A. LAMBERT-RELIEUR
4, R. Mr LEPRINCE

BOSTON
MEDICAL LIBRARY
8 THE FENWAY

S. Martel
Paris Xbre 95

Digitized by the Internet Archive
in 2011 with funding from
Open Knowledge Commons and Harvard Medical School

http://www.archive.org/details/traitpratiquedes00meye

TRAITÉ PRATIQUE

DES

MALADIES DES YEUX

8475-94. — Corbeil. Imprimerie Éd. Crété.

TRAITÉ PRATIQUE

DES

MALADIES DES YEUX

PAR

LE Dr ÉDOUARD MEYER

QUATRIÈME ÉDITION

ENTIÈREMENT REVUE ET AUGMENTÉE

Avec 261 figures intercalées dans le texte

PARIS

G. MASSON, ÉDITEUR

LIBRAIRE DE L'ACADÉMIE DE MÉDECINE

120, Boulevard Saint-Germain, en face de l'École de Médecine

1895

Tous droits réservés.

28.A.8.

PRÉFACE

DE LA QUATRIÈME ÉDITION

Lorsque j'ai publié ce livre, il y a une vingtaine d'années, c'était sans autre prétention que de rendre service à l'enseignement de l'ophtalmologie, en reproduisant mes cours professés à l'École pratique de la Faculté de Médecine. Je ne me doutais guère qu'il arriverait à une quatrième édition, qu'il serait traduit en allemand où il en est à la cinquième, en anglais, en espagnol, en italien, en japonais, en polonais et en russe. Une traduction grecque, due à M. le Dr Avitzos, est sur le point de paraître sous les auspices du professeur Anagnostakis, d'Athènes.

Heureux d'un tel succès, j'avais pour devoir de tenir ce livre continuellement au courant des progrès de la science. Aussi cette nouvelle édition a été revue avec le plus grand soin; en retranchant tout ce qui est devenu inutile, j'ai trouvé la place pour tout ce que les travaux récents ont apporté de pratiquement utile ou de scientifiquement intéressant, sans augmenter son volume. J'espère que les lecteurs l'accueilleront avec la même bienveillance qu'ils ont déjà témoignée aux éditions précédentes.

Édouard MEYER.

Paris, décembre 1894.

TABLE DES MATIÈRES

CHAPITRE PREMIER

CONSIDÉRATIONS GÉNÉRALES SUR LE DIAGNOSTIC ET LE TRAITEMENT DES AFFECTIONS OCULAIRES.

ARTICLE PREMIER. — *De l'exploration en vue du diagnostic* 1
Examen objectif de l'œil 2
Exploration des parties externes 2
Exploration des paupières 3
Exploration du globe de l'œil en général 4
Exploration de la partie antérieure du globe de l'œil 5
Exploration de la conjonctive 6
Examen de la cornée 6
Examen de la chambre antérieure et de la pupille 7
Eclairage latéral 9
Exploration des parties internes de l'œil 11
De l'ophtalmoscope et de son usage 11
Aspect du fond de l'œil à l'état normal 22
Exploration subjective de l'œil 24
Examen de l'état de la vision 24
Examen de la force visuelle centrale 25
Examen de la vision périphérique 27
Examen de la sensibilité rétinienne en général 31
Examen de la faculté de distinguer les couleurs 34
Examen de la vision binoculaire 35
ARTICLE II. — *Considérations générales sur le traitement des ophtalmies.* 36
Indication causale 37
Causes nuisibles mécaniques 38
Causes nuisibles chimiques 39
Causes nuisibles organiques 39
Indication morbide 42
Compresses froides 43
Emissions sanguines 43
Compression 45
Régime antiphlogistique et médication antiphlogistique 46
Emploi des drastiques, des révulsifs cutanés et des narcotiques 47
Emploi des mydriatiques et des myotiques 49
Emploi de la cocaïne pour produire l'anesthésie locale 50

CHAPITRE II

CONJONCTIVE.

Anatomie 51

MALADIES DE LA CONJONCTIVE.

ARTICLE PREMIER. — *Des conjonctivites* 53
Hypérémie de la conjonctive. — Catarrhe sec 54

Conjonctivite catarrhale. — Catarrhe folliculaire..... 57
Conjonctivite purulente. — Blennorrhée de la conjonctive. — Ophtalmie des nouveau-nés..... 62
Conjonctivite diphtéritique..... 76
Conjonctivite pustuleuse phlycténulaire..... 84
Conjonctivite granulaire..... 91
Granulations aiguës..... 91
Granulations chroniques. — Trachome..... 95
Dégénérescence amyloïde de la conjonctive..... 105
Conjonctivite par l'atropine..... 106

Article II. — *Ptérygion*..... 106

Article III. — *Épanchements sous-conjonctivaux*..... 111
panchements sanguinolents. — Ecchymoses..... 111
Épanchements séreux. — Œdème sous-conjonctival. — Chémosis. 112
Emphysème sous-conjonctival..... 112

Article IV. — *Lésions de la conjonctive*..... 113
Lésion par pénétration des corps étrangers..... 113
Lésion par blessures avec instruments tranchants..... 113
Lésion par des agents chimiques..... 114

Article V. — *Atrophie et xérosis de la conjonctive. — Xérophtalmie.* 114

Article VI. — *Tumeurs de la conjonctive*..... 116
Pinguicula..... 116
Lipomes..... 117
Polypes. — Dermoïdes..... 117
Kystes. — Tumeurs érectiles..... 118
Taches pigmentaires. — Lupus. — Ulcérations syphilitiques..... 119
Épithéliomes et sarcomes (pigmentés). — Cancer médullaire et cancer mélanique. — Entozoaires..... 120
Lithiase..... 121

CHAPITRE III

CORNÉE ET SCLÉROTIQUE.

Anatomie..... 122

MALADIES DE LA CORNÉE.

Article premier. — *Des kératites*..... 124
Kératites superficielles..... 124
Kératite superficielle vasculaire. — Pannus..... 124
Kératite superficielle circonscrite..... 129
Kératite superficielle vésiculaire, kératite bulleuse (herpès de la cornée)..... 132
Kératites parenchymateuses..... 133
Kératite interstitielle vasculaire..... 134
Kératite interstitielle non vasculaire..... 136
Kératite parenchymateuse diffuse..... 138
Kératite profonde. — Kératite ponctuée. — Descémetite..... 140
Kératites suppuratives..... 141
Infiltration circonscrite et abcès de la cornée..... 141
Ulcères de la cornée..... 148

Article II. — *Opacités. — Taies de la cornée*..... 159

Article III. — *Arc sénile. — Gérontoxon*..... 165

Article IV. — *Anomalies de courbure de la cornée. — Staphylômes*..... 166
Staphylômes pellucides..... 166
Cornée conique. — Kératoconus..... 166

Cornée globuleuse. — Kératoglobus. — Hydropisie de la chambre antérieure 169
Staphylômes opaques 172
Staphylôme partiel 172
Staphylôme total 172
ARTICLE V. — *Tumeurs de la cornée* 181
ARTICLE VI. — *Lésions de la cornée, corps étrangers* 181
ARTICLE VII. — *Anomalies congénitales de la cornée* 184

MALADIES DE LA SCLÉROTIQUE.

ARTICLE PREMIER. — *Sclérite. — Épisclériti*s 185
ARTICLE II. — *Lésions de la sclérotique* 188

CHAPITRE IV

IRIS, CORPS CILIAIRE, CHOROÏDE.

Anatomie 190

MALADIES DE L'IRIS.

ARTICLE PREMIER. — *Hyperhémie de l'iris* 197
ARTICLE II. — *Iritis* 198
Iritis simple ou plastique 199
Iritis séreuse 200
Iritis parenchymateuse ou suppurative 201
Iritis syphilitique 202
ARTICLE III. — *Blessure de l'iris* 210
ARTICLE IV. — *Tumeurs de l'iris* 213
ARTICLE V. — *Troubles fonctionnels de l'iris* 214
Mydriasis 214
Myosis 217
Hippus. — Tremblotement de l'iris 218
ARTICLE VI. — *Anomalies congénitales de l'iris* 219
Anomalies de coloration 219
Irrégularité de la forme pupillaire. — Multiplicité des pupilles 220
Persistance de la membrane pupillaire. — Coloboma de l'iris 220
Absence de l'iris 221
ARTICLE VII. — *Anomalies de la forme et du contenu de la chambre antérieure* 222
ARTICLE VIII. — *Des opérations qui se pratiquent sur l'iris* 225
Iridectomie 225
Des procédés employés pour remplacer l'iridectomie (iridorhexis, iridodésis, iridenkleisis, iridotomie) 237
Corélysis 241

MALADIES DU CORPS CILIAIRE.

ARTICLE PREMIER. — *Cyclite* 244
Cyclite simple ou plastique 244
Cyclite séreuse 245
Cyclite purulente 245
ARTICLE II. — *Lésions du corps ciliaire* 248
ARTICLE III. — *Irido-choroïdite* 248
ARTICLE IV. — *Ophtalmie sympathique* 254
Irido-cyclite sympathique 254

Iritis séreuse sympathique. — Chorio-rétinite sympathique..... 255
Névrose sympathique..... 256

MALADIES DE LA CHOROÏDE.

Article premier. — *Choroïdites exsudatives*..... 261
Choroïdite plastique simple..... 261
Choroïdite disséminée (syphilitique)..... 264
Choroïdite aréolaire (Fœrster)..... 266
Article II. — *Choroïdite suppurative*..... 267
Article III. — *Choroïdite atrophique (ectatique)*..... 270
Scléro-choroïdite antérieure (staphylôme antérieur)..... 270
Scléro-choroïdite postérieure (staphylôme postérieur)..... 274
Article IV. — *Apoplexies de la choroïde*..... 283
Article V. — *Rupture de la choroïde*..... 284
Article VI. — *Décollement de la choroïde*..... 285
Article VII. — *Tubercules de la choroïde*..... 285
Article VIII. — *Tumeurs de la choroïde*..... 286
Article IX. — *Ossification de la choroïde*..... 289
Article X. — *Anomalies congénitales de la choroïde*..... 290

CHAPITRE V

GLAUCOME

Phénomènes caractéristiques du glaucome..... 292
Glaucome aigu..... 297
Glaucome chronique..... 300
Glaucome chronique inflammatoire..... 300
Glaucome chronique simple..... 301
Glaucome consécutif..... 305

CHAPITRE VI

NERF OPTIQUE ET RÉTINE

Anatomie..... 311

MALADIES DE LA RÉTINE.

Article premier. — *Hyperhémie et anémie de la rétine*..... 318
Article II. — *Rétinites*..... 320
Rétinite séreuse. — Œdème de la rétine..... 320
Rétinite parenchymateuse..... 324
Rétinite syphilitique..... 328
Rétinite albuminurique..... 331
Rétinite leucémique..... 334
Rétinite ponctuée (albescens) et striée..... 334
Article III. — *Rétinite pigmentaire*..... 335
Article IV. — *Rétinite hémorrhagique. — Apoplexies de la rétine*..... 339
Article V. — *Embolie de l'artère centrale de la rétine et thrombus de la veine centrale*..... 341
Article VI. — *Décollement de la rétine*..... 344
Article VII. — *Tumeurs de la rétine*..... 349
Article VIII. — *Anomalies congénitales de la rétine*..... 352

MALADIES DU NERF OPTIQUE.

ARTICLE PREMIER. — *Inflammation du nerf optique. — Névrite optique. — — Névro-rétinite* 353
ARTICLE II. — *Névrite rétro-bulbaire aiguë et chronique* 361
ARTICLE III. — *Atrophie du nerf optique. — Atrophie blanche progressive. — Dégénérescence atrophique* 362
ARTICLE IV. — *Tumeurs, apoplexies et hydropisies du nerf optique* 368

CHAPITRE VII

AMBLYOPIES ET AMAUROSES

Définition. — Symptômes 370
Amblyopie congénitale. Dyschromatopsie et achromatopsie congénitales 374
Amblyopie par défaut d'usage. Amblyopie ex anopsie 376
Héméralopie 377
Anesthésie et hyperesthésie de la rétine. Hyperesthésie optique. Asthénopie 380
Amblyopies toxiques 383
Amblyopies par commotion du globe de l'œil et par action réflexe 385
Hémianopsie. Scotome scintillant 386
Scotomes 389
Simulation d'une amaurose 391

CHAPITRE VIII

CORPS VITRÉ

Anatomie 392

MALADIES DU CORPS VITRÉ.

ARTICLE PREMIER. — *Inflammation du corps vitré. Hyalite* 394
ARTICLE II. — *Opacités du corps vitré* 395
ARTICLE III. — *Liquéfaction du corps vitré. Synchysis* 398
ARTICLE IV. — *Corps étrangers dans le corps vitré* 399
ARTICLE V. — *Persistance de l'artère hyaloïde* 403
ARTICLE VI. — *Décollement du corps vitré* 403

CHAPITRE IX

CRISTALLIN.

Anatomie 404

MALADIES DU CRISTALLIN.

ARTICLE PREMIER. — *Cataracte* 405
A. Considérations générales 405
B. Variétés des cataractes 408
Cataracte corticale molle et liquide 409
Cataracte nucléolaire 409
Cataracte sénile 410
Cataractes partielles 411
Cataracte zonulaire, stratifiée 411
Cataracte circonscrite de la corticale postérieure. Cataracte polaire postérieure 413
Cataracte capsulaire 413

C. Corps étrangers dans le cristallin. Cataracte traumatique.... 414
D. Diagnostic de la consistance des cataractes.... 416
E. De l'opération de la cataracte.... 418
Considérations générales.... 418
Opération de la cataracte par extraction.... 420
Extraction à lambeau.... 422
Description de l'opération.... 423
Kératotomie inférieure.... 424
Accidents qui peuvent survenir pendant le premier temps de l'opération.... 427
Accidents qui peuvent survenir pendant le deuxième temps de l'opération.... 430
Pansement et traitement consécutif à l'extraction à lambeau.... 436
Kératotomie supérieure.... 437
Accidents qui peuvent survenir après l'opération de l'extraction à lambeau.... 438
Extraction à lambeau combinée avec l'iridectomie.... 441
Extraction de la cataracte par une incision linéaire.... 443
Considérations générales.... 443
Extraction linéaire simple.... 443
Description de l'opération.... 444
Des accidents qui peuvent arriver pendant et après l'opération.... 448
De l'extraction linéaire combinée avec l'iridectomie.... 449
Considérations générales.... 449
Extraction linéaire périphérique (procédé de *de Graefe*).... 454
Description du procédé de *de Graefe*.... 454
Pansement et traitement consécutif.... 463
Des accidents qui peuvent survenir pendant et après l'opération.... 464
Procédés de Kuechler, de Liebreich, de Lebrun et de Jaeger.... 467
Extraction de la cataracte dans la capsule.... 468
Quel procédé faut-il choisir pour l'opération de la cataracte sénile ordinaire?.... 470
DISCISSION DE LA CATARACTE.... 471
Description de l'opération de la cataracte par discission.... 474
Accidents qui peuvent survenir après l'opération.... 476
De la discission combinée avec l'iridectomie.... 478
Maturation artificielle de la cataracte par la discission ou par le procédé de Fœrster.... 480
Abaissement de la cataracte.... 482
OPÉRATION DE LA CATARACTE SECONDAIRE.... 485
ARTICLE II. — *Luxation (ectopie) du cristallin*.... 492
ARTICLE III. — *Malformations du cristallin. Colobome et lenticonus*.... 498
ARTICLE IV. — *Aphakie, absence du cristallin*.... 498

CHAPITRE X

RÉFRACTION ET ACCOMMODATION.

Physiologie.... 500

ANOMALIES DE LA RÉFRACTION ET DE L'ACCOMMODATION.

ARTICLE PREMIER. — *Considérations générales*.... 507
ARTICLE II. — *Des différentes espèces de lunettes*.... 511
ARTICLE III. — *Influence de l'âge sur la vision. Presbyopie*.... 519

ANOMALIES DE LA RÉFRACTION.

ARTICLE IV. — *Hypermétropie*.... 525

Hypermétropie par absence du cristallin (aphakie)..... 534
ARTICLE V. — *Myopie*..... 536
ARTICLE VI. — *Astigmatisme*..... 551
Astigmatisme irrégulier..... 569
ARTICLE VII. — *Différence de réfraction dans les deux yeux (aniso-métropie)*. 570

ANOMALIES DE L'ACCOMMODATION.

ARTICLE PREMIER. — *Paralysie de l'accommodation*..... 573
ARTICLE II. — *Spasme de l'accommodation*..... 578

CHAPITRE XI

MUSCLES DE L'ŒIL.

Anatomie et physiologie..... 581
ARTICLE PREMIER. — *Paralysies des muscles de l'œil*..... 587
Considérations générales..... 587
Symptomatologie des paralysies musculaires de l'œil..... 592
Paralysie de la sixième paire..... 592
Paralysie de la troisième paire..... 595
Paralysie de la quatrième paire..... 598
Marche et terminaison des paralysies musculaires..... 599
Pronostic des paralysies musculaires..... 600
Étiologie des paralysies musculaires..... 600
Traitement des paralysies musculaires..... 603
ARTICLE II. — *Spasmes des muscles de l'œil, nystagmus*..... 605
ARTICLE III. — *Strabisme*..... 608
Symptômes généraux et diagnostic différentiel..... 608
Strabisme alternant..... 613
Influence du strabisme sur la vision..... 614
Étiologie du strabisme concomitant..... 616
Marche et terminaison du strabisme..... 620
Traitement du strabisme..... 621
Traitement orthopédique..... 622
Opération du strabisme..... 624
Considérations générales..... 624
Strabotomie par déplacement du tendon en arrière..... 632
Moyens de modifier l'effet de l'opération..... 638
Modifications du procédé opératoire..... 641
Manière d'opérer dans les différents degrés du strabisme..... 644
Traitement consécutif et suites de l'opération..... 646
Résultats immédiats et définitifs de l'opération..... 648
Strabotomie par déplacement du tendon en avant. Avancement musculaire..... 651
ARTICLE IV. — *Insuffisance des muscles droits internes. — Asthénopie musculaire. — Strabisme latent (dynamique)*..... 656

CHAPITRE XII

PAUPIÈRES, VOIES LACRYMALES ET ORBITE.

Anatomie et physiologie..... 665

MALADIES DES PAUPIÈRES.

ARTICLE PREMIER. — *Érythème des paupières*..... 669
ARTICLE II. — *Érysipèle des paupières*..... 670

ARTICLE III. — *Phlegmon des paupières, abcès* 671
ARTICLE IV. — *Eczéma des paupières, herpès zoster frontalis ou ophtalmicus, affections syphilitiques des paupières* 673
ARTICLE V. — *Séborrhée des paupières, éphidroses et chromidrose* 674
ARTICLE VI. — *Œdème et emphysème des paupières. — Ecchymoses palpébrales* 676
ARTICLE VII. — *Inflammation du bord palpébral — Blépharite marginale ou ciliaire* 677
ARTICLE VIII. — *Orgelet (hordeolum)* 680
ARTICLE IX. — *Tumeurs des paupières* 681
ARTICLE X. — *Blépharospasmes* 688
ARTICLE XI. — *Symblépharon et ankyloblépharon. — Blépharophimosis* 691
ARTICLE XII. — *Écartement anormal de la fente palpébrale. — Tarsoraphie. — Blépharoraphie* 699
ARTICLE XIII. — *Distichiasis et trichiasis* 701
ARTICLE XIV. — *Entropion* 712
ARTICLE XV. — *Ectropion* 719
ARTICLE XVI. — *Blépharoplastie* 733
ARTICLE XVII. — *Chute de la paupière supérieure, ptosis* 743
ARTICLE XVIII. — *Lésions traumatiques des paupières* 747
ARTICLE XIX. — *Anomalies congénitales des paupières. — Coloboma et épicanthus* 748

MALADIES DES VOIES LACRYMALES.

ARTICLE PREMIER. — *Anomalies des points et des conduits lacrymaux* 750
ARTICLE II. — *Catarrhe du sac lacrymal et du canal nasal. — Dacryocysto blennorrhée* 754
ARTICLE III. — *Phlegmon du sac lacrymal. — Dacryocystite aiguë* 764
ARTICLE IV. — *Inflammation de la glande lacrymale (dacryoadénite). — Hypertrophie et tumeur de la glande lacrymale* 767
ARTICLE V. — *Opérations pratiquées sur la glande lacrymale* 769

MALADIE DE L'ORBITE.

ARTICLE PREMIER. — *Inflammation du tissu cellulaire de l'orbite (phlegmon de l'orbite) et de la capsule de Tenon (tenonite).— Périostite. — Carie et nécrose des parois de l'orbite* 772
ARTICLE II. — *Blessures et corps étrangers de l'orbite. — Emphysème. — Hémorrhagies* 777
ARTICLE III. — *Goitre exophtalmique, maladie de Graves et de Basedow* 779
ARTICLE IV. — *Tumeurs de l'orbite* 782
ARTICLE V. — *Extirpation du globe oculaire et du tissu orbitaire* 790
ARTICLE VI. — *De la prothèse oculaire (application d'un œil artificiel)* 793
Appendice. — Prescriptions sur l'aptitude visuelle au service militaire et au service de la marine 795
Tableau des dioptries et des numéros correspondants de l'ancienne serie des verres de lunettes 797
TABLE ALPHABÉTIQUE DES MATIÈRES 799

FIN DE LA TABLE DES MATIÈRES.

TRAITÉ PRATIQUE

DES

MALADIES DES YEUX

CHAPITRE PREMIER

CONSIDÉRATIONS GÉNÉRALES SUR LE DIAGNOSTIC ET LE TRAITEMENT DES AFFECTIONS OCULAIRES

ARTICLE PREMIER

De l'exploration de l'œil en vue du diagnostic

Les symptômes à l'aide desquels nous reconnaissons le siège et la nature d'une maladie oculaire peuvent être divisés en deux groupes : symptômes *objectifs* et symptômes *subjectifs*. Dans le premier de ces groupes, nous rencontrons tous les changements matériels que le médecin peut voir et toucher ; dans le second, les troubles fonctionnels, c'est-à-dire les altérations de la vision, la douleur et les autres sensations morbides sur lesquelles le malade doit nous éclairer.

L'expérience nous apprend qu'il est préférable de commencer l'examen de l'œil malade par l'exploration des signes objectifs. Il faut s'habituer à suivre dans cet examen une marche régulière qui atteint successivement, et dans l'ordre anatomique, toutes les parties de l'œil. On acquiert ainsi plus facilement la capacité et la précision, si utile au médecin et si agréable au malade, d'embrasser d'un seul coup d'œil l'organe malade, d'y saisir sans tâtonnement le siège de l'affection et de distinguer dans l'ensemble des symptômes ceux qui sont essentiels de

ceux provoqués par l'affection secondaire des parties voisines au siège principal de l'état morbide. En effet, nous observons, surtout dans les inflammations externes de l'œil, que les rapports anatomiques, nutritifs et fonctionnels de diverses membranes, amènent une propagation si fréquente et souvent si rapide de la maladie, qu'il faut une étude attentive des symptômes pour se rendre compte de l'affection primaire, étude cependant indispensable si le médecin veut attaquer efficacement le mal à sa source même.

La méthode habituelle de l'examen de l'organe malade, lorsqu'il s'agit d'établir le diagnostic, est la suivante :

1° Recherche des symptômes objectifs, soit à la lumière naturelle, à l'aide de l'inspection simple ou armé d'une loupe, soit à la lumière artificielle par l'éclairage latéral;

2° Examen des fonctions visuelles;

3° Examen des milieux et des membranes profondes de l'œil, à l'aide de l'ophtalmoscope.

Il est évident que le médecin n'aura pas toujours à employer toutes les séries de ces épreuves. Les indications mêmes du malade et les habitudes de la pratique conduisent facilement sur la voie à suivre dans l'exploration du sujet à examiner.

Examen objectif de l'œil.

EXPLORATION DES PARTIES EXTERNES.

1° Il faut d'abord examiner l'œil sans y porter la main. Rien de plus habituel que de voir les élèves que nous engageons à examiner un malade, approcher leurs mains des paupières pour les ouvrir. Non seulement cette manière d'agir effraye presque toujours le malade, mais elle provoque aussi, surtout dans le cas d'inflammation, l'afflux du sang, le larmoiement, etc., et peut aisément fausser notre jugement sur l'état réel des parties malades.

Le malade étant assis de façon que les parties à examiner soient convenablement éclairées, on passe successivement en revue les sourcils et les bords de l'orbite, les paupières et la région du sac lacrymal. Si l'on constate pendant cette inspection une irrégularité quelconque, on compare cet état avec ce-

lui des mêmes parties de l'autre œil ; et l'on complète l'examen en promenant convenablement les doigts sur cette région.

2° En engageant le malade à ouvrir les *paupières*, on se rend compte de la facilité plus ou moins grande avec laquelle les bords palpébraux peuvent être éloignés l'un de l'autre, de la présence, de la qualité et de la quantité du liquide conjonctival et lacrymal qui peut se trouver entre la surface du globe oculaire et les bords ciliaires des paupières. Si nous y constatons une quantité de sécrétions lacrymales plus que normale, il est utile d'exercer, à l'aide du bout du doigt, une pression dirigée en arrière et en dedans sur la paroi antérieure du sac lacrymal, pour examiner si cette pression détermine un reflux de larmes par les points lacrymaux.

Notre examen ne doit pas négliger les bords libres des paupières. Pour les inspecter convenablement, il faut écarter légèrement les paupières du globe oculaire. On s'y prend le mieux en appliquant la main à plat sur la tempe et en relevant le bord de la paupière supérieure à l'aide du pouce, tandis que l'on attire la paupière inférieure légèrement en bas et en dehors avec l'index et le médius de l'autre main. Les doigts ainsi appliqués doivent éviter toute pression sur le globe de l'œil. On s'y prend de la même façon lorsqu'on veut écarter les paupières pour inspecter la face antérieure du globe oculaire, avec cette précaution que pour ne pas distendre outre mesure les commissures, la paupière supérieure doit être moins soulevée quand l'inférieure est très abaissée, et réciproquement. On examine ainsi la position des points lacrymaux, l'état des bords palpébraux, l'implantation et la direction des cils, et l'on recherche attentivement la présence de ces pseudo-cils fins et pâles, qui, tournés vers la surface du globe de l'œil, le touchent aussitôt que les paupières retournent dans leur position habituelle.

Lorsqu'on se propose d'examiner *la face interne de la paupière inférieure,* on l'éloigne du globe en abaissant la peau de la paupière, et pour mettre le sinus ou cul-de-sac palpébral inférieur bien à découvert, le malade doit tourner le globe en haut pendant que l'on exerce avec le pouce de l'autre main une légère pression sur le globe de l'œil même; à travers la paupière supérieure abaissée.

Pour explorer *la face interne de la paupière supérieure*, il faut renverser cette dernière de la façon suivante : on saisit,

après avoir engagé le malade à regarder en bas, entre le pouce et l'index de la main gauche, les cils et le bord palpébral vers le milieu. Lorsqu'on a solidement saisi la paupière de cette façon, on l'attire en bas en même temps qu'on l'éloigne du globe; puis on applique l'extrémité d'un doigt de la main libre ou l'extrémité d'un gros stylet sur la surface externe de la paupière, un peu au-dessus du bord supérieur du cartilage tarse; enfin on opère le renversement de la paupière en déprimant le bord du cartilage, en même temps que l'on tire le bord palpébral en avant et en haut. Le renversement ainsi obtenu, si l'on ne veut pas voir retourner la paupière immédiatement dans sa position normale, il faut engager le malade à regarder toujours en bas, appliquer le bord de la paupière renversée contre le bord orbitaire supérieur, et exercer à travers la paupière inférieure une légère pression sur le globe oculaire. On voit alors les plis du sinus conjonctival se développer et s'écarter.

En retournant les paupières, il est facile de s'assurer de l'état de la conjonctive palpébrale, des glandules de Meibomius et de la présence de corps étrangers qui se fixent fréquemment à la face interne de la paupière supérieure.

Enfin, lorsque les paupières ont repris leur position normale, on examine la *caroncule lacrymale* et le *repli semi-lunaire* qui se trouve entre celle-ci et le blanc de l'œil, en engageant le malade à diriger son œil vers la tempe, direction qui facilite cet examen.

3° Le *globe de l'œil* doit être examiné et comparé avec l'autre œil au sujet de sa position dans la cavité orbitaire, de sa direction, de sa mobilité, de sa proéminence et de sa consistance (tension). Pour bien apprécier cette dernière, il faut engager le malade à regarder en haut, appliquer l'index de la main gauche à travers la paupière inférieure sur la sclérotique vers l'angle de l'œil, afin de fixer le globe dans cette position et appuyer l'index de l'autre main sur le côté opposé de la sclérotique.

Cet examen doit être pratiqué successivement aux deux yeux, pour comparer leur tension. Si l'on veut examiner de la même facon, à travers la paupière supérieure, la tension sur la partie supérieure de la sclérotique et dans la région équatoriale supérieure, il faut faire attention, en comparant la tension des deux yeux, à ce qu'ils se trouvent exactement dans la même position, le regard dirigé en bas.

Enfin, en engageant le malade à tourner l'œil fortement en

dedans et en écartant les paupières vers l'angle externe, on juge facilement la courbure de la sclérotique vers l'équateur du globe, et par cela même la longueur de son axe antéro-postérieur.

4° Pour explorer la *partie antérieure* du globe de l'œil, il faut le découvrir en écartant les paupières. Nous avons décrit plus haut la manière dont il faut s'y prendre pour incommoder le malade le moins possible. Cependant les difficultés de cet examen sont souvent assez grandes lorsque les paupières sont tuméfiées, et surtout chez les enfants qui contractent les orbiculaires de façon que les paupières se renversent ; nous arrivons ainsi à voir la muqueuse palpébrale, mais le globe oculaire en est entièrement couvert.

Pour des yeux très sensibles, quelques gouttes de cocaïne appliquées sur la muqueuse rendent dans ces occasions les plus

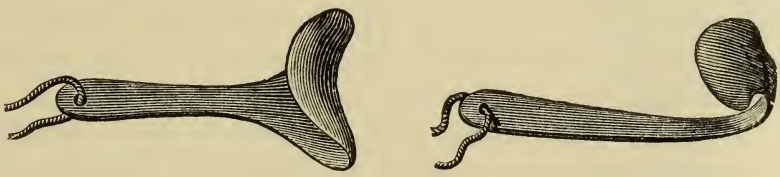

Fig. 1. — Écarteurs des paupières en écaille.

grands services, en faisant disparaître la sensibilité locale, et permettent d'ouvrir les paupières sans causer de souffrance. Cependant, chez les petits enfants, lorsque le médecin juge l'inspection du globe de l'œil nécessaire, il ne faut pas tarder à vaincre toutes les difficultés de cet examen, en y procédant avec de grands ménagements et pourtant avec beaucoup de fermeté ; car l'ennui que le malade éprouve de cet examen ne dure que quelques instants, tandis que l'omission de cet examen peut avoir les conséquences les plus funestes. Dans ces cas difficiles, le médecin doit s'asseoir sur une chaise, ayant une serviette sur les genoux. Sur une autre chaise, en face de lui et un peu à sa gauche, se place l'aide, qui tient l'enfant de manière que sa tête repose entre les genoux du chirurgien, qui peut ainsi le maintenir solidement. Tandis que l'aide tient les membres de l'enfant, le médecin écarte les paupières avec les doigts, comme nous l'avons dit plus haut, et maintient l'œil ouvert en appliquant les bords palpébraux contre l'orbite avec l'index et le pouce. Lorsque le renversement des paupières se produit et cache

l'œil, on se sert avec avantage d'écarteurs de petites dimensions en métal, ou mieux en écaille (Voy. fig. 1, modèle de Mathieu).

Dans l'inspection de la surface sclérale de l'œil, il importe de fixer d'abord son attention sur l'état de la *conjonctive* qui la recouvre, sur la présence ou l'absence de rougeur, sa vascularisation, son adhérence à la sclérotique dont elle est séparée par un tissu cellulaire qui peut devenir le siège d'une extravasation de sang ou d'une accumulation de sérosité. A travers la demi-transparence de la conjonctive, on observe facilement les altérations dans la coloration de la *sclérotique*, ainsi que l'ectasie partielle ou générale de cette membrane. Les parties de la conjonctive et de la sclérotique qui entourent directement la circonférence de la cornée, ainsi que le *limbe conjonctival*, demandent un examen particulier au sujet de leur vascularité, de la présence d'exsudations partielles ou d'épaississement de la conjonctive.

5° Pour bien examiner la *cornée*, il faut placer le malade de manière que la lumière arrive obliquement, du côté temporal, sur l'œil à explorer. On évite ainsi le miroitement qui se produit à la surface de la cornée, et l'on y recherche les altérations de son aspect brillant, poli, de sa transparence, de sa courbure, de sa sensibilité. — On juge le mieux du degré de sensibilité de la cornée en touchant légèrement la moitié inférieure de cette membrane avec l'extrémité de l'index ou d'un bout de papier mou enroulé, tandis que le malade regarde en haut, et en évitant d'effleurer les cils de la paupière inférieure que l'on fait bien d'abaisser un peu. Lorsque le malade ne cherche pas à se dérober à cette expérience, en reculant la tête ou en refermant les paupières, on peut être sûr d'une diminution de l'excessive sensibilité dont jouit la cornée, symptôme précieux pour le diagnostic de certains états morbides.

Pour s'assurer du degré de courbure de la cornée, il est bon de l'examiner de profil en faisant la comparaison avec l'autre œil. Mais dans les degrés faibles d'anomalie de courbure, on ne peut prétendre obtenir ainsi un résultat incontestable. Il vaut mieux alors s'attacher à l'observation des reflets cornéens, en examinant attentivement la grandeur de l'image que forme un objet quelconque, les barreaux d'une fenêtre par exemple, sur l'œil droit et sur l'œil gauche, ainsi que sur les différentes parties de la cornée, en variant la direction du regard. Les dimensions des reflets formés par un même objet, situé à une distance

constante, sur un miroir convexe (et nous pouvons regarder la cornée comme tel), sont, comme on sait, directement en rapport avec la courbure de la surface réfléchissante. Pour comparer les courbures des deux cornées, on placera donc un même objet, la flamme d'une bougie par exemple, alternativement devant chacun des yeux et à la même distance, puis on comparera la grandeur des images réfléchies à la surface de la cornée. La plus grande courbure sera du côté de l'image la plus petite. Lorsque en promenant la flamme d'une bougie devant la cornée, on observera que la grandeur de l'image réfléchie présente des variations, selon que l'on place la bougie devant différents points de la cornée, il faut en conclure une déformation irrégulière de cette membrane. Pour éviter les reflets autres que ceux de la flamme, on fait cette expérience dans une chambre obscurcie.

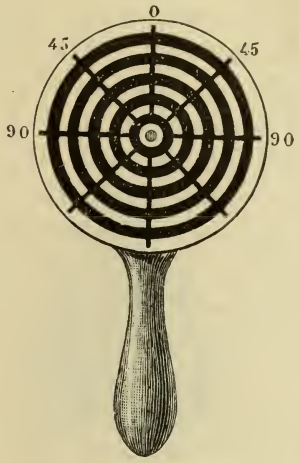

Fig. 2. — Kératoscope.

Ce même examen devient plus commode, en même temps qu'il donne des résultats plus exacts, plus variés et faciles à mesurer, lorsqu'on se sert comme objet à réfléchir d'un disque en métal ou carton couvert de cercles concentriques noirs et blancs (fig. 2) (*Kératoscope* de Placido, Javal-Schiötz, Hirschberg, etc.); on le place devant l'œil du malade, tourné le dos à la fenêtre, et on observe à travers l'ouverture qui se trouve au centre du disque l'image des cercles concentriques réfléchis par la cornée.

6° L'examen de la cornée doit être suivi immédiatement de celui de la *chambre antérieure*, de ses dimensions et de son contenu. La grandeur et la forme de la chambre antérieure sont déterminées par la distance qui sépare la cornée de l'iris, que nous aurons par conséquent à étudier en même temps.

Pour l'*iris*, l'attention du médecin se dirigera sur sa couleur, sa texture, sa courbure et sa position. Quant à cette dernière, il faut l'envisager d'abord en général, c'est-à-dire se rendre compte de la distance qui sépare cette membrane de la cornée, s'assurer si cette distance est fixe ou si l'iris tremble, et puis examiner attentivement l'insertion scléroticale de l'iris et son

bord pupillaire. L'un et l'autre se trouvent, dans diverses affections, tantôt poussés en avant vers la cornée, tantôt attirés en arrière vers le cristallin.

L'examen du bord central de l'iris nous conduit à celui de la *pupille*. Nous étudions en premier lieu sa forme et sa grandeur. La première, ronde à l'état normal, peut subir les variations les plus différentes lorsque le bord adhère en un ou plusieurs endroits à la capsule cristallinienne (Synéchie postérieure) ou à la cornée (Synéchie antérieure); les synéchies postérieures ne deviennent souvent visibles que lorsqu'on dilate artificiellement la pupille (voyez plus loin). — Le diamètre de la pupille varie selon l'âge, la quantité de lumière qui pénètre dans l'œil, l'adaptation et la position du globe oculaire. A l'état normal, elle est d'autant plus dilatée que l'individu est plus jeune, son œil moins exposé à la lumière et qu'il regarde à une plus grande distance. Il faut attribuer une aussi grande importance à l'examen attentif de la mobilité du bord pupillaire. Pour cet examen, le malade doit se placer en face de la lumière : le médecin, debout ou assis devant lui, lui ferme les deux yeux en abaissant les paupières supérieures. Après un instant de repos, il découvre subitement un œil et note le degré de dilatation de la pupille, ainsi que la rapidité avec laquelle elle se contracte quand elle est exposée à la lumière. Après avoir de nouveau fermé les deux yeux, il découvrira subitement l'autre œil et le soumettra au même examen.

La coloration de la pupille, profondément noire dans la jeunesse, varie avec l'âge dans ce sens que chez les vieillards elle prend un aspect grisâtre ou jaunâtre, et peut faire croire à l'existence d'une cataracte.

A l'état normal, nous ne pouvons pousser cet examen plus loin que la pupille; voir exactement dans l'œil derrière l'ouverture irienne exige l'aide d'instruments dont nous aurons à parler dans un autre chapitre. Mais déjà pour l'exploration des parties superficielles du globe, on peut se servir avec avantage de quelques moyens excessivement utiles pour mieux distinguer les détails d'une lésion, je veux parler de la loupe avec éclairage oblique ou avec le miroir réflecteur (ophtalmoscope).

La première, dont l'usage est très répandu, amplifie convenablement l'image des différents points sur lesquels porte notre investigation; on se sert avec avantage de la *loupe de Bruecke*,

construite de façon qu'elle donne un grossissement considérable (de 3 à 8 fois), et que l'observateur ne soit pas obligé de trop se rapprocher de l'œil du malade.

L'*éclairage latéral* consiste à envoyer obliquement sur l'œil observé les rayons d'une lampe que l'on fait converger à l'aide d'une lentille biconvexe sur le point que l'on veut observer. Comme la figure 3 ci-jointe le démontre, il faut placer la lampe du côté externe de l'œil, la lentille sur le trajet des rayons lumineux, et concentrer ces derniers sur la surface à observer,

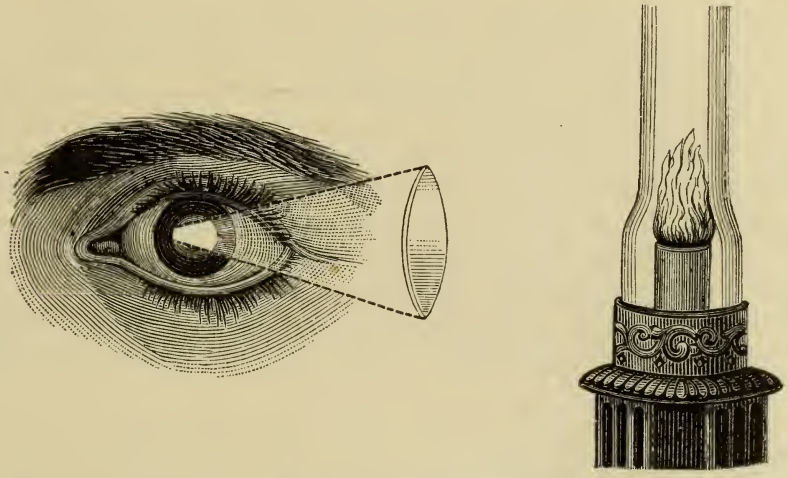

Fig. 3. — Éclairage latéral.

cornée, iris ou champ pupillaire. Cet examen, qu'il faut faire dans une chambre obscure, exige un certain degré d'exercice, si on veut en tirer tout le parti possible; en effet, on reconnaîtra facilement que pour éclairer successivement les diverses parties de l'hémisphère antérieur du globe oculaire, il faut varier, par de petits mouvements de rotation autour de son axe, la position de la lentille biconvexe, ainsi que sa distance de l'œil observé. Le médecin pourra en outre se servir de la loupe, en même temps qu'il éclaire l'œil de la manière indiquée. L'examen à l'éclairage latéral nous rend les plus grands services dans l'exploration de la cornée, de l'iris, de la pupille, du cristallin, et même des parties antérieures du corps vitré. Si l'on veut l'utiliser pour les points situés dans le champ pupillaire et derrière la pupille, il peut être nécessaire d'agrandir le champ de nos investigations en dilatant préalablement la pu-

pille à l'aide de quelques gouttes d'une solution faible d'un des mydriatiques usuels (homatropine, atropine, duboisine, cocaïne).

L'emploi du miroir réflecteur muni d'une loupe sera exposé plus loin avec les détails de l'examen ophtalmoscopique.

En faisant usage des mydriatiques, on doit se rappeler que leur emploi est interdit pour les yeux atteints de disposition glaucomateuse et il ne faut pas oublier que, même faible, la solution dont nous nous servons pour dilater la pupille (à l'exception de la cocaïne) agit en même temps sur la force d'accommodation de l'œil. Si donc nous nous proposons d'examiner cette dernière, il faut le faire avant d'employer un mydriatique. C'est pour une raison analogue que je pratique l'examen des fonctions visuelles avant l'exploration du fond de l'œil à l'aide de l'ophtalmoscope, ce dernier exigeant aussi, dans un certain nombre de cas, la dilatation préalable de la pupille. J'ajoute encore que l'emploi de l'ophtalmoscope produit un éblouissement sensible par la plus grande quantité de lumière projetée dans l'œil, et si l'on examine les fonctions visuelles immédiatement après, le malade se trouve dans les conditions d'une personne qui passe d'un endroit très éclairé dans un autre plus sombre. Les résultats d'un examen fait dans des conditions si peu normales pourraient certainement induire l'observateur en erreur sur l'état réel de la vision.

Pour l'exploration objective de l'état des parties de l'œil situées *derrière la pupille*, il n'y avait autrefois que peu de ressources. On examinait, pour juger de la transparence du cristallin, les images d'une flamme réfléchie par ses deux surfaces, expérience devenue inutile depuis que nous sommes à même de reconnaître la présence des opacités les plus limitées, à l'aide de l'éclairage latéral et de l'ophtalmoscope. En faisant usage de l'éclairage latéral, nous examinerons les rapports du bord pupillaire et du cristallin, et après avoir dilaté la pupille, il sera facile d'explorer le champ pupillaire, la capsule cristallinienne, le cristallin lui-même dans toute son épaisseur. Toutes ces parties étant parfaitement transparentes à l'état normal, cet examen nous révélera l'existence des moindres opacités, leur étendue, leur forme, leur couleur et leur siège. Pour déterminer celui-ci, on regarde d'abord l'œil en face et on note l'endroit occupé par l'opacité dans le champ pupillaire ; puis on se tourne lentement de côté, tandis que l'œil du malade reste immobile, et on observe si l'opacité est restée au même

endroit de la pupille ou non. Dans le premier cas, elle est située près de la capsule antérieure du cristallin. Lorsque l'opacité se déplace dans la direction opposée à celle de l'œil observateur, elle est située en avant du champ pupillaire; lorsqu'elle se déplace dans la même direction, elle est située en arrière de la pupille, et d'autant plus que ce déplacement (parallactique) se fait plus vite et dans une plus grande étendue.

EXPLORATION DES PARTIES INTERNES DE L'ŒIL

De l'ophtalmoscope et de son usage.

Le corps vitré et les membranes profondes de l'œil ne peuvent être explorés qu'avec l'ophtalmoscope.

Le problème d'éclairer le fond de l'œil et de le rendre accessible à nos investigations directes a été résolu par Helmholtz. Il a démontré en même temps la façon d'éclairer le fond de l'œil et celle d'observer exactement l'ensemble des rayons lumineux que le fond de l'œil réfléchit, c'est-à-dire l'image même du fond de l'œil, telle qu'elle se forme à l'extérieur.

Pour éclairer l'intérieur de l'œil, de sorte que le regard de l'observateur puisse y plonger, il était indispensable que son œil fût placé dans la même direction que celle des rayons lumineux qui y pénètrent, par la raison que, d'après une loi optique recherchée et trouvée par l'inventeur même de l'ophtalmoscope, la lumière suit la même direction pour sortir de l'œil que pour y entrer. Dans ce but, on se sert d'un miroir réflec-

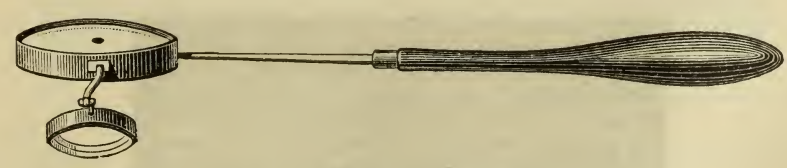

Fig. 4. — Miroir ophtalmoscopique.

teur percé au milieu (fig. 4). En effet, lorsqu'on place à côté du malade à examiner une lampe dont la flamme se trouve à la hauteur de l'œil, il est facile d'en éclairer le fond en y projetant la lumière de la lampe réfléchie par le miroir et d'observer l'œil ainsi éclairé, à travers l'ouverture centrale (fig. 5).

La pupille de l'œil paraît alors rouge, et si les milieux de l'œil sont transparents, on voit tout l'hémisphère postérieur du globe oculaire fortement éclairé, sans être pourtant en état d'y distinguer le moindre détail.

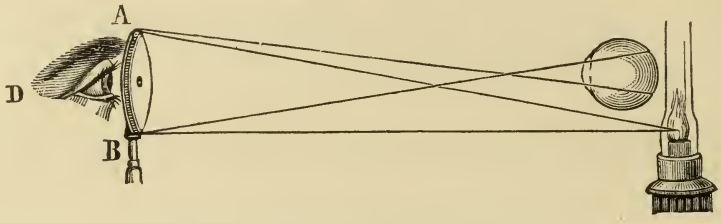

Fig. 5. — Éclairage du fond de l'œil.

Le miroir réflecteur doit remplir certaines conditions pour que son usage soit utile. Le premier dont on s'est servi, un simple miroir plan, parut bientôt insuffisant dans son éclairage; on essaya successivement, soit une combinaison de ce miroir avec un verre biconvexe, soit un miroir convexe, soit enfin un miroir concave, et c'est ce dernier qui est maintenant le plus usité. Son foyer est généralement de 20 centimètres.

Pour percevoir les détails du fond de l'œil examiné, il faut qu'une image nette de ce fond se forme sur la rétine de l'observateur. Quelles sont les conditions à remplir pour réaliser ce but de l'ophtalmoscopie?

Si l'œil examiné est *emmétrope*, c'est-à-dire possède une réfraction normale, et que son accommodation se trouve à l'état de repos, les rayons lumineux doivent être parallèles pour se réunir sur la rétine. Tous les rayons qui émanent de la rétine

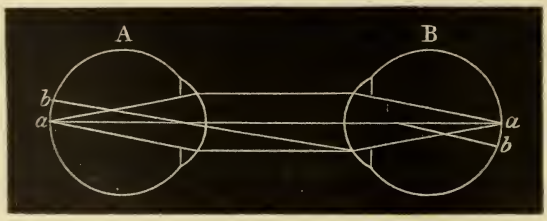

Fig. 6. — Formation de l'image ophtalmoscopique dans des yeux emmétropes.

de cet œil sont également parallèles à leur sortie. — Si l'œil de l'observateur est aussi emmétrope et son accommodation au repos, les rayons lumineux qui arrivent ainsi à sa cornée parallèlement entre eux se réunissent sur sa rétine, il y reçoit une

image nette du fond de l'œil examiné, par conséquent il voit nettement les détails du fond de cet œil (fig. 6).

Si l'œil examiné est *myope*, c'est-à-dire possède un pouvoir réfringent relativement trop grand, il ne réunit sur sa rétine que des rayons divergents, et les rayons qui émanent de sa rétine sont à leur sortie convergents. L'œil emmétrope de l'observateur ne pourra réunir ces rayons sur sa rétine dans une

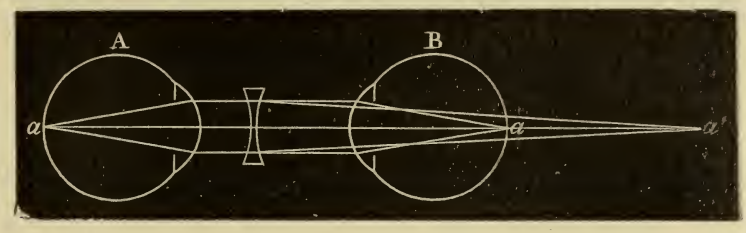

Fig. 7. — Formation de l'image ophtalmoscopique d'un œil myope.

image nette qu'à la condition de les rendre préalablement parallèles à l'aide d'un *verre concave* (fig. 7).

Si l'œil examiné est *hypermétrope,* c'est-à-dire possède un pouvoir réfringent insuffisant, les rayons qui proviennent de sa rétine, sont divergents à leur sortie de l'œil, comme s'ils émanaient d'un point *a'* situé derrière l'œil. Pour réunir ces rayons divergents sur sa rétine, l'œil emmétrope de l'observateur devra

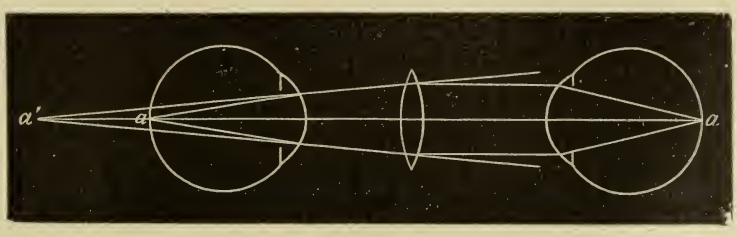

Fig. 8. — Formation de l'image ophtalmoscopique d'un œil hypermétrope.

les rendre parallèles à l'aide d'un *verre convexe* (fig. 8) ou remplacer l'action de ce verre par son accommodation.

Dans tous ces cas, nous avons supposé l'œil de l'observateur comme étant emmétrope. S'il ne l'est pas, il doit corriger l'anomalie de sa réfraction par des verres appropriés. Cette correction est indispensable pour le myope; l'hypermétrope la remplace souvent par un effort d'accommodation. Enfin la myopie ou l'hypermétropie de l'observateur peuvent être compensées

plus ou moins complètement par l'hypermétropie ou la myopie de l'œil examiné, de sorte que l'emploi de verres correcteurs devient inutile.

Il résulte de ce que nous venons de dire, que pendant cette exploration ophtalmoscopique, on doit reconnaître l'état de réfraction (emmétrope, myope ou hypermétrope) de l'œil examiné, et en même temps on peut déterminer le degré de ces anomalies. Lorsque l'observateur lui-même est emmétrope ou a rendu son œil tel par l'emploi de verres correcteurs et qu'il sait maintenir son accommodation au repos, il ne peut voir distinctement l'image rétinienne que dans un œil emmétrope dont l'accommodation est aussi complètement relâchée. A-t-il besoin d'un verre convexe ou concave, il en conclut que l'œil examiné est hypermétrope ou myope, et le numéro du verre qui fournit l'image la plus nette indique le degré de l'hypermétropie ou de la myopie. Afin d'être tout à fait sûr que l'œil examiné ne fait aucun effort d'accommodation, il faut parfois se servir de l'atropine au point de rendre ces efforts inefficaces. Pour faciliter cet examen, quel que soit l'état de réfraction de l'œil explorateur et de l'œil examiné, les miroirs ophtalmoscopiques sont munis d'une série de verres convexes et concaves qui s'interposent à volonté entre les deux yeux. (Voy. le chapitre de la Réfraction.)

Dans cette exploration, l'examinateur voit les détails du fond de l'œil observé dans leur position naturelle, l'image qu'il en reçoit étant droite (agrandie). C'est pour cela qu'on a donné à cette méthode le nom d'*examen à l'image droite* ou aussi d'*examen direct*. Les milieux réfringents de l'œil examiné servent alors de loupe; pour que le champ de notre observation ophtalmoscopique soit aussi étendu que possible, il faut se rapprocher autant que possible du diaphragme de la loupe, c'est-à-dire de la pupille de l'œil examiné.

Une autre méthode d'exploration ophtalmoscopique, qui fournit, il est vrai, un grossissement moins considérable, mais une étendue plus grande du champ d'observation, consiste dans l'*examen à l'image renversée* ou *examen indirect*.

Lorsque l'observateur place devant l'œil examiné un verre convexe de 16 ou 12 dioptries, les rayons lumineux qui proviennent de cet œil sont réunis dans une image renversée située dans l'air, entre l'œil de l'observateur et la lentille convexe.

L'image se trouve aux environs du point focal de cette lentille, et l'observateur doit adapter son accommodation à la dis-

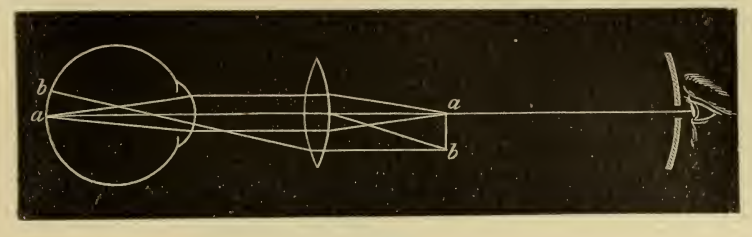

Fig. 9. — Formation de l'image ophtalmoscopique renversée ou indirecte.

tance où l'image renversée du fond de l'œil examiné est située (fig. 9).

L'examen ophtalmoscopique doit être pratiqué dans une chambre obscure ; la dilatation préalable de la pupille par l'atropine ne devient nécessaire, pour ceux du moins qui sont exercés à ce genre d'examen, que lorsqu'il s'agit d'explorer soigneusement le fond de l'œil jusqu'à sa périphérie, ou lorsque la pupille est très rétrécie.

Le malade étant assis à côté et un peu en avant d'une lampe dont la flamme se trouve au niveau de l'œil à examiner, le médecin se place vis-à-vis de lui, de façon que ses yeux soient à la hauteur des yeux du malade (fig. 10). Pour éclairer convenablement l'œil qu'il se propose d'examiner, il cherche à faire tomber dans la pupille les rayons de lumière émanant de la lampe et réfléchis par le miroir. Ce miroir doit être appuyé contre l'arcade sourcilière de l'œil, et incliné de façon que la réflexion puisse s'effectuer dans les conditions de la loi d'optique qui fait que l'angle de réflexion est égal à l'angle d'incidence. Pour ceux qui débutent, il n'est pas toujours facile de trouver sans tâtonnement l'inclinaison convenable du miroir, ou de la maintenir invariablement pendant le temps nécessaire à l'examen. D'autre part, le passage fréquent de l'œil de l'obscurité à un éclairage exceptionnel est très fatigant pour le malade ; un exercice suffisant pour cette partie de l'examen, comme pour le reste, est donc indispensable. D'ailleurs, il n'est pas difficile d'arriver à la sûreté de main nécessaire, lorsqu'on s'habitue à suivre de l'œil libre le reflet du miroir et à modifier l'inclinaison de ce dernier, jusqu'à ce que la lumière pénètre dans la pupille. Ceci obtenu, on en maintient la direction en

appuyant le miroir contre le bord orbitaire et, si l'on veut, le coude sur une table.

A travers l'ouverture centrale du miroir, l'observateur voit maintenant la teinte rouge du fond de l'œil ; il saisit, de l'autre main, un verre biconvexe (de 16 ou 12 dioptries) et le place à une petite distance de l'œil à examiner de façon que le centre du verre corresponde à peu près au centre de la cornée. Une légère rotation de la lentille autour de son axe écartera les reflets du centre de la cornée, où ils gênent le plus. On fera

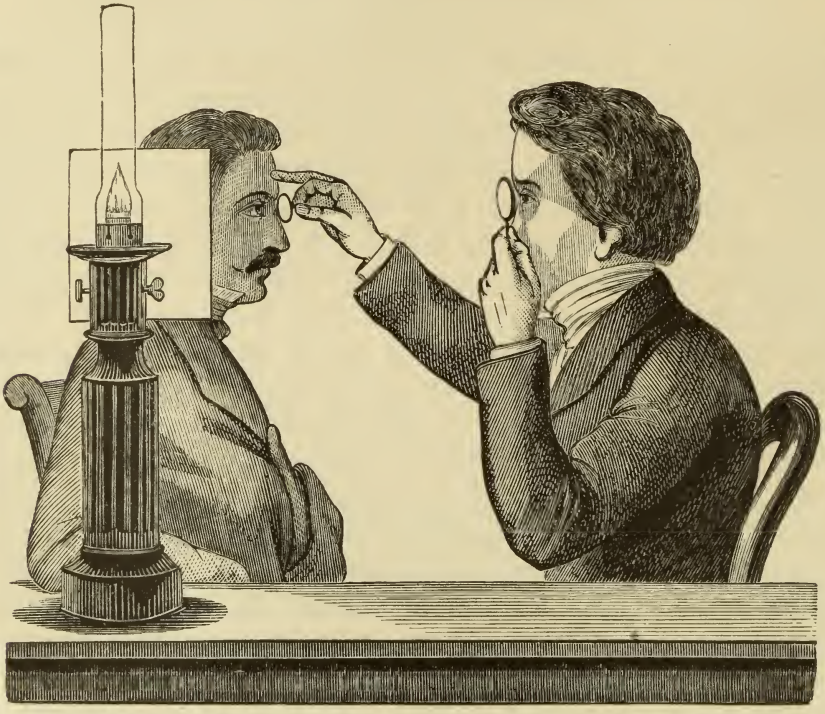

Fig. 10. — Examen du fond de l'œil à l'image renversée.

bien de prendre, avec le petit doigt, un point d'appui sur le front du malade, et d'éloigner le verre de l'œil jusqu'au point où le bord de la pupille disparaît du champ de vision. Puis on cesse de regarder dans le fond de l'œil même, et l'on adapte sa vision pour l'endroit où doit se former l'image du fond de l'œil, c'est-à-dire aux environs du foyer de la lentille du côté de l'observateur.

Si toutes ces conditions sont bien remplies, on ne manquera

pas de reconnaître quelque détail du fond de l'œil, soit un vaisseau de la rétine, soit une partie de la papille du nerf optique. Cette dernière, que l'on recherche toujours en premier lieu, étant située en dedans du pôle postérieur de l'œil, il est nécessaire d'engager le malade à diriger l'œil examiné légèrement en dedans.

La nécessité d'observer exactement et minutieusement tous

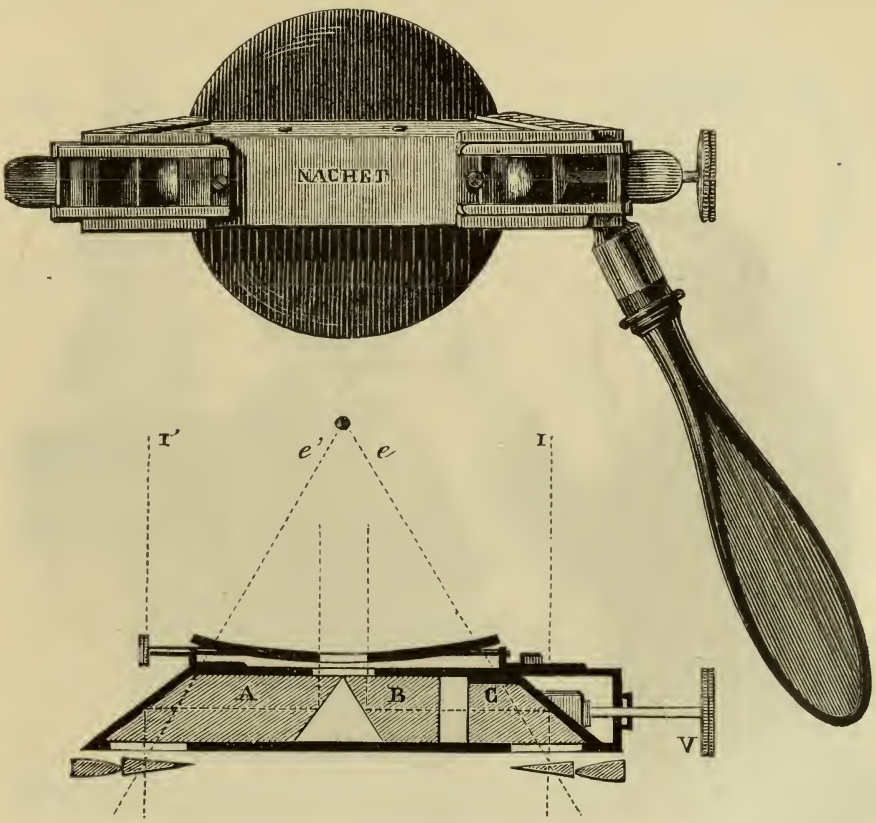

Fig. 11. — Ophtalmoscope binoculaire.

les détails qui composent l'examen ophtalmoscopique, la difficulté d'adapter son œil pour une distance autre que celle où se trouve la partie à explorer, expliquent pourquoi l'emploi de cet instrument exige un exercice assidu et persistant pour arriver à s'en servir utilement. L'œil artificiel de M. *Perrin* présente, à ceux qui débutent dans ces études, un moyen précieux pour s'exercer à ces recherches.

Il nous paraît superflu de parler du grand nombre d'ophtal-

moscopes construits depuis la première publication de Helmholtz sur cet instrument ; ils sont tous basés sur le même principe. Mentionnons seulement l'ophtalmoscope à miroir oblique (inclinaison sur son axe vertical) qui facilite l'examen de l'image droite, et le petit appareil construit par *Coursserant* qui, appliqué derrière l'ophtalmoscope usuel, fournit pendant l'examen de l'image renversée une seconde image bien dis-

Fig. 12. — Examen du fond de l'œil avec l'ophtalmoscope binoculaire.

tincte pour un autre observateur. L'innovation la plus importante est celle qu'a introduite M. *Giraud-Teulon*, dont l'ingénieux instrument permet d'examiner avec les deux yeux et réalise ainsi tous les avantages attachés à la vision binoculaire, et, en particulier, la reconnaissance du relief. La figure ci-jointe indique comment les rayons lumineux sont déviés par deux rhomboèdres, de façon à être portés vers les deux yeux munis de deux prismes qui font fusionner les deux images dans une seule (fig. 11). Lorsqu'on emploie cet ophtalmoscope,

la lampe doit être placée derrière et au-dessus de la tête de la personne examinée (fig. 12).

Dans l'intérêt de l'enseignement et pour ceux qui ne se sont pas encore familiarisés avec les ophtalmoscopes dont nous venons de parler, on a composé, avec les diverses pièces qui les constituent, des appareils fixes à l'aide desquels on peut donner

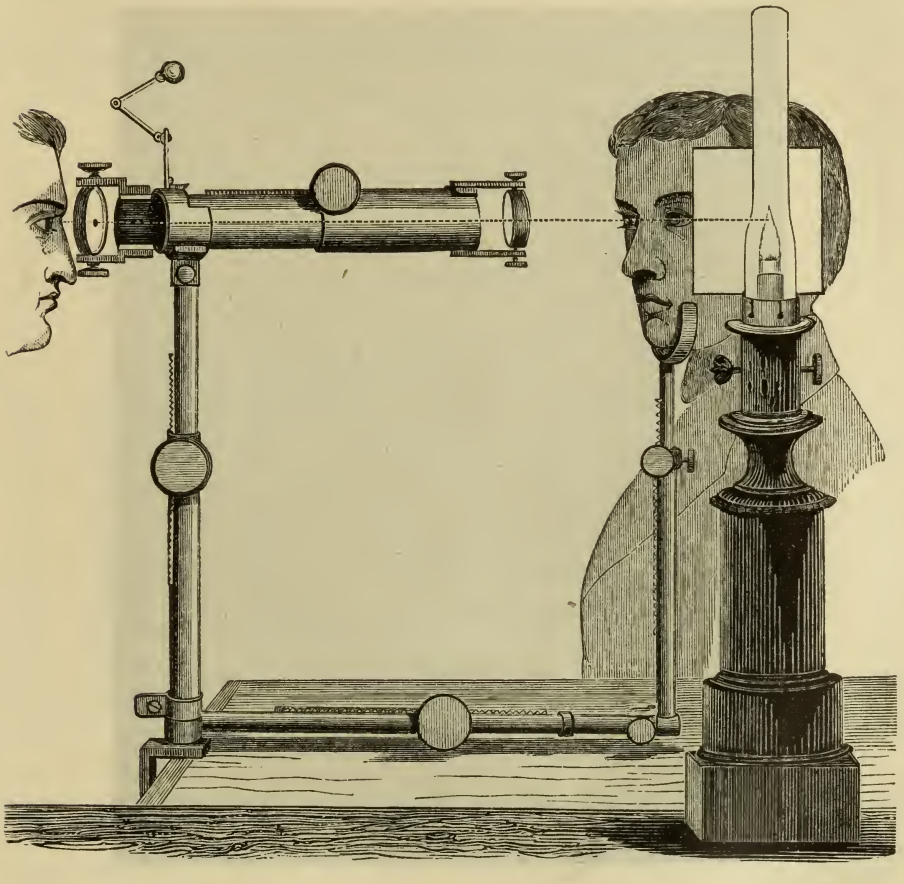

Fig. 13. — Ophtalmoscope fixe de *Liebreich*.

au miroir réflecteur, ainsi qu'à la lentille biconvexe, des distances déterminées en rapport avec l'œil à examiner. L'image du fond de l'œil, qui se trouve ainsi projetée à un endroit invariable, est facilement perçue et peut être étudiée et dessinée à loisir. Le premier de ces instruments a été construit par M. *Liebreich*, modifié d'une manière presque insignifiante par M. *Follin*, et simplifié par MM. *Cusco*, *Donders* et d'autres. Nous faisons sui-

vre ici la figure descriptive de l'ophtalmoscope fixe de Liebreich (fig. 13). L'instrument binoculaire de M. Giraud-Teulon a été également établi en ophtalmoscope fixe.

L'ophtalmoscope également fixe de M. *Sichel* (fig. 14) est surtout destiné à montrer à plusieurs personnes à la fois l'image du fond de l'œil. Ce résultat est obtenu à l'aide de prismes rec-

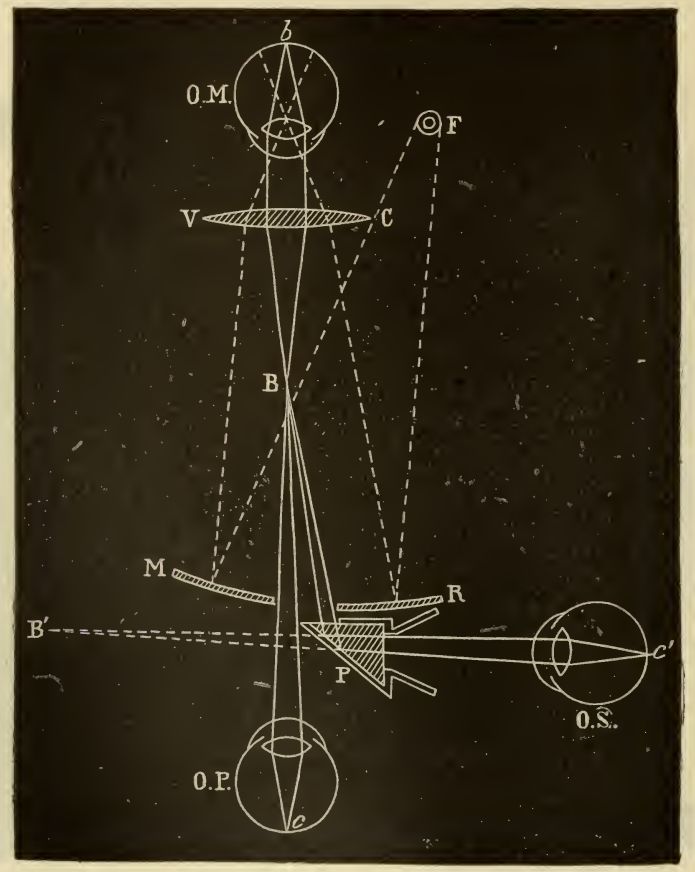

Fig. 14. — Ophtalmoscope de *Sichel*.

tangles qui reçoivent une partie de la lumière provenant de l'image ophtalmoscopique et la réfléchissent vers l'œil d'un second et d'un troisième observateur, tandis qu'une autre partie de cette lumière entre directement dans l'œil du premier observateur. Cet ophtalmoscope, établi d'abord par M. Sichel pour deux observateurs, a été construit depuis, d'après les mêmes principes, pour trois observateurs par M. *Monoyer*.

Il est bien évident que ces instruments ne peuvent aucunement remplacer les ophtalmoscopes mobiles, avec lesquels un observateur exercé arrive aisément à un examen complet et d'autant plus rapide qu'il suit facilement les mouvements que le malade imprime à son œil. On ne peut en dire autant de l'ophtalmoscope fixe, en ce sens que le moindre changement dans la direction de l'œil observé, fait disparaître l'image que l'on voyait un instant auparavant, et exige une nouvelle disposition de l'appareil.

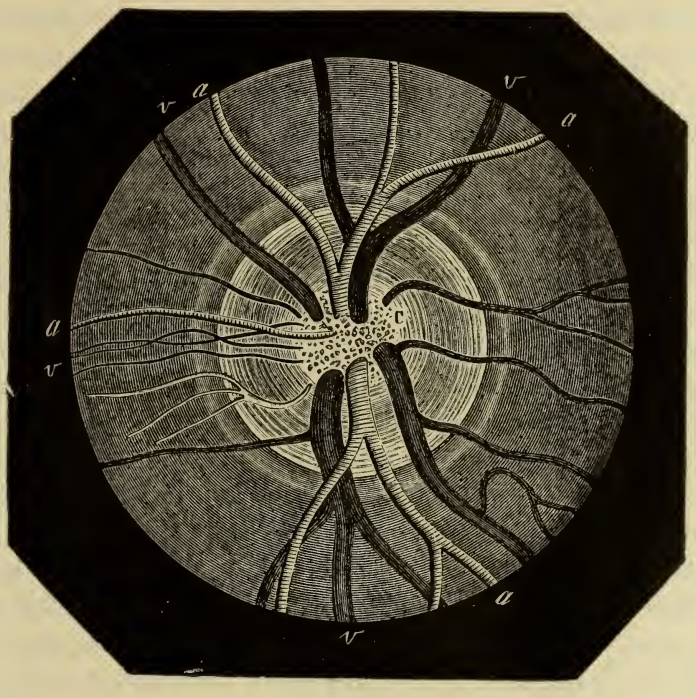

Fig. 15. — Image ophtalmoscopique de la papille du nerf optique.

Il résulte de cet exposé qu'une condition essentielle de l'examen ophtalmoscopique réside dans la transparence des milieux réfringents de l'œil. La moindre opacité qui se trouve sur le chemin des rayons lumineux projette une ombre distincte sur le fond éclairé de l'œil, et le simple miroir réflecteur devient ainsi le moyen le plus sûr d'en reconnaître l'existence et d'en déterminer l'étendue. Nous sommes ainsi en mesure de constater avec précision la moindre opacité qui se trouve, soit sur la cornée, soit dans le champ pupillaire ou dans le cristallin, soit

enfin dans le corps vitré ; ces opacités deviennent surtout visibles lorsqu'on fait usage d'un miroir concave à très court foyer (8 centim.) muni d'un verre grossissant (convexe 10 à 20 dioptr.).

Cette combinaison oblige l'observateur à rapprocher son œil jusqu'à proximité de l'œil examiné.

Dans l'exploration du *fond de l'œil*, tel qu'il se présente à l'état normal, le premier but de nos investigations est l'entrée du nerf optique, qui porte le nom de *papille optique*. (Voy. fig, 15.)

Nous la rencontrons, soit en suivant un vaisseau rétinien vers son point d'émergence, soit en engageant le malade à diriger son œil de façon que la papille optique se trouve dans la direction du regard de l'observateur. Elle se présente alors sous la forme d'un disque rond ou légèrement ovale, d'une coloration rose jaunâtre. En y regardant plus attentivement, on distingue que la coloration n'est pas la même sur toute la surface de la papille ; elle est plus blanche au centre et à la circonférence que dans le cercle intermédiaire.

La circonférence est formée par la gaine du nerf optique, qui, en traversant l'ouverture de la sclérotique, fusionne ses fibres avec celles de cette membrane. Le centre de la papille présente quelquefois un pointillé grisâtre correspondant à la lame criblée. Un œil exercé distingue fréquemment à la surface de la papille optique une dépression plus ou moins profonde, située soit au centre, soit plus rapprochée du bord externe ; cette dépression a reçu le nom d'*excavation physiologique*.

Le pourtour de la papille est quelquefois limité par un cercle étroit blanchâtre qui n'est pas autre chose que le bord de l'ouverture scléroticale laissée à découvert par la choroïde. D'autres fois, on y observe une ligne noire nettement définie et due à une accumulation du pigment choroïdien dans ce point.

Au centre de la papille apparaissent les artères et les veines centrales de la rétine, qui se répandent de là, en se divisant, sur toute la surface du fond de l'œil. Les veines se distinguent par leur trajet sineux, leur volume plus considérable et une coloration plus foncée.

Lorqu'on quitte la papille pour porter son attention sur le fond de l'œil en général, on observe des variations notables dans la nuance que présente sa coloration rougeâtre, selon que l'on examine un individu blond ou brun. En effet, la rétine étant complètement transparente, la teinte qui frappe l'observateur

dépend essentiellement de la choroïde : cette dernière renferme dans les diverses couches qui la composent une quantité plus ou moins grande de pigment disposée, soit dans les interstices des vaisseaux, soit au-dessus d'eux. On conçoit donc facilement que lorsque la couche qui recouvre les vaisseaux de la choroïde est très riche en pigment, le fond de l'œil est généralement foncé, et l'on y distinguera difficilement les vaisseaux de la choroïde ; ces derniers apparaissent, au contraire, très nettement, sous forme de réseau dont les interstices sont également remplis de pigment, lorsque la couche la plus interne en est relativement privée. Lorsque la choroïde dans sa totalité est très pauvre de pigment, comme, par exemple, chez les albinos, tout le fond de l'œil paraît d'autant plus clair que les rayons de lumière ont pu pénétrer jusqu'à la sclérotique et nous sont renvoyés par cette membrane.

Quant à la rétine même, elle ne peut être perçue que fort rarement. On la distingue surtout dans les yeux dont le fond est très foncé et où elle apparaît alors comme un voile semi-transparent finement pointillé, étendu devant la choroïde. L'endroit de la rétine qui doit être l'objet d'une investigation particulière est celui où se trouve la *macula lutea*. Nous devons la rechercher au pôle postérieur de l'œil, en engageant le malade à regarder directement dans le miroir réflecteur. On ne la voit en somme que dans un certain nombre de cas, sous la forme d'une petite tache rouge plus foncée que le reste du fond de l'œil, avec un petit point plus clair au milieu, et entourée d'un anneau brillant dont le diamètre est un peu plus grand que celui de la papille optique.

Cet aperçu concis de l'aspect normal du fond de l'œil étudié à l'ophtalmoscope sera complété avec plus de détails lorsque nous nous occuperons de la pathologie de chacune des parties qui le constituent.

Le miroir ophtalmoscopique sert aussi de la façon la plus simple à la détermination objective de la réfraction de l'œil, suivant le procédé inventé par *Cuignet* et pour lequel le nom de *skiascopie*, proposé par Chibret, est généralement adopté. Voici en quoi il consiste : lorsqu'on se place à un mètre de distance du malade et qu'on projette, à l'aide du miroir réflecteur, la lumière dans son œil, on voit la pupille s'éclairer en rouge. Une légère rotation du miroir fait apparaître au bord de la pu-

pille une ombre noire qui se répand sur toute la pupille à mesure que l'on accentue la rotation du miroir. C'est la direction dans laquelle cette ombre avance qui permet de reconnaître la réfraction de l'œil examiné. Lorsqu'on se sert d'un miroir plan et que l'ombre se meut de droite à gauche, tandis que le miroir tourne de gauche à droite, l'œil examiné est myope; il est emmétrope ou hypermétrope si l'ombre se meut dans le même sens que le miroir. Lorsqu'on se sert d'un miroir concave, le mouvement de l'ombre en sens opposé à celui du miroir indique l'hypermétropie; le mouvement dans le même sens de l'ombre et du miroir indique la myopie. Pour déterminer le degré de la myopie ou de l'hypermétropie, on place devant l'œil examiné des verres concaves ou convexes de plus en plus forts, jusqu'à celui avec lequel l'ombre change sa direction. Le verre concave (en ajoutant 1D., l'examen ayant lieu à un mètre de distance), donne le degré de la réfraction myopique; le verre convexe (diminué de 1D). donne le degré de la réfraction hypermétropique de l'œil. Nous indiquerons tous les détails sur cette méthode, ainsi que son emploi pour l'astigmatisme, au chapitre de la Réfraction.

Exploration subjective de l'œil.

EXAMEN DE L'ÉTAT DE LA VISION.

L'examen fonctionnel des yeux doit débuter par l'étude de l'acuité visuelle. Autrefois le médecin était obligé de se borner à déterminer si le malade était encore en état de lire ou s'il ne distinguait plus que des objets très gros, ou enfin si sa force visuelle était réduite à la perception du jour.

Aujourd'hui, nos moyens d'examen sont arrivés, sous ce rapport, à une précision bien plus grande, et nous nous trouvons dans la position heureuse de pouvoir contrôler exactement les dires des malades, parmi lesquels il y en a toujours un certain nombre qui sont disposés à se faire illusion sur leur état dans un sens ou dans l'autre.

L'étude fonctionnelle doit débuter par l'examen de *chaque œil à part*. Nous y devons rechercher : 1° la force de la vision directe ou centrale; 2° l'état du champ visuel; 3° la sensibilité

rétinienne en général et le sens de lumière ; 4° la faculté de distinguer les couleurs.

Ceci fait, il nous reste à étudier l'action commune des deux yeux, la *vision binoculaire*.

1° *Examen de la force visuelle centrale* (Vc). — Nous possédons une série de types d'imprimerie de grandeur déterminée pour la distance à laquelle ils doivent être lus par un œil doué d'une vue moyenne. Ces types, calculés d'après un angle visuel fixe, et dont la justesse a été vérifiée par l'expérience, varient entre des caractères qui doivent être vus à 60 mètres de distance jusqu'à ceux qui doivent être reconnus à 20 centimètres. Ils ont reçu le nom d'échelles et remplacent avantageusement ceux de *Jæger*, qui ne remplissent ce but qu'approximativement. Nous nous servons des échelles de *Giraud-Teulon* ou des optotypes de *Snellen*, de ces dernières de préférence, parce qu'elles ne se composent que de lettres placées les unes à côté des autres, sans former des mots qu'un malade intelligent devine parfois sans même les voir exactement.

Ces échelles sont placées à une distance connue. On les suspend ordinairement à un mur faisant face à la fenêtre à laquelle le malade tourne le dos pendant l'examen. Mieux vaut encore examiner la force visuelle dans une chambre obscure et éclairer les lettres par une lumière invariable (lampe ou bec de gaz d'intensité constante). Le malade ayant fermé un de ses yeux en le couvrant du creux de sa main, on l'engage à lire la série des lettres en commençant par les plus grosses, jusqu'à ce qu'il arrive à celles qu'il ne peut plus distinguer. Les dernières qu'il lit encore facilement nous indiquent, par un calcul très facile, le degré de sa force visuelle. Supposons, par exemple, que cette dernière série soit celle qu'un œil normal doit distinguer à la distance de 6 mètres, et que l'œil dont nous voulons étudier la force visuelle les lise à cette distance même, nous reconnaîtrons que sa force visuelle est normale ($V=6/6=1$). Par contre, s'il est obligé de se rapprocher à 3 mètres pour les lire, sa force visuelle serait égale à 3/6 ($V=3/6$), c'est-à-dire serait réduite à la moitié.

On comprend facilement de quelle manière on peut multiplier ces épreuves et les contrôler l'une par l'autre. Si le malade ne voit réellement le n° 6 des échelles (celles qu'un œil normal

distingue à 6 m.), qu'en se rapprochant à 3 mètres, il ne verra le n° 12 qu'à la distance de 6 mètres, le n° 24 à la distance de 12 mètres, etc.

Lorsque la force visuelle est descendue au-dessous de 1/10e de la moyenne, on la détermine en recherchant jusqu'à quelle distance l'œil peut encore compter les doigts écartés, et on considère cette faculté comme égale à n° LX des échelles de *Snellen;* de sorte que si les doigts sont comptés exactement à 2 mètres de distance, la force visuelle est égale à 2/60. Si l'œil ne peut plus compter les doigts, on examine à quelle distance il peut reconnaître les mouvements de la main et on considère cette faculté comme égale à un numéro CCC de *Snellen.* Dans les cas où l'œil ne distingue plus que le jour de la nuit, on dit qu'il ne possède qu'une perception quantitative de la lumière, et si celle-ci même fait défaut, l'œil est considéré comme absolument aveugle, V=0.

Il ne nous reste plus qu'à déterminer si la diminution de la force visuelle n'est peut-être qu'apparente et sous la dépendance d'une anomalie du pouvoir réfringent de l'œil. Dans ce but, nous plaçons devant l'œil du malade alternativement un verre convexe ou concave (de 0,50 ou 0,75 D.) pour nous rendre compte si ces verres amènent une amélioration ou une diminution de sa vue. Si le verre concave n'améliore pas la vue, si le verre convexe la rend plus trouble, il faut en conclure qu'il s'agit réellement d'un affaiblissement de l'acuité visuelle. Si, au contraire, la vision s'améliore sous l'influence d'un verre, il faut tenir compte de l'anomalie de la réfraction et la corriger à l'aide de verres appropriés, comme nous l'indiquerons plus loin dans le chapitre des Anomalies de la réfraction, avant de juger l'état réel de la force visuelle.

Pour les malades qui ne savent pas lire, on a remplacé les échelles typographiques par une série de chiffres, de crochets, de raies ou de points, de dimensions graduées d'après le principe qui a servi de base à ces échelles. (Échelles de chiffres de *Mayerhausen*, géométriqnes de *Boettcher*, et échelles internationales de *Burchardt.*)

Lorsqu'il est nécessaire, comme dans certaines affections du nerf optique et de la rétine, de déterminer l'influence de l'éclairage sur la force visuelle (*examen du sens de lumière*), on peut y arriver en diminuant progressivement l'intensité de la lumière

(artificielle) qui éclaire les lettres, ou en plaçant devant l'œil examiné des verres fumés de plus en plus foncés. L'observateur compare chaque fois la diminution de la force visuelle qui en résulte avec celle de son œil normal placé dans les mêmes conditions.

L'acuité de la vision ainsi constatée dans chaque œil, nous pouvons immédiatement examiner la *puissance accommodative* dont le malade peut disposer. Dans ce but, nous avons à déterminer les points, le plus éloigné et le plus rapproché, de sa vision distincte. On présente au malade les n°s 0,50 ou 0,60 des échelles typographiques, en les éloignant à la plus grande distance où l'œil les perçoit encore nettement, puis on les approche progressivement jusqu'au point où le malade cesse de les distinguer. L'espace compris entre ces deux limites nous donne, pour l'examen habituel des malades, des indications suffisantes sur l'état du pouvoir accommodatif.

Pour un examen plus minutieux de l'accommodation, il faudrait se servir d'objets plus fins, tels que les fils de soie dans l'optomètre de *Graefe*, ou les petits points lumineux dans celui de *Landolt*.

2° *Examen de la vision périphérique.* — Nous appelons champ visuel d'un œil tout l'espace que la vision embrasse, tout en restant fixée sur un même point.

Pour en déterminer l'étendue, on place le malade devant un tableau noir et à une petite distance de ce tableau, à 0^{m},30 par exemple. La tête du malade doit être immobilisée. On trace sur ce tableau, à la craie, une petite croix blanche sur laquelle le malade doit toujours fixer l'œil que l'on veut examiner, après avoir fermé l'autre avec la main. Dès que les choses sont bien disposées de la sorte, on promène la craie sur le tableau dans toutes les directions, en partant de la petite croix blanche comme d'un centre. On note les points où le malade ne distingue plus que confusément et ceux où il ne voit plus du tout le crayon blanc que conduit la main. On dessine ainsi très complètement le champ visuel jusqu'à peu près 40° du point de fixation. (Examen campimétrique.) Pour l'exploration complète du champ visuel, on se sert avec avantage du *périmètre* indiqué d'abord par *Aubert* et introduit dans la pratique ophtalmologique par *Fœrster*. Dans le but de réunir dans un seul examen

les avantages de la campimétrie et de la périmétrie, j'ai fait construire chez Collin l'instrument suivant : Mon périmètre consiste en un arc de cercle de la valeur d'un quart de circonférence (fig. 16) qui, en tournant autour du sommet, décrit dans l'espace un hémisphère au centre duquel se trouve l'œil examiné. Celui-ci doit fixer invariablement le point marqué au sommet de l'arc, tandis que l'autre œil est recouvert d'un bandeau.



Fig. 16. — Périmètre de Meyer.

L'arc du périmètre étant placé dans un plan déterminé, par exemple dans le plan vertical, l'explorateur fait avancer progressivement de la périphérie vers le sommet le curseur C qui glisse sur l'arc et dans lequel on a préalablement introduit, selon le but de l'examen, un carré blanc ou coloré, une figure ou lettre typographique. Le glissement du curseur C est obtenu à l'aide d'une chaîne sans fin qui se trouve derrière l'arc et qui est mise en mouvement par une petite manivelle M, placée de

telle façon que le malade ne peut apercevoir la main de l'explorateur. Celui-ci arrête le mouvement au moment où le malade reconnaît l'objet placé sur le curseur; il lit à côté du curseur le chiffre de la division en degrés, tracé à l'extérieur de l'arc, et marque par un trait de craie sur le dos de l'ardoise R, à laquelle l'arc de cercle est adossé, le degré trouvé dans cet examen.

Cette ardoise n'est autre chose que la projection de la sphère du périmètre: noire du côté du malade, l'autre côté, repré-

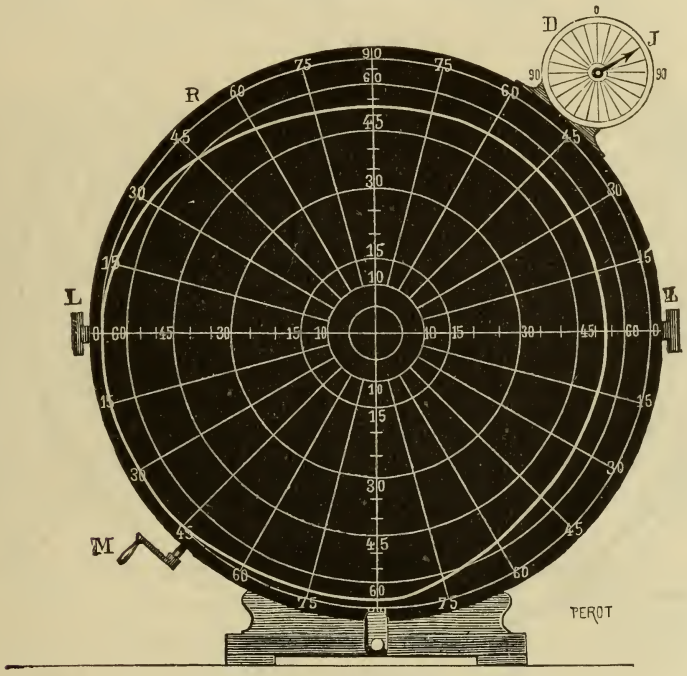

Fig. 17. — Périmètre de Meyer.

senté dans la figure 17, porte une série de cercles concentriques traversés par des diamètres. Ceux-ci indiquent l'inclinaison méridienne de l'arc de cercle que l'observateur peut reconnaître à chaque moment de l'examen sur le petit cadran D sur lequel se meut une aiguille J, tournant en même temps que l'arc.

Lorsque la limite du champ visuel a été déterminée pour le méridien vertical, et marquée par un trait de craie au point correspondant sur l'ardoise, comme nous l'avons dit plus haut, on dispose l'arc de cercle dans un autre méridien, et on détermine,

pour celui-ci comme pour le précédent, le point auquel l'objet placé dans le curseur est revenu en partant de la périphérie. Ce point marqué sur l'ardoise à l'endroit précis de la projection, on passe à un autre méridien, et ainsi de suite jusqu'à ce que l'arc ait décrit l'hémisphère complet. Il ne reste plus qu'à réunir par un trait continu les différents points marqués, pour

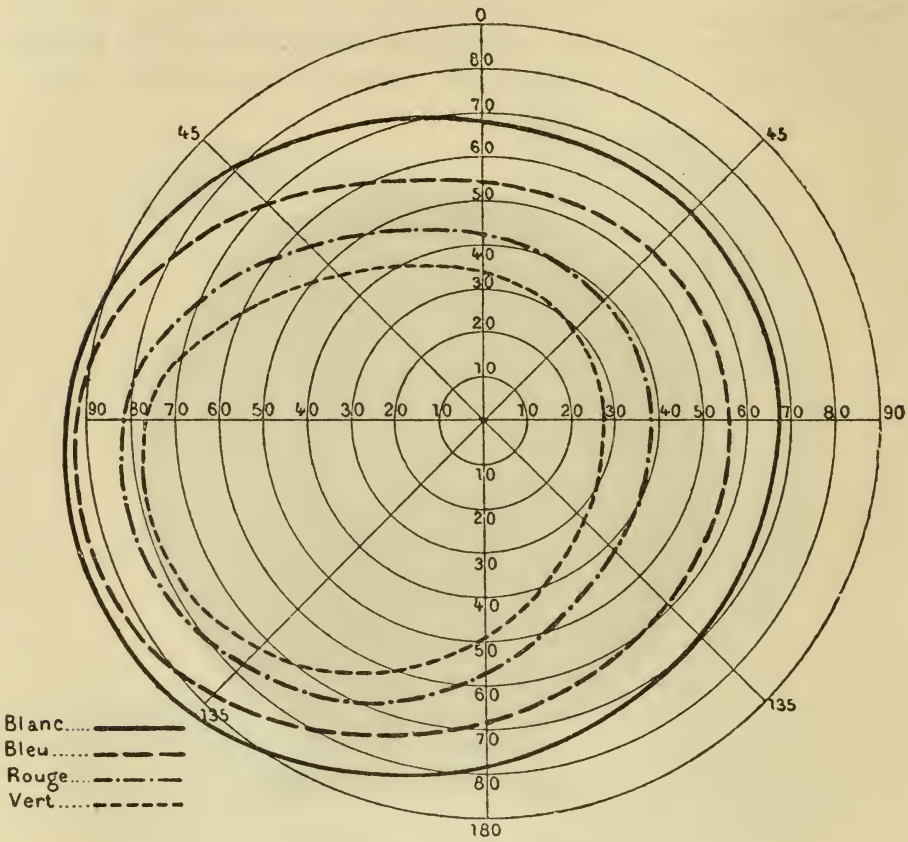

Fig. 18. — Champ visuel de l'œil gauche.

avoir le tracé complet du champ visuel sur le schéma tracé au dos de l'ardoise.

L'étendue normale du champ visuel général, ainsi que pour les couleurs rouge, vert et bleu, est représentée dans la figure 18.

Dans les derniers temps, des périmètres enregistreurs ont été construits par Gillet de Grandmont, Mac Hardy, Albertotti et Mayerhausen, qui paraissent d'un emploi très commode et très sûr.

Pour la pratique habituelle, il peut suffire d'examiner les limites du champ visuel de la façon suivante : On se place en face du malade, qui ferme un œil et regarde avec l'autre dans l'œil du médecin qui lui-même tient son autre œil fermé. A égale distance de son œil et de l'œil du malade, le médecin dirige ses doigts dans tous les sens et engage le malade à indiquer jusqu'à quel point il compte encore les doigts, et jusqu'où il en distingue seulement les mouvements. L'examinateur a ainsi le double avantage de contrôler la fixation exacte de la part du malade et de juger immédiatement la différence entre l'étendue du champ visuel du malade et du sien qu'il examine en même temps.

Il importe souvent de faire cet examen non seulement au jour ordinaire, mais encore dans une chambre obscurcie, à la clarté d'une lampe qui nous permet, par les variations de l'éclairage, de déterminer l'influence de l'intensité de la lumière sur l'étendue du champ visuel (examen *du sens de lumière*), influence variable suivant que la rétine jouit d'une sensibilité normale ou d'un certain degré d'anesthésie. En explorant ainsi de l'une ou de l'autre manière le champ visuel, on le trouve ou normal dans toute sa continuité et dans ses limites, ou bien rétréci par des défectuosités plus ou moins irrégulières à sa périphérie, ou enfin interrompu par des lacunes fixes centrales ou périphériques qu'on désigne sous le nom de *scotomes*.

3° *Examen de la sensibilité rétinienne en général et du sens de lumière.* — Lorsque la pénétration de la lumière dans l'œil est empêchée par l'opacification de la cornée ou des milieux transparents, l'examen de la sensibilité rétinienne ne peut se faire par les moyens que nous venons d'indiquer. Et cependant cet examen est dans ces cas souvent d'une nécessité absolue.

Autrefois on cherchait alors ces renseignements sur l'état de la rétine exclusivement dans la réaction de la pupille à la lumière, réaction plus lente ou nulle lorsque la sensibilité de la rétine est émoussée ou anéantie.

Un autre mode d'examen consistait dans la recherche des apparitions lumineuses provoquées par une pression méthodique sur les parties externes du globe oculaire.

Ces apparitions, qui ont été désignées sous le nom de *phosphènes* par M. *Serres*, d'Uzès, peuvent être provoquées assez

facilement lorsqu'on exerce avec la pulpe du petit doigt ou avec l'extrémité arrondie d'un crayon ou d'un porte-plume, un frottement léger sur un des points du globe oculaire et à travers les paupières (fig. 19).

Pendant ce frottement, on engagera le malade à porter son regard du côté opposé à la pression. M. Serres a distingué quatre phosphènes, et les a dénommés d'après le point sur lequel agit la pression qui les produit : phosphènes frontal, jugal, nasal et temporal.

Chez certains individus peu intelligents, il faut renouveler à différentes reprises l'expérience pour parvenir à faire distinguer les anneaux lumineux, tandis que d'autres, se faisant



Fig. 19. — Phosphène temporal.

illusion, affirment des sensations lumineuses qu'ils ne perçoivent pas. — En outre, il ne faut pas oublier que la recherche des phosphènes ne nous renseigne que sur la sensibilité de la rétine à la pression et non à la lumière. D'autre part, elle ne nous dit rien sur le degré de sensibilité conservée par la rétine. Cet examen qui conserve néanmoins son importance dans certains cas sur lesquels nous aurons à revenir, a été avantageusement remplacé par l'examen direct du fonctionnement de la rétine au moyen d'une lampe.

Le malade étant placé dans une chambre obscure, on recherche le minimum d'intensité lumineuse sensible à son œil, ou la plus grande distance à laquelle l'œil examiné peut encore distinguer la clarté d'une lampe ordinaire. Veut-on déterminer

le minimum d'intensité lumineuse sensible à l'œil, on place la lampe à $0^m,80$ de distance, à côté et un peu au-devant de l'œil malade, l'autre œil étant fermé. On met alors la main devant l'œil à examiner, de façon qu'il se trouve complètement dans l'obscurité et on la retire subitement. Si le malade déclare apercevoir la lumière, on diminue progressivement la clarté de la lampe, tout en répétant toujours l'expérience, jusqu'à ce que l'œil de l'explorateur soit juste encore en état de distinguer l'ombre de sa main sur la figure du malade. Ce minimum d'intensité lumineuse doit encore être perçu par le malade, pour qu'on puisse déclarer normal le fond de son œil.

Le même examen se fait aussi très commodément à l'aide du miroir réflecteur de l'ophtalmoscope, avec lequel on éclaire l'œil, tout en diminuant progressivement la clarté de la lampe.

Quant à la distance à laquelle la clarté d'une lampe doit être reconnue, nous savons par expérience que pour un œil atteint de cataracte, par exemple, mais du reste normal, cette distance est de 4 ou 5 mètres. Si le malade ne distingue la lampe qu'à 2 mètres, on en conclura que sa rétine n'a conservé qu'un quart de sensibilité normale, d'après la loi optique qui enseigne que l'éclairage diminue en raison inverse du carré des distances.

Pour acquérir dans ces cas une connaissance approximative de la vision à l'endroit de la *macula*, je me sers de deux flammes que j'approche l'une de l'autre jusqu'à ce qu'elles se touchent, en faisant indiquer par le malade quand il cesse de les distinguer l'une de l'autre.

Dans les mêmes conditions on explore la périphérie du champ visuel en faisant fixer avec l'œil une lampe placée en face et à quelques pieds de distance du malade, tandis qu'on promène une autre lampe dans toutes les directions jusqu'aux limites du champ visuel. Le malade doit nous indiquer à chaque moment où se trouve la seconde lampe. On peut aussi faire tomber sur l'œil obliquement la lumière réfléchie par le miroir ophtalmoscopique et demander au malade d'indiquer la direction dans laquelle il sent provenir l'impression lumineuse. De cette manière, nous serons à même de constater l'affaiblissement de la vision excentrique ou les défectuosités du champ visuel résultant des diverses affections du fond de l'œil dont la recherche directe nous est interdite par le trouble des milieux de l'œil.

L'examen du *sens de lumière* exige en premier lieu la détermination du minimum de lumière sensible à l'œil soit en partant de l'obscurité, comme dans le photomètre de *Foerster*, soit en recherchant l'influence de l'éclairage sur la vision centrale et périphérique (voy. plus haut), ou sur la faculté de distinguer les couleurs (méthode de *Wolfsberg*). En second lieu il faut déterminer le minimum de différence de lumière sensible à l'œil. L'une et l'autre de ces déterminations se fait surtout facilement avec le chromatophotomètre de *Chibret*.

4° *Examen de la faculté de distinguer les couleurs.* — Pour compléter l'étude fonctionnelle de l'œil, il nous reste à examiner la faculté de distinguer normalement les couleurs, faculté troublée dans certaines affections ou affectée par un état congénital qui a reçu le nom de *daltonisme*. Pour des expériences exactes et rigoureuses, les couleurs spectrales seraient toujours les meilleures. La difficulté de les produire avec une intensité suffisante et de s'en servir commodément, difficultés d'ailleurs bien amoindries par les appareils à spectres doubles construits par *Donders* et *Hirschberg*, fait qu'on les remplace dans la pratique par une série de laines ou de papiers diversement colorés que nous engageons le malade à ranger par nuances (méthode de *Holmgren*). Un œil normal fera cette opération en quelques minutes tandis qu'un malade atteint de trouble dans la perception des couleurs s'y prendra avec difficulté, hésitera dans le choix des objets et confondra certaines couleurs ou certaines nuances. Pour contrôler les résultats de cet examen, on pourra se servir avec avantage des caractères imprimés en couleurs diverses (méthode de *Stilling*), ou des couleurs complémentaires produites par la superposition d'anneaux grisâtres sur les papiers colorés (*H. Meyer*, *Weber*). La détermination quantitative (numérique) du pouvoir chromatique d'un œil peut s'obtenir par les disques coloriés d'étendue variable, d'après la méthode de *Donders*, ou par les tables graduées de *Dor*, ou enfin par l'appareil de *Weber* destiné à mesurer la vision chromatique. Le plus recommandable de tous ces instruments pour l'emploi clinique est le chromatophotomètre de *Chibret*, qui sert également pour examen du sens de la lumière. Enfin *Wolfsberg* a indiqué une méthode d'examen qui combine d'une façon ingénieuse l'exploration de l'acuité visuelle, du sens de

lumière et du sens chromatique et permet le diagnostic différentiel de leurs anomalies et de leurs causes.

Lorsqu'il s'agit d'explorer l'étendue du champ visuel pour chacune des couleurs, on se sert du périmètre (Voy. page 28), en plaçant dans le curseur un carton colorié.

Examen de la vision binoculaire.

L'examen fonctionnel de chaque œil doit être suivi de l'étude de la vision binoculaire. A l'état normal, nos yeux, en fixant un objet, dirigent leurs axes visuels de façon à les faire converger sur cet objet, dont l'image se forme alors dans chaque œil sur des points correspondants de la rétine à l'endroit de la *fovea centralis* ; c'est la condition indispensable de la vision binoculaire simple. Dans l'examen de l'action commune des deux yeux, on commence par constater si, cette condition remplie, la vision binoculaire existe, ou si par hasard le malade ne se sert que d'un œil, même sans le savoir. En fermant alternativement chaque œil de l'examiné, on rencontre, en effet quelquefois, des personnes qui ne voient pas ou si mal d'un œil, qu'elles ne se servent que de l'autre et n'ont réellement qu'une vision monoculaire.

D'autres fois, la vision binoculaire existe, mais seulement à l'aide d'efforts particuliers de la part du malade pour vaincre des insuffisances musculaires qui font ressentir leur action lorsque les efforts deviennent inutiles ou impossibles. Pour reconnaître cet état, on engage le malade à fixer un objet, le bout d'un doigt par exemple, placé à la distance de 40 centimètres, et l'on cache alternativement chaque œil, en interposant la main entre lui et l'objet. Si les deux yeux sont normalement dirigés, ils restent immobiles au moment où on les découvre. Par contre, lorsqu'un œil, au moment où l'on couvre son congénère, fait un mouvement pour placer son axe optique dans la direction de l'objet fixé, nous pouvons en conclure qu'il était dévié derrière la main qui le cachait auparavant. Cette expérience n'est nécessaire que lorsque nous ne constatons à la première inspection aucune déviation d'un des yeux. L'existence de cette dernière exclut de prime abord une vision binoculaire simple. En effet, lorsque les axes optiques ne jouissent plus du parallélisme nécessaire pour la vision normale des deux yeux, l'exis-

tence de la vision binoculaire nous est révélée immédiatement par la diplopie, symptôme que le malade ne manquera pas d'indiquer le premier, ou directement ou en accusant des troubles visuels qui nous mettent sur la voie du diagnostic exact.

Ce symptôme, la diplopie, exige toujours une étude particulière de la part du médecin qui doit rechercher en premier lieu la position des deux images, puis laquelle des deux appartient à chacun des deux yeux. Le meilleur moyen pour faciliter cette expérience consiste à se servir de la flamme d'une bougie éloignée de quelques mètres du malade que l'on munit d'un verre coloré (violet). Ce verre, qui doit être placé devant l'œil dont il se sert de préférence, a un double avantage : il diminue légèrement la netteté de l'image qui se produit dans le meilleur œil, et par cela même la différence qui existe entre les deux sensations dont le malade est toujours disposé à supprimer la plus faible. D'autre part, la coloration différente des deux images nous permet de distinguer celle qui appartient à chaque œil. Ceci fait, nous avons encore à rechercher si l'image qui se trouve à la droite du malade correspond ou non à son œil droit, si les deux images sont placées à la même hauteur, quelle est la distance qui les sépare, si elles sont parallèles, ou si elles convergent l'une vers l'autre par leurs extrémités.

Lorsque, malgré la déviation d'un des yeux, il n'y a pas de diplopie spontanée ou que nous ne pouvons pas la provoquer par le moyen indiqué, bien que la force visuelle de chaque œil soit suffisante pour l'exercice de la vision, nous pouvons en conclure que le malade s'est habitué, dans l'intérêt de la vision simple, à supprimer la perception centrale de l'image qui lui est fournie par l'œil dévié.

ARTICLE II

Considérations générales sur le traitement des ophtalmies.

La thérapeutique des affections inflammatoires de l'œil a essentiellement pour but de favoriser le retour des parties malades à l'équilibre de la nutrition normale. Dans ce sens, elle doit rem-

plir : 1° l'*indication causale*, qui consiste surtout à écarter tout ce qui peut contribuer à l'irritation de l'organe affecté : 2° l'*indication morbide*, qui consiste à arrêter le processus pathologique et à ramener l'état normal.

INDICATION CAUSALE

Parmi les causes d'irritation aptes à produire une inflammation de l'œil, l'infection se place au premier rang. Cette infection avec sa conséquence la plus dangereuse, la suppuration transmissible, est occasionnée par les microbes ou par les produits de leur sécrétion. Sa gravité est en rapport de la qualité et la quantité de la matière infectieuse d'une part, et du terrain avec sa force de résistance d'autre part. Même à l'état de santé, le sac conjonctival renferme un grand nombre de microorganismes, et l'inefficacité de nos efforts pour arriver à l'asepsie de la conjonctive a été démontrée bactériologiquement (Gayet). Cependant, comme il faut une solution de continuité épithéliale pour que les germes infectieux déterminent la suppuration, il n'est pas moins nécessaire d'utiliser l'influence stérilisante de certaines substances applicables sur la conjonctive, et actuellement, l'*antisepsie* domine l'hygiène et la thérapeutique aussi bien que la lutte contre les coccus de la suppuration, lutte qui précède et suit les opérations oculaires.

Les moyens mis en usage dans ce but sont en première ligne une propreté minutieuse non seulement de l'œil, des paupières, du nez et de leur voisinage, mais encore de tout ce qui peut venir en contact avec l'œil, tel que les objets de toilette, les mains, les instruments, les pièces de pansement, les collyres. Pour nettoyer l'œil, on devra se servir exclusivement de tampons ou de pinceaux de ouate hydrophile et d'eau stérilisée, légèrement salée. Il faut proscrire, une fois pour toutes l'usage des éponges et des pinceaux. Les lotions *antiseptiques* les plus recommandables sont la solution d'acide borique à l'état de saturation (3 à 4 p. 100), de sublimé (1/5000-1/10 000) et de cyanure de mercure d'après la formule de Chibret (1 p. 1500 avec 10 de chlorure de sodium), avec la précaution d'éviter dans le mode d'emploi toute irritation mécanique ou chimique vulnérante. Les pièces de pansement doivent être d'étoffe stérilisée et conservées toujours à l'abri de l'air et de la poussière ; les

instruments, tenus dans la plus extrême propreté, doivent être, avant qu'on s'en serve, plongés à plusieurs reprises dans de l'eau bouillante, ou pendant 10 minutes dans un bain de cyanure de mercure (1 p. 100) et lavés avec une solution de cyanure de mercure (1 p. 1500). Ces précautions, que ma pratique m'a démontrées comme absolument suffisantes constituent cependant le minimum d'antisepsie nécessaire. On peut, en outre, employer les appareils de désinfection et de stérilisation, autoclaves et étuves, usités en chirurgie.

Les causes d'irritation de l'œil sont mécaniques, chimiques, physiques ou organiques.

1° Parmi les circonstances mécaniques nous rencontrons en premier lieu l'*attouchement* ou le *frottement* exercé sur les *paupières* à la suite des sensations de démangeaisons ou de brûlures, ou même la manie des enfants de cacher leurs yeux avec les mains ou les bras lorsqu'ils sont atteints de photophobie. Chez les adultes, une simple recommandation suffit généralement pour leur faire abandonner cette coutume, tandis que chez les enfants le médecin est obligé d'employer des moyens qui les mettent dans l'impossibilité de se nuire à eux-mêmes.

La meilleure méthode consiste dans l'application d'un bandeau protecteur. On recouvre l'œil d'une petite compresse de toile bien propre, et l'on place au-dessus de cette compresse quelques bourdonnets de charpie ou de ouate, de façon à faire disparaître les irrégularités de la cavité orbitaire autour du globe de l'œil qui supporte alors bien mieux la légère pression de la bande, et à obtenir ainsi une surface plane sur laquelle on applique une bande tricotée de 20 centimètres de longueur et de 5 centimètres de largeur, munie à ses extrémités de rubans. Pour l'appliquer, on prend la bande entre ses deux mains, on la place sur la ouate de manière à lui faire couvrir l'œil obliquement en remontant de l'angle de la mâchoire inférieure vers le front du côté opposé, puis on croise les rubans derrière l'occiput et on les noue sur le front.

On peut aussi remplacer ce bandeau par une coque en verre ou en aluminium convenablement attachée.

La *poussière* est une autre cause d'irritation qu'il faut éviter d'autant plus soigneusement que les moyens dont nous pouvons disposer pour mettre l'œil à l'abri de son influence sont très insuffisants. En effet, les lunettes qui ont été construites dans ce

but et qui se composent d'un grillage métallique entourant un verre à vitre, n'empêchent pas la poussière de pénétrer jusqu'à l'œil et ne sont pas sans gêner la vision. Je leur préfère même les lunettes ordinaires à grands verres ronds ou coquilles, ainsi que l'emploi des voiles pour les femmes et pour les enfants. Mais il ne faut pas oublier que ces moyens sont imparfaits, et qu'il vaut mieux soustraire les yeux malades à toute occasion où ils pourraient être exposés à la poussière.

2° Les enfants dont les yeux ne sont pas protégés par un bandeau y portent souvent leurs mains et salissent ainsi les bords palpébraux et même la conjonctive. Une propreté excessive et un nettoyage fréquent de la face et des mains peuvent seuls obvier à ces inconvénients. Un danger analogue résulte de l'emploi des moyens thérapeutiques dans le voisinage des yeux, tels que les pommades, teintures, cataplasmes, etc. ; de même les vésicatoires appliqués sur le front ou sur les tempes, et dont la dessiccation produit des croûtes et une démangeaison qui dispose les enfants à y porter leurs mains. Le tabac à priser devient facilement une cause d'irritation, surtout pour les personnes qui n'en ont pas l'habitude ; chez celles-ci, en effet, on voit même, lorsque les yeux sont dans leur état normal, survenir une rougeur de la conjonctive et du larmoiement. Il est plutôt permis de concéder, même dans le cours d'une affection inflammatoire, l'usage du tabac à priser à ceux qui en ont une longue habitude et qui ne pourraient que difficilement s'en passer. Ce qu'il faut surtout éviter chez les personnes atteintes d'une ophtalmie externe, c'est le séjour dans un air vicié par l'encombrement, par des poussières et les exhalaisons liées à certaines professions (cardeurs, égoutiers, etc.).

L'air pur étant essentiel pour la guérison de ces maladies, il faut prescrire aux malades des promenades fréquentes, et les prémunir contre le danger qui résulte du séjour dans les cafés, les salles de théâtre, de concert, de bals, en un mot, tous les endroits où toutes les causes nuisibles sont concentrées en même temps qu'un éclairage éblouissant.

La *fumée de tabac* nuit considérablement aux yeux irritables, il faut donc les en préserver absolument, et n'autoriser ceux auxquels la privation du tabac est par trop pénible qu'à fumer en plein air.

3° Les conditions *physiques* nuisibles aux yeux atteints d'in-

flammation externe sont le vent, la chaleur et la trop grande clarté. Quant au froid, s'il n'est pas excessif, il est bien mieux supporté, et de plus, il procure du soulagement dans les cas de conjonctivite. Par contre, il faut le considérer comme un danger dans les affections inflammatoires plus profondes, les iritis, les choroïdites aiguës, etc., etc. Nous avons à peine besoin d'indiquer combien il est important que ces malades se gardent des variations brusques de température et des courants d'air, sans toutefois les étouffer par les paravents, les couvertures ou les rideaux fermés quand ils sont obligés de garder le lit. Un malade a toujours besoin d'air, et il faut qu'il puisse respirer librement. Quant à la lumière, il y a certains cas qui exigent une obscurité complète, que l'on peut obtenir, soit en cachant les fenêtres sous d'épais rideaux, soit par des bandages. Mais il faut éviter d'avoir recours à ces moyens sans nécessité absolue, d'abord parce qu'un séjour prolongé dans un endroit obscur n'est pas sans inconvénient pour la santé générale, et d'autre part parce qu'il exige un retour très lent et graduel à la lumière ordinaire, et augmente ainsi la durée du traitement.

Dans la plupart des cas, un éclairage doux et adapté à la sensibilité du malade est de beaucoup préférable ; ce qu'il faut surtout éviter, ce sont les brusques transitions de l'obscurité à la lumière, difficilement supportées même par un œil sain.

Parmi les couleurs, le vert et le bleu irritent le moins, le jaune et l'orangé le plus, différence sensible par la sensation subjective, ainsi que par la réaction de la pupille.

Les moyens d'abriter les yeux contre un jour trop vif varient avec le séjour du malade à la chambre ou au dehors.

A la maison, on obtient l'obscurité nécessaire en baissant les rideaux devant toutes les fenêtres et en abritant même par une portière les portes qui donnent sur un endroit vivement éclairé.

La couleur de ces rideaux sera grise ; la prédilection que l'on a habituellement pour le vert n'étant justifiée que lorsqu'il s'agit d'une surface dont nous recevons la lumière réfléchie, comme les gazons, tandis que le vert pénétré par la lumière directe devient jaunâtre. Les abat-jour ne peuvent servir que lorsqu'on peut les placer devant la source lumineuse, telles que les lampes, pour lesquelles on devrait choisir de préférence un papier gris uniforme.

Au dehors, on garantit le malade contre un excès de lumière par des voiles gris ou noirs, mais surtout par des lunettes. Les verres verts, autrefois si vantés, ne méritent pas leur réputation. Les verres bleus sont bien préférables, mais nous considérons comme plus avantageux les verres fumés, qui laissent aux objets leurs nuances naturelles et donnent seulement un jour mitigé. En choisissant ces verres, il est important de s'assurer que la couleur fumée n'est pas mélangée de violet, nuance facile à reconnaître lorsqu'on place le verre sur un papier blanc.

Ce qu'il faut éviter, c'est de choisir une nuance trop foncée, parce que le malade s'y habitue tellement qu'il ne peut plus s'en passer, parce qu'elle gêne la vision distincte des objets éloignés et nécessite des efforts fatigants de la part du malade.

Pour des raisons faciles à comprendre, il faut prescrire des verres ronds qui garantissent le plus possible l'œil de tous les côtés, les faire garnir au besoin de soie noire, et choisir une monture dans laquelle la distance des verres est adaptée exactement à celle des yeux. Les verres en forme de coquille ont souvent une réfraction de verres concaves et, pour cette raison, peuvent être désagréables aux yeux non myopes.

Il va sans dire que le malade doit se servir de ces verres exclusivement lorsqu'il sort au grand jour, et qu'il ne doit pas s'en déshabituer brusquement, mais en passant par des nuances intermédiaires.

4° Parmi les causes nuisibles, il faut accorder une place importante aux efforts des yeux pour la vision distincte.

Lorsque les yeux sont gravement atteints, les malades cessent d'eux-mêmes tout travail, soit qu'il leur devienne impossible, soit qu'ils en ressentent immédiatement les conséquences désagréables.

Lorsqu'ils le sont moins, le malade ne se rend pas compte de l'influence fâcheuse de ces efforts, parce que les suites n'en sont pas aussi immédiates. En général, les malades affligés d'une affection inflammatoire ne doivent ni lire ni écrire, et éviter tout travail qui exige des efforts d'accommodation. Il ne faut pas oublier que la plupart des malades sont toujours disposés à outrepasser les limites du travail qu'on croit pouvoir leur accorder, ce dont il faut tenir compte dans les prescriptions. Lorsque leur état permet le retour à leurs occupations, il est nécessaire de ne les y autoriser que graduellement.

5° Le traitement rencontre une autre indication causale à remplir dans les troubles de la circulation locale ou générale, ainsi que dans l'existence de dyscrasies. Les stases veineuses peuvent exister comme cause première de l'affection ou comme une de ses conséquences qui s'opposent à la guérison : elles dépendent aussi bien d'une diminution de la force motrice que d'une augmentation dans la résistance, ou de l'une et l'autre. Cette distinction est d'une grande importance, parce que la première de ces causes n'admet pas le traitement antiphlogistique, mais exige, au contraire, l'emploi des moyens aptes à maintenir ou à augmenter les forces du malade. Dans le second cas, nous prendrons surtout en considération toutes les circonstances qui peuvent gêner la circulation en retour.

Sous ce rapport, il ne faudrait pas perdre de vue, surtout dans les cas d'inflammation grave, que l'expiration forcée provoquée par les cris, les efforts de la voix, le chant, la toux, exerce une compression sur les veines jugulaires. Pour une raison analogue, il faut éviter tout ce qui gêne la respiration, comme les cravates, les corsets, les vêtements trop serrés, ainsi que les causes de troubles dans la circulation de la veine porte, produits par la surcharge de l'estomac ou la présence trop abondante de matières fécales dans le tube intestinal.

Les malades doivent manger peu à la fois, s'abstenir de dormir après leur repas, et choisir une nourriture d'une digestion facile.

Dans les cas de congestion passive, nous combattons le défaut de tonicité des parois vasculaires par l'usage local des astringents et le bandage compressif. Directement, nous combattons l'hyperhémie par des émissions sanguines, surtout dans les cas récents, c'est-à-dire quand les parois vasculaires possèdent encore leur contractilité normale. De toutes façons, ce moyen n'a qu'une action passagère.

INDICATION MORBIDE.

Il est évident qu'ayant à traiter des affections inflammatoires, cette indication est remplie par les moyens antiphlogistiques, et comme le caractère distinctif de toute inflammation consiste dans l'augmentation de la température, nos efforts doivent tendre à la ramener à son degré normal.

1° Le premier de ces moyens antiphlogistiques est le *froid,* employé sous forme de *compresses froides.* Les douches ne peuvent pas servir dans ce but, à cause de leur action mécanique inévitable, et parce qu'on ne pourrait les employer que pendant un temps relativement court qui ne suffit pas pour produire un effet durable, et amène plutôt une réaction.

Les compresses doivent être changées aussi souvent qu'il est nécessaire pour empêcher leur échauffement, et leur application doit être interrompue aussitôt que la température des parties malades ou des parties voisines descend au-dessous de la température physiologique.

On fait bien de laisser les dernières compresses reposer un peu plus longtemps, pour éviter un contraste trop brusque, et de recommencer leur emploi lorsque la température s'élève de nouveau.

Ce n'est que dans les inflammations très intenses qu'il faut les continuer sans interruption. Le meilleur moyen consiste à se servir de compresses refroidies sur un morceau de glace, de les faire assez petites pour éviter leur action sur les parties voisines, et laisser le malade couché pendant leur application. Autrement, elles se déplacent facilement, et l'emploi d'un bandage destiné à les fixer doit être rejeté à cause de l'élévation de température qu'il produit.

Le malade ne doit pas les appliquer lui-même, pour éviter le contact perpétuel de ses mains avec le froid, et la personne chargée de le soigner doit éviter les secousses sur l'œil malade, en ayant soin de saisir la compresse par ses deux bouts pour la placer et pour l'enlever. Si l'on emploie des compresses trempées dans l'eau, on doit se servir d'eau distillée et stérilisée et les tordre avant de les employer.

Chez les personnes dont la peau est très sensible, surtout lorsqu'elle est déjà excoriée, on fera bien de couvrir préalablement la peau de graisse ou de glycérine.

On remplace les compresses froides par les tubes de Leiter traversés par un courant continu d'eau froide qu'il est facile de maintenir à l'aide de morceaux de glace dans une température uniforme, et dont l'application est des plus commode sur l'œil et sur le front.

2° Un second moyen de combattre l'hyperhémie consiste dans les *émissions sanguines.* Les saignées, autrefois en faveur, ne

répondent aucunement au but qu'on se propose; les émissions locales mêmes ne peuvent que préparer ou aider utilement le traitement ultérieur. Leur effet est essentiellement passager, et il importe de les employer au bon moment. Il est connu que dans ces affections il existe des exacerbations et des rémissions de l'inflammation qui se répètent assez régulièrement. Dans la plupart des cas, l'exacerbation a lieu vers le soir, et c'est ce moment qu'on doit choisir pour l'émission sanguine quand elle est indiquée.

Si les périodes de l'exacerbation ne peuvent être prévues, on peut en attendre l'apparition, ou, lorsque ce moment est passé, opérer au moment de la plus grande intensité, mais jamais pendant la rémission.

Les moyens de pratiquer l'émission sanguine sont: la scarification de la conjonctive, les sangsues, la ventouse scarifiée de Heurteloup. Les scarifications ne produisent qu'une déplétion insignifiante; elles sont surtout utiles dans les cas d'engorgement de la muqueuse palpébrale; les sangsues sont employées de préférence dans les ophtalmies externes, la ventouse de Heurteloup dans les inflammations des membranes profondes de l'œil. Il faut se garder d'appliquer les sangsues sur les paupières ou dans leur voisinage immédiat à cause des extravasations qui en résultent fréquemment et effrayent le malade; le meilleur endroit de leur application est la tempe au-devant de l'oreille. Leur application à l'apophyse mastoïde n'est utile que lorsque l'inflammation est compliquée d'une hyperhémie méningée de la base du crâne. D'autres fois, l'endroit de leur application est indiqué par des raisons spéciales, telles que l'interruption du flux hémorrhoïdal, ou cataménial, ou d'une épistaxis habituelle.

Le nombre des sangsues à prescrire est en moyenne de six pour l'adulte, de trois ou quatre chez les enfants, et d'une seule chez les nouveau-nés.

Une méthode excellente pour prolonger l'effet des sangsues consiste à n'en employer qu'une seule à la fois et de n'en appliquer une autre qu'après que la première est tombée.

La ventouse de Heurteloup joint à l'effet d'une déplétion rapide celui d'une forte succion, en même temps qu'elle permet de limiter exactement la quantité de sang que l'on veut extraire. Ce qu'il y a de plus important à observer dans

l'emploi des émissions sanguines, c'est qu'elles sont suivies inévitablement d'une réaction qui consiste dans un afflux plus considérable de sang et qui précède la rémission que l'on veut obtenir. Le degré de cette réaction est excessivement variable, selon la constitution et la nature des individus. Pour la maintenir dans de justes limites, il faut éviter pendant toute sa durée toute cause d'excitation générale ou d'irritation des yeux. Dans ce but, nous posons comme règle absolue de faire ces applications dans la soirée et de laisser le malade au moins pendant vingt-quatre heures au repos et à l'abri du jour. Chez les personnes nerveuses, ce temps doit être quelquefois encore plus long.

3° Le principe chirurgical général, d'après lequel la *compression* doit compter parmi les moyens antiphlogistiques, en ce sens qu'elle diminue mécaniquement le calibre des vaisseaux et s'oppose aux phénomènes secondaires de l'hyperhémie tel que la transsudation, par exemple, trouve aussi son emploi dans l'ophtalmologie. Le bandeau compressif n'est qu'une modification du bandage contentif que nous avons décrit plus haut.

Il se compose d'une bande de 3 mètres et demi de longueur et de 3 centimètres de largeur, toute entière de flanelle fine ou de crêpe, aussi élastique que possible.

Après avoir garni de charpie ou de ouate le pourtour de l'œil et les bords de l'orbite, suivant la manière indiquée et de façon à en faire une surface complètement unie, on applique le bandage de la manière suivante : on commence par un tour oblique sur l'œil à couvrir, montant du point situé entre l'oreille et l'angle de la mâchoire inférieure pour se diriger vers le front du côté opposé; ce tour doit surtout immobiliser la charpie. La bande, ramenée autour de l'occiput vers le front, décrit un circulaire complet pour arriver à la nuque, où commence un second tour oblique sur l'œil malade en comprimant plus fortement qu'au premier tour. On continue par un deuxième circulaire de la tête, et puis un troisième tour montant au-dessus de l'œil. Ce dernier tour doit surtout empêcher les deux premiers de se déplacer. On termine le bandage par un troisième circulaire de la tête.

4° Le *régime antiphlogistique* a pour but de modérer la quantité des principes nutritifs contenus dans le sang, et d'éviter tout ce qui peut exciter le système nerveux ou accélérer la

circulation. Ce n'est que lorsque l'inflammation est très grave et suraiguë que nous avons à ordonner un régime sévère, c'est-à-dire un repos absolu de corps et d'esprit, la quantité de nourriture indispensable et exclusivement végétale.

En général, il suffit de conseiller la modération sous tous les rapports, de proscrire les boissons alcooliques ou aromatiques, ainsi que les mets épicés. Il faut bien se garder d'affaiblir les malades par un régime insuffisant, surtout dans les affections inflammatoires chroniques, où il est même souvent nécessaire d'ordonner aux individus faibles un régime tonifiant et même stimulant.

5° *Médication antiphlogistique.* — Parmi le grand nombre de médicaments de cette catégorie, tels que les mercuriaux. les iodures, le tartre stibié, les composés nitrés, les acides dilués, il y en a peu d'un emploi général dans les ophtalmies proprement dites.

Les préparations mercurielles ont été considérées pendant longtemps comme de véritables spécifiques contre les maladies des yeux. On emploie de préférence le calomel lorsqu'on veut obtenir un effet rapide dans certaines affections aiguës et le mieux est de le donner alors à doses fractionnées, 1 à 2 centigrammes d'heure en heure, ou plus rarement suivant l'âge des malades et la durée du traitement. On peut le remplacer par le protoiodure, à la dose de 5 à 15 centigrammes par jour, et par le sublimé sous forme de liqueur de van Swieten ou de combinaison albumineuse à dose progressive, en commençant par 5 milligrammes par jour en deux fois. On augmente tous les deux jours d'autant jusqu'à 3 centigrammes, dose que l'on maintient un certain temps pour diminuer ensuite progressivement.

Cependant, lorsqu'il s'agit de faire pénétrer le mercure vite et en grande quantité dans l'organisme, pour obtenir un effet rapide, comme par exemple dans les ophtalmies syphilitiques, on arrive plus sûrement à ce résultat par la méthode des frictions. On fait frictionner avec 1 ou 2 grammes d'onguent napolitain (mélange d'onguent simple et double dans la proportion de 3 à 1) en ayant soin de faire précéder la friction d'une lotion savonneuse. Le premier jour, on fait la friction aux mollets, au pli du genon; le second, à la face interne des cuisses; le troisième, sur la poitrine et l'abdomen; le quatrième, sur la

face interne du bras, et l'on recommence de la même façon, tout en évitant les régions couvertes de poils. Après la friction, qui doit avoir lieu une heure environ avant le sommeil, on entoure la partie frictionnée de taffetas gommé; le lendemain matin, on provoque chez le malade une légère transpiration par des tisanes sudorifiques. La quantité d'onguent employée par friction peut être augmentée tous les deux jours d'un demi-gramme, jusqu'à la dose de 8 à 10 grammes et au-dessus pour les adultes.

Le régime doit être approprié anx forces du malade, chez lequel il faut maintenir le ventre libre, en lui faisant avoir une selle par jour. Il faut prescrire au malade les soins les plus minutieux pour la propreté de sa bouche et de ses dents, et, en cas de salivation, employer le chlorate de potasse et toucher les gencives, si elles présentent des excoriations, avec la teinture d'opium. La durée de ce traitement varie, d'après l'effet produit, de 20 à 60 jours.

Un autre mode de traitement hydrargyrique auquel nous avons fréquemment recours et avec les plus grands avantages, consiste en injections sous-cutanées (dans le dos et au-dessous) répétées tous les jours ou tous les deux jours d'une solution de sublimé (sous forme de peptone) ou de cyanure de mercure à dose progressive jusqu'à 5 milligrammes et au-dessus.

A côté du traitement mercuriel général, on emploie dans les derniers temps le traitement mercuriel local sous forme *d'injections sous-conjonctivales de sublimé.* Une ou deux gouttes d'une solution au millième sont introduites à l'aide d'une seringue de Pravaz sous la conjonctive bulbaire entre l'équateur de l'œil et le bord de la cornée. Il en résulte un chémosis circonscrit avec une irritation passagère et des douleurs variables suivant les individus. Lorsqu'une série de 4 à 6 injections employées tous les 2 ou 3 jours ne donne pas de résultats appréciables, il est inutile de continuer cette médication préconisée surtout par Darier.

6° Les *drastiques* ne trouvent qu'un emploi très restreint, et servent exclusivement lorsqu'il s'agit de débarrasser complètement et rapidement le tube intestinal.

Dans les cas de constipation habituelle, on a recours aux purgatifs ordinaires et surtout aux eaux minérales.

7° Quant aux *révulsifs cutanés*, sous forme de moxas, fonta-

nelles ou sétons, qui autrefois jouaient un rôle considérable dans la thérapeutique des affections oculaires, d'après l'idée que l'irritation produite devait éloigner le sang de l'œil, leur emploi dans les ophtalmies idiopathiques est en général plus nuisible que la maladie elle-même. Nous les réservons pour les indications qui peuvent résulter d'une maladie générale dont l'affection oculaire ne serait qu'une des manifestations. Les vésicatoires volants, les sinapismes aux jambes, les pédiluves sinapisés, les ventouses sèches à la nuque, les frictions générales de la peau, constituent un traitement dérivatif dont nous trouverons souvent d'utiles applications dans le courant des maladies oculaires.

8° Les *narcotiques*, qui combattent efficacement les douleurs, quelquefois si intenses dans les ophtalmies, procurent en même temps aux malades un repos salutaire, et calment l'irritation des nerfs, qui entretient la maladie et en favorise les progrès.

Les médicaments les plus employés sont sans contredit la morphine, dont l'injection sous-cutanée mérite la préférence, et le chloral à l'intérieur ou sous forme de lavement (chez les petits enfants).

Les injections se font avec une solution de sulfate ou d'hydrochlorate de morphine (au 1/20) dont on injecte 8 à 16 gouttes, ou la capacité de 8 à 16 divisions de la seringue de Pravaz, modifiée par Luër.

Le meilleur endroit pour ces injections est la tempe. On n'y observe ni ecchymoses étendues ni irritation de la peau, même après un grand nombre d'injections pratiquées à un ou deux jours d'intervalle. La sensibilité paraît aussi moindre à la tempe qu'à d'autres parties de la peau. Enfin il est facile d'y soulever un pli cutané, le tissu cellulaire qui sépare la peau du fascia étant très lâche. Pour la même raison, ce tissu permet l'injection même d'une assez grande quantité de solution, sans produire une tension désagréable de la peau.

Avant l'injection il faut soulever fortement un pli de la peau temporale et enfoncer résolument la pointe de la canule dans le tissu cellulaire; lorsqu'on sent qu'elle s'y meut librement, on abandonne le pli cutané et l'on pousse le piston en avant.

L'injection terminée et la canule retirée, on exerce sur la peau au-dessus de l'injection une légère compression sous

forme de frictions avec les doigts pour répandre le liquide injecté dans le tissu cellulaire environnant.

9° L'emploi des *mydriatiques* et des *myotiques* dans certaines affections inflammatoires de l'œil est justifié par leur action simultanée sur les vaisseaux et les muscles intrinsèques de l'œil : le sphincter de l'iris et le muscle de l'accommodation. Les mydriatiques combattent efficacement leur irritation spasmodique, et en même temps les névroses ciliaires, par leur action narcotique sur les terminaisons des nerfs ciliaires. Les myotiques agissent contre la paralysie de ces muscles ; ils ont aussi l'effet de contracter les vaisseaux de l'œil et de diminuer par conséquent l'excrétion de sérosité à l'intérieur de l'œil ; mydriatiques et myotiques peuvent donc, selon les circonstances, réduire indirectement la tension intra-oculaire.

Comme mydriatique on emploie généralement une solution d'homatropine, de cocaïne, de sulfate neutre d'atropine ou de duboisine et enfin, dans les derniers temps, la scopolamine qui paraît être la plus énergique dans son action sur la pupille et sur l'accommodation ; comme myotique une solution d'ésérine ou de pilocarpine que l'on introduit par gouttes dans le cul-de-sac inférieur. La cocaïne et l'homatropine ont l'avantage d'une action limitée à la pupille et de moindre durée, de sorte qu'on les emploie de préférence pour faciliter l'examen des milieux et du fond de l'œil ; la duboisine a sans contredit une action plus énergique que l'atropine à dose égale. Je préfère la pilocarpine à l'ésérine, parce que celle-ci subit en peu de temps, souvent en vingt-quatre heures, une modification qui rend son action inégale, et que son usage provoque aisément une conjonctivite folliculaire, surtout chez les enfants. La pilocarpine échappe à cet inconvénient et peut se conserver pendant des mois.

Après chaque instillation, on fait bien d'exercer pendant quelques instants une légère pression dans la région du sac lacrymal, pour éviter l'absorption du médicament par les points lacrymaux et sa pénétration dans le canal nasal.

On a proposé aussi, toujours dans la crainte d'un empoisonnement par imprudence, de l'employer sous forme de glycérolé, que l'on introduit dans l'œil, composé de glycérine 5 grammes, sulfate d'atropine ou de duboisine 5 centigrammes.

Dans les cas d'empoisonnement par l'atropine, le moyen le

plus rapide et le plus efficace consiste dans l'injection sous-cutanée d'une solution de morphine.

10° Comme moyen de produire l'*anesthésie locale* de l'œil, la *cocaïne*, ce précieux médicament introduit définitivement dans l'ophtalmologie par *Koller*, de Vienne, mérite une place à part. Son effet s'exerce le plus activement et le plus rapidement aux endroits du contact, de sorte qu'il faut l'appliquer directement sur la muqueuse, par exemple en renversant la paupière supérieure, ou sur la cornée et empêcher l'écoulement par les angles de l'œil en maintenant la paupière inférieure légèrement écartée du globe oculaire. Dans ces conditions, quelques gouttes d'une solution de chlorhydrate de cocaïne à 2 p. 100 produisent l'anesthésie locale pendant cinq à dix minutes, ainsi qu'une légère ischémie, l'élargissement de la fente palpébrale, la mydriase avec conservation des réactions pupillaires à la lumière comme à la convergence, et la diminution de la tension oculaire. La vision n'en paraît nullement altérée. L'anesthésie peut être rendue plus intense et plus durable par des applications renouvelées du médicament. L'emploi de la cocaïne trouve des indications dans les cas où la photophobie ou la sensibilité douloureuse empêchent l'inspection d'un œil par la contracture spasmodique des paupières qu'elle fait disparaître momentanément; dans l'exploration de l'œil qui nécessite une dilatation de la pupille; lorsqu'on veut soulager les douleurs qui accompagnent les conjonctivites, les kératites, et, par un emploi prolongé, celles produites par des affections plus profondes; pour enlever leur action douloureuse aux courants électriques ou aux cautérisations de toute sorte; mais dans tous ces cas, la douleur apparaît à mesure que la sensibilité revient aux tissus. La cocaïne trouve une large application dans la chirurgie oculaire : elle ôte toute trace de douleurs aux opérations qui se pratiquent dans la conjonctive et dans la cornée; j'obtiens le même résultat pour l'iris, en l'appliquant à l'aide d'une petite seringue *ad hoc* sur la partie de l'iris que je veux saisir et couper, ainsi que pour l'opération du strabisme en l'introduisant avec un compte-gouttes à travers l'incision conjonctivale dans le tissu cellulaire et sur le muscle. — Il ne faut pas oublier que l'emploi de la cocaïne, par son action mydriatique, impose la prudence pour les yeux prédisposés aux accès glaucomateux.

CHAPITRE I

MALADIES DE LA CONJONCTIVE

Anatomie. — La conjonctive est une membrane muqueuse qui tapisse la face interne des paupières à partir de leur bord libre, et qui, après avoir formé le cul-de-sac palpébral, se replie sur la sclérotique, vers l'équateur du globe, et la recouvre jusqu'à la périphérie de la cornée. Elle dépasse même la sclérotique en formant le limbe conjonctival au bord de la cornée, sur laquelle elle est réduite à sa couche épithéliale. Elle représente ainsi un véritable sac lorsque les yeux sont fermés.

Il faut distinguer par conséquent trois portions de la conjonctive, celle qui recouvre le tarse, sous le nom de conjonctive palpébrale; celle du cul-de-sac et celle qui s'étend sur la sclérotique, conjonctive bulbaire.

La structure de la conjonctive est celle de toutes les muqueuses; elle se compose d'un tissu propre dont la base est un tissu adénoïde formé par un réseau à fines mailles dont les points d'intersection montrent de nombreux noyaux et qui est rempli d'une masse de cellules lymphatiques. Ce stratum de tissu propre est lié aux parties sous-jacentes par un tissu cellulaire et recouvert d'une couche épithéliale.

Dans la conjonctive palpébrale, le tissu propre est épais, l'épithélium est pavimenteux, stratifié ; les papilles de la conjonctive ne commencent qu'à 1 millimètre du bord ciliaire et donnent à la conjonctive, lorsqu'elles sont gonflées, son aspect velouté particulier. Elles diminuent de nombre et augmentent de grandeur à mesure qu'on s'approche du cul-de-sac. Le tissu cellulaire qui réunit le tissu propre aux parties sous-jacentes est très dense, et relie la conjonctive très intimement avec le cartilage.

Aux culs-de-sac, au contraire, le tissu cellulaire est de beaucoup

plus lâche et contient un plus grand nombre de fibres élastiques assez fortes, réunies sous forme de faisceaux. La conjonctive y est plus épaisse, son épithélium est cylindrique, et les papilles peu nombreuses mais grandes.

La conjonctive bulbaire est blanche, mince, renferme des fibres élastiques et adhère à la sclérotique par un tissu cellulaire plus dense que celui du cul-de-sac, mais qui lui laisse cependant une certaine mobilité. L'épithélium y est pavimenteux.

Dans l'angle interne de l'œil, la conjonctive bulbaire forme en se recourbant le pli semi-lunaire qui entoure la partie externe de la caroncule lacrymale, composée d'un amas de glandes sébacées, de cellules graisseuses et de quelques follicules pileux. Le cul-de-sac supérieur est traversé, près de l'angle externe de l'œil, par les six à dix conduits excréteurs de la glande lacrymale. La conjonctive renferme en outre des follicules lymphatiques et des glandes en acinus ; les premières se trouvent dans les deux culs-de-sac, les dernières exclusivement dans le cul-de-sac supérieur. Elles paraissent la source principale du liquide destiné à lubréfier la surface de l'œil.

Les vaisseaux de la conjonctive sont très nombreux : les artères sont fournies par les rameaux des branches musculaires, palpébrale, lacrymale, dorsale du nez, frontale, angulaire, sus et sous-orbitaire provenant de l'artère ophtalmique ; la conjonctive du globe reçoit également quelques ramuscules des artères ciliaires antérieures venant ou de la lacrymale ou directement de l'ophtalmique. Les veines se déversent dans les veines ophtalmique et faciale. En examinant attentivement le blanc de l'œil, on y distingue facilement deux ordres de vaisseaux : les uns suivent les mouvements de déplacement de la conjonctive, les autres sont fixés dans le tissu cellulaire sous-conjonctival. Ceux-ci se perdent vers le bord de la cornée, les premiers perforent la sclérotique d'avant en arrière dans le voisinage de la cornée.

Les nerfs, en très grand nombre, sont fournis par la première branche du nerf trijumeau. Leurs terminaisons présentent une particularité importante : ils finissent dans des petits organes particuliers qui ont reçu le nom de corpuscules terminaux claviformes, et sur la nature desquels on n'est pas complètement d'accord.

La sécrétion de la conjonctive se compose du produit des glandes en acinus, qui se rapproche beaucoup de celui de la glande lacrymale, et dans lequel se trouvent répandues les cellules épithéliales superficielles, qui sont constamment renouvelées. Elle est destinée à lubréfier continuellement la surface du globe et à maintenir la netteté de la cornée. L'importance de cette sécrétion résulte de ce fait que le liquide qui se trouve entre les paupières et le globe de l'œil se compose presque entièrement de la sécrétion conjonctivale, et que les larmes proprement dites y jouent un rôle si secondaire que

l'extirpation de la glande lacrymale n'amène à sa suite aucune perturbation des fonctions de l'œil, tandis que la destruction de la conjonctive serait un grand danger pour l'œil.

ARTICLE PREMIER

Des conjonctivites.

Les diverses affections inflammatoires de la conjonctive ne peuvent être considérées comme autant d'entités morbides; elles constituent plutôt différentes modifications du même processus pathologique, ces modifications dépendant d'une part de la cause de la maladie, de l'intensité et de la durée de son action, et, d'autre part, de l'état particulier des tissus au moment où l'action nuisible s'en fait sentir. La classification des conjonctivites pourrait donc être considérée comme purement théorique — car on peut rencontrer ces diverses affections comme autant de phases de la même maladie, et d'autres fois sous des formes intermédiaires, résultat de leur combinaison — si les faits cliniques n'imposaient à notre observation une classification légitime.

Nous distinguons dans ces affections les groupes suivants :

1° L'hyperhémie de la conjonctive seule ou accompagnée de sécrétion catarrhale muqueuse, puro-muqueuse ou franchement purulente (conjonctivite catarrhale, blennorrhéique et purulente).

2° Les conjonctivites dans lesquelles la sécrétion morbide montre une tendance à la plasticité, soit en formant des dépôts solides à la surface, soit même dans l'épaisseur du tissu conjonctival (conjonctivite pseudo-membraneuse et diphthéritique).

3° Les conjonctivites dans lesquelles la sécrétion n'a lieu que par places et soulève la couche épithéliale sous formes de pustules (conjonctivites phlycténulaires).

4° Les conjonctivites dans lesquelles les produits de la maladie affectent une forme particulière dont la nature anatomique est encore discutée, les granulations (conjonctivites granulaires, trachome).

I

1. — Hyperhémie de la conjonctive. — Catarrhe sec.

Diagnostic. — Lorsque l'hyperhémie est bien prononcée, on découvre sur la face interne des paupières un développement anormal des vaisseaux qui masquent plus ou moins les glandes de Meibomius, et changent la coloration habituellement rose de la conjonctive en un rouge vif et irrégulièrement foncé. Dans les sinus palpébraux, le rouge paraît encore plus saturé, et lorsque l'affection se prolonge la coloration devient livide.

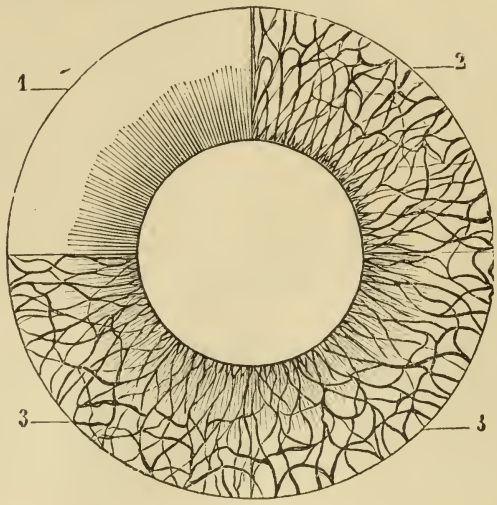

Fig. 20. — Injection conjonctivale et sous-conjonctivale.

La muqueuse est peu tuméfiée, mais le corps papillaire commence à devenir visible et à donner à la conjonctive, surtout sur le cartilage tarse, un aspect velouté.

Lorsque l'hyperhémie se propage sur le globe oculaire, le pli semi-lunaire et la caroncule sont injectés, et le blanc de l'œil est plus ou moins rouge par l'apparition d'un réseau vasculaire.

L'injection du blanc de l'œil demande une étude particulière, parce que les différentes formes sous lesquelles nous l'observons sont des indications précieuses pour le diagnostic des affections. Lorsque l'inflammation réside dans la conjonctive, les vaisseaux sont

gros, tortueux et réunis en une sorte de réseau formé par leurs anastomoses. Ce réseau auquel est due la coloration rouge de l'hyperhémie, augmente d'intensité à mesure que l'on s'approche des paupières (fig. 20, 2), et s'éclaircit dans le voisinage de la cornée. Une seconde forme d'injection produit une zone rose autour de la cornée, et dont la teinte pâlit à mesure qu'elle s'en éloigne (fig. 20, 1). Un examen attentif de cette rougeur démontre qu'elle est formée par des vaisseaux très petits et disposés en lignes droites qui partent en rayonnant du pourtour de la cornée. Cette injection siège dans le tissu épiscléral et indique une inflammation de la cornée ou du tractus uvéal (iris, corps ciliaire, choroïde). Une troisième forme d'injection n'occupe qu'une partie du blanc de l'œil et y constitue une plaque de forme irrégulière et de coloration livide ; elle est le produit d'une inflammation de la sclérotique, dont la couleur d'un rouge vif est modifiée par l'influence optique de la conjonctive semi-transparente qui la recouvre.

Dans le catarrhe sec, la sécrétion ne présente rien d'anormal ; tout au plus y a-t-il une hypersécrétion de la glande lacrymale sous l'influence d'une cause irritante accidentelle ; et les larmes paraissent au malade d'une chaleur désagréable.

Les malades accusent la sensation de corps étrangers, tels que des grains de sable, de picotements, ou de pression, la lourdeur des paupières plus prononcée le soir, ou dans les cas chroniques une sécheresse toute particulière, une raideur qui les gêne pour ouvrir les yeux, surtout après le sommeil. Ils accusent une sensibilité excessive à la lumière et qui accompagne les efforts prolongés de vision. Ces symptômes se prononcent davantage sous l'influence de toutes les circonstances qui augmentent l'hyperhémie, telles que le séjour dans un air chaud ou vicié, l'accélération de la circulation qui suit les repas, le travail assidu, le frottement des paupières, etc.

D'ailleurs, l'intensité de ces sensations varie individuellement et paraît bien plus forte quand les paupières sont tendues et appliquées fortement sur le globe oculaire que lorsqu'elles sont naturellement lâches et distendues.

Les *causes* de cette affection sont de diverses natures : des influences atmosphériques et infectieuses, la présence d'un corps étranger, une glande de Meibomius infarctée et produisant une petite concrétion, les troubles des voies lacrymales, le séjour dans un air vicié, les insomnies prolongées.

Il faut accuser également des travaux assidus exécutés dans de mauvaises conditions, par exemple sur des objets très fins, dans un mauvais éclairage, avec des lunettes mal appropriées à la vision, ou sans lunettes lorsque l'état des yeux en exigerait. D'autres fois, on rencontre l'hyperhémie de la conjonctive comme accompagnant une hyperhémie des membranes profondes de l'œil, par exemple dans les cas de myopie progressive.

La *marche* de cette affection est aiguë ou chronique, suivant que la cause agit une seule fois ou se manifeste d'une manière continue. Dans ces dernières conditions, l'hyperhémie peut se propager et devenir le point de départ d'inflammation des glandes de Meibomius, de blépharites, etc.

Le *pronostic* est absolument bon, et si le malade peut se soustraire aux causes de la maladie, sa guérison est généralement spontanée.

Le *traitement* se propose, en premier lieu, d'éviter les causes nuisibles, et d'écarter du malade celles qui ont provoqué l'hyperhémie de la conjonctive. L'hygiène oculaire, telle que nous l'avons exposée plus haut dans le chapitre précédent, l'usage des lunettes appropriées, et quelques lotions fraîches suffisent dans le plus grand nombre de cas.

On a remplacé avantageusement ces lotions par des douches sur des paupières fermées, dont il faut éviter seulement le choc trop violent, et, dans ce but, les instruments pulvérisateurs rendent de grands services. Si ces moyens ne suffisent pas, on y ajoutera l'usage des médicaments astringents, appliqués sur les paupières en compresses. L'acétate de plomb (6 gouttes pour un verre d'eau) trois fois par jour pendant un quart d'heure ou une demi-heure, le sulfate de zinc ($0^{gr},20$ pour 150 grammes d'eau), remplissent ordinairement le but.

Les mêmes médicaments, à une dose un peu plus forte, peuvent être employés sous forme d'instillations, une ou deux fois par jour. On obtient parfois une amélioration sensible par un collyre de laudanum (parties égales de laudanum et d'eau distillée). Lorsque l'hyperhémie a déjà pris un caractère chronique, on se servira avec avantage d'une solution de nitrate d'argent ($0^{gr},10$ pour 30 grammes d'eau) que l'on applique à l'aide d'un

tampon ou d'un pinceau de ouate à la surface interne des deux paupières. Cette application peut être renouvelée, s'il est nécessaire, tous les quatre ou cinq jours ou même plus souvent. Il va sans dire que lorsqu'il existe une cause mécanique de l'hyperhémie, telle que l'hypertrophie d'une glande de Meibomius avec infarctus, un cil dévié, une affection des voies lacrymales, etc., il faut en débarrasser le malade.

Après une hyperhémie de longue durée, on observe souvent une hypertrophie du corps papillaire qui se manifeste par l'apparition d'élevures arrondies, diaphanes, très fines, dans le voisinage des sinus palpébraux. Dans ces cas d'hyperhémie chronique, il faut examiner ces régions attentivement, après avoir renversé les paupières, et si l'on constate la présence de ces papilles, les cautériser légèrement avec le sous-acétate de plomb (en solution avec une égale quantité d'eau), en ayant soin de renverser les paupières et de protéger la cornée du contact du médicament afin d'éviter les dépôts ou incrustations qui seraient surtout à craindre lorsque l'épithélium de la cornée n'est pas intact. Il est très rarement nécessaire et, dans la plupart des cas, même nuisible d'avoir recours à des cautérisations avec le sulfate de cuivre et le crayon de nitrate d'argent mitigé par l'adjonction du nitrate de potasse.

Nous nous servons, pour les cautérisations avec le nitrate d'argent, de crayons mitigés qui se composent de nitrate d'argent et de nitrate de potasse dans les proportions d'une partie de nitrate d'argent pour deux de nitrate de potasse, ou en parties égales, ou enfin de deux parties de nitrate d'argent pour une de nitrate de potasse. Après la cautérisation, on neutralise immédiatement l'excédent du caustique, en promenant sur la partie cautérisée un tampon ou pinceau de ouate trempé dans de l'eau salée, puis on lave toute la région avec de l'eau fraîche.

Chaque cautérisation est suivie d'une sensation de chaleur assez désagréable pour le malade, et dont on combat l'intensité à l'aide de compresses fraîches ou de douches de quelques minutes de durée.

2. — **Conjonctivite catarrhale. — Catarrhe folliculaire.**

Diagnostic. — La conjonctivite catarrhale se compose de l'hyperhémie de la conjonctive accompagnée de sécrétion. Nous

y rencontrons, par conséquent, seulement à un degré plus prononcé, tous les symptômes déjà décrits de l'hyperhémie : l'injection de la conjonctive palpébrale est si intense que l'on n'y distingue plus les traces des glandes de Meibomius, la muqueuse prend un aspect brillant très rouge, turgescent ; il en est de même sur les sinus palpébraux. Le blanc de l'œil est plus ou moins injecté, et le réseau vasculaire d'autant plus prononcé que l'affection est plus intense.

La sécrétion varie selon le degré du catarrhe ; purement liquide, elle peut augmenter seulement l'humidité normale de l'œil ou s'exagérer jusqu'à produire un larmoiement continuel. Tantôt, on ne voit que quelques filaments de mucosités entre les plis du sac conjonctival ou sur la cornée ; tantôt, on la trouve en plus grande quantité réunie à l'angle interne, toujours séparée du liquide lacrymal avec lequel, et c'est là un symptôme distinctif, le mucus ne se mélange pas. Si l'irritation de l'œil est considérable, il existe en même temps une hypersécrétion de la glande lacrymale (dacryorrhée), et les larmes entraînent les filaments muqueux vers l'angle interne, le bord des paupières et sur la peau externe de la paupière inférieure ; de là des excoriations de la peau en ces endroits, surtout chez les individus qui ont la peau fine, ou qui ne peuvent s'empêcher de frotter leurs paupières.

Pendant la nuit, les matières muqueuses sécrétées s'accumulent, se dessèchent, et il se fait sur le bord ciliaire un dépôt de croûtes qu'il faut savoir distinguer de celles que produit la blépharite ciliaire. Ces dernières sont situées à la base des cils qu'elles réunissent en forme de pinceaux ; elles sont grosses, molles, tandis que les premières recouvrent le bord palpébral d'une couche plus générale, sont sèches et cassantes.

D'autres fois, et surtout à la fin de la maladie, la sécrétion diminue tellement pendant la nuit, que les malades accusent une grande sécheresse, avec raideur des paupières et difficultés de les entr'ouvrir. Le catarrhe de la conjonctive n'est pas accompagné de douleurs vives, mais de sensations désagréables, de picotement, de sable dans l'œil, qui augmentent quand le malade se trouve dans des conditions défavorables, telles que la fumée, la poussière, l'air vicié, etc.

La photophobie se fait surtout sentir lorsque les yeux se trouvent exposés à un fort éclairage ; lorsqu'elle est permanente,

très prononcée, et que les malades accusent des douleurs vives, il y a tout lieu de soupçonner l'existence simultanée d'une affection de la cornée.

La maladie se termine souvent par la guérison au bout d'une semaine au plus, même sans autre traitement qu'une hygiène rationnelle des yeux. Plus souvent, elle prend la forme chronique et l'injection disparaît sur la conjonctive bulbaire. Les complications sur la cornée sont rares, sauf chez les vieillards ; de plus, chez ceux-ci, la tuméfaction prolongée de la muqueuse produit aussi facilement l'éversion des bords palpébraux, surtout à la paupière inférieure. Lorsque ceci a lieu, le déplacement des points lacrymaux empêche l'écoulement normal des larmes, et le séjour prolongé de ce liquide devient une nouvelle source d'irritation pour la muqueuse qui se tuméfie de plus en plus, et conduit ainsi à un véritable ectropion.

Le catarrhe conjonctival n'est souvent qu'une phase préliminaire plus ou moins longue ou une complication d'autres affections de la muqueuse, telles que les granulations, la conjonctivite phlycténulaire ; et ce fait mérite notre attention à cause des différentes indications thérapeutiques.

Nous reconnaissons à cette affection les *causes* déjà énoncées à l'occasion de l'hyperhémie, auxquelles il faut ajouter les traumatismes de la conjonctive, le manque de protection de l'œil comme dans l'ectropion, la contagion ou l'inoculation directe de matières infectieuses, la participation de la membrane muqueuse aux affections cutanées de la face, telles que l'érysipèle, l'impétigo, l'eczéma et les divers exanthèmes aigus, rougeole, scarlatine, etc., enfin une prédisposition générale au catarrhe des muqueuses qu'on observe chez beaucoup de personnes et qui date souvent de l'enfance.

Le *pronostic* est absolument bon ; tout au plus y a-t-il à faire remarquer, au début de la maladie, l'incertitude où l'on se trouve si elle ne constitue pas la première période d'une affection plus grave, et à la fin la crainte de la voir devenir chronique.

Traitement. — En dehors de l'hygiène, l'affection doit être traitée au début par l'application modérée de compresses froides

faites avec une solution d'acide borique à 3 pour 100 ou sublimé (1 p. 5000) appliquées toutes les deux heures pendant 15 à 20 minutes, et, s'il est nécessaire, par l'administration de quelques légers purgatifs.

Il est indispensable de prescrire au malade une très grande propreté et des soins attentifs pour débarrasser l'œil, sans l'irriter par des attouchements maladroits, des mucosités qui s'y amassent. Dans ce but on emploie des lotions avec le liquide antiseptique indiqué, coupé à parties égales d'eau chaude.

Ce n'est que lorsque la conjonctive se relâche, se plisse, perd sa rougeur vive et devient bleuâtre, qu'il est bon d'employer les astringents, tels que le sulfate de zinc, de cuivre, l'alun, la pierre divine à la dose de $0^{gr},5$ à $0^{gr},15$ pour 15 grammes d'eau distillée, appliqués à l'aide de compresses plusieurs fois par jour.

Lorsque le catarrhe est limité aux paupières et tend vers la guérison, on peut en accélérer la marche par des instillations avec les mêmes collyres, à une dose plus faible ($0^{gr},02$ pour 30 grammes), répétées deux ou trois fois par jour.

Ces applications amènent parfois une irritation assez sensible dont il faut combattre l'excès par des compresses froides ou des douches.

Contre le catarrhe chronique, on emploie des lotions astringentes chaudes surtout avec une solution de sous-acétate de plomb (4 gr. pour 300 gr. d'eau), ou des instillations de quelques gouttes d'un collyre composé de :

Sulfate de zinc.....	25 centigr.
Teinture d'opium.....	10 gouttes.
Eau distillée.....	20 grammes.

On fait aussi un usage avantageux de l'application directe de solutions fortes de nitrate d'argent ($0^{gr},25$ à $0^{gr},50$ pour 30 grammes d'eau), ou de la cautérisation de la muqueuse des sinus palpébraux avec le sulfate de cuivre ou le crayon mitigé ; on neutralise soigneusement l'excès du nitrate d'argent par un lavage avec de l'eau salée.

En général, je préfère le nitrate d'argent aussi longtemps qu'il existe un excès de sécrétion, et le sulfate de cuivre lorsqu'il n'y a que du gonflement sans sécrétion de mucosités.

Chez les malades sensibles à la douleur, on fait précéder la cautérisation de l'application de quelques gouttes de cocaïne.

Contre la formation des croûtes, on emploie la vaseline boriquée (1 p. 10) ou la crème céleste, composée de :

Cire blanche.....	1 gramme.
Huile d'amandes douces.....	18 grammes.
Spermaceti.....	1 gramme.

La sécheresse désagréable des paupières avec raideur et difficulté de les ouvrir après le sommeil céde généralement à l'emploi de la teinture d'opium et d'eau distillée à parties égales, dont on met une goutte ou deux dans l'œil tous les soirs.

Nous avons hâte d'ajouter que le nombre des médicaments simples ou mélangés employés contre la conjonctive catarrhale est bien plus grand que ceux que nous avons énumérés ; mais le succès dépend bien moins du médicament choisi entre tous que de son mode d'application. Celui-ci se règle sur l'observation attentive des phénomènes qui suivent l'usage de la médication employée, et doit varier nécessairement avec le résultat obtenu.

Lorsque le catarrhe de la conjonctive est entretenu par un état analogue de la muqueuse du nez, ce qui n'est pas rare chez les enfants et même chez les adultes, nous ordonnons des injections nasales d'eau salée chaude ou d'une solution d'alun chaude, à l'aide d'un siphon ou d'une seringue *ad hoc*. Nous avons également soin de combattre par les moyens appropriés (frictions cutanées, hydrothérapie) la prédisposition générale au catarrhe des muqueuses.

La *conjonctivite folliculaire* ou *catarrhe folliculaire* de la conjonctive se distingue dès le début de l'affection que nous venons de décrire, par la présence sur la conjonctive de petites saillies rondes de couleur rosée et de la grandeur d'une tête d'épingle (follicules lymphatiques tuméfiés), situées de préférence dans le sinus soit isolément, soit en rangs parallèles au bord de la paupière. Elles se distinguent des papilles hypertrophiées parce qu'elles sont plus plates, moins saillantes, moins rouges ; des granulations aiguës parce que celles-ci sont presque blanches et ne s'élèvent point au-dessus du niveau de la muqueuse. La conjonctivite catarrhale qui accompagne l'apparition des follicules est souvent peu prononcée, et les malades (pour

la plupart des enfants et des jeunes gens) n'accusent alors que de la photophobie ou des sensations pénibles qui empêchent tout travail prolongé.

Cette affection est souvent de longue durée, mais elle guérit sans laisser de traces sur la muqueuse. Occasionnée par des mauvaises conditions hygiéniques, elle est quelquefois endémique dans les écoles et chez les détenus.

Le *traitement* consiste dans les précautions hygiéniques (changement d'air et de séjour), l'abstention de toute médication active, lorsque la présence des follicules n'incommode pas le malade; dans le cas contraire, des lotions avec de l'eau chlorurée (liqueur de Labarraque et eau chaude en parties égales) et l'emploi d'une pommade au sulfate de cuivre (2 à 5 centigr. pour 5 gr. de vaseline) dont le malade introduit gros comme une tête d'épingle entre les paupières, le soir, un quart d'heure avant de se coucher. Suivant le degré de l'irritation produite, cette application doit se faire journellement ou tous les deux jours, et plus rarement encore à mesure que les follicules disparaissent.

3. — Conjonctivite purulente. — Blennorrhée de la conjonctive. — Ophtalmie des nouveau-nés.

Diagnostic. — La limite qui sépare la conjonctivite purulente de celle que nous venons de décrire n'est pas très nettement tranchée au début. Les symptômes de ces deux affections peuvent différer plutôt par leur intensité que par leurs caractères propres. Dans la conjonctivite purulente, le réseau vasculaire de la muqueuse est plus développé et plus turgescent, l'injection de la conjonctive palpébrale est plus forte, les sinus palpébraux font saillie facilement lorsqu'on renverse les paupières, grâce à la plus grande turgescence de leur tissu, ils paraissent couverts de papilles tantôt pointues, tantôt plus larges, ou de vraies excroissances papillaires qui saignent facilement et au moindre attouchement. Cet état de la conjonctive imprégnée de liquide et comme ramollie, et dont l'infiltration séreuse se propage jusque dans le tissu sous-jacent, produit une tuméfaction des paupières. L'œdème est si considérable que les plis de la peau externe disparaissent, et qu'il amène la chute plus ou moins

complète de la paupière supérieure, par l'augmentation de son poids et l'insuffisance relative du muscle releveur.

Il s'ensuit une certaine difficulté pour le malade à ouvrir la fente palpébrale. La peau externe des paupières est rougie et sa température élevée. La conjonctive bulbaire est également injectée, luisante, et l'infiltration du tissu sous-jacent devient la cause du chémosis qui, dans les cas très prononcés, entoure la cornée d'un épais bourrelet.

La sécrétion est plus abondante que dans la conjonctivite catarrhale, elle déborde entre les paupières et coule le long de la joue. Sa qualité varie suivant la période de l'affection. Au début, c'est une forte dacryorrhée, et les matières muqueuses sont nettement séparées des larmes. Puis il s'y mêle une certaine quantité d'éléments purulents qui se mélangent avec le liquide lacrymal. Enfin, elle devient uniformément purulente (pyorrhée).

Les plaintes du malade s'appesantissent au début sur la sensation de chaleur et de cuisson, puis surviennent des douleurs ciliaires plus ou moins vives, avec irradiation dans la tête.

Chez les personnes nerveuses, on constate même parfois un mouvement fébrile. Ces symptômes cessent ordinairement lorsque la sécrétion est franchement établie, et reparaissent lorsque l'ophtalmie purulente se complique d'affection de la cornée.

Marche et terminaison. — La blennorrhagie de la conjonctive dure généralement trois ou quatre semaines, abstraction faite des complications ou de son passage à l'état chronique. La première période de l'affection, celle qui précède l'établissement de la sécrétion, peut être si courte qu'elle peut passer presque inaperçue.

Lorsque la maladie se termine directement par la guérison, on voit, comme par exemple chez les nouveau-nés, tous les symptômes diminuer progressivement, et la conjonctive revient lentement à son état normal. D'autres fois, l'affection passe insensiblement à la forme chronique caractérisée surtout par la tuméfaction de la conjonctive, des excroissances papillaires à sa surface, avec plis plus ou moins volumineux dans la région des sinus palpébraux. Enfin, et c'est là surtout ce qui constitue la malignité de cette affection et la distingue de la conjonctivite

catarrhale, elle se complique dans un grand nombre de cas de kératites graves.

Nous pouvons distinguer trois manières différentes suivant lesquelles la cornée est atteinte :

1° Il se forme à divers endroits des facettes, c'est-à-dire de petites pertes de substance dans l'épithélium de la cornée, qui passent facilement inaperçues, surtout au début, lorsque la cornée conserve encore toute sa transparence.

Si ces pertes de substance surviennent dans la période finale de la conjonctivite, et que la maladie soit bien soignée, l'altération peut s'arrêter là et aboutir à une régénération complète de la substance détruite. Si cette complication du côté de la cornée se déclare lorsque l'inflammation est à son point culminant, les pertes de substances se propagent dans la profondeur de la cornée, se rejoignent, et il se forme ainsi un ulcère couvert de matière jaunâtre, qui devient de plus en plus profond et conduit à la perforation de la membrane.

2° Il apparaît, vers le centre de la cornée dont la transparence générale est amoindrie, des points grisâtres (infiltrations) qui s'étendent en largeur, fusionnent ensemble, et tendent à former un abcès.

3° L'infiltration a lieu au bord de la cornée sous forme d'anneau plus ou moins complet; cette altération, si elle occupe une partie considérable de la périphérie cornéenne (plus d'un tiers), porte un trouble profond dans la nutrition de cette membrane, et devient le point de départ d'une nécrose générale qui amène presque inévitablement la perte de l'œil.

La cause de la participation de la cornée doit être recherchée, tantôt dans l'inflammation du tissu sous-conjonctival, et la compression des vaisseaux nourriciers de la cornée qui en résulte, tantôt dans l'action directe de la matière virulente sur la cornée, tantôt dans le frottement de la conjonctive palpébrale boursouflée et couverte de saillies papillaires.

A la suite de ces complications, la conjonctivite purulente peut amener des opacités permanentes de la cornée, des déformations staphylomateuses, et même la destruction complète de l'œil.

Ajoutons encore que, surtout chez les personnes âgées, les paupières restent quelquefois sans reprendre leur élasticité, et si l'inflammation se propage jusque sur le cartilage tarse, on voit survenir des ectropions très tenaces.

L'importance de l'affection dont nous nous occupons et le danger d'un traitement insuffisant ou mal dirigé nous engagent à établir le diagnostic différentiel de la conjonctivite purulente. Elle pourrait être confondue : 1° au début, avec le catarrhe de la conjonctive lors qu'il n'existe encore qu'une différence d'intensité de symptômes entre ces deux affections, dont le traitement est alors à peu près identique ; 2° avec la conjonctivite granulaire aiguë ; dans cette affection la sécrétion est de beaucoup moins copieuse, l'injection bien moins prononcée ; mais ce qui constitue surtout la différence caractéristique des granulations aiguës, c'est la présence de petites taches blanchâtres entourées de vaisseaux et qui se trouvent d'abord au niveau de la conjonctive, tandis que dans l'ophtalmie purulente nous avons remarqué l'existence de papilles pointues ou même larges, qui forment de vraies excroissances. Une erreur de diagnostic serait fatale, en ce sens que les cautérisations, souveraines dans la conjonctive purulente, ne feraient qu'aggraver la conjonctivite granulaire aiguë ; 3° avec la conjonctivite diphtéritique. Ici la muqueuse est tendue, raide, couverte de membranes jaunâtres, sans aucune trace de vaisseaux. On y constate des ecchymoses isolées, une température très élevée des paupières et des douleurs violentes. La sécrétion ne présente pas d'homogénéité puriforme, mais plutôt un sérum sanieux dans lequel nagent des lambeaux de membranes diphtéritiques. Ajoutons encore que la diphtérie ne se rencontre jamais chez les nouveau-nés, le plus souvent chez les enfants de six mois à six ans.

Enfin dans les cas douteux, on doit avoir recours à l'examen microscopique de la sécrétion ; dans la blennorrhée gonorrhéique on constate régulièrement la présence de microcoques, les gonocoques de Neisser, sous forme de diplocoques sur les globules de pus ou en colonies ayant l'aspect de mûres.

Le *pronostic* de la conjonctivite purulente en elle-même n'est pas absolument mauvais aussi longtemps qu'elle reste exempte de complications. Cependant, comme ces dernières sont excessivement fréquentes et qu'elles peuvent se déclarer à toutes les périodes de l'affection, nous devons toujours nous tenir sur la réserve. Obligé de nous prononcer, il faut tenir compte de la période et de l'intensité du mal, et, en cas d'épidémie, du caractère de cette dernière. La cornée une fois atteinte, le pronostic devient beaucoup plus grave.

Étiologie. — Chaque conjonctivite catarrhale peut devenir blennorrhagique, l'état morbide des tissus fournissant alors un

terrain particulièrement propice à toute influence infectieuse, et, par conséquent, nous n'avons qu'à nous reporter aux causes attribuées à cette affection (p. 59). Toute matière infectieuse — et elle le devient surtout par la présence de microcoques — mise en contact avec la muqueuse de l'œil, peut y déterminer la blennorrhée de la conjonctive. Et en effet, nous trouvons cette affection le plus souvent produite par inoculation directe, comme dans la blennorrhagie gonorrhéique et dans l'ophtalmie des nouveau-nés ; dans celle-ci par le contact des yeux avec la sécrétion vaginale, dans celle-là par la transportation, à l'aide des doigts, de la sécrétion uréthrale.

On voit fréquemment l'ophtalmie purulente se développer simultanément chez un grand nombre d'individus exposés aux mêmes influences épidémiques, dans les casernes, les prisons, les écoles, etc., et se propager rapidement par la contagion. La question de savoir si la transmission se fait exclusivement par le contact direct des produits de la sécrétion, ou si elle peut avoir lieu par l'air, est toujours discutée. Pour notre part, adoptant à ce sujet la manière de voir de *M. de Graefe,* nous croyons à ce dernier mode de transmission d'éléments contagieux entraînés par l'expiration.

Ce qui nous paraît plus important à constater, c'est que l'inoculation des produits de la sécrétion n'amène pas toujours la même forme d'affection, et ces différences pourraient s'expliquer par les dispositions variables du terrain qui reçoit la matière infectieuse.

Ainsi nous voyons dans un cas d'inoculation survenir une simple conjonctivite catarrhale ; dans un autre, une conjonctivite purulente ; dans un troisième, une ophtalmie diphtéritique surtout en temps d'épidémie de cette nature.

Traitement. — Au commencement de l'affection, lorsque la muqueuse est encore tendue, la sécrétion insignifiante, et que les saillies papillaires font encore défaut, il faut s'abstenir de l'emploi de tout médicament astringent ou caustique sur l'œil. Des compresses glacées, appliquées jusqu'à l'abaissement normal de la température ; en cas d'hyperhémie considérable, des scarifications répétées de la muqueuse des sinus palpébraux, ou encore une incision horizontale pratiquée à l'angle externe des paupières, à travers la peau, le muscle et le fascia, en mé-

nageant la conjonctive pour éviter tout danger d'ectropion (*De Graefe*).

Cette incision, qui intéresse quelques petits vaisseaux artériels en rapport direct avec la conjonctive, a le double avantage d'une déplétion énergique et d'une diminution de la pression des paupières sur l'œil (par la section de l'orbiculaire). On peut remplacer cette petite opération, lorsque l'état général du malade le permet, par l'application successive de quelques sangsues.

La méthode dite *abortive*, et qui consiste dans l'emploi énergique d'une solution concentrée de nitrate d'argent, doit être rejetée, ne serait-ce que par la considération qu'à cette période de l'affection nous ignorons si nous ne sommes pas en présence du début d'une conjonctivite diphtéritique, auquel cas la cautérisation serait très nuisible à l'œil. Il est plutôt permis d'essayer, dans ce but, l'effet d'une exclusion systématique de l'air par l'emploi d'un bandeau protecteur, avec la précaution de le changer matin et soir pour se rendre compte de l'état de l'œil.

On obtient d'ailleurs aussi l'exclusion de l'air en appliquant sur l'œil de grandes rondelles de *lint* boraté que l'on maintient bien appuyées contre le bord orbitaire et mouillées à l'aide d'une solution glacée de sublimé. En tous cas, on prescrit dès le début de la sécrétion, des lotions antiseptiques avec une solution de sublimé (1/5000), ou avec de l'eau chlorurée (liqueur de Labarraque, une grande cuillerée dans une tasse d'eau), et on s'arrête à ce traitement accompagné de scarifications, mais à l'exclusion de toute application caustique, si la sécrétion présente dès le début ou à une période quelconque de l'affection une tendance à la plasticité. Cette tendance se révèle par la présence d'un dépôt grisâtre, parfois membraneux sur la muqueuse tuméfiée, qui, au-dessous de ce dépôt, n'est ni aussi rouge et ne saigne pas aussi facilement que dans les autres cas.

La purulence une fois déclarée, le moyen considéré comme souverain contre cette maladie consiste dans l'emploi des caustiques. Comme tel, on se sert de fortes solutions de pierre divine et, surtout, de nitrate d'argent.

Pierre divine ou nitrate d'argent.....	50 centigr.
Eau distillée.....	30 grammes.

Mais ceux qui ont l'habitude de manier le crayon de nitrate d'argent mitigé le préfèrent, et à bon droit, aux autres moyens nommés.

Il a l'avantage de porter l'action du caustique là où l'on veut, ce qui est important dans une affection où la muqueuse n'est pas toujours uniformément atteinte.

Le crayon de nitrate pur, dont l'action est très profonde, et laisse facilement des cicatrices, ne doit être employé que dans les cas où l'infiltration de la conjonctive est très profonde, les excroissances papillaires excessives et la sécrétion très copieuse.

Généralement, nous nous servons du crayon de nitrate d'argent mélangé avec parties égales de nitrate de potasse, que nous employons de la manière suivante : La paupière supérieure étant renversée de façon que le sinus palpébral soit largement développé, nous relevons la paupière inférieure pour protéger la cornée, et nous promenons le crayon sur cette région de la muqueuse en appuyant plus ou moins, selon le degré d'action que nous voulons exercer. Nous neutralisons immédiatement l'excédent de caustique à l'aide d'un pinceau de ouate trempé dans de l'eau salée, et nous lavons toute la surface de la muqueuse avec de l'eau pure avant de remettre la paupière dans sa position normale. La même opération est pratiquée pour le sinus inférieur, tandis que la paupière supérieure abaissée sert à protéger la cornée.

Mode d'action du caustique. — Sur une muqueuse saine, il se forme après la cautérisation une eschare dont les tissus cherchent à se débarrasser, parce qu'elle fait l'effet d'un corps étranger. Il se produit alors une exsudation séreuse dans les tissus, au-dessous de l'eschare, qui est ainsi soulevée et frotte contre la muqueuse du globe oculaire. La douleur, jusque-là modérée, augmente jusqu'à ce qu'enfin l'eschare se détache, et fait place à une douleur sourde qui persiste jusqu'à la régénération du tissu détruit par la cautérisation. — Sur la muqueuse blennorrhagique, la cautérisation produit également une eschare ; la douleur qui s'ensuit est plus forte à cause de la plus grande sensibilité des parties ; mais en réalité l'effet d'une cautérisation au même degré est moindre que sur une muqueuse saine, à cause de l'engorgement de la conjonctive, qui produit une neutralisation plus rapide du caustique. Pendant que l'exsudation séreuse cherche à détacher l'eschare du tissu sous-jacent,

la température est très élevée, et la rémission n'a lieu que pendant la période de régénération. A ce moment, la muqueuse est encore privée par places de son épithélium et saigne en divers points ; mais on constate un collapsus des tissus et une cessation presque complète de la sécrétion. Celle-ci ne recommence que lorsque la période de régénération est terminée, et c'est alors qu'il faut renouveler la cautérisation.

Ces différentes périodes (hyperémie et exsudation séreuse, élimination de l'eschare, régénération de l'épithélium) comprennent généralement à peu près vingt-quatre heures, mais il ne faut pas croire que ce soit là une règle absolue, et il est indispensable d'observer attentivement son malade après les premières cautérisations, de s'informer à quel moment la sécrétion a recommencé, pour savoir exactement le temps qu'il faut laisser passer entre deux cautérisations. Si on les répétait trop souvent, on augmenterait naturellement l'irritation de l'œil d'une manière permanente ; trop rarement, au contraire, la maladie reprendrait chaque fois de nouvelles forces, et l'efficacité du traitement serait amoindrie.

Lorsqu'un œil seul est atteint, il faut protéger l'autre contre la contagion par un pansement composé de charpie étendue sur une compresse fixée par du diachylon et rendue imperméable par une couche épaisse de collodion. Il va sans dire qu'il faut changer souvent ce bandage pour inspecter l'état de l'œil. Aussi, on se sert encore avec très grande commodité pour le médecin et pour le malade d'un verre à lunettes assez grand, rond, et en forme de coquille. Le verre est entouré d'un large ruban de cuir qui s'appuie sur le bord orbitaire et se fixe derrière la tête à l'aide d'une boucle. Pour plus de sécurité, on peut rendre l'occlusion encore plus complète en fixant le ruban de cuir sur le bord de l'orbite avec une bande de taffetas ou de baudruche recouverte d'une couche épaisse de collodion.

Il faut recommander au malade la propreté la plus absolue ; l'œil malade doit être nettoyé fréquemment et débarrassé des produits de la sécrétion dont la présence irrite le globe oculaire. Dans ce but, le meilleur moyen est d'employer avec précaution un courant d'eau projeté à courte distance à l'aide d'une éponge ou d'une seringue. On remplace l'eau pure par la solution de sublimé (1/5000), l'eau chlorurée ou une autre des solutions antiseptiques indiquées plus haut.

Il est important de faire connaître au malade et à son entourage le danger de la contagion et la manière de l'éviter.

Immédiatement après la cautérisation, on combat avantageusement la réaction quelquefois assez forte par des compresses froides, et, en cas de boursouflement de la muqueuse, le malade éprouve un grand soulagement par des scarifications faites après la cautérisation ou avant que l'eschare ne soit détachée, parce qu'à ce moment la congestion est plus forte. L'eschare se détache alors plus vite, et la douleur est moindre. Ces conséquences favorables donnent une importance particulière aux scarifications dans les cas de complications du côté de la cornée, où il s'agit d'empêcher les frottements nuisibles de l'eschare contre cette membrane. On les exécute à l'aide d'un scarificateur particulier (fig. 21), avec lequel on fait de

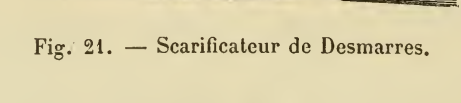

Fig. 21. — Scarificateur de Desmarres.

petites incisions superficielles et parallèles l'une à l'autre. On entretient l'écoulement du sang en tiraillant légèrement la paupière dans le sens opposé à la direction des incisions, et en épongeant soigneusement avec un tampon de ouate les endroits scarifiés. Il faut se garder de faire ces scarifications trop profondes pour ne pas donner lieu à des rétractions cicatricielles.

Lorsqu'un bourrelet chémotique entoure la cornée et gêne l'occlusion palpébrale, il est utile de donner issue à la sérosité qui le produit. Dans ce but, on pratique dans le bourrelet chémotique, à l'aide de ciseaux courbes, des incisions parallèles au bord de la cornée. Lorsque la pointe des ciseaux a pénétré dans le tissu sous-conjonctival, on débride ce dernier dans toute l'étendue du chémosis; puis on facilite l'écoulement du liquide en exerçant à travers les paupières une légère pression, dirigée du sommet du chémosis vers l'incision.

L'excision d'un pli conjonctival à l'endroit du chémosis doit être généralement évitée, d'abord parce qu'elle peut devenir la cause de cicatrices fâcheuses de la conjonctive, ensuite parce qu'elle ne

remplit pas efficacement le but proposé ; en effet, l'excision de la conjonctive ne peut donner issue qu'au liquide qui se trouve immédiatement au-dessous de la muqueuse enlevée, car l'épanchement est renfermé dans la trame cellulaire du tissu sous-conjonctif, et y restera tant qu'on ne débridera pas ce tissu.

Lorsque l'ophtalmie purulente se complique d'affection de la cornée, il faut continuer néanmoins le traitement antiblennorrhagique, puisque la blennorrhée en elle-même favorise l'extension de la maladie de la cornée. Il faut seulement, après la cautérisation, neutraliser soigneusement par l'eau salée, laver à plusieurs reprises la surface cautérisée, faciliter par des scarifications la prompte élimination de l'eschare, et enlever cette dernière aussitôt qu'elle est détachée. On applique sur la cornée et sur la muqueuse palpébrale l'iodoforme ou la pyoctanine sous forme de poudre ou de pommade (1 pour 10) une ou plusieurs fois par jour. Cependant, si l'ulcération de la cornée pénètre profondément dans le tissu, le traitement le plus soigneux ne réussira pas toujours à empêcher la perforation de cette membrane. Seulement cette perforation pourra être restreinte dans son étendue (voy. plus loin), et par conséquent moins dangereuse, pour des raisons faciles à comprendre, que la perforation d'une large partie de la cornée.

La pression intra-oculaire, même si elle n'est pas augmentée dans cette affection, agit naturellement avec une force relativement plus grande sur la partie ulcérée de la cornée qui lui oppose moins de résistance que les autres parties normales de cette membrane. Il s'agit donc d'employer tous les moyens que l'expérience nous enseigne comme étant propres à diminuer dans ces cas la tension interne. En premier lieu, la pilocarpine ($0^{gr},20$ p. 10) ou le sulfate d'ésérine ($0^{gr},05$ p. 10), dont on instille à trois ou quatre reprises uue goutte dans l'œil. Les avantages de ces alcaloïdes sur l'emploi de l'atropine, avantages surtout remarquables dans les ulcérations étendues de la cornée (*Ad. Weber*), proviennent soit du rétrécissement de la pupille, soit de la contraction des vaisseaux, qui diminue l'excrétion de sérosité dans l'intérieur de l'œil et réduit ainsi la pression intra-oculaire.

Un second moyen d'y arriver est la paracentèse de la chambre antérieure pratiquée au fond de l'ulcère, en prenant la

précaution de ne faire sortir l'humeur aqueuse que très lentement. On fait suivre cette petite opération par l'application d'un bandage compressif qui vient en aide à la résistance de la cornée. Cette diminution de la tension oculaire présente en outre l'avantage d'accélérer la nutrition de la cornée, ce qui se reconnaît à la régénération plus rapide du tissu détruit, régénération qui débute par le dépôt de matières grisâtres au fond de l'ulcère. La ponction de la chambre antérieure est toujours indiquée lorsque la partie la plus mince de l'ulcération montre par sa proéminence qu'elle est prête à céder à la pression venant de la chambre antérieure; car il importe de prévenir la perforation spontanée qui, se faisant d'une manière plus ou moins tumultueuse, provoque facilement un prolapsus considérable de l'iris, la projection du cristallin en avant, une perte d'humeur vitrée, des hémorrhagies *ex vacuo*, et peut causer ainsi la perte de l'œil. En tous cas, la cicatrice qui se forme après une perforation spontanée, par son étendue et sa forme irrégulière, laissera une opacité bien plus préjudiciable à la vision que la cicatrice insignifiante de la paracentèse.

Les instruments nécessaires pour cette petite opération sont une aiguille à paracentèse (fig. 22), une pince à fixation et un petit sty-

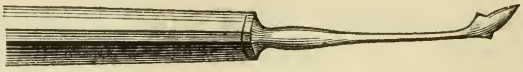

Fig. 22. — Aiguille à paracentèse.

let convexe à pointe mousse (fig. 23). Après l'emploi de quelques gouttes de cocaïne, la tête du malade étant bien fixée, et les paupières suffisamment écartées, on fera bien d'immobiliser l'œil à l'aide de la pince à fixation, toutes les fois que le malade ne sera pas capable de tenir son œil complètemement tranquille. C'est de cette manière seulement que l'on peut être sûr d'éviter, soit des tâtonnements ennuyeux avant de réussir à ponctionner juste à l'endroit nécessaire, soit à pratiquer la paracentèse à un autre endroit que celui où nous aurions désiré la faire, soit enfin à donner une mauvaise direction à l'instrument.

L'aiguille à paracentèse doit être enfoncée obliquement, de façon à faire une plaie linéaire de 3 à 4 millimètres de largeur. C'est en faisant pénétrer de la manière indiquée l'instrument à travers la cornée qu'on évite le plus sûrement le prolapsus consécutif de l'iris.

Aussitôt que la pointe de l'aiguille est arrivée dans la chambre antérieure, on abaisse le manche de l'instrument, afin que la pointe n'aille pas blesser l'iris ou le cristallin, projeté en avant à la suite de l'évacuation de l'humeur aqueuse. En retirant l'aiguille, on voit le plus souvent suivre l'humeur aqueuse, qui, selon l'état de la pression interne de l'œil et suivant la direction de la plaie cornéenne, sortira avec plus ou moins de force. Mais il arrive aussi que l'humeur aqueuse ne sort que lorsque nous entr'ouvrons un peu les lèvres de la petite plaie, soit par une légère pression avec la pointe de l'aiguille, soit à l'aide du petit stylet (fig. 23). C'est encore au

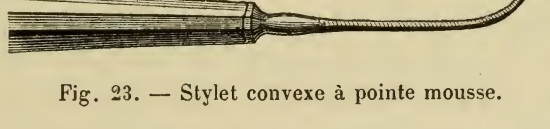

Fig. 23. — Stylet convexe à pointe mousse.

moyen de ce dernier, dont nous appuyons légèrement la pointe arrondie et aplatie sur le bord de la plaie, que nous pouvons renouveler, en cas de besoin, l'évacuation de l'humeur aqueuse avant que la petite plaie de la cornée soit complètement cicatrisée.

Lorsque la perforation de la cornée a déjà eu lieu, et que nous constatons la présence de l'iris dans la plaie, il faut essayer, par un emploi énergique de la pilocarpine et de l'atropine, de le ramener dans sa position normale. L'application alternative de ces deux médicaments y réussit parfois, mais souvent le prolapsus est trop considérable pour qu'on puisse avoir confiance dans le succès du moyen indiqué. Cependant, s'il ne montre pas d'action irritante et s'il n'empêche pas la sortie de l'humeur aqueuse, il vaut mieux l'abandonner à la cicatrisation naturelle, et seulement dans le cas contraire, il est nécessaire d'en pratiquer l'ablation ou l'excision, de crainte de voir augmenter la tension de l'œil. Souvent même il devient nécessaire, lorsque le cristallin est projeté en avant, de le faire sortir de l'œil par une incision transversale de la cornée. Si le corps vitré, après l'extraction du cristallin, fait hernie dans la plaie cornéenne, on en fait couler quelques gouttes en pratiquant la ponction de la membrane hyaloïdienne. Cette manière d'agir facilite la formation de la cicatrice. On prévient ainsi la perte complète de l'œil, et l'on se ménage même la possibilité dans les cas les plus favorables de restituer plus

tard au malade une partie quelquefois assez notable de sa vision, par l'opération de la pupille artificielle.

On redoute généralement une perte d'humeur vitrée à laquelle se rattache, pour beaucoup de médecins, la crainte d'une phtisie inévitable du globe oculaire. Cependant, cette dernière ne résulte aucunement d'une sortie même considérable de l'humeur vitrée, qui est vite remplacée, mais plutôt de la choroïdite, qui peut survenir, lorsque le trouble jeté dans la circulation y produit des altérations de nutrition.

Le traitement de la blennorrhée conjonctivale devenue *chronique* se résume, à part les précautions hygiéniques déjà indiquées, dans l'emploi méthodique des collyres astringents et des caustiques. Si la sécrétion est modérée, on se sert d'une solution d'acétate de plomb (1 ou 2 grammes pour 100 grammes d'eau) ; si elle est plus copieuse, d'un collyre au nitrate d'argent (1 à 3 grammes pour 100 grammes d'eau) ou du crayon mitigé. Le sulfate de cuivre en substance mérite d'être préféré dans les cas où, la sécrétion ayant cessé, on veut agir contre l'hypertrophie persistante du corps papillaire. Seulement, comme la muqueuse s'habitue au bout d'un certain temps à l'action du même médicament qui perd ainsi son effet, il convient d'alterner le crayon de nitrate d'argent avec le sulfate de cuivre ou l'acétate de plomb.

Les deux formes de la conjonctivite purulente auxquelles on accorde d'habitude une place particulière dans la classification des conjonctivites, l'*ophtalmie des nouveau-nés* et la *conjonctivite gonorrhéique*, présentent cependant la même série de symptômes, et les principes du traitement restent également les mêmes.

Pour l'*ophtalmie des nouveau-nés*, nous voulons seulement faire observer qu'elle se présente tantôt, surtout au début, sous l'aspect de la conjonctivite catarrhale, et réclame alors les soins propres à cette affection ; tantôt sous la forme franchement purulente ; tantôt enfin les sécrétions affectent une certaine tendance à la plasticité qui la rapproche de la conjonctivite diphtéritique, dont nous parlerons au chapitre sui-

vant. Cependant la vraie diphtérie n'a jamais été observée chez les nouveau-nés ; ce que nous y trouvons n'est pas, comme dans celle-ci, l'infiltration de la muqueuse par la matière diphtéritique, mais le dépôt d'exsudations fibrineuses sur la conjonctive sous forme de membranes. Néanmoins, cet état de choses nous engage à une grande précaution dans l'usage des caustiques, en nous bornant aux lotions antiseptiques, à l'emploi du jus de citron ou du crayon de pyoctanine sur la muqueuse malade.

Si les conjonctivites catarrhales des nouveau-nés peuvent être attribuées à différentes causes isolées ou réunies, telles qu'une lumière trop irritante, le refroidissement, le manque de propreté, l'ophtalmie grave trouve sa cause dans l'infection directe de la sécrétion leucorrhéique vaginale ou cervicale soit pendant la parturition soit plus tard par le linge ou les éponges. Il importe donc d'user d'une *prophylaxie* sévère à l'aide de lotions et d'injections désinfectantes prescrites pour la mère avant et après l'accouchement, et de recommander la plus minutieuse propreté pour le linge et les éponges, ainsi que pour les mains de tous ceux qui s'occupent directement de la mère et de l'enfant. Quant à celui-ci, on a obtenu une diminution remarquable dans la fréquence des ophtalmies (de 10 à 2 p. 100) par des lotions conjonctivales avec une solution de sublimé (1 pour 5000) et l'instillation de quelques gouttes d'une solution de nitrate d'argent à 2 p. 100 pratiquée immédiatement après la naissance (procédé de Crédé). Tout enfant atteint d'ophtalmie doit être isolé et soigné d'après les préceptes donnés plus haut (p. 66).

On rencontre aussi assez fréquemment la conjonctivite purulente chez de *petites filles* atteintes de *leucorrhée* ou chez d'autres enfants qui vivent auprès d'elles : la fréquence et le danger de cette contagion doivent engager le médecin dans ces cas à l'examen des parties génitales pour attirer l'attention des mères et prescrire le traitement local et les mesures hygiéniques nécessaires.

Dans la *blennorhée gonorrhéique*, l'infection a lieu par transmission directe de la sécrétion à l'aide des doigts ; il n'est pas rare d'observer en même temps des arthrites multiples et prolongées. Le processus inflammatoire, généralement très

intense, suit une marche très rapide. La tuméfaction des paupières est considérable, la conjonctivite palpébrale très boursouflée ; celle du globe oculaire est le siège d'une vive injection et d'un chémosis très fort. La sécrétion s'établit rapidement et d'une manière très abondante.

C'est dans ces cas surtout qu'il ne faut pas négliger de protéger convenablement l'œil non atteint, à cause du caractère excessivement contagieux de la sécrétion, circonstance dont il faut prévenir le malade et son entourage. Si la maladie prend une marche suraiguë, il faut appliquer des compresses glacées imbibées de solutions antiseptiques (sublimé), jour et nuit, et provoquer une déplétion sanguine par des scarifications ou par des sangsues. Aussitôt que le caractère purulent de l'ophtalmie est déclaré, il faut commencer les cautérisations, que l'on est obligé parfois de répéter une ou deux fois par jour, parce que l'eschare se détache d'autant plus vite que la congestion est plus considérable. Il y a lieu de recommander dans ces cas la plus grande propreté, des lotions fréquentes avec la solution de sublimé ou l'application permanente du lint borate maintenu humide avec le même liquide antiseptique.

II

Conjonctivite diphtéritique.

La conjonctivite diphtéritique, une des affections les plus terribles parmi les maladies de l'œil, et dont on observe de véritables épidémies dans les pays du Nord, est excessivement rare en d'autres pays, notamment en France.

Il est vrai que l'on a prétendu l'y avoir observée assez fréquemment, mais on l'a confondue alors avec la forme *croupale* ou *pseudo-membraneuse* des conjonctivites ordinaires, dans laquelle on trouve la conjonctive recouverte de légères membranes blanchâtres ou grisâtres que l'on peut enlever parfois en bloc, et au-dessous desquelles on trouve la muqueuse congestionnée, turgescente, saignante, et d'un rouge brillant ; c'est ainsi qu'on l'observe, par exemple, chez les petits enfants, comme une variété de l'ophtalmie des nouveau-nés, et aussi à

un âge plus avancé, quelquefois même comme une forme épidémique de la conjonctivite catarrhale. Aussi le pronostic y est loin d'être aussi funeste que dans la diphtérie des paupières et elle n'exige guère d'autre traitement que le catarrhe conjonctival (p. 59) avec cette restriction qu'il faut s'abstenir rigoureusement de toute cautérisation aussi longtemps que l'on observe la tendance de la sécrétion à former des dépôts membraneux.

La vraie conjonctivite diphtéritique présente des symptômes tout différents. Elle est caractérisée par une infiltration fibrineuse dans toute l'épaisseur du tissu de la muqueuse, infiltration qui y interrompt la circulation et donne une raideur particulière à ce tissu.

La diphtérie de la conjonctive se développe avec une sensation de chaleur et de douleur très vive accompagnée de dacryorrhée ; en peu de temps, la paupière supérieure se tuméfie, les plis cutanés disparaissent, la peau devient lisse, brillante et prend une teinte d'un rose pâle à partir du bord palpébral. Le malade éprouve une difficulté et bientôt une impossibilité de la relever, ainsi qu'une crainte excessive de l'attouchement lorsqu'on s'approche dans le but de soulever la paupière qui descend et recouvre l'autre.

La conjonctive bulbaire est le siège d'un réseau vasculaire à grandes mailles sans rougeur vive ; le chémosis qui s'y développe rapidement présente un aspect jaunâtre entremêlé d'un grand nombre de points rouges qui sont autant de petits foyers apoplectiques. Le chémosis incisé ne laisse écouler aucun sérum, le tissu sous-conjonctival étant infiltré de fibrine coagulée, gélatineuse.

Le renversement de la paupière supérieure présente de grandes difficultés, non seulement à cause des douleurs, mais parce que la paupière est excessivement raide. Après le renversement, on voit une surface lisse, jaunâtre, due à une exsudation épaisse, fibrineuse, qui est profondément infiltrée dans la conjonctivite même, y a suspendu presque toute circulation et menace la membrane et l'œil tout entier d'une destruction complète. Si nous enlevons des lambeaux de cette exsudation, nous trouvons au-dessous toujours la même surface lisse et jaune, c'est-à-dire le tissu conjonctival si étrangement infiltré. Ce qui frappe le plus, c'est l'absence des vaisseaux, et si l'on

pratique une incision dans le tissu, même à une grande profondeur, on voit à peine apparaître une gouttelette de sang. Cet état donne à la muqueuse un aspect lardacé que l'on constate encore mieux dans les parties de la membrane qui recouvrent le cul-de-sac conjonctival. La paupière inférieure présente le même aspect.

Chez les enfants, on constate souvent sur la peau externe des angles de l'œil des plaques blanches diphtéritiques nettement limitées. Chez eux aussi, l'affection diphtéritique n'est pas toujours généralisée sur toute la surface muqueuse de l'œil, et occupe seulement des points limités de la conjonctive (diphtérie en plaques).

La sécrétion est sanieuse, grisâtre, mélangée de nombreux flocons détachés de la matière diphéritique ; il y a en outre une forte dacryorrhée qui produit la sensation d'une chaleur excessive.

Cet ensemble de symptômes constitue la première période de l'affection, *période* dite d'*infiltration*. C'est pendant cette première période, dont la durée peut être très courte, mais qui peut aussi se prolonger pendant six, huit et même dix jours, que l'existence de l'œil est surtout menacée par des complications du côté de la cornée. Si les affections kératiques ne surviennent que pendant la période suivante, ou si celle-ci se déclare avant que la cornée soit sérieusement atteinte, le danger est bien moindre.

Au début de la seconde période, appelée *période de purulence*, les paupières commencent à perdre leur raideur, et il s'établit une élimination copieuse de masses fibrineuses. On voit alors reparaître des vaisseaux à la surface de la muqueuse et la circulation se rétablit par places, de façon qu'il ne reste que des plaques blanches isolées, et entourées d'une muqueuse dont l'aspect rappelle celui de la conjonctivite purulente. Tandis que ces plaques blanches perdent progressivement la physionomie caractéristique de l'infiltration diphtéritique, le reste de la conjonctive, encore dépourvu d'épithélium, se couvre d'excroissances papillaires qui finissent par l'envahir en entier, de sorte qu'en fin de compte nous nous trouvons en présence d'une ophtalmie purulente nettement établie. En même temps le chémosis perd son aspect jaunâtre et sa raideur, et se rapproche du chémosis ordinaire. Malheureusement, l'affec-

tion ne se termine pas comme la blennorrhagie de la conjonctive, mais entre dans une troisième *période*, dite de *cicatrisation.*

Nous assistons alors à une modification régressive du tissu conjonctival qui se transforme en tissu cicatriciel produisant, selon l'intensité de l'affection, des adhérences plus ou moins étendues entre la conjonctive palpébrale et celle du globe oculaire. Lorsque l'infiltration de la muqueuse a été modérée, l'altération cicatricielle peut se réduire à un simple rétrécissement du sac conjonctival; mais dans les cas plus prononcés, on voit s'établir une véritable xérophtalmie et la perte consécutive de l'œil.

L'ensemble du tableau que présente l'affection diphtéritique varie selon la durée de chaque période. Après une première période de longue durée, la période de purulence est en général rapide, tandis que la cicatrisation dure longtemps. L'inverse a lieu quand la première période est courte, et elle peut l'être assez pour passer presque inaperçue.

Le danger le plus considérable de cette affection pernicieuse vient du côté de la cornée, et malheureusement ces complications ne sont que trop fréquentes. On comprend facilement qu'une interruption si complète de la circulation dans les tissus conjonctival et sous-conjonctival, comme celle qui accompagne la période d'infiltration, ne peut durer longtemps sans attaquer profondément la nutrition de la cornée. En effet, cette dernière ne tarde pas à s'altérer si la période d'infiltration dépasse trente-six ou quarante-huit heures. Et si cette même période continue à durer, la perte de l'œil n'est que trop certaine.

Il y a des différences notables selon que la kératite se déclare pendant la première période ou pendant celle de la purulence.

Dans le premier cas, la cornée, normale et même d'un brillant exceptionnel, jusque-là, devient tout d'un coup le siège d'une légère opacité exsudative qui s'étend de plus en plus; l'épithélium qui la recouvre se détruit, et il s'établit un ulcère qui gagne en largeur et en profondeur, et dont le fond est couvert d'un dépôt tantôt jaunâtre, tantôt transparent. Les bords de cette ulcération sont escarpés, et l'on se trompe facilement sur sa profondeur lorsque le fond de l'ulcère, cédant à la pression interne, s'élève presque au niveau du reste de la

cornée. C'est alors que survient la perforation qui, si elle se fait sur une large surface, est suivie de la rupture de la cristalloïde et de panophtalmie. Dans le cas de perforation moins large, le prolapsus de l'iris qui bouche la plaie de la cornée se couvre d'un exsudat épais, et la maladie suit sa marche destructive sur cette membrane.

Si l'on prévient la perforation par une paracentèse, l'ouverture se referme immédiatement, et si l'on excise un morceau de la cornée, pour établir une fistule permanente, on n'y réussit pas facilement à cause de la grande plasticité de la sécrétion qui oblitère immédiatement l'ouverture et recouvre le prolapsus de l'iris.

L'affection kératique n'apparaît pas toujours sous la même forme: elle débute parfois par des facettes presque transparentes, d'autres fois par une infiltration générale jaunâtre, qui se transforment l'une et l'autre en ulcération large, profonde et tendant à la perforation.

Si la période de purulence survient dans le courant de l'affection cornéenne, il y a bien plus de chances de voir cette dernière se limiter, et l'on peut espérer alors la conservation d'une partie de la vision.

Les kératites qui débutent seulement pendant la seconde période sont les mêmes que nous avons décrites en parlant de l'ophtalmie purulente.

Pronostic. — Nous avons déjà dit que la diphtérie de la conjonctive est peut-être l'affection la plus dangereuse dont l'œil puisse être atteint, parce qu'elle ne se termine que trop souvent par la perte de l'œil, et parce que l'influence des traitements expérimentés jusqu'ici s'est montrée tout à fait insuffisante.

Elle est plus grave chez les adultes que chez les enfants. Les cas où l'affection n'atteint la conjonctive que partiellement et à peu de profondeur, permettent naturellement un pronostic plus favorable. Celui-ci reste cependant toujours douteux, jusqu'à l'établissement de la purulence.

Pendant la durée de la première période, nous jugerons de la gravité du cas par la quantité de l'infiltration dans le parenchyme du tissu, quantité qui se révèle par le degré de raideur de la paupière, par la suppression plus ou moins com-

plète de la circulation, et par la couleur grisâtre du chémosis.

L'état de la cornée décide de l'avenir de l'œil : plus le moment où cette membrane est atteinte est rapproché du début de la maladie, plus le pronostic est grave. Si la kératite ne survient qu'à l'approche ou au commencement de la seconde période, le pronostic est bien plus favorable. La préexistence d'une affection kératique vasculaire est une circonstance très avantageuse pour des raisons faciles à comprendre. Il faut aussi tenir compte du caractère général de l'épidémie.

L'expérience a démontré que les cas survenus par contagion directe sont de beaucoup les plus graves.

Étiologie. — La nature et l'étiologie de la diphtérie conjonctivale ne diffèrent pas de celles de la diphtérie d'autres muqueuses et proviennent de la même cause bacillaire. La maladie est excessivement contagieuse et se montre souvent pendant les épidémies d'angine diphtéritique. Parfois, elle n'est qu'une manifestation de l'affection générale, avec apparition simultanée d'affections diphtéritiques dans d'autres parties du corps et de symptômes généraux, tels qu'une fièvre violente avec exacerbation périodique, l'inappétence et un affaiblissement général considérable.

Ce qui corrobore cette opinion, c'est que l'on voit l'autre œil fréquemment atteint, même lorsqu'il a été mis à l'abri d'une contagion directe ; l'influence d'une médication générale parle dans le même sens. Dans le courant des épidémies, on observe que les enfants de faible constitution sont frappés de préférence, et parmi eux se trouve un nombre relativement grand de ceux qui sont atteints de syphilis congénitale.

Sous l'influence de l'épidémie diphtéritique, les inflammations de la conjonctive et les traumatismes de l'œil revêtent facilement le caractère spécial de la maladie. Il arrive alors fréquemment qu'un emploi trop énergique des topiques irritants, surtout des caustiques, contribue à son développement, dans les cas où la plasticité de la sécrétion y prédispose.

Si la diphtérie est éminemment contagieuse, il faut cependant ajouter que l'inoculation ne reproduit pas toujours la même maladie, mais une affection catarrhale ou purulente de la conjonctive, comme, d'autre part, l'inoculation de matières purulentes peut produire la diphtérie. Les enfants nouveau-

nés ne sont jamais atteints de conjonctivite diphtéritique; elle se rencontre même rarement entre six mois et un an, puis sa fréquence augmente progressivement jusqu'à trois ans et diminue alors jusqu'à huit ans; elle est exceptionnelle chez les adultes.

Traitement. — Si un traitement agissant d'une façon spécifique contre la diphtérie de la conjonctivite est encore à trouver, du moins pouvons-nous indiquer d'une part les moyens certainement nuisibles et, d'autre part, ceux qui paraissent agir favorablement sur la marche de la maladie.

Pendant la première période de la maladie, l'emploi des caustiques doit être énergiquement proscrit; ils détruisent l'œil, à coup sûr. Lorsque la maladie débute avec les symptômes d'une violente inflammation, chaleur et rougeur des paupières; on commence le traitement local par l'emploi de compresses glacées faites avec de l'eau chlorurée ou une solution de sublimé (1 p. 5000), qui doivent être changées aussitôt qu'elles s'échauffent, et par l'application d'une sangsue à l'angle interne de l'œil, sur l'os du nez.

Aux malades robustes, il faut prescrire une diète sévère et un traitement mercuriel constitué par 5 centigrammes de calomel pour les adultes, et de 1/2 à 2 centigrammes chez les enfants, toutes les deux heures. On peut y ajouter des frictions avec 2 à 4 grammes d'onguent napolitain pour les adultes, 1/2 à 1 gramme chez les enfants, renouvelés tous les jours. Ce traitement énergique, indiqué seulement pour des malades très robustes et dans les cas très graves, doit être naturellement interrompu aussitôt que le danger diminue.

L'œil malade doit être nettoyé fréquemment avec un liquide désinfectant mélangé avec du lait ou de la glycérine mélangée d'acide borique ou salicylique, qui présente l'avantage d'englober les flocons isolés de la sécrétion. La muqueuse nettoyée, on la saupoudre de pyoctanine ou d'iodoforme pulvérisé ou on y applique, à l'aide d'un pinceau d'ouate, du jus de citron (Fieuzal) ou une solution de sublimé à 1 p. 100 (Leber). Si le second œil n'est pas atteint, on doit le protéger contre une inoculation directe par un verre protecteur (voy. plus haut, p. 69), ou à son défaut par un bandage, en évitant cependant toute espèce de pression qui deviendrait dangereuse par le trouble de circulation qu'elle produit. De toute façon, il faudrait

abandonner l'usage du bandeau protecteur aussitôt qu'apparaît la plus légère tuméfaction des paupières.

Dès que la période de purulence paraît imminente, il faut la favoriser en interrompant les compresses glacées, qu'il peut même être utile de remplacer alors par des fomentations aromatiques chaudes.

Dans ces dernières années, on a même commencé à combattre la conjonctivite diphtéritique dès le début par des compresses chaudes humectées d'un désinfectant, par exemple, une solution modérée de sublimé, de permanganate de potasse ou de benzoate de soude (5 p. 100). Les résultats paraissent si satisfaisants que cette méthode mérite imitation. Il faut en outre rappeler que toute médication affaiblissante dans la diphtérie générale rencontre de plus en plus d'adversaires; en sorte qu'il est permis de mettre aussi en doute l'utilité de la mercurialisation et des déplétions sanguines coup sur coup contre la conjonctivite diphtéritique. Assurément, il ne serait plus justifié d'employer un traitement aussi énergique sans égard pour l'état individuel.

Si l'on constate l'apparition du changement caractéristique que la deuxième période produit dans l'aspect de la muqueuse conjonctivale, il est permis d'agir sur les endroits rouges et saignants, par de légères cautérisations dont il faut surveiller activement l'effet. Pour éviter le frottement de l'eschare sur la cornée, on fait bien de commencer par la paupière inférieure.

Si l'eschare se détache facilement et vite, on peut faire la seconde cautérisation plus énergique et la faire suivre de scarifications profondes qui accélèrent la circulation et l'élimination de l'eschare.

Il faut au contraire s'abstenir de renouveler ces cautérisations d'essai si l'on observe une nouvelle exsudation fibrineuse.

Une fois la purulence franchement déclarée, le traitement rentre dans ce que nous avons dit au sujet de la conjonctivite purulente, avec les modifications indispensables, telles qu'une certaine prudence dans la cautérisation et l'emploi restreint des compresses froides, qui ne seraient utiles que passagèrement après la cautérisation.

Pendant la période de cicatrisation, il faut supprimer la cautérisation et pallier autant que possible à la dessiccation de l'œil

par des instillations de lait, de glycérine, et d'une solution de carbonate de soude (1 gramme pour 30 grammes d'eau).

Les complications du côté de la cornée exigent l'emploi de la pilocarpine et de la paracentèse de la chambre antérieure pratiquée au fond de l'ulcère et sur une grande étendue, pour tâcher d'établir une fistule.

Pendant la durée et après la guérison de l'affection diphtéritique, l'état général du malade exige, dans la plupart des cas, une médication tonique et un régime fortifiant.

III

Conjonctivite pustuleuse, phlyctènulaire.

Cette affection, qui n'existe que sur la conjonctivite bulbaire, est caractérisée par des exsudations nettement limitées et très circonscrites qui soulèvent l'épithélium et forment des pustules dont le contenu se compose d'un liquide gélatineux ou tout à fait transparent. Selon le siège, le développement et les complications de ces phlyctènes, on distingue plusieurs formes de l'affection.

1° Dans la forme la plus simple, on voit apparaître sur un point de la conjonctivite bulbaire une injection de forme triangulaire qui s'élève un peu au-dessus du niveau de la conjonctivite et dont le sommet, dirigé vers la cornée, porte une phlyctène grosse comme une tête d'épingle ou comme un grain de millet. Il peut en exister plusieurs sur différents points de la conjonctive. Au début, l'injection augmente, puis le faisceau vasculaire s'aplatit, pâlit et disparaît en même temps que la phlyctène, dont le contenu est résorbé sans laisser de trace.

D'autres fois, la petite phlyctène se rompt, laisse échapper son contenu et forme un petit ulcère qui se recouvre bientôt d'une couche épithéliale et guérit en peu de temps. Tout ce travail s'effectue en 8 à 10 jours, et cela d'autant plus vite que la phlyctène était plus éloignée de la cornée.

Assez souvent l'injection s'avance en forme de bandelette vers la cornée, poussant toujours l'infiltration devant elle ; arrivée au bord de la cornée, elle se courbe sous forme de fer

à cheval, ou se partage en deux parties; d'autres fois, plusieurs injections avec leurs exsudats atteignent ainsi presque le centre de la cornée (*kératite en bandelettes*).

Si la maladie s'arrête alors, l'injection pâlit et disparaît, mais l'exsudation grise de la cornée reste longtemps visible par l'opacité de cette membrane. D'autres fois, les vaisseaux de la conjonctive se propagent en nombres sur la cornée, qui se trouble légèrement, et il se forme alors une kératite vasculaire superficielle qui a reçu le nom de pannus phlycténulaire ou scrofuleux.

2° Dans une autre forme, l'injection conjonctivale ou sous-conjonctivale est beaucoup plus étendue, l'hyperhémie et l'infiltration se localisent dans le voisinage de l'anneau conjonctival, qui forme alors un léger bourrelet autour de la cornée. On y découvre quelquefois, non sans peine, un grand nombre de toutes petites phlyctènes transparentes dont l'anneau conjonctival est couvert comme d'un sable très fin. Au bout de quelques jours, l'injection pâlit, l'anneau périkératique s'affaisse et les petites pustules disparaissent, sans laisser de traces. Il est du moins bien rare qu'elles s'excorient et forment de petits ulcères qui en tout cas guérissent assez vite, en se couvrant d'épithélium. Cette forme ne se complique presque jamais de pustules cornéennes.

3° Une injection plus considérable accompagne la formation de larges exsudations sous-épithéliales de la conjonctive situées dans le voisinage de la cornée, sur l'anneau conjonctival même, et parfois à moitié sur la cornée. Ces boutons aplatis peuvent se former plusieurs à la fois ou successivement; leur couche épithéliale s'excorie, et ils présentent alors des ulcérations larges de plusieurs millimètres, qui ne guérissent qu'au bout de quelques semaines. Si l'ulcération gagne en profondeur, elle peut donner lieu à une perforation au bord de la cornée, qui, mal soignée, peut devenir le point de départ d'un staphylome partiel. Plus rarement, la maladie s'accompagne d'infiltrations circonscrites dans la cornée (infiltration jaune) qui se changent en abcès par transformation purulente des tissus infiltrés.

4° De larges phlyctènes se forment sur la conjonctive bul-

baire, l'inflammation gagne en profondeur et se communique à la sclérotique. On constate alors une large pustule saillante, d'un rouge violet, nettement circonscrite, et dont l'injection disparaît sous la pression. Cette phlyctène s'ulcère assez souvent, la maladie peut traîner en longueur, mais le processus inflammatoire n'atteint que les couches superficielles de la sclérotique.

La conjonctivite phlycténulaire parfois n'est accompagnée d'aucun symptôme subjectif ; d'autres fois les malades accusent un larmoiement considérable, des douleurs assez violentes, une photophobie des plus intenses, associée au blépharospasme. Ce dernier symptôme se rencontre surtout, et presque exclusivement, lorsque la cornée est atteinte. Lorsque, à l'aide des élévateurs et non sans grand'peine, on écarte les paupières, pour explorer l'état de l'œil, il s'échappe une grande quantité de larmes chaudes, et le malade dirige son œil en haut pour éviter la lumière. On arrive d'ailleurs à voir cesser momentanément le blépharospasme ainsi que la photophobie, de façon à pouvoir soumettre l'œil à l'examen nécessaire, par l'emploi de quelques gouttes de cocaïne. La sécrétion n'est altérée que lorsque l'affection se complique d'une conjonctivite catarrhale.

Un caractère marquant de l'ophtalmie phlycténulaire consiste dans sa prédisposition à des récidives fréquentes.

Pronostic. — Le pronostic est très bon dans le cas de petites phlyctènes sur la conjonctive et sur l'anneau conjonctival, sans participation de la cornée. Même la kératite en forme de bandelettes n'aggrave le pronostic qu'en ce sens que l'opacité consécutive est quelquefois très opiniâtre. Dans les cas de conjonctivite pustuleuse avec épisclérite, il ne faut pas oublier la durée prolongée du mal qui cependant ne présente pas de danger. Les larges phlyctènes de l'anneau conjonctival durent aussi plus longtemps ; mais, bien surveillées, elles guérissent sans laisser de trace.

En cas d'infiltration jaune de la cornée, le pronostic dépend du degré d'inflammation qui accompagne cet état. Si elle fait complètement défaut (état torpide), le pronostic est mauvais, il est bien meilleur si l'inflammation est vive.

Étiologie. — L'ophtalmie phlycténulaire atteint surtout les enfants et peut être considérée comme la plus fréquente parmi les conjonctivites de cet âge.

Nous la rencontrons aussi bien chez des enfants bien portants que chez ceux qui sont mal nourris ou scrofuleux. Le nom d'ophtalmie scrofuleuse qu'on lui a donné n'est donc nullement justifié.

Nous la voyons apparaître à la suite de toutes les influences irritantes qui provoquent aussi d'autres conjonctivites. L'apparition simultanée, avant ou après son début, d'éruptions cutanées des paupières ou de la peau environnante, sous forme d'eczéma ou d'impétigo, a fait envisager la conjonctivite phlycténulaire comme une maladie exanthématique de la muqueuse sous la dépendance des nerfs ciliaires, et lui a valu le nom d'herpès conjonctival. Très fréquemment on constate, chez les petits malades, un catarrhe chronique du nez, même des ulcérations ou des croûtes sur la muqueuse nasale. Aussi longtemps que dure cet état, l'affection oculaire se maintient ou récidive.

M. le Dr Martin (de Bordeaux) a attiré l'attention sur la coïncidence fréquente de cette ophtalmie dans les yeux astigmates ; il y voit une relation de cause à effet et conseille l'emploi de verres cylindriques pour prévenir les rechutes si fréquentes de la maladie.

Traitement. — Très souvent, surtout dans les formes légères qui n'atteignent pas la cornée, la guérison est spontanée ; il faut par conséquent se garder d'intervenir intempestivement par une médication locale irritante qui ne pourrait qu'aggraver le mal. Il faut surtout proscrire énergiquement deux moyens très en faveur dans le public et chez les médecins : les vésicatoires et le nitrate d'argent.

Les premiers augmentent l'irritabilité nerveuse des petits malades ; le second pourrait être employé tout au plus lorsque l'affection se complique de catarrhe conjonctival, et même alors, de crainte d'une irritation trop forte, il peut être remplacé par des solutions d'alun ou de borax.

Par contre, une solution concentrée de nitrate d'argent est souvent utilement employée pour badigeonner la muqueuse du nez, lorsqu'on y constate les ulcérations si fréquentes chez les enfants scrofuleux.

Les moyens principaux et, pour ainsi dire, spécifiques contre l'ophtalmie phlycténulaire consistent dans l'emploi local du calomel à la vapeur et de l'oxyde de mercure. Le premier doit

être appliqué à l'aide d'un pinceau très sec manié de la manière suivante : on écarte les paupières et l'on projette la poudre sur la conjonctive malade, par un coup sec porté par l'indicateur contre le pinceau tenu entre le pouce et le médius.

Il se dépose ainsi une couche très fine de calomel sur la cornée et sur la conjonctive. Au bout de quelques minutes, le calomel se retrouve roulé en filaments dans le cul-de-sac conjonctival, d'où on l'écarte facilement à l'aide d'un pinceau de ouate mouillée.

On répète ces insufflations journellement jusqu'à la disparition des phlyctènes, puis à des intervalles de plus en longs, pendant plusieurs semaines.

Le mode d'action du calomel est difficile à expliquer : il peut enlever mécaniquement la couche épithéliale des pustules et provoquer ainsi leur rupture. Cependant des expériences ont démontré que d'autres poudres ne produisent pas le même effet. Son action chimique ne pourrait s'expliquer que par sa transformation en bichlorure, car le calomel même n'est pas soluble. Elle aurait alors pour effet de diminuer le calibre des vaisseaux et même d'en oblitérer les branches les plus fines.

Dans les cas d'ulcères sur la cornée, il faut prescrire des lotions chaudes avec de l'eau chlorurée et des frictions de la région sus-orbitaire avec la pommade :

Précipité blanc.....	50 centigr.
Extrait de belladone.....	1 gramme.
Vaseline blanche.....	8 grammes.

Lorsque la première irritation est passée et la cornée vascularisée, on emploie avec grand avantage la pommade à l'oxyde de mercure préconisée, à si juste titre, par M. Pagenstecher. Je la prescris à la dose suivante :

Oxyde jaune de mercure, préparé par voie humide.	15 à 20 centigr.
Glycérolé d'amidon.....	5 grammes.

On en introduit gros comme une tête d'épingle ou un peu plus dans le sac conjonctival, à l'aide d'un petit pinceau ; on l'y laisse séjourner quelques minutes et on l'enlève en lavant soigneusement la conjonctive et le cul-de-sac inférieur avec un tampon de ouate mouillée.

La photophobie a été combattue d'une façon particulière par

les badigeonnages de teinture d'iode sur le front et sur les paupières fermées ; mais ce symptôme disparaît souvent à l'aide du traitement que nous venons de décrire. Pendant sa durée, il ne faut pas favoriser la tendance des enfants à cacher leur figure et à rechercher les endroits obscurs. Il vaut mieux appliquer un bandage protecteur, qui présente en outre l'avantage d'empêcher les petits malades de se frotter les yeux.

Il est nécessaire de changer souvent le bandage, de nettoyer les yeux, et de le remplacer, aussitôt que l'état le permet, par des lunettes à verres foncés.

Dans la kératite en forme de bandelettes on peut tenter de couper court à la marche de la maladie par l'attouchement prudent de la petite exsudation avec un crayon de nitrate d'argent mitigé, bien pointu, suivi de neutralisation immédiate avec de l'eau salée, ou par la section des vaisseaux près des bords de la cornée. Cette petite opération s'exécute à l'aide du scarificateur ordinaire.

Comme la circulation se rétablit très facilement dans les vaisseaux ainsi sectionnés, on préfère l'excision, que l'on exécute en soulevant un pli de la conjonctive qui les renferme, et en le coupant avec des ciseaux courbes. Il faut s'en abstenir dans le pannus scrofuleux, qui cède très rapidement à l'emploi de la pommade à l'oxyde jaune de mercure.

Les ulcères et les abcès de la cornée ne permettent ni l'emploi du calomel ni l'emploi de cette pommade ; leur traitement sera exposé dans le chapitre des Kératites.

Lorsqu'un blépharospasme intense empêche les soins à donner ou devient nuisible par la pression exercée sur la cornée, il faut en débarrasser l'œil par la section du ligament palpébral externe, en y joignant, au besoin, d'après la méthode d'*Agnew*, le débridement du fascia tarso-orbitaire. La section du ligament palpébral externe se pratique à l'aide d'un coup de ciseaux droits qui fend la commissure externe horizontalement sur une longueur de 10 à 15 millimètres. Pour débrider le fascia, on tire fortement la paupière supérieure en haut et en dehors ; on fait glisser une des branches des ciseaux entre la peau et le fascia tarso-orbitaire pendant que l'autre branche pénètre dans le cul-de-sac supérieur. On coupe alors par un coup de ciseaux brusque, et dans une étendue de 4 à 5 centimètres, le fascia tendu par la traction exercée sur la paupière.

Contre les excoriations de la peau, si fréquentes dans le voisinage des narines et les lèvres, on se sert de vaseline, d'une solution de nitrate d'argent appliquée avec le pinceau et d'une pommade au zinc ou au plomb. Il faut aussi soigner la muqueuse nasale par des injections et des applications locales, soit d'une solution astringente ou caustique, soit d'une pommade à l'oxyde blanc de zinc.

Lorsque la maladie se prolonge outre mesure ou reparaît fréquemment, Critchett a recommandé l'application d'un séton filiforme au-dessus de l'oreille sous les cheveux, et vante les bons effets qu'il en a obtenus.

Le traitement général ne doit pas être négligé, parce que la constitution des malades l'exige souvent, et qu'il est alors indispensable pour éviter les récidives fréquentes de cette affection. Des prescriptions hygiéniques convenables, le séjour dans un air pur et un exercice fréquent à l'air y jouent un grand rôle. De légères purgations sont souvent nécessitées et surtout une médication altérante. Nous prescrivons volontiers les poudres suivantes :

Sulfure noire d'antimoine.....
Rhubarbe en poudre..... } āā 1 à 2 grammes.
Bicarbonate de soude... .....

Diviser en vingt parties égales et faire prendre deux par jour dans de l'eau sucrée.

On peut y ajouter, si on le juge utile, de petites doses de calomel.

Des frictions générales avec de l'eau salée, continuées pendant longtemps, nous ont paru d'un bon effet, et, selon la nature des enfants, de l'huile de foie de morue, ou des stimulants, comme l'alcool par petites cuillerées après le repas.

Une variété assez rare de conjonctivite a été désignée sous le nom de *catarrhe printanier* ou de *conjonctivite printanière.* Elle est caractérisée par des éruptions plycténoïdes sur le limbe conjonctival, qui le transforment en un bourrelet proéminent plus ou moins large, rouge pâle, d'aspect gélatineux, dont le plus grand développement se trouve dans l'espace de la fente palpébrale, où il y a aussi une injection péricornéale bien marquée. Plus rarement, cette altération du limbe conjonctival se

trouve aux bords supérieur et inférieur de la cornée. La muqueuse des paupières paraît pâle comme s'il y avait une couche mince de lait, et dans la région du tarse on trouve souvent des hypertrophies papillaires très proéminentes et de petites taches rondes blanchâtres qui ne s'élèvent pas au-dessus du niveau de la conjonctive.

Cette conjonctivite atteint de préférence les enfants de six à huit ans jusqu'à l'époque de la puberté, récidive souvent au printemps, disparaît presque entièrement à l'automne de chaque année et n'a d'autre inconvénient que de mettre les enfants atteints dans l'impossibilité de se livrer à des études régulières pendant plusieurs mois.

Sauf une légère photophobie, les malades n'accusent pas de douleurs, excepté au moment d'exacerbations inflammatoires qui provoquent aussi une légère sécrétion catarrhale. Le pronostic est absolument bon, car la maladie finit par guérir sans endommager la cornée.

Il faut s'abstenir de tout traitement irritant, se borner à faire des insufflations de calomel ou d'iodoforme et agir sur la constitution des petits malades par l'hygième (changement d'air et de séjour) et les médicaments appropriés (préparations ferrugineuses et arsenicales). Si l'hypertrophie du limbe conjonctival est considérable, ou peut sans inconvénient en pratiquer l'ablation jusqu'au niveau de la conjonctive environnante.

IV

Conjonctivite granulaire.

La pratique a démontré qu'il faut distinguer deux formes sous lesquelles l'ophtalmie granulaire se présente : 1° les granulations aiguës, accompagnées souvent de symptômes inflammatoires très prononcés; 2° les granulations chroniques, où l'inflammation fait entièrement défaut ou ne survient que plus tard. Il est vrai que dans un certain nombre de cas les deux formes peuvent se montrer combinées, mais il importe néanmoins d'en maintenir la distinction exacte, à cause des différences importantes que présente le traitement.

1° *Granulations aiguës.* — La maladie débute par le gonfle-

ment de la paupière supérieure et par une injection conjonctivale et sous-conjonctivale qui s'étend sur toute la conjonctive du globe oculaire jusqu'à l'anneau conjonctival, et même sur celui-ci. Sur la conjonctive palpébrale, on constate la vascularisation ainsi que la turgescence de la muqueuse couverte de petites papilles proéminentes, rouges et tuméfiées, comme dans le catarrhe conjonctival. Entre les papilles, on découvre de petites taches blanchâtres, rondes, de la grandeur d'une petite tête d'épingle, sans vaisseaux, et qui ne s'élèvent pas au-dessus du niveau de la conjonctive. Ces taches, dont est parsemée la muqueuse, constituent le symptôme caractéristique des granulations aiguës. La sécrétion est relativement faible à ce moment, mais l'affection est souvent accompagnée de larmoiement et de photophobie telle que les malades ne sont pas capables d'ouvrir les paupières qui laissent échapper un flot de larmes brûlantes, si l'on écarte leurs bords l'un de l'autre. En même temps, il existe des douleurs assez fortes dans l'œil, dans le front et même dans la moitié de la tête.

L'injection sous-conjonctivale indique la disposition de l'inflammation à se propager sur la cornée ; en effet, on y constate souvent des opacités grisâtres situées au-dessous de l'épithélium et une vascularité superficielle qui prend son origine dans les vaisseaux du limbe conjonctival qui se propagent sur la cornée, ce que l'on reconnaît facilement à l'éclairage latéral. D'autres fois, il se produit des ulcérations superficielles vers le bord de la cornée.

La *marche* de l'affection est la suivante : après huit ou dix jours, il survient une inflammation de la conjonctive, qui se tuméfie, en même temps que les papilles deviennent turgescentes ; la vascularisation recouvre les petites taches blanchâtres, qui sont résorbées et finissent par disparaître. L'affection prend alors les caractères d'une conjonctivite catarrhale avec sécrétion puro-muqueuse, et marche assez rapidement vers sa guérison. Cette forme de granulations, qui dure en tout à peu près de trois à quatre semaines, est celle que l'on désigne sous le nom d'ophtalmie d'Égypte.

Malheureusement la maladie ne se termine pas toujours aussi vite ni aussi bien ; le processus inflammatoire, indispensable pour la résorption et la guérison des granulations, peut dévier dans deux sens opposés.

L'inflammation peut devenir tellement vive qu'elle constitue une ophtalmie purulente qui se substitue aux granulations aiguës et dont il faut craindre les conséquences funestes. D'autres fois, elle n'atteint pas à un degré suffisant pour amener la résorption des granulations ; ces dernières se développent de plus en plus, deviennent proéminentes sur la surface de la conjonctive et prennent la forme caractéristique des granulations trachomateuses.

La terminaison de cette maladie est donc très variable : tantôt les granulations guérissent sans laisser de traces, tantôt, lorsqu'elles deviennent chroniques et que l'œil a été plusieurs fois atteint de la même affection, elles laissent des cicatrices superficielles qui, par la suppression d'une partie de la sécrétion conjonctivale, deviennent la cause d'une sécheresse de l'œil. Cet état prédispose au catarrhe chronique de la conjonctive et l'expose plus facilement à subir toutes les influences atmosphériques qui peuvent y développer des inflammations aiguës. Enfin les complications sur la cornée peuvent devenir le point de départ d'altérations qui peuvent disparaître en même temps que les granulations, ou suivre une marche indépendante.

Pronostic. — Dans les cas simples, lorsque l'inflammation secondaire se maintient dans les limites nécessaires à la résorption des granulations, le pronostic est bon, surtout lorsque la cornée n'est pas atteinte ou ne l'est que légèrement. Les cicatrices sont d'autant moins à craindre que la première période, c'est-à-dire celle qui précède la réaction inflammatoire, a été de courte durée et que le nombre des granulations a été plus restreint.

Les granulations elles-mêmes étant sans danger, la gravité du pronostic dépend uniquement des complications, soit qu'il survienne une ophtalmie purulente, soit que la maladie passe à la forme chronique (Voy. celle-ci).

Étiologie. — Les causes précises des granulations aiguës sont difficiles à déterminer. L'affection se développe à la suite de toutes les influences nuisibles citées à l'occasion des conjonctivites catarrhales et purulentes.

Souvent elle se présente sous forme épidémique dans les prisons, casernes, etc., c'est-à-dire partout où il y a de l'encombre-

ment et de mauvaises conditions hygiéniques. Ce qu'il importe de savoir, c'est qu'elle est contagieuse et se propage par le contenu des granulations et par la sécrétion.

M. *de Graefe* admet la contagion par l'air. Elle paraît se développer plus facilement chez les personnes affaiblies, les scrofuleux, tuberculeux, etc. L'inoculation ne reproduit pas toujours la même affection, mais d'autres formes de conjonctivites. D'autre part, les granulations aiguës peuvent résulter de la contagion provenant du catarrhe ou de l'ophthalmie purulente.

Traitement. — Nous avons vu que les granulations aiguës guérissent spontanément sous l'influence d'une réaction inflammatoire ; de là l'indication rigoureuse de s'abstenir de toute intervention thérapeutique active au début de cette affection.

L'emploi des collyres astringents ou des caustiques, moyens vers lesquels l'habitude pousse les médecins en présence d'une conjonctivite quelle qu'elle soit, pourrait avoir, dans le cas de granulations aiguës, l'influence la plus fâcheuse, en contrariant la marche que suit la nature pour amener la guérison de cette affection, ou en provoquant la transformation en d'autres plus dangereuses.

Il suffit donc, au début de cette affection, d'isoler le malade pour éviter la contagion, de le maintenir au repos dans de bonnes conditions hygiéniques, et de lui conseiller l'emploi périodique de compresses modérément fraîches pour combattre la sensation de chaleur qu'il éprouve. En cas de grande tuméfaction des paupières, on intervient seulement par un badigeonnage des téguments externes avec une solution de nitrate d'argent, d'acétate de plomb ou de teinture d'iode. Si cette première période se prolonge, et que l'inflammation nécessaire pour la résorption se fasse attendre, on peut en favoriser le développement par des compresses chaudes ou l'emploi de l'eau chlorurée chaude.

Une fois la purulence déclarée, il devient nécessaire de la surveiller attentivement ; si elle devient excessive, il faut intervenir par des compresses glacées, et en général par les moyens que nous avons conseillés contre l'ophtalmie purulente. Toutefois, il ne faudrait pas oublier qu'un certain degré d'inflammation est absolument nécessaire pour la résorption des granulations,

et si l'on juge utile d'intervenir par des cautérisations, il faudrait, avec la plus grande circonspection, se servir d'abord des solutions de force moyenne d'acétate de plomb, de sulfate de cuivre ou de nitrate d'argent, et surveiller leur effet avant d'employer le crayon mitigé, comme dans les inflammations purulentes génuines. Dans la plupart de ces cas, une cautérisation toutes les quarante-huit heures est suffisante.

Si l'inflammation paraît trop faible, il faut tâcher de produire une hyperhémie artificielle par des compresses chaudes et par des irritations méthodiques à l'aide des caustiques appliqués superficiellement et répétés suivant qu'il est nécessaire. On se sert généralement du sulfate de cuivre, de l'acétate de plomb en solution concentrée et du crayon de nitrate d'argent mitigé.

En cas de récidive, il faut se laisser guider par les mêmes principes, et tenir toujours compte de ce que la guérison des granulations aiguës exige un certain degré d'hyperhémie qu'il faut provoquer lorsqu'il n'est pas suffisant et réprimer s'il est excessif. Il est bon d'associer au traitement local une médication générale tendant à améliorer la constitution du malade.

2° *Granulations chroniques. Trachome.* — L'affection décrite sous le nom d'ophtalmie granulaire chronique ou trachomateuse, parcourt diverses phases que nous allons décrire successivement, et dont l'aspect si varié pourrait faire croire à un observateur inexpérimenté à l'existence d'autant de maladies différentes. L'expérience a démontré qu'en réalité elles ne sont dues qu'aux évolutions d'un même processus pathologique, dont les symptômes se combinent avec ceux de l'inflammation qui accompagne et complique la maladie primitive.

Dans la première période de cette maladie, qui se développe d'une manière tout à fait insidieuse, les symptômes inflammatoires peuvent faire complètement défaut. Du moins ils sont si peu sensibles que les yeux peuvent être atteints de granulations sans que les malades s'en doutent. Tout au plus sont-ils sensibles à l'action de la lumière ou d'autres agents irritants, tels que la poussière, la fumée, etc.

Parfois les bords palpébraux sont un peu collés le matin, ou les yeux paraissent un peu plus petits à cause de l'abaissement de la paupière supérieure. Si l'on renverse les paupières, la conjonctive, en général, paraît lisse, blanche, et d'un aspect tout à fait normal. Seulement on y constate la présence de granulations

blanchâtres ou grisâtres, vésiculeuses, dont la grandeur varie suivant leur développement, de celle de petits points à peine visibles à l'œil nu et s'élevant très peu au-dessus de la conjonctive, jusqu'à celle de grains de millet.

Elles sont semi-transparentes et paraissent ou disséminées ou rangées en colonnes serrées parallèlement aux bords du tarse, sur la conjonctive palpébrale qui avoisine le cul-de-sac, ou dans le sinus palpébral même; on en voit bien plus rarement sur la conjonctive oculaire, près des angles de l'œil.

La nature anatomique de ces granulations n'est pas encore déterminée. Des nombreuses suppositions qui ont été faites à ce sujet, je n'indiquerai que les deux principales. D'après les uns, elles sont formées par l'hyperplasie circonscrite des cellules lymphoïdes renfermées à l'état normal dans le tissu connectif réticulaire de la conjonctive. Elles formeraient ainsi de véritables follicules lymphoïdes [1]. D'autres considèrent les granulations comme de véritables néoplasies, et cette hypothèse est surtout défendue par nos confrères belges [2].

Ceux-ci, dont la grande autorité et l'expérience à ce sujet ne sauraient être niées, reconnaissent dans les granulations vésiculeuses que nous venons de décrire le caractère pathologique propre et essentiel de l'ophtalmie des armées, qui prend sous l'influence des inflammations intercurrentes l'aspect variable des ophthalmies catarrhale, purulente ou granuleuse.

Nous ne pouvons nous étonner que cette forme de la maladie décrite sous le nom de granulations vésiculeuses soit restée longtemps inconnue, ou soit considérée comme excessivement rare, parce que nous n'arrivons que rarement à observer des granulations chroniques dans cette première période où elles existent ou peuvent exister pendant longtemps sans être accompagnées d'aucun symptôme inflammatoire, et sans provoquer les plaintes des malades, qui en ressentent si peu de gêne qu'ils en ignorent l'existence.

Dans la deuxième période, les granulations, devenues, plus volumineuses, se recouvent d'un lacis vasculaire, et forment ainsi un grand nombre de saillies rouges sur la muqueuse pal-

1. Voyez *Du trachome au point de vue cellulo-pathologique*, par le docteur Paul Blumberg, de Tiflis (*Archives d'ophthalmologie*, 1869).

2. Voyez, pour plus de détails, *Des granulations palpébrales*, par le docteur F. Hérion de Louvain, dans les *Annales d'oculistique*, février 1870.

pébrale, d'où elles se propagent sur les sinus palpébraux, la conjonctive oculaire voisine, le repli semi-lumaire et la caroncule la crymale. En même temps, la conjonctive devient rouge et infiltrée, elle sécrète un liquide muco-purulent, et quand cet état se prolonge, on voit apparaître, à côté des granulations trachomateuses, des granulations papillaires, suites de l'infitration séreuse du corps papillaire de la conjonctive (granulations mixtes de *Stellwag*).

La troisième période se compose du développement de nouvelles granulations, en même temps que les granulations de date antérieure perdent leur forme ronde et circonscrite et deviennent diffuses. Les papilles se gonflent, s'élargissent et se fondent avec les granulations. On observe alors sur la muqueuse des masses rouges gélatineuses ou charnues, dans lesquelles il n'y a plus moyen de distinguer granulations et papilles, et qui affectent les aspects les plus variables.

Tantôt ce sont des excroissances pédiculées, coniques ou polypeuses, formant des villosités isolées ou réunies en colonnes serrées et parallèles, divisées par des sillons profonds qui ne deviennent visibles que lorsqu'on tiraille la muqueuse. Tantôt elles apparaissent comme des fongosités végétantes condylomateuses, qui recouvrent en plaques ou en bandes longitudinales la muqueuse des paupières, les sinus palpébraux et la région oculaire voisine, ainsi que le pli semi-lunaire et la caroncule.

La muqueuse elle-même subit dans cette période une dégénérescence fibreuse, elle s'atrophie et présente l'aspect du tissu cicatriciel (d'un blanc grisâtre, luisant, sans apparence de vaisseaux). Nous voyons alors dans la conjonctive palpébrale des cicatrices parallèles aux bords libres du tarse, et de là rayonnant vers le cul-de-sac. Si la muqueuse qui recouvre ce dernier est atteinte de la même altération, le sinus palpébral diminue de profondeur, se rétrécit de plus en plus et finit par disparaître, de sorte que la muqueuse qui recouvre le tarse se continue directement avec celle du globe oculaire, qui s'altère de la même façon.

Si au début des granulations les malades sont, comme nous l'avons déjà dit, si peu tourmentés qu'ils ignorent l'état de leurs yeux, ils ne tardent pas, aussitôt que les granulations ont acquis un certain développement ou qu'elles entrent dans la seconde période, à se plaindre d'une sensation désagréable de

corps étrangers dans les yeux, d'une sensibilité très prononcée à la lumière, aux causes irritantes, et de l'impossibilité de s'appliquer au travail. La sécrétion, même lorsqu'elle est insignifiante, produit des troubles passagers de la vision, parce qu'elle descend du cul-de-sac supérieur sur la cornée. Ces symptômes augmentent si la maladie atteint la cornée et s'accompagnent alors de douleurs ciliaires violentes. En cas de complication d'ophtalmie purulente, nous retrouvons toute la série des symptômes déjà décrits qui accompagnent cette maladie.

Complications. — L'état rugueux de la conjonctive provoque, surtout lorsque les paupières sont naturellement tendues et fortement appliquées sur le globe oculaire, des altérations notables de la cornée. On y constate une vascularisation superficielle, puis une prolifération des cellules épithéliales et une production considérable de nouvelles cellules entre la couche épithéliale et la membrane de Bowman (*pannus de la cornée*). Ces altérations et les opacités qui en résultent occupent au début la partie supérieure de la cornée, et cela si généralement que l'aspect du pannus seul permet de diagnostiquer presque à coup sûr la présence de granulations. Plus tard, l'affection envahit toute la membrane qui se ramollit, perd de sa résistance et cède plus facilement à la pression de la chambre antérieure.

D'autres fois, la cornée participe directement à l'affection trachomateuse : il s'y produit des granulations sous forme de petites bosselures grisâtres, entourées de vaisseaux qui se propagent sur toute la cornée.

Nous aurons à traiter en détail le pannus de la cornée, avec les affections de cette membrane.

L'affection granuleuse peut se compliquer encore, sous de mauvaises influences hygiéniques ou atmosphériques, de conjonctivite catarrhale, d'ophtalmie purulente aiguë ou chronique, et la cornée peut alors être atteinte d'ulcères et d'abcès, comme nous l'avons mentionné pour ces maladies.

Si au moment de ces complications la cornée est déjà couverte de pannus, elle paraît, selon l'étendue de l'affection panneuse, plus ou moins garantie contre les dangers auxquels l'état purulent l'expose. (C'est sur cette observation et sur celle de la résolution des granulations par l'inflammation puru-

lente, que repose l'emploi rationnel du traitement du pannus invétéré par l'inoculation jéquiritique ou blennorrhagique.)

Marche et terminaison. — Les granulations chroniques se développent souvent d'une manière insidieuse et presque à l'insu du malade, comme nous l'avons déjà dit. Si la maladie s'arrête dans cette forme légère, elle peut guérir spontanément, les granulations étant résorbées à la suite d'une réaction inflammatoire lente, qui cependant peut présenter les caractères d'une inflammation aiguë; mais, dans la plupart des cas, la maladie suit une marche chronique et parcourt ses diverses phases. Seulement, les transformations des granulations n'ont pas lieu en même temps pour toutes, et il n'est pas rare de rencontrer sur la même paupière des granulations à toutes les phases de développement, de sorte que l'on peut assister à une nouvelle poussée de granulations, lorsqu'à d'autres endroits de la conjonctive la réaction inflammatoire a déjà produit l'infiltration de la muqueuse et l'hypertrophie papillaire, ou même que la conjonctive a déjà subi par place la transformation fibreuse qui y développe le tissu cicatriciel. De temps en temps interviennent des phases inflammatoires passagères qui augmentent périodiquement la sécrétion et disparaissent insensiblement.

Pendant la seconde période, on observe encore des guérisons par résolution, lorsque le malade est placé dans de bonnes conditions hygiéniques et soumis à un traitement convenable. Mais, dans la plupart des cas, il restera des cicatrices sur la conjonctive palpébrale. Selon que la cornée a été plus ou moins atteinte, on y observera des opacités souvent réfractaires à tout traitement. Si l'affection a été de longue durée, ou la masse des granulations considérable, il en résulte souvent un affaiblissement relatif du releveur de la paupière supérieure qui maintient un certain degré d'abaissement de la paupière, même après la guérison de la maladie.

Enfin, après la troisième période, nous voyons des opacifications plus ou moins complètes, quelquefois même des distensions staphylomateuses de la cornée, en même temps que les propriétés rétractiles du tissu cicatriciel substitué à la conjonctive peuvent donner lieu à la déformation du tarse au trichiasis (voy. plus loin) et au renversement des bords palpébraux en dedans. L'atrophie de la conjonctive et l'oblitération simultanée

des conduits de la glande lacrymale peuvent amener une sécheresse de l'œil qui entraîne la xérose progressive. Nous renvoyons au chapitre de l'ophtalmie purulente pour les diverses terminaisons de cette complication.

Pronostic. — Le pronostic varie selon le développement de la maladie, suivant les conditions au milieu desquelles se trouve le malade, et la facilité qu'il a de se soigner convenablement. A la première période, la maladie bien traitée se termine presque toujours par résolution dans un temps assez court. La durée du traitement est beaucoup plus longue, une fois que l'affection est entrée dans la deuxième période, et la guérison ne s'obtient pas toujours sans laisser des traces sur la conjonctive et sur la cornée.

Plus tard, la maladie est encore plus opiniâtre, sa durée, pour ainsi dire illimitée, et lors même que le traitement réussit à arrêter le développement de nouvelles granulations et à faire disparaître celles qui existent, les altérations des paupières et de la cornée produisent des troubles plus ou moins sérieux de la vue et peuvent donner lieu à la cécité.

Étiologie. — Les granulations chroniques atteignent rarement les enfants et les vieillards; selon la statistique, elles paraissent plus fréquentes chez les hommes que chez les femmes. Il n'est pas généralement admis que la conjonctive granulaire se développe sous l'influence d'une disposition générale de l'organisme. Et en effet, on l'observe chez des individus tout à fait bien portants, tandis que l'aspect maladif et cachectique des personnes atteintes depuis longtemps de granulations chroniques est dû à l'influence funeste qu'une durée prolongée de l'affection exerce sur la santé et sur l'esprit des malades.

Les propriétés contagieuses de l'ophtalmie granulaire ne sont plus contestées aujourd'hui ; il est possible qu'elle se propage par l'intermédiaire de l'air chargé de miasmes, mais assurément le contact direct de la sécrétion contagieuse reproduit ou les granulations ou une des autres formes d'inflammation de la conjonctive.

La maladie apparaît endémiquement ou par épidémies qui se propagent rapidement dans les rassemblements d'individus soumis à de mauvaises conditions hygiéniques et où la trans-

mission par des objets de toilette (serviettes, mouchoirs, éponges) peut avoir lieu facilement. La nature infectieuse de la sécrétion est due sans doute à un microorganisme, mais les microcoques spécifiques reconnus par Sattler et d'autres dans la conjonctive trachomateuse, et dont l'inoculation dans une conjonctive saine a provoqué la même maladie, n'ont pas été constatés par d'autres observateurs.

Traitement. — Le traitement rationnel des granulations, qui demande beaucoup de tact et de prudence, doit s'occuper de l'état local, de l'état général et de l'hygiène du malade. Dans le traitement local, l'emploi des caustiques joue le premier rôle; il faut seulement que le médecin se rappelle toujours qu'il ne s'agit aucunement de détruire les granulations par les cautérisations, mais de provoquer par ce moyen un état inflammatoire suffisant pour leur résorption. Nous avons insisté à plusieurs reprises sur le fait que la nature provoque elle-même la réaction inflammatoire indispensable à la guérison des granulations. Le devoir du médecin consiste à aider l'action de la nature si l'inflammation n'est pas suffisante, ou à la modérer si elle devenait excessive. Les cautérisations ne doivent avoir lieu que sur les points envahis, et ménager la conjonctive saine dont la conservation est précieuse. Voilà pourquoi les caustiques en substance, tels que le sulfate de cuivre et le crayon mitigé de nitrate d'argent sont préférables pour les granulations isolées aux solutions de ces mêmes substances, applicables seulement dans les granulations diffuses. Je me sers du sulfate de cuivre lorsqu'il n'y a aucune sécrétion catarrhale, de l'acétate de plomb en solution ou du crayon de nitrate d'argent mitigé, quand je constate moi-même cette sécrétion ou que les malades l'accusent. Il ne faut pas oublier que l'emploi trop prolongé ou trop énergique du nitrate d'argent peut produire une coloration grise, ardoisée, indélébile (*Argyrose*) de la conjonctive palpébrale et bulbaire.

L'acétate de plomb provoque des réactions très persistantes et ne doit servir que lorsque la cornée est intacte, à cause des dépôts et incrustations qui peuvent s'y former, en dépit des lotions les plus soigneuses.

Le glycérolé au tannin est d'un effet très modéré, mais il a l'avantage de pouvoir être appliqué par le malade lui-même;

nous nous en servons par conséquent lorsque le malade ne peut être vu que rarement. Dans les mêmes conditions, on peut prescrire une pommade au sulfate de cuivre, d'après les formules suivantes :

Tannin	50 centigr.
Glycérolé d'amidon	10 grammes.

ou

Sulfure de cuivre cristallisé	5 à 15 centigr.
Glycérolé d'amidon	10 grammes.

D'ailleurs, il est indispensable, lorsque l'affection dure très longtemps, de varier le choix de ces médicaments et de leur substituer l'eau chlorurée, l'alun, le borax, le salicylate de soude, parce que la conjonctive finit par s'habituer à leur action.

Quelquefois il devient même utile d'interrompre toute médication active, et de restreindre le traitement aux prescriptions hygiéniques.

La réaction immédiate qui suit chaque cautérisation est quelquefois très vive et peut être réprimée par des compresses ou des douches fraîches ; en tout cas, il faut bien se garder de renouveler la cautérisation avant que l'irritation produite par la précédente ait disparu. Les cautérisations énergiques coup sur coup aggravant l'inflammation, amènent des complications et rendent les parties malades indifférentes à l'action des médicaments qu'il faut alors choisir de plus en plus forts. Lorsque les granulations sont sèches, indolentes, sans réaction inflammatoire, on peut remplacer avantageusement, selon le conseil de de Graefe, les cautérisations par des compresses d'eau chaude de 40 à 45 degrés, employées pendant un temps plus ou moins prolongé, selon la difficulté de provoquer l'inflammation nécessaire.

Le traitement jéquiritique se fait à l'aide d'une infusion fraîche de 10 grammes de grains décortiqués macérés pendant 24 heures dans 500 grammes d'eau froide et filtrés. On l'applique directement sur la muqueuse trois fois par jour et quelques jours de suite jusqu'à la production d'une ophtalmie caractérisée par un gonflement considérable des paupières avec dépôt croupeux sur la muqueuse et écoulement d'une abondante sécrétion muco-purulente. Les douleurs sont souvent considérables. Il survient parfois un œdème très étendu de la face et du cou et

on y a constaté des gangrènes partielles. L'ophtalmie jéquiritique disparaît au bout de dix à quinze jours et ne paraît pas dangereuse pour la cornée ; cependant on l'a vu produire des ulcérations destructives, ce qui engage à être prudent dans les cas où la cornée est saine. Son effet curatif est très discuté quant aux granulations, mais il paraît indiscutable pour le pannus de la cornée contre lequel ce traitement est préférable à l'inoculation blennorrhagique.

Des scarifications peuvent être d'un bon effet dans les cas de granulations diffuses avec boursouflement de la muqueuse, pour combattre rapidement un excès d'inflammation ; mais on aurait tort d'en faire une méthode générale de traitement des granulations chroniques, car elles produisent alors des cicatrices dangereuses, surtout lorsqu'on les fait suivre de cautérisations.

Je remplace les scarifications par un frottement énergique de la muqueuse malade exécuté à l'aide d'un tampon de ouate trempé dans une solution de sublimé (1 p. 1000). Je crois, en effet, qu'en enlevant ainsi la couche épithéliale, on amène une activité de circulation qui favorise la résorption des granulations. Le brossage de la surface granuleuse agit de la même façon, à moins qu'on ne se propose d'arracher en même temps les granulations à l'aide de brosses ou de herses spéciales.

L'excision des granulations n'est permise que dans les cas bien déterminés, c'est-à-dire quand les granulations sont isolées et pédiculées, en un mot lorsqu'on peut les enlever sans risquer d'entamer la conjonctive elle-même. D'autres fois, la conjonctive et, plus souvent, la caroncule sont recouvertes d'une couche épaisse fongueuse ou gélatineuse qui ne disparaît qu'avec une lenteur désespérante sous l'influence des cautérisations ordinaires. Dans ces cas, il peut être permis d'enlever cette couche, en observant toujours la précaution indispensable de ne pas s'étendre trop loin et surtout, je le répète, en évitant d'exciser une partie saine de la muqueuse.

Pour cette raison, il est préférable de pratiquer soit une incision profonde à travers toute la région de la muqueuse parfois très tendue, soit l'incision de chaque granulation et d'en faire sortir le contenu gélatineux en les comprimant entre les ongles des doigs ou à l'aide d'un instrument spécial (*Roller-forceps* de Knapp), ou d'une petite curette en acier. On a aussi proposé

dans ce même but l'emploi du galvano-cautère. Une autre méthode, suivie depuis longtemps par M. Galezowski et qu'il a appliquée avec avantage dans des centaines de cas, consiste dans l'excision du cul-de-sac conjonctival tout entier avec les granulations qu'il renferme. D'après des communications plus récentes de la clinique de M. Jacobson (Heisrath et Vossius) on y suit maintenant la même pratique avec application de quelques sutures qui réunissent les lèvres de la plaie conjonctivale. Cette opération assez longue et douloureuse demande l'emploi du chloroforme.

A mesure que la maladie marche vers sa guérison, il faut abandonner les moyens énergiques pour employer des médicaments d'une action plus faible, puis employer ces derniers après des intervalles de plus en plus longs et cesser graduellement tout traitement local.

Les complications du côté de la cornée, à moins qu'elles ne soient provoquées par un traitement trop irritant, demandent la continuation des moyens dirigés contre les granulations; nous exposerons, d'ailleurs, le traitement du pannus de la cornée, avec les affections de cette membrane.

L'altération cicatricielle de la conjonctive et la sécheresse de l'œil qui s'ensuit doit être combattue par des lotions avec du lait, des instillations d'huile fraîche et de glycérine, et l'emploi d'une solution de carbonate de soude (1 gr. pour 30 gr. d'eau).

Il est indispensable, dans le traitement des granulations chroniques, de porter son attention sur les rapports des paupières avec le globe de l'œil. L'action mécanique du frottement de leur face interne, lorsqu'elles sont fortement appliquées sur l'œil, ainsi que l'attouchement des cils lorsque le bord palpébral se dévie en dedans, devient une des causes les plus fréquentes des complications graves de la cornée. On diminue la pression des paupières sur le globe de l'œil en élargissant la fente palpébrale par l'opération dite *cantoplastie*, que nous décrirons à propos des maladies des paupières. On obvie souvent au renversement du bord palpébral, par cette même opération ou par des procédés directs que nous exposerons dans le chapitre de l'*Entropion*.

S'il persiste, après la guérison, un certain degré d'abaissement de la paupière supérieure, suite de la faiblesse du releveur, on peut essayer d'abord des exercices méthodiques

destinés à combattre cet état de choses. Ils consistent à faire regarder le malade en haut, pendant qu'il ferme l'autre œil, à maintenir cette direction pendant quelques instants, et à renouveler cette manœuvre plusieurs fois par jour. S'il est nécessaire, on peut aussi remédier à cet état de choses par une opération très simple dont nous parlerons à l'occasion du *ptosis*.

Le traitement général doit tenir compte des conditions constitutionnelles et des diathèses existantes ; en tous cas, il importe de tenir le ventre libre et d'activer les fonctions de la peau (frictions sèches, transpiration légère, bains turcs). Le caractère contagieux de la maladie exige l'isolement du malade, surtout lorsque l'affection s'accompagne de sécrétion, circonstance qu'il ne faudrait pas oublier, lorsqu'on renvoie les malades dans leur famille. Il est vrai que les granulations, lorsqu'elles ne sont pas accompagnées de sécrétion, ne paraissent pas exposer au danger de la contagion. Mais nous ne devons pas oublier que la sécrétion peut s'établir à chaque instant, et il faut en prévenir les malades et leur entourage.

Nous partageons l'opinion de ceux qui considèrent qu'une bonne hygiène est souvent plus avantageuse dans le traitement des granulations que tous les autres moyens. Le séjour dans un air pur compte parmi les conditions indispensables de la guérison ; plus encore, la maladie déjà guérie récidive facilement si le malade s'expose à des influences atmosphériques défavorables. Un changement de séjour, le déplacement dans un autre pays, ont été reconnus comme exerçant une action heureuse sur la marche de la maladie.

Une affection conjonctivale fort rare, et qui présente parfois quelques ressemblances dans l'aspect extérieur des paupières avec les granulations, a été décrite sous le nom de *dégénérescence amyloïde de la conjonctive*. Elle se développe de préférence dans la moitié supérieure du cul-de-sac et du pli semilunaire, et produit une hypertrophie si considérable de la muqueuse que celle-ci peut faire saillie en dehors de la fente palpébrale. La conjonctive y est transformée en un tissu épais, mollasse, gélatineux, de couleur jaunâtre et qui renferme quelques grains diaphanes plus volumineux que les granulations ordinaires. Le reste de la conjonctive paraît absolument intact.

L'unique traitement préconisé contre cette dégénérescence

consiste dans l'ablation des parties hypertrophiées de la conjonctive.

Pour compléter la série des diverses conjonctivites nous devons mentionner encore la *conjonctivite* qui survient à la suite de l'emploi de l'*atropine* et de la *duboisine*. Elle se présente tantôt sous forme de catarrhe avec sécrétion puro-muqueuse et gonflement papillaire, tantôt comme une conjonctivite folliculaire, tantôt sous forme d'une hyperhémie de la conjonctive palpébrale qui prend une teinte jaunâtre et devient plus épaisse. En même temps la peau des paupières se ride, devient rugueuse et paraît d'une rougeur érysipélateuse. Les malades se plaignent d'un larmoiement qui les oblige à essuyer constamment les yeux.

Cette conjonctivite, d'ailleurs relativement rare, apparaît quelquefois dès le premier emploi de l'atropine ou de la duboisine, et doit être attribuée alors à une idiosyncrasie de la muqueuse ; dans d'autres cas, elle ne survient qu'après une application prolongée de ces alcaloïdes, surtout lorsque leur préparation pharmaceutique est défectueuse.

Dans tous les cas il faut cesser immédiatement leur emploi, prescrire des lotions chaudes avec une solution d'acétate de plomb. Il est à remarquer qu'on a pu employer sans inconvénient l'extrait de belladone et la duboisine chez les malades ne pouvant supporter l'atropine, et *vice versâ*.

ARTICLE II

Ptérygion, onglet.

On donne le nom de ptérygion ou d'onglet à un épaississement d'une partie plus ou moins grande de la conjonctive fortement vascularisée, en forme de triangle, dont la base correspond à la circonférence du globe oculaire, et dont le sommet est dirigé vers la cornée sur laquelle il peut empiéter plus ou moins (fig. 24). Il est très mobile sur la sclérotique, siège en général dans la direction du muscle droit interne, plus rarement dans celle du droit externe, et exceptionnellement on en rencontre plusieurs sur le même œil.

A son début, on peut reconnaître au sommet du ptérygion la petite ulcération qui provoque cette formation cicatricielle, et qui, en avançant sur la cornée, peut entraîner le ptérygion jusqu'au centre de la cornée et même au delà de la pupille. Il peut devenir le siège d'une inflammation et paraît alors injecté et gonflé (ptérygion *charnu*, sarcomateux), tandis qu'habituellement il est pâle, mince et semi-transparent (ptérygion ténu ou *membraneux*). Le ptérygion, qui d'ailleurs ne disparaît jamais spontanément, peut rester indéfiniment stationnaire, ou suivre une marche continuellement ou périodiquement progressive.

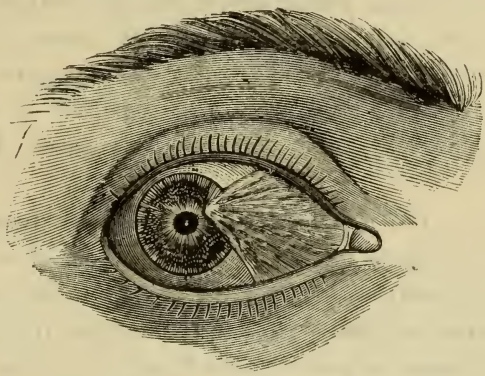

Fig. 24. — Ptérygion.

Ce n'est que lorsqu'il est enflammé et épais qu'il cause au malade la sensation d'un corps étranger entre les paupières. Il peut aussi produire une gêne assez prononcée dans les mouvements de l'œil, lorsqu'il occupe une large étendue de la conjonctive.

Enfin, s'il atteint ou dépasse le centre de la cornée, il provoque des troubles considérables de la vue.

Pronostic. — Le ptérygion est tout à fait inoffensif en lui-même ; il faut considérer, au point de vue du pronostic, son étendue sur la cornée et sa tendance à progresser. D'autre part, il ne faut pas oublier que, même après l'opération, la partie de la cornée occupée par le ptérygion reste plus ou moins opaque ; il récidive facilement.

Étiologie. — Le ptérygion se forme de la manière suivante : A la suite de petits ulcères du bord de la cornée, la cicatrisa-

tion attire le tissu épithélial environnant ; celui de la cornée, fortement attaché à cette membrane, ne pouvant céder, la rétraction cicatricielle agira principalement sur la conjonctive, qui est assez mobile et se déplace facilement. Celle-ci, ainsi tiraillée vers le siège de la cicatrice, se plisse, s'irrite, se vascularise et forme ainsi le ptérygion (*Arlt*).

D'autres fois la formation du ptérygion serait précédée de celle de la pinguicula (voy. plus loin), épaississement conjonctival produit par le frottement de petits corps étrangers, ayant pénétré dans la fente palpébrale et enlevé la couche épithéliale de la muqueuse. Entre cette saillie de la conjonctive soulevée et le bord cornéen existe alors un petit creux dans lequel se logent les sécrétions ou de petits corps étrangers qui produisent aisément une exulcération du bord cornéen dont la cicatrisation finit par attirer la pinguicula sur la cornée (*Horner*).

Traitement. — On a tenté, mais presque toujours sans résultat, de faire disparaître le ptérygion par des cautérisations avec le sulfate de cuivre, le nitrate d'argent ou avec le laudanum. M. *Decondé* a publié plusieurs succès qu'il a obtenus en appliquant à diverses reprises, sur toute l'étendue du ptérygion, une couche d'acétate de plomb en poudre fine ; il l'y laisse séjourner pendant quelques secondes, puis enlève le sel au moyen d'un pinceau imbibé d'eau. En général, on ne peut débarrasser l'œil d'un ptérygion que par une intervention chirurgicale qui cependant est inutile lorsque le ptérygion ne dépasse pas le bord de la cornée et ne gêne pas les mouvements de l'œil.

Les méthodes opératoires auxquelles il donne lieu sont la ligature, la transplantation, l'excision.

Ligature. — Un fil muni d'une aiguille à chacune de ses extrémités est introduit sous le ptérygion de la manière suivante :

L'opérateur, après avoir soulevé le ptérygion à l'aide d'une paire de pinces, passe une des aiguilles près du bord de la cornée, de haut en bas, au-dessous du ptérygion ; l'autre aiguille est passée de la même manière près de sa base (fig. 25). On coupe alors le fil derrière les aiguilles, et l'on obtient ainsi trois ligatures : celles des côtés externe et interne doivent embrasser la base et le sommet du ptérygion, celle du milieu est destinée à le détacher à sa face postérieure. Ces ligatures

étant solidement fermées, on peut couper les extrémités des fils. Au bout de quatre jours à peu près, la partie étranglée du ptérygion s'enlève facilement (*Szokalski*).

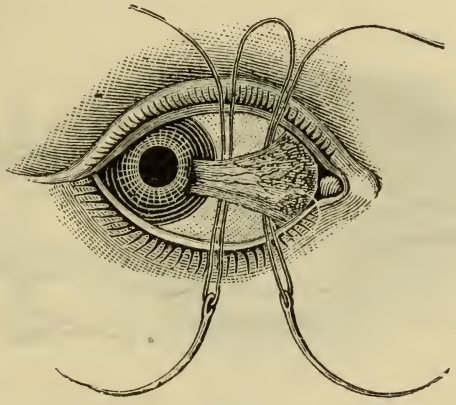

Fig. 25. — Ligature du ptérygion.

La *transplantation* ou *déviation* est pratiquée de la manière suivante : Après avoir détaché le ptérygion de la cornée et de la sclérotique, de sorte qu'il n'adhère plus que par sa base, on pratique une incision qui commence au bord inférieur de la plaie conjonctivale, à 4 millimètres de distance du bord de la cornée, et qui doit être continuée parallèlement à ce dernier dans une étendue suffisante pour recevoir l'extrémité libre du ptérygion. Les choses ainsi disposées, le ptérygion doit être fixé sous l'incision de la conjonctive par quelques points de suture (*Desmarres*). Lorsque le ptérygion est très large, on peut le diviser en deux portions par une section dans toute sa longueur et transplanter une moitié en haut, l'autre en bas, de la même façon que nous venons d'indiquer (*Knapp*). On réunit la plaie conjonctivale qui correspond au siège primitif du ptérygion par quelques points de suture.

L'*excision* du ptérygion. Les paupières étant écartées, l'opérateur saisit le ptérygion avec des pinces, le soulève et détache soigneusement par des ciseaux, d'abord la portion cornéenne en commençant par le sommet (fig. 26), et en continuant à séparer la membrane de la sclérotique jusqu'à la distance de 3 ou 4 millimètres du bord de la cornée. La membrane ainsi dé-

tachée doit être enlevée tout à fait par deux coups de ciseaux qui convergent vers sa base.

Un autre procédé consiste dans la manœuvre suivante : l'opérateur tenant soulevé le ptérygion de la surface de la scléro-

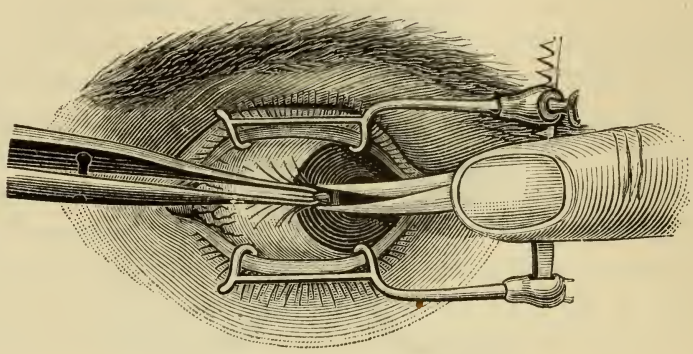

Fig. 26. — Excision du ptérygion.

tique, passe par derrière un couteau à cataracte, le tranchant tourné du côté de la cornée et le plat de la lame sur la sclérotique. Il sépare alors le ptérygion du tissu sous-jacent jusqu'à son sommet, puis, l'attirant avec les pinces, il continue l'opération comme dans le procédé précédent (*Arlt*).

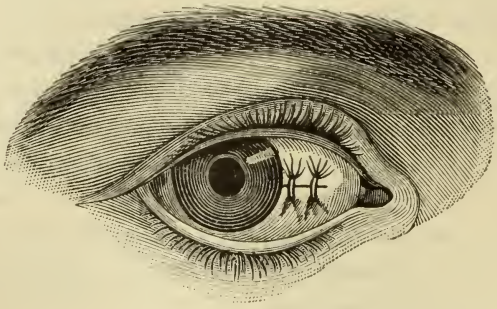

Fig. 27. — Suture de la conjonctive après l'excision du ptérygion.

Le ptérygion une fois enlevé, on réunit par une ou deux sutures les bords de la plaie conjonctivale, après avoir détaché la muqueuse voisine de sa base pour faciliter son glissement (fig. 27).

Il n'est jamais nécessaire ni même désirable d'enlever le pté-

rygion jusqu'à sa base, et l'étendue indiquée de l'incision suffira généralement.

M. *Pagenstecher* laisse même le ptérygion, après l'avoir détaché de la cornée et de la sclérotique, adhérent à sa base, le renverse, et réunit les bords de la plaie conjonctivale par une ou deux sutures. Le ptérygion ainsi renversé s'atrophie très vite, surtout lorsqu'on passe une ligature serrée autour de sa base, comme nous avons l'habitude de le faire.

ARTICLE III

Épanchements sous-conjonctivaux.

Épanchements sanguinolents, ecchymoses. — Les ecchymoses de la conjonctive se présentent sous forme de taches ou d'un anneau rouge foncé qui entoure la cornée et donne à l'œil un aspect effrayant peu en rapport avec la légèreté de la lésion. En effet, elles ne présentent pas d'autres symptômes et disparaissent par résorption, en passant successivement par toutes les nuances qui accompagnent les ecchymoses en voie de guérison. Elles sont causées par des opérations qui intéressent la conjonctive (strabotomie), par des coups sur l'œil, ou par des efforts généraux qui s'accompagnent de congestion vers la tête, comme de soulever des fardeaux considérables, les vomissements, la toux, etc. On les rencontre encore comme symptômes d'un état maladif considérable (scorbut) ou d'une prédisposition à la dégénérescence athéromateuse des vaisseaux, dans certaines maladies de cœur, ainsi qu'après les fractures de l'orbite ou de la base du crâne. Abstraction faite de leur signification symptomatique, ces épanchements sont sans importance; leur résorption, très lente d'ailleurs, et qui exige parfois des semaines, se fait spontanément; on peut essayer de l'accélérer à l'aide d'un léger massage, en frictionnant à travers les paupières avec le pouce la région de l'ecchymose et par l'emploi de compresses trempées dans de l'eau mélangée de quelques gouttes de teinture d'arnica.

Si l'épanchement est exceptionnellement considérable, on peut pratiquer aussi quelques mouchetures à la conjonctive et

appliquer un bandeau compressif permanent ou pendant la nuit seulement.

Épanchement séreux, œdème sous-conjonctival. — Il apparaît sous forme d'un soulèvement semi-transparent de la conjonctive, d'ailleurs saine, soulèvement qui peut être si considérable qu'il recouvre la cornée et fait saillie entre les bords palpébraux.

Cet œdème, qui par lui-même n'est pas douloureux, est presque toujours le symptôme d'un processus inflammatoire, soit dans les membranes internes de l'œil, soit des paupières ou des parties voisines (chalazion, érysipèle, inflammation du sac lacrymal, phlegmon de l'orbite).

D'autres fois, il survient en même temps que les épanchements séreux dans d'autres parties du corps, chez les anémiques, les chlorotiques, les personnes atteintes de maladies du cœur ou des reins, etc.

Le meilleur moyen à employer contre l'épanchement séreux en lui-même, lorsqu'on juge à propos d'intervenir, consiste dans l'incision du chémosis d'après la méthode indiquée plus haut (p. 70).

Emphysème sous-conjonctival. — Cet état est caractérisé par le soulèvement de la conjonctive, la sensation particulière de crépitation que l'on éprouve en la comprimant et la facilité avec laquelle la compression le fait disparaître. Il se produit lorsqu'une fracture de la paroi orbitaire met le tissu sous-conjonctival en communication avec les fosses nasales, les sinus frontaux ou les cellules ethmoïdales.

Il peut encore résulter d'une déchirure du sac lacrymal ou des conduits lacrymaux par lesquels l'air pénètre dans le tissu sous-conjonctival quand le malade se mouche. L'emphysème lui-même est sans importance et disparaît par une compression bien faite à l'aide d'un bon bandage placé sur les paupières closes.

Chez les enfants scrofuleux, il a été observé des *épanchements purulents* sous la conjonctive, vers l'angle interne de l'œil (*Arlt*). Leur cause est inconnue et ils disparaissent spontanément.

ARTICLE IV

Lésions de la conjonctive.

La lésion de la conjonctive peut avoir lieu : 1° par la pénétration de corps étrangers ; 2° par des blessures avec des instruments tranchants ; 3° par des agents chimiques.

1° Les *corps étrangers*, en pénétrant dans la conjonctive, peuvent provoquer une lésion brusque, ou causer par leur séjour prolongé des symptômes d'irritation progressive. Ils se logent rarement dans la conjonctive bulbaire, souvent sur la conjonctive palpébrale, et dans les plis du cul-de-sac supérieur. Lorsqu'ils y séjournent, ils provoquent la sensation de leur présence, de l'hyperhémie, une conjonctivite catarrhale et parfois une hypertrophie partielle du corps papillaire autour de l'endroit qu'ils occupent. Souvent les douleurs sont très vives, elles augmentent à chaque mouvement de l'œil et s'accompagnent de larmoiement, de photophobie et même de blépharospasme.

Le traitement doit débuter par la recherche et l'extraction du corps étranger. Dans ce but, il faut renverser chaque paupière à part, se servir au besoin de l'éclairage latéral, et explorer soigneusement les plis du cul-de-sac supérieur. Les corps étrangers adhèrent généralement peu à la conjonctive et sont faciles à enlever avec un pinceau de ouate, un linge ou une petite curette. S'ils sont fortement implantés dans la muqueuse et résistent à l'action de la curette ou d'une pince, on excise le petit pli de la conjonctive qui les contient ; quelques gouttes de cocaïne rendent ces petites opérations indolores. Après l'extraction, il faut combattre l'irritation par l'application de compresses fraîches ou par des astringents, s'il persiste un catarrhe conjonctival.

2° Les *blessures* de la conjonctive qui n'atteignent pas d'autres parties de l'œil sont sans importance et guérissent facilement. Lorsqu'elles sont très grandes, on peut réunir les bords de la plaie conjonctivale par une ou deux sutures, et, s'il est nécessaire, régulariser préalablement avec des ciseaux les lèvres

de la plaie. Les compresses fraîches et un bandeau compressif combattent efficacement l'irritation consécutive.

3° Les *brûlures* et les *cautérisations* par des agents chimiques occasionnent la formation de plaques blanchâtres épaisses et saillantes sur la muqueuse, et sont suivies d'une réaction inflammatoire et de douleurs très vives. Les brûlures sont d'autant plus dangereuses qu'elles ont eu lieu sur une plus grande étendue.

Leur gravité résulte en outre de leur action sur la cornée et de la cicatrisation qui provoque souvent des adhérences indestructibles entre les paupières et le globe de l'œil, abolissant en partie ou complètement les fonctions de ce dernier. (Voy. *Symblépharon.*)

Le traitement exige l'élimination aussi rapide que possible de l'agent chimique par des injections avec du lait ou de l'huile lorsqu'il s'agit de chaux, ou avec de l'eau tiède mélangée de carbonate de potasse lorsqu'il s'agit d'acides. Des instillations fréquentes d'huile d'olive, des applications répétées de borvaseline entre les paupières, des lotions ou des compresses froides, pour calmer les douleurs, complètent le traitement. Les eschares qui se détachent doivent être enlevées soigneusement, car leur présence devient une nouvelle source de douleur pour le malade.

Pendant la cicatrisation, il faut exercer une surveillance particulière pour éviter la formation des adhérences, et recourir au besoin à un procédé opératoire dans le but de recouvrir la plaie avec la conjonctive voisine préalablement dégagée, ou à l'aide d'une véritable greffe conjonctivale. (Voy. *Symblépharon.*)

ARTICLE V

Atrophie et xérosis de la conjonctive, xérophtalmie.

On appelle xérosis, la sécheresse de l'œil qui résulte de l'atrophie de la muqueuse et surtout de l'atrophie de ses éléments sécréteurs ; restreint à la surface, c'est le *xérosis épithélial,* et s'il envahit le tissu de la conjonctive dans toute son épaisseur le *xérosis parenchymateux.*

Lorsque celui-ci n'atteint qu'une partie de la muqueuse, on le

désigne sous le nom de *xerosis glabra*. S'il en occupe la totalité, *xerosis squamosa*, et comme dans ce cas la cornée y participe également, on a donné à cet état le nom de *xérophtalmie*.

Le xérosis partiel produit sur la conjonctive des taches blanchâtres, grisâtres, d'un reflet satiné présentant tous les caractères des taches cicatricielles. Dans le xérosis total, nous voyons la conjonctive tout entière sèche, pâle, couverte de petites écailles pulvérulentes formées par les détritus des couches épithéliales. Les plis des culs-de-sac disparaissent, le pli semi-lunaire s'efface ainsi que la caroncule, et la conjonctive palpébrale se continue directement avec la conjonctive bulbaire. Cette dernière est également rétractée, et la cornée opaque, atrophiée, et raccourcie dans tous ses diamètres.

Les glandes de Meibomius s'atrophient avec les tissus environnants, les conduits de la glande lacrymale s'oblitèrent ainsi que les points lacrymaux. L'absence de toute sécrétion produit une extrême sécheresse de l'œil, les mouvements de celui-ci sont excessivement gênés par la rétraction de la muqueuse et par les adhérences qui peuvent même empêcher l'occlusion des paupières.

Les causes du xérosis résident, comme nous l'avons vu plus haut, dans les ophtalmies suivies de dégénérescence atrophique de la muqueuse (granulations, diphtérie) ainsi que dans les brûlures étendues. Une autre cause bien plus rare de la xérophtalmie est le *pemphigus de la conjonctive* observé quelquefois avec le pemphigus de la face, dont j'ai pu suivre moi-même jusqu'à la fin quelques cas, accompagnés d'atrophie cutanée qui donne à la peau de ces régions un aspect pâle et satiné. — J'ai vu un état absolument pareil chez les *lépreux*, dans les hôpitaux spéciaux de la Norvège.

Il y a peu de chances de guérison pour le xérosis, le traitement n'a pour but que de soulager le malade. J'ai vu, cependant, la maladie rester très longtemps stationnaire sous l'influence d'applications directes sur la muqueuse d'une solution de sublimé et d'injections du même médicament sous la muqueuse palpébrale. On combat la sensation de sécheresse par des lotions fréquentes avec de l'eau tiède, du lait, de la glycérine, ou une solution de carbonate de soude.

Le *xérosis épithélial* occupe presque toujours la partie de la conjonctive bulbaire qui reste à découvert lorsque les pau-

pières sont ouvertes. On y voit des deux côtés de la cornée une tache triangulaire dont la pointe est dirigée vers les angles de l'œil, légèrement proéminente, couverte de toutes petites écailles blanchâtres ou d'une sécrétion écumeuse ; si on l'enlève avec un pinceau, le fond est sec sans brillant. Le reste de la conjonctive bulbaire est normal, mais si lâche qu'elle se plisse facilement pendant les mouvements de l'œil. On a trouvé dans le dépôt qui recouvre la conjonctive des bacilles, mais les mêmes se rencontrent dans la conjonctive normale et dans des sécrétions catarrhales sans xérosis. Les taches décrites ont été observées aussi sous forme d'épidémies, accompagnées d'héméralopie (Bitot), en Russie à la suite de jeûnes prolongées et isolément chez des individns anémiés et affaiblis. Leur durée est transitoire et la guérison spontanée avec l'amélioration de l'état général. Au Brésil on voit cette même maladie se compliquer de nécrose de la cornée chez les enfants atreptiques des esclaves nègres, et chez les adultes à la suite de troubles généraux de la nutrition (*ophtalmie brésilienne*).

ARTICLE VI

Tumeurs de la conjonctive.

1° *Pinguicula.* — On désigne ainsi une petite tumeur jaune blanchâtre, variant du volume d'une tête d'épingle à celui d'un petit pois, située près du bord de la cornée, suivant le diamètre horizontal du globe oculaire, le plus souvent du côté nasal, plus rarement du côté temporal, et parfois des deux côtés en même temps. Malgré son nom, il n'entre pas de graisse dans sa structure : elle est composée de tissu cellulaire, de fibres élastiques et de quelques vaisseaux, et couverte d'une couche épaisse d'épithélium. Elle ne cause aucune gêne au malade et reste généralement stationnaire. On attribue son origine à de petites érosions produites par le contact de petits corps étrangers susceptibles d'atteindre les yeux à travers la fente palpébrale. La cicatrisation de ces érosions amène la soudure des plis conjonctivaux voisins et le renflement que l'on désigne sous le nom de pinguicula. Cette petite tumeur ne demande aucun traitement ; si, par un développement excessif, elle gêne les mouvements de l'œil ou devient trop difforme, on peut l'enlever

avec des ciseaux courbes, et réunir les bords de la plaie par un point de suture.

2° *Lipomes.* — Ces tumeurs sont rares sur la conjonctive, elles siègent habituellement dans l'espace compris entre les muscles droits supérieur et externe, à quelque distance de la cornée (*de Graefe*), se présentent sous un aspect jaunâtre bosselé, et sont recouvertes de conjonctive saine. Elles sont congénitales et correspondent avec le tissu graisseux de l'orbite. Ce n'est qu'en cas de développement progressif, ou lorsqu'elles deviennent une cause d'irritation pour la conjonctive qu'on est amené à enlever ces tumeurs, en incisant la conjonctive, qui les recouvre ; la tumeur enlevée, on réunit les bords de la conjonctive par quelques points de suture.

3° *Polypes.* — Ce sont de petites tumeurs pédiculés, mamelonnées, de couleur rose, situées dans le voisinage du pli semilunaire et sur la caroncule ; leur cause est peu connue. On observe aussi sur la conjonctive des excroissances charnues ou des végétations consécutives à des blessures de cette membrane (après la ténotomie du muscle droit interne). Elles aussi deviennent pédiculées, et on les enlève alors par un coup de ciseaux. On opère les polypes de la même manière, et l'on arrête l'hémorrhagie notable qui suit quelquefois cette petite opération en cautérisant la petite plaie avec le nitrate d'argent. Cette cautérisation prémunit en même temps contre les récidives auxquelles les polypes sont très sujets. Dans le même but, on peut enlever aussi avec les ciseaux la petite partie de la conjonctive sur laquelle le pédicule est implanté.

4° *Dermoïdes.* — On appelle ainsi de petites tumeurs gris jaunâtre de grandeur variable, depuis celle d'une lentille jusqu'à celle d'une petite noisette, toujours situées au bord de la cornée, le plus souvent au bord inférieur externe, et empiétant plus ou moins sur cette membrane. Leur surface est lisse avec un grand nombre de sinuosités, et quelquefois garnie de poils. La structure de cette tumeur est analogue à celle de la peau : tissu cellulaire ondulé sans noyaux, contenant des fibres élastiques, quelquefois des follicules pileux et autour d'eux des groupes de cellules graisseuses, le tout couvert d'une couche

épaisse d'épithélium pavimenteux. Les dermoïdes sont congénitaux, tendent à s'agrandir, et récidivent s'ils sont enlevés incomplètement. Leur cause est attribuée à un vice de conformation (*Ryba*), accompagné d'autres affections de ce genre, telles que le coloboma des paupières. La marche envahissante du dermoïde sur la cornée nécessite son opération. On saisit la tumeur à sa partie la plus saillante avec des pinces à griffes, et on la détache à l'aide d'un couteau à cataracte, d'abord de la cornée, puis de la sclérotique. Comme elle pénètre très profondément dans la cornée, il serait imprudent de vouloir l'enlever dans toute son épaisseur, il suffit d'en pratiquer l'excision au niveau naturel de la cornée. Si la cicatrisation laisse une tache cornéenne très visible, on peut la faire disparaître par le tatouage.

5° *Kystes.* — Ils se présentent sous forme de tumeurs rondes et circonscrites, de couleur rose, semi-diaphane ou jaunâtre, d'une grandeur variable jusqu'à celle d'une fève. Leur enveloppe membraneuse est plus ou moins résistante et leur contenu liquide ou épaissi. Ces kystes sont presque toujours congénitaux, d'autres fois on a les observés après un coup porté sur l'œil.

L'énucléation en totalité est le meilleur moyen de les opérer. Mais elle ne réussit pas toujours, à cause de la faible résistance de leur enveloppe qui se rompt facilement, ou que l'on blesse parfois en voulant la détacher de la conjonctive à laquelle elle adhère intimement. Lorsqu'ils sont limpides et que l'enveloppe est très mince, il suffit de les inciser et de les cautériser légèrement après l'évacuation du contenu.

6° *Tumeurs érectiles.* — Leur présence sur la conjonctive est toujours due à la propagation d'une tumeur analogue de la paupière. Elles doivent être enlevées dès leur début et le plus tôt possible par l'excision, le galvano-cautère ou l'électrolyse.

7° *Taches pigmentaires.* — Elles sont assez fréquentes et sans danger. Cependant, comme on a observé qu'elles deviennent parfois le point de départ de dégénérescences sarcomateuses, on en pratique l'excision et l'on réunit les bords de la plaie conjonctivale par une suture.

8° *Lupus.* — Il peut se développer primitivement sur la conjonctive ou gagner la muqueuse après avoir débuté sur les joues ou les paupières. Le mal se présente sous forme de petits boutons diaphanes de la couleur du café au lait, qui finissent par s'exulcérer et dont la cicatrisation produit le symblépharon ou le trichiasis. Lorsque les paupières sont aussi atteintes, on peut voir survenir l'ectropion, le rétrécissement et même l'occlusion de la fente palpébrale. En même temps la cornée peut devenir le siège d'éruptions de lupus ou d'un pannus épais. La maladie, abandonnée à elle-même, conduit de l'une ou de l'autre manière à une cécité totale.

Le traitement consiste dans le raclage du tissu malade à l'aide d'une petite curette tranchante en acier. En pratiquant cette opération avec beaucoup de soin et en la répétant aussitôt que l'on voit des boutons apparaître, on réussit à enrayer le processus morbide et à conserver la vision. La cornée aussi supporte très bien le raclage des petits boutons. (Pour le lupus des paupières, voyez plus bas.)

La *lèpre* produit des altérations conjonctivales tellement pareilles à celles du lupus, comme j'ai pu m'en convaincre dans les hôpitaux de Norvège, qu'on ne pourrait les diagnostiquer souvent que par l'examen bactériologique et les symptômes de l'affection générale.

9° Des *ulcérations syphilitiques* ont été observées sur la conjonctive palpébrale et des culs-de-sac. Leur fond lardacé, leurs bords résistants, indurés, et l'existence d'une affection syphilitique générale, assurent le diagnostic. J'ai observé à plusieurs reprises sur le globe de l'œil des *gommes* sous-conjonctivales sous forme d'une petite tumeur élastique violacée; dans un cas, il y avait en même temps une ulcération phagédénique étendue et profonde à la surface interne de la paupière inférieure, et la tumeur siégeant entre le bord interne de la cornée et l'angle de l'œil, se développa à tel point que le globe de l'œil gêné dans ses mouvements d'adduction était poussé vers la tempe et qu'il en résulta de la diplopie; en même temps, il y avait une gomme à l'endroit correspondant de l'autre œil. En outre de la médication générale appropriée, le traitement local des ulcérations consiste dans l'emploi d'une solution de sublimé (10 centigrammes pour 100), d'insufflations d'iodoforme,

de cautérisations avec le nitrate d'argent ou du raclage avec la curette tranchante.

10° *Épithéliomes et sarcomes* (*pigmentés*). — Ils débutent rarement sur la conjonctive et apparaissent alors sur le limbe cornéen, sous forme d'un petit bouton que l'on pourrait confondre d'abord avec une phlyctène, d'autant plus facilement qu'ils s'accompagnent d'une injection analogue. Cependant, le bouton de l'épithélioma a des bords plus escarpés; il est couvert d'un épithélium lisse, et présente une surface papillaire, lorsqu'on l'examine avec une loupe. Plus tard, il prend l'aspect d'une tumeur bosselée, quelquefois ulcérée, et affecte une marche irrégulière, envahissant tantôt lentement, tantôt très rapidement les tissus environnants. Le sarcome est pédiculé et peut recouvrir toute la cornée sans y pénétrer. Il faut en pratiquer l'excision aussitôt que possible, et appliquer le galvanocautère aux endroits atteints. Si l'opération n'est pas possible on peut tenter l'emploi local de la pyoctanine, ou d'une solution de plus en plus saturée de chlorate de potasse (en commençant avec 2 grammes pour 100) et l'usage journalier de deux cuillerées d'une solution de ce sel à 10 grammes pour 200 (*Bergeron*).

11° Le *cancer médullaire* et le *cancer mélanique* débutent rarement sur la conjonctive, sur laquelle ils apparaissent plus souvent par propagation de voisinage. Le cancer mélanique cependant a été observé prenant naissance dans le voisinage de la cornée.

12° *Entozoaires.* — On a rencontré sous la conjonctive le cysticerque du tissu cellulaire (*Sichel*) et dans les contrées intertropicales la filaire de Médine (*Schœne*). Le cysticerque apparaît comme une vésicule blanchâtre ou jaunâtre, de la grandeur d'un gros pois, entouré d'une injection assez prononcée de la conjonctive. Le diagnostic ne sera toujours assuré que par son examen microscopique.

La filaire de Médine se présente comme un filament noirâtre doué de mouvements très rapides, qui occasionnent au malade des douleurs vives et une inflammation notable de la conjonctive.

Le cysticerque comme la filaire doivent être extraits après incision du tissu qui les recouvre.

13° *Lithiase.* — On désigne sous ce nom une dessiccation ou altération calcaire de la sécrétion des glandes conjonctivales, surtout de celles de Meibomius (infarctus des glandes). Elle apparaît dans la conjonctive sous la forme de petites concrétions blanchâtres, rondes, de la grosseur d'une tête d'épingle. Généralement, on en voit plusieurs dispersées sur la conjonctive qui recouvre le tarse et dans le voisinage du bord palpébral.

Ces concrétions provoquent de l'irritation, et, si elles frottent contre la cornée, de petites infiltrations ou ulcérations de cette membrane. On les enlève avec la pointe d'une aiguille à cataracte ou avec une curette tranchante, après avoir pratiqué une petite incision dans la conjonctive qui les recouvre.

CHAPITRE III

CORNÉE ET SCLÉROTIQUE

Anatomie. — Ces deux membranes, dont l'aspect extérieur est si différent, n'en forment qu'une par leur structure.

Elles se continuent l'une dans l'autre sans interruption et constituent pour les milieux de l'œil une enveloppe entièrement close, et perforée seulement par le nerf optique.

La *sclérotique* est une membrane fibreuse composée de faisceaux de fibres cellulaires qui s'anastomosent et s'entre-croisent perpendiculairement ; les unes suivant une direction parallèle au méridien, les autres suivant une direction parallèle à l'équateur de l'œil. Ce tissu est traversé par un grand nombre de fibres élastiques et de corpuscules de tissu cellulaire. A l'endroit où le nerf optique pénètre dans le globe de l'œil, les fibres de la sclérotique se divisent en plusieurs couches, les plus externes se recourbent dans une division presque perpendiculaire, et entourent le nerf, dont elles forment l'enveloppe externe fibreuse. Les fibres les plus internes pénètrent dans le nerf optique et forment une membrane fenêtrée qui livre passage aux faisceaux nerveux (membrane criblée). Une couche moyenne, séparée de la couche externe par du tissu cellulaire, finit par se fondre avec la gaine du nerf optique. A cet endroit, c'est-à-dire dans le voisinage le plus rapproché du nerf optique, la sclérotique a sa plus grande épaisseur ($1^{mm},25$) et s'amincit graduellement vers la cornée jusqu'à 3/10 ou 4/10 de millimètre. Elle est renforcée considérablement par l'épanouissement des insertions des muscles droits et obliques de l'œil.

La sclérotique n'a pas de *nerfs ;* elle n'a que fort peu de *vaisseaux* qui viennent des vaisseaux ciliaires et forment un réseau à larges mailles sur les faces externe et interne de la membrane. La partie

postérieure de ce réseau se réunit autour de l'entrée du nerf optique, en un cercle vasculaire dont plusieurs branches pénètrent dans le nerf optique et dans la choroïde. De la partie antérieure de ce réseau naissent également des branches perforantes qui se rendent au muscle ciliaire.

La sclérotique est en outre perforée à différents endroits par de petits canaux dont la direction est plus ou moins oblique et qui livrent passage aux nerfs et aux vaisseaux de la choroïde. Le grand nombre de ces canaux vers le nerf optique et vers la cornée diminue sensiblement à ces endroits la consistance de la membrane. Près de sa jonction avec la cornée, et un peu en arrière, se trouve le canal de Schlemm ; il renferme un plexus de vaisseaux recevant de petites veines du muscle ciliaire et donnant de nombreux vaisseaux en dehors aux veines qui rampent à la surface externe de la sclérotique (*Leber*).

La *cornée* est la continuation directe de la sclérotique et doit sa transparence à une homogénéité parfaite de sa substance intercellulaire. D'après sa forme et son aspect, elle ressemble à un verre de montre enclavé dans l'ouverture antérieure de la sclérotique, dont le tissu dépasse le bord de la cornée de 1 millimètre à peu près, mais un peu plus en haut et en bas que sur les côtés. La cornée a sa plus grande épaisseur vers la périphérie ($1^{mm},12$) et s'amincit graduellement vers le centre ($0^{mm},9$). Nous y distinguons, d'avant en arrière, trois couches superposées et faciles à séparer l'une de l'autre :

1° L'épithélium est la continuation directe de l'épithélium conjonctival. Il est pavimenteux et les cellules les plus superficielles sont aplaties, les moyennes rondes et les plus profondes presque cylindriques.

La couche épithéliale est séparée du tissu propre de la cornée par une lame élastique (membrane de Bowman), dont l'existence indépendante est contestée par d'autres observateurs, qui la considèrent comme une couche de fibrilles cornéennes condensées.

2° Le tissu propre de la cornée est composé de fibrilles disposées en lamelles parallèles à la surface de la membrane. Entre ces lamelles, qui ne sont pas faciles à isoler, à cause de leur enchevêtrement, se trouve un système de cellules étoilées sans membrane, mais avec des noyaux et des nucléoles (corpuscules de la cornée). De ces cellules partent des prolongements (six à vingt) plus ou moins longs, anastomosés avec ceux du voisinage et formant un réseau ou système canaliculaire qui traverse la membrane dans toutes les directions. On a observé en outre dans le tissu de la cornée des cellules plus petites sans membrane, qui se déplacent entre les fibrilles (globules migrateurs), au milieu du réseau canaliculé.

3° La membrane qui tapisse la cornée vers sa face postérieure, membrane de Descemet, est une membrane vitrée, homogène, élastique, et porte sur sa face libre une couche d'épithélium pavimenteux qui se modifie graduellement vers sa circonférence. A cet endroit, la membrane s'épaissit et se divise dans une série de fibres dont les unes s'adossent à la paroi interne du canal de Schlemm, tandis que les autres se réfléchissent sur l'iris (ligament pectiné). L'épithélium modifié se continue sur le ligament pectiné et sur l'iris.

La cornée est sans vaisseaux ; ses nerfs viennent des nerfs ciliaires, au nombre de quinze ou vingt, perdent à leur entrée dans la cornée leur enveloppe et leur moelle, et ainsi réduits à leur cylindre-axe, ils deviennent tout à fait transparents. Ils forment, dans les parties antérieures de la cornée, en se divisant dichotomiquement, des filets superposés très nombreux, renfermant des noyaux situés à l'endroit des divisions.

Les opinions sont partagées sur leur terminaison ; d'après les uns, elle est constituée par un réseau placé très superficiellement dans la cornée (*His*) ; d'autres croient à des divisions encore plus petites (*Saemisch*), d'autres enfin ont observé que le plexus nerveux situé près de la membrane de Bowman donne naissance à des faisceaux de fibrilles à simples contours, qui se divisent en ramifications très fines et forment un réseau nerveux à la base de la couche épithéliale. De ce réseau sortent des fibrilles excessivement fines, qui traversent l'épithélium et se terminent librement par un petit renflement (*Cohnheim*).

Le caractère chimique du tissu de la cornée est de donner par la coction une chondrine qui se redissout dans un excès des substances qui la précipitent (*His*), tandis que la sclérotique donne, comme les autres tissus cellulaires, de la gélatine.

ARTICLE PREMIER

Des kératites.

A. — Kératites superficielles.

1. Kératite superficielle vasculaire, pannus.

Diagnostic. — On voit survenir, généralement à la suite d'affections conjonctivales, une injection périkératique des vaisseaux sous-conjonctivaux qui se propagent jusqu'au bord de la cornée sans la dépasser, s'anastomosent avec les vaisseaux de

la conjonctive, dont quelques ramifications passent alors sur la cornée, où l'on peut les suivre jusqu'à une certaine distance du bord. D'autres fois, les vaisseaux se développent aussi au-dessous de la membrane de Bowman, ou entre elle et l'épithélium (*Donders*).

En même temps, la surface de la cornée se ternit légèrement et devient le siège d'ulcérations on d'infiltrations grisâtres. Selon le degré de la vascularisation, et selon l'étendue et l'intensité de l'infiltration, l'aspect de la cornée peut varier considérablement. Tantôt les vaisseaux sont isolés, tantôt en si grand nombre, que la cornée ainsi vascularisée donne un reflet général rose ou rougeâtre dans lequel on ne peut plus distinguer les vaisseaux.

D'autres fois, on voit un seul vaisseau s'avancer du bord de la cornée jusqu'au centre et se ramifier au milieu d'une opacité; cette vascularisation peut exister à différents endroits de la cornée, ou même envahir toute la membrane. L'infiltration superficielle prend tantôt l'aspect d'une opacité légère, tantôt elle produit des irrégularités de niveau plus prononcées, et s'accompagne d'excoriations de l'épithélium, ou de petites facettes.

Lorsque la kératite superficielle vasculaire passe à l'état chronique (*pannus*), elle constitue une couche vasculaire et opaque, d'abord mince et permettant de distinguer encore l'iris et la pupille (*pannus tenuis*), mais qui peut devenir très épaisse, absolument opaque et comme fongueuse (*pannus crassus*, sarcomateux). Enfin, dans le plus fort degré de l'affection, la cornée semble recouverte de bourgeons charnus. Quand la turgescence du tissu a disparu, la cornée se colore en gris sale, est absolument opaque et sillonnée de vaisseaux.

La conjonctive bulbaire participe plus ou moins à l'inflammation par son injection et son infiltation.

L'affection peut exister presque sans douleur; d'autres fois, elle s'accompagne de vives douleurs ciliaires, avec larmoiement et photophobie. La vue souffre plus ou moins selon le degré d'altération dans la transparence de la cornée.

La kératite superficielle est le résultat d'une production abondante de cellules nouvelles et de vaisseaux, production qui peut avoir lieu entre l'épithélium et la membrane de Bowman, ou au-dessous de cette dernière. D'après *Iwanoff*, la

maladie résulte d'une prolifération de cellules au niveau du limbe conjonctival, et ces cellules s'introduisent par migration entre l'épithélium et la membrane de Bowman. Au début, le sang paraît librement circuler entre les cellules en formation, les parois vasculaires sont presque imperceptibles et ne s'aperçoivent que plus tard. Les nouvelles cellules se mélangent avec les cellules épithéliales qui s'agrandissent de leur côté, de sorte que la couche épithéliale s'épaissit considérablement.

Il se manifeste alors une tendance à la production de tissu cellulaire, et la membrane de Bowman disparaît.

Marche et terminaison. — La maladie peut disparaître avec la cause qui l'a produite ; d'autres fois, à la suite des conjonctivites granulaires, le pannus peut persister même après la guérison de la maladie étiologique. La durée dépendra naturellement de la cause, et peut dépasser quelquefois des mois et même des années. Souvent le pannus guérit en laissant des opacités persistantes. D'autres fois, l'infiltration prolongée a ramolli la membrane qui cède à la pression interne et augmente de courbure. Enfin, le pannus peut provoquer un processus inflammatoire dans les parties profondes de la cornée, des ulcérations profondes, qui conduisent à la perforation et guérissent en laissant un leucome adhérent. La terminaison la plus désastreuse est celle où la cornée participe à la xérophtalmie, conséquence de l'atrophie de la conjonctive à la suite de trachome.

Pronostic. — Il dépend de la cause et de l'extension du mal; il est bon partout où la cause peut être enlevée avant que le pannus ait pris une marche indépendante. Les parties superficielles de la cornée se régénèrent alors surtout dans le jeune âge avec une transparence parfaite. Après le trachome, le pronostic est bien moins favorable, et dépend de l'état de la muqueuse. Plus elle est vascularisée et susceptible de fournir une abondante sécrétion, plus le pronostic est favorable. Si elle est changée en tissu cicatriciel et desséchée, la guérison est impossible.

Étiologie. — La kératite superficielle vasculaire apparaît le plus souvent après les affections conjonctivales, rarement à la

suite du catarrhe avec hypertrophie papillaire, fréquemment après les granulations trachomateuses, soit que la cornée devienne elle-même le siège de granulations, soit que l'altération se produise sous l'influence mécanique du frottement de la surface rugueuse de la conjonctive palpébrale.

Le pannus survient aussi comme conséquence de la conjonctivite phlycténulaire et affecte alors la forme que nous avons déjà décrite sous le nom de pannus scrofuleux. (Voy. p. 85.)

Enfin, le pannus est le résultat d'irritations mécaniques de la cornée par des cils (entropion, trichiasis), ou par des concrétions dans la conjonctive palpébrale (infarctus des glandes de Meibomius), ou par des irritations extérieures, lorsque la cornée n'est pas suffisamment protégée par les paupières qui la recouvrent incomplètement (ectropion, lagophtalmos).

On ne peut guère appeler pannus la vascularisation de la cornée qui survient à la fin d'autres formes de kératites pendant la période de régénération des tissus. Nous considérons alors cette vascularisation comme un symptôme heureux, parce qu'elle annonce la guérison; c'est aussi pour cela qu'on l'appelait autrefois pannus régénérateur.

Traitement. — Le traitement a pour première indication d'enlever la cause de la kératite par la guérison du trichiasis, de l'entropion, de l'ectropion, l'extraction des concrétions, etc. Le pannus trachomateux exige le traitement attentif des granulations palpébrales. (Voy. p. 101).

Si le pannus persiste après l'éloignement de la cause, les moyens par lesquels nous le combattons varient selon son intensité.

Dans les cas légers, on y réussit souvent par l'insufflation du calomel ou l'emploi de la pommade à l'oxyde jaune de mercure. Dans les cas plus prononcés, on se sert de moyens plus actifs, tels que le glycérolé au tanin, une solution de nitrate d'argent, ou, lorsque la cornée est couverte de vraies granulations, en cautérisant légèrement avec le crayon de nitrate d'argent mitigé ou le sulfate de cuivre.

Lorsque la conjonctive est sèche et montre peu de tendance à la sécrétion, on obtient d'excellents résultats par l'emploi prolongé de compresses chaudes. En général, il faut commencer par des moyens légers, passer progressivement aux plus

forts, varier les moyens, parfois interrompre le traitement tout à fait, et ranimer par des compresses chaudes la faculté de réagir dans les tissus devenus insensibles aux irritants.

Dans le cas de forte vascularisation, où les moyens ci-dessus ont échoué, on emploie la scarification et même l'excision des vaisseaux conjonctivaux et sous-conjonctivaux qui avoisinent le bord de la cornée et se propagent sur cette membrane. Dans le même ordre d'idées, *Furnari* a recommandé contre les cas de pannus invétéré l'abrasion de la conjonctive et du tissu sous-conjonctival autour de la cornée (*syndectomie* ou *péritomie*).

J'exécute cette opération de la manière suivante : La cocaïne ayant anesthésié la conjonctive et après avoir ouvert les paupières à l'aide de l'écarteur, je pratique à l'aide du scarificateur une incision circulaire de la conjonctive à 6 millimètres de distance du bord cornéen et concentrique à celui-ci ; puis je détache avec le même instrument la bandelette conjonctivale ainsi circonscrite, de la sclérotique jusqu'au bord de la cornée où je la coupe. Ceci fait, j'enlève dans la même étendue, par de petits coups de ciseaux et par le raclage à l'aide du scarificateur, le tissu sous-conjonctival, de façon à dénuder complètement la sclérotique.

La recommandation de Furnari, de cautériser la surface sclérotícale ainsi mise à nu, ou de faire l'abrasion sur la cornée, ne paraît pas exempte de graves inconvénients, et doit être rejetée. Des compresses fraîches, et l'emploi du bandeau compressif, suffisent ordinairement pour combattre la réaction.

On peut aussi remplacer l'excision de la conjonctive et du tissu sous-conjonctival par leur destruction dans la même étendue à l'aide du thermo-ou galvano-cautère (*péritomie ignée*).

Enfin, dans les cas où la cornée tout entière est recouverte d'une épaisse couche de pannus, on pratique l'inoculation de pus blennorrhagique pour provoquer une conjonctivite purulente, à la suite de laquelle le trouble de la cornée se dissipe. Ce moyen n'est applicable que lorsque les deux yeux sont atteints, et ne doit pas être tenté lorsque le pannus ne recouvre pas la cornée tout entière. On prend le pus destiné à l'inoculation sur un œil atteint d'ophtalmie purulente, et l'on en dépose une petite quantité, à l'aide d'un pinceau, sur la muqueuse de la paupière inférieure. Cette inoculation ne réussit

pas toujours ou produit seulement une conjonctivite catarrhale insuffisante ; il faut alors la renouveler.

Quand l'inoculation a réussi, on voit, au bout de quelques jours, les paupières gonfler et la sécrétion purulente s'établir. Si alors l'inflammation atteint un degré excessif, il faut la traiter par les moyens indiqués à l'occasion de l'ophtalmie purulente.

L'autre œil, même atteint de pannus, doit toujours être protégé convenablement contre la contagion, pour éviter la purulence simultanée des deux yeux.

Dans les pays où la diphtérie de la conjonctive est fréquente, l'inoculation de pus blennorrhagique présente encore cet autre danger de pouvoir produire une conjonctivite diphtéritique avec toutes ses conséquences.

Le grand danger de ce mode de traitement consiste dans la possibilité d'une action trop violente qui pourrait amener la perforation et la destruction de la cornée. Peut-être serait-il possible d'éviter ce danger d'une manière plus sûre, en pratiquant préalablement la syndectomie (*Lawson*).

L'ophtalmie jequiritique provoquée de la façon décrite (p. 102) paraît avoir une bonne influence sur la guérison du pannus et, par son action moins destructive, préférable à l'inoculation blennorrhagique.

2. Kératite superficielle circonscrite.

Diagnostic. — Cette affection est caractérisée par des opacités légères, circonscrites, grisâtres ou jaunâtres, siégeant au centre ou à la périphérie de la cornée. Lorsque la maladie fait des progrès, l'épithélium participe à l'infiltration et finit par s'excorier; il s'établit ainsi une ulcération superficielle dont le fond est formé par l'opacité grisâtre.

D'autres fois, l'élimination de l'épithélium paraît précéder l'infiltration. Il apparaît alors une petite facette à la surface de la cornée, près de sa périphérie ou vers le centre, comme si l'épithélium avait été enlevé par un coup d'ongle. Au bout de quelques jours, nous voyons une légère opacité grisâtre au fond de l'excoriation, et l'aspect de la maladie est le même que dans le premier cas.

La conjonctive ne participe que faiblement à cette affection par une injection légère superficielle qui parfois fait entièrement défaut. Par contre, cette forme de kératite est souvent accompagnée dès son début de douleurs ciliaires plus ou moins intenses et d'une photophobie très prononcée, surtout lorsque l'excoriation de l'épithélium a dénudé le plexus nerveux de la cornée, sur lequel agissent alors l'air, les paupières ou la sécrétion du sac conjonctival. Aussi voyons-nous ces symptômes disparaître presque entièrement lorsque l'épithélium commence à se régénérer.

Les altérations que nous venons de décrire, surtout lorsqu'elles sont situées vers la périphérie, peuvent échapper à l'observation, rendue d'ailleurs difficile par le blépharospasme des petits malades (auquel on peut remédier momentanément par l'emploi de la cocaïne), et l'on a été disposé, mais à tort, à croire à une photophobie idiopathique scrofuleuse, sans altération sensible de l'œil.

Marche et terminaison. — Lorsque l'affection siège vers la périphérie de la cornée et qu'il y a perte de l'épithélium, on voit au bout de quelque temps celui-ci se régénérer, en laissant une légère opacité superficielle qui disparaît bientôt. Les produits morbides sont résorbés et les cellules détruites remplacées par des cellules nouvelles. Le limbe conjonctival est alors souvent injecté.

Si l'affection se trouve plus éloignée du bord cornéen, on peut distinguer (à l'éclairage latéral) une traînée grisâtre qui s'étend du bord de la cornée jusqu'au foyer de la maladie, et qui bientôt se vascularise, préparant ainsi la résorption des produits inflammatoires.

Pronostic. — Dans la grande majorité des cas, la maladie est suivie de guérison, bien que de légères opacités persistent encore pendant longtemps. Ce n'est que rarement, ou à la suite d'un traitement irritant, que la maladie s'étend dans le tissu propre de la cornée, que les foyers se multiplient et se transforment en ulcérations ou abcès profonds.

On peut dire, en général, que l'affection guérit d'autant plus vite qu'elle est située plus près du bord ; cependant, le pronostic doit tenir compte de la fréquence des récidives.

Étiologie. — La kératite superficielle circonscrite provient de lésions directes de la cornée ; des égratignures, des brûlures, des corps étrangers sont souvent la cause de la maladie. D'autres fois, elle se présente à la suite de la conjonctivite blennorrhagique ou d'un catarrhe chronique, surtout chez les vieillards. Elle accompagne fréquemment la conjonctivite phlycténulaire et a été appelée alors kératite pustuleuse. Dans le trachome, elle constitue quelquefois une période qui précède la formation de pannus.

On l'observe le plus souvent chez les enfants jusqu'à douze ou quatorze ans, et on l'a mise sur le compte d'une diathèse lymphatique ou scrofuleuse (kératite scrofuleuse).

Enfin, on voit aussi apparaître cette affection dans le courant d'affection des voies lacrymales.

Traitement. — Si l'injection conjonctivale est très forte, ce qui est rare, on peut conseiller quelques compresses fraîches, mais dont il ne faudrait pas continuer l'emploi, parce que le froid paraît contraire à la régénération du tissu épithélial. Le traitement consiste surtout dans des fomentations chaudes avec une infusion de camomille ou avec :

Eau de laurier-cerise....	5	grammes.
Eau distillée.....	200	—

une cuillerée à bouche de cette solution dans un grand bol d'eau maintenue à la température de 35° à 40° au moyen d'un réchaud. Ces fomentations doivent être faites pendant trois quarts d'heure, quatre à six fois par jour.

Lorsqu'il y a excoriation de l'épithélium avec photophobie, le meilleur moyen consiste dans l'application du bandeau compressif, parce que le frottement des paupières contre l'œil s'oppose à la régénération de l'épithélium, en enlevant les nouvelles couches au fur et à mesure qu'elles se forment.

Lorsque la régénération est lente et que l'injection conjonctivale fait défaut, on active la circulation par l'emploi des compresses chaudes. Après la reconstitution de la couche épithéliale et aussitôt que la vascularité a gagné la cornée, on peut faire usage des insufflations de calomel ou de la pommade d'oxyde jaune de mercure, ou enfin prescrire le collyre suivant :

Laudanum de Sydenham..... } āā 10 grammes.
Eau distillée..... }

pour instillations de quelques gouttes, répétées matin et soir.

Dans le traitement général, qui est d'une grande importance pour éviter les rechutes si fréquentes de cette affection, il faut s'abstenir des purgatifs violents, des vésicatoires et des émissions sanguines. Selon la constitution des malades, ce traitement doit être dirigé d'après les principes émis plus haut (page 90).

Les kératites appelées phlycténulaires et fasciculaires ont trouvé place (p. 85) parmi les affections de la conjonctive.

3. Kératite superficielle vésiculaire (herpès de la cornée). — Kératite dendritique. — Kératite bulleuse. — Kératite filamentaire.

Le symptôme caractéristique de la *kératite superficielle vésiculaire*, d'ailleurs assez rare, consiste dans la formation subite d'un certain nombre de vésicules (cinq à vingt) sur la cornée. Elles ont la grandeur d'une tête d'épingle, sont tout à fait transparentes, et leur contenu limpide se reproduit rapidement dès qu'on l'a évacué par une piqûre de la vésicule. La maladie s'accompagne en même temps d'anesthésie de la cornée et de douleurs ciliaires très vives, de larmoiement et de photophobie. Ces derniers symptômes disparaissent avec les vésicules et reparaissent à chaque nouvelle poussée dont on voit parfois plusieurs se succéder à court intervalle. La tension normale de l'œil paraît souvent considérablement diminuée. L'affection d'ailleurs guérit sans traces; elle a été observée souvent à la suite d'affections fébriles, en même temps qu'un herpès des lèvres ou du nez (*Horner*).

L'ablation de ces vésicules me paraît inutile; on réussit aussi bien en appliquant sur la cornée une couche de poudre de calomel d'environ un millimètre d'épaisseur, qui détruit les vésicules par le frottement. Après avoir enlevé le calomel, on met un bandeau compressif. On combat les douleurs ciliaires très violentes et qui ôtent aux malades le sommeil, par des injections sous-cutanées de morphine à la tempe.

La *kératite dendritique* (Hansen Grut, G. de Grandmont, Emmert) se présente sous forme de sillons grisâtres qui siègent

sous l'épithélium et se transforment par la destruction de l'épithélium en ulcérations conservant une forme caractéristique, celle de branches de corail. Chaque sillon se ramifie, porte de petits prolongements latéraux et se termine en forme de massue à contours irréguliers. Le reste de la cornée est transparent. Cette affection, d'apparence infectieuse, se rencontre souvent avec les fièvres paludéennes; elle dure assez longtemps et laisse des opacités dont la ramification indique l'origine. Des lavages et compresses de sublimé, une pommade d'iodoforme, l'application du galvanocautère ou le grattage des sillons enrayent la propagation et amènent la cicatrisation. Antipyrine et quinine à l'intérieur.

Kératite bulleuse. — On observe sur des yeux désorganisés par un glaucome absolu ou par l'irido-choroïdite chronique, l'apparition sur la cornée d'une petite ampoule fluctuante, formée par le soulèvement de l'épithélium ou de la couche superficielle du tissu propre de la cornée. Le contenu est une sérosité légèrement trouble ou même sanguinolente. Ce soulèvement s'accompagne parfois de douleurs assez vives, ou seulement d'une sensation de gêne pour le malade: la vésicule peut persister longtemps ou s'ouvrir au bout de quelques jours. Si cette guérison se fait trop attendre et que les douleurs soient vives, on peut enlever la paroi antérieure de l'ampoule. Des récidives fréquentes sur des yeux d'ailleurs perdus pour la vision peuvent exiger l'énucléation du globe de l'œil.

La *kératite filamentaire* est caractérisée par l'apparition de filaments à la surface de la cornée qui se reproduisent à mesure qu'on les enlève. C'est une affection rare, siégeant dans l'épithélium même (Hess) qui se soulève par place, et par un allongement de ses cellules forme les filaments qui, au microscope, présentent la forme d'une corde enroulée comme une spirale (Hess, Nuël). La durée de la maladie, généralement assez longue, mais qui se termine spontanément, peut être abrégée par l'abrasion de toute la couche épithéliale (Sattler).

B. — Kératites parenchymateuses.

La kératite parenchymateuse est tantôt circonscrite (interstitielle), avec ou sans vascularisation, tantôt diffuse.

1. Kératite interstitielle.

a. Kératite interstitielle vasculaire. — L'affection débute par un réseau épais de vaisseaux qui prennent naissance dans le tissu sous-conjonctival, passent sur la cornée et s'y terminent brusquement. Ce réseau vasculaire, formé par des vaisseaux très fins parallèles, donne à la partie de la cornée qu'il occupe un aspect tellement rouge, qu'à première vue on pourrait croire à une extravasation de sang sur les bords de la cornée.

Cependant on observe bientôt entre les vaisseaux la présence d'une exsudation grisâtre, et au bord de la vascularisation, une opacité jaunâtre profonde. Toute la partie atteinte de vascularisation proémine au-dessus de la membrane, tandis que l'infiltration jaune ne présente pas de gonflement. Ce dernier fait s'explique parce que le processus pathologique consiste dans une transformation du contenu des cellules de la cornée, sans segmentation des noyaux, sans prolifération de nouvelles cellules, enfin sans fonte purulente. Quelquefois on observe au-dessus de l'infiltration une altération de l'épithélium qui prend un aspect pointillé produit par une hyperplasie de ses cellules.

Lorsque la maladie entre dans la période de guérison, nous voyons d'abord disparaître les vaisseaux fins; la partie soulevée de la cornée s'aplatit et l'infiltration prend une teinte grisâtre. En même temps, elle se circonscrit en forme d'opacité ronde vers laquelle s'étendent quelques vaisseaux superficiels (pannus régénérateur). L'éclaircissement de la cornée se produit de la périphérie vers le centre, qui parfois ne reprend pas sa transparence complète, ou ne la reprend qu'après un temps plus ou moins long.

Une forme particulière de la kératite interstitielle vasculaire est une variété profondément située de la *kératite en bandelettes*, consécutive à la conjonctivite phlycténulaire, et que nous avons déjà décrite (voy. p. 85).

Les symptômes qui distinguent ces deux affections sont les suivants :

Dans la forme interstitielle, nous constatons une infiltration plus profonde, et un grand nombre de vaisseaux très serrés, qui n'atteignent pas toujours la partie infiltrée de la cornée.

Tandis que dans l'autre, la phlyctène est située à la surface de la cornée et se trouve toujours au sommet de la petite bandelette vascularisée.

Les symptômes subjectifs qui accompagnent la kératite interstitielle sont très variables ; quelquefois, à peine prononcés, ils atteignent dans la plupart des cas un degré de violence considérable. Les malades se plaignent d'une grande chaleur dans l'œil, de douleurs ciliaires, de larmoiement et de photophobie. La vision est naturellement très altérée.

Marche et terminaison. — La durée de la kératite interstitielle est toujours longue ; il se passe plus de deux mois avant que la maladie ait parcouru sa période progressive, puis elle peut rester stationnaire pendant plusieurs semaines ; enfin la résorption de l'infiltration et la disparition des vaisseaux durent jusqu'à quatre ou cinq mois. Les complications sont rares, et ce n'est qu'à la suite d'irritation de l'œil, soit par la faute du malade, soit par un traitement irrationnel, que l'on voit survenir des abcès ou des ulcérations profondes avec toutes leurs conséquences.

La participation de la conjonctive par son hypérémie et le gonflement catarrhal, si elle n'est pas excessive, doit être considérée comme un symptôme favorable à la résorption. Rarement on observe la complication d'une iritis ou d'une cyclite.

Cette dernière, qui résulte d'une propagation du processus inflammatoire au corps ciliaire, par l'intermédiaire des vaisseaux, s'annonce par une exacerbation des symptômes d'irritation, une photophobie intense, des douleurs violentes et persistantes, une diminution de la consistance du globe oculaire et de l'acuité visuelle.

Pronostic. — Malgré la longue durée de la maladie, le pronostic est en général favorable, parce qu'il n'y a pas de disposition à la suppuration. Ce qui l'aggrave au point de vue de la vision, c'est le siège de l'infiltration au centre de la cornée, parce qu'il reste alors une opacité plus ou moins gênante, qui d'ailleurs s'éclaircit encore progressivement, surtout chez les jeunes malades. La complication de cyclite, qui en somme est rare, rend le pronostic très grave.

Étiologie. — La kératite interstitielle survient fréquemment

chez les enfants, à la suite de conjonctivite phlycténulaire, ou idiopathiquement sous l'influence d'irritations extérieures, surtout chez les individus mal nourris et affaiblis.

Traitement. — Dans le traitement de la kératite interstitielle vasculaire, il faut nous contenter, du moins pendant sa première période, de garantir l'œil malade contre l'influence nuisible du grand jour, du vent, de la poussière, etc., et surveiller la marche de l'inflammation.

Les collyres astringents ou les caustiques doivent être entièrement rejetés, car ils ne pourraient faire que du mal. Nous combattons les douleurs par des lotions ou des fomentations chaudes avec une infusion de camomille ou de belladone d'après la formule suivante :

Extrait de belladone.....	3	grammes.
Eau distillée.....	200	—

une cuillerée à bouche de cette solution dans un grand bol d'eau chaude (35 à 40°). On peut prescrire pour le même usage ;

Eau de laurier-cerise.....	3	grammes.
Eau distillée.....	200	—

Les instillations d'atropine ou d'ésérine sont sans effet, parce que le médicament n'est pas résorbé.

Lorsque la cornée commence à s'éclaircir, on peut employer les insufflations de calomel, et si elles sont bien supportées, les renouveler journellement ou les remplacer par la pommade d'oxyde jaune de mercure, dont on essaye d'abord une faible dose et qu'on peut augmenter progressivement.

La paracentèse de la chambre antérieure a été également conseillée contre cette forme de kératite (*Hasner*). Le traitement de la kératite en forme de bandelette a été exposé plus haut. (Voy. p. 89.)

Un traitement général fortifiant doit accompagner le traitement local et être approprié à la constitution du malade. (Toniques sous forme de fer, de quinine, préparations iodées, ablutions journalières d'eau salée, régime fortifiant, séjour à la campagne.)

b. Kératite interstitielle non vasculaire. — Il apparaît sur un point quelconque de la cornée une opacité grisâtre, d'abord

nuageuse, mais qui finit par se condenser dans un point, et qui forme alors une opacité blanchâtre saturée, entourée d'un nuage gris. Plusieurs de ces opacités peuvent se montrer en même temps dans la cornée. Ces infiltrations circonscrites ne sont accompagnées d'aucun symptôme d'irritation et tourmentent seulement le malade par le trouble de la vision, qui est beaucoup plus considérable que l'état de la cornée ne le donnerait à croire, et qui va jusqu'à occasionner la cécité pendant la durée de la maladie, si les deux yeux sont atteints à la fois.

L'opacité peut disparaître sans laisser la moindre altération de la cornée ; d'autres fois, elle persiste, augmente d'épaisseur, de sorte que l'épithélium qui la recouvre se soulève au-dessus du niveau de la cornée.

Puis il survient une nécrose partielle du tissu atteint, qui amène la formation d'un ulcère avec ses conséquences. Une terminaison plus heureuse résulte de l'apparition de quelques vaisseaux qui vont de l'anneau conjonctival vers l'exsudation et favorisent la résorption. Dans ce cas, on observe aussi une injection périkératique plus prononcée, et le malade accuse plus de sensibilité à la lumière et aux irritants extérieurs.

L'aspect de la cornée varie sensiblement selon l'étendue et l'intensité de l'affection. Tantôt l'infiltration ne se montre que sous la forme d'un léger nuage, tantôt avec des opacités blanchâtres, de la grandeur d'une tête d'épingle, tantôt enfin sous la forme d'une opacité très épaisse qui soulève la couche épithéliale et se propage dans l'intérieur des tissus.

Marche et terminaison. — L'affection est généralement de longue durée, mais se termine par la guérison, avec une opacité d'autant plus persistante que l'infiltration a été plus profonde et que l'individu atteint est plus âgé.

Pronostic. — Il est en somme favorable, sauf dans les cas d'ulcération profonde où il faut craindre la perforation. Le plus grand danger consiste dans un traitement irrationnel.

Étiologie. — Souvent nous ne trouvons pas de cause à l'affection ; d'autres fois, elle survient à la suite de conjonctivites phlycténulaire ou purulente, ou comme complication de la kératite superficielle vasculaire.

Traitement. — Le moyen principal contre cette maladie consiste dans l'application de compresses chaudes sur l'œil. La température doit être d'autant plus élevée et leur application plus prolongée, que l'affection se montre plus dépourvue de tout symptôme d'irritation. La seule précaution à prendre, c'est de modérer ou d'arrêter même l'emploi de ces compresses lorsque la conjonctive est prise d'hypérémie ou de sécrétion, ou lorsqu'on voit la cornée s'infiltrer davantage et présenter les symptômes d'une réaction inflammatoire. Il faut alors remplacer les compresses temporairement par des lotions avec une solution de sublimé (1 pour 5000), répétées plusieurs fois par jour, jusqu'à ce que l'affection ait repris son caractère initial.

Ce sont là les principes généraux du traitement de cette affection, qui exige de la part du médecin une observation attentive de tous les symptômes et une appréciation méthodique des résultats produits par les moyens employés. En même temps, lorsqu'il y a menace de complication du côté de l'iris, on instille de l'atropine jusqu'à dilatation de la pupille qu'il faut maintenir dilatée ; on prescrit des frictions avec la pommade belladonée sur le front, et comme traitement général, les préparations iodées, de légers purgatifs et des vésicatoires répétés ou permanents, lorsque l'état général du malade le permet.

2. Kératite parenchymateuse diffuse.

Diagnostic. — Une opacité très légère se répand sur toute l'étendue de la cornée, dont la transparence au début est si peu altérée qu'au premier aspect on croit plutôt à une décoloration de l'iris qu'à une maladie de la cornée. L'opacification devient peu à peu plus épaisse, la cornée perd son brillant, et sa surface épithéliale apparaît comme piquetée avec une pointe d'aiguille. Souvent, cette kératite n'atteint d'abord qu'une partie de la cornée et envahit insensiblement et quelquefois très lentement la membrane tout entière.

L'injection sous-conjonctivale est à peine accusée ou manque entièrement, et les seuls symptômes dont le malade se plaint, sont le trouble visuel, la crainte d'une forte lumière, et un peu de larmoiement. Cependant, dans le courant de la maladie, il survient parfois des douleurs ciliaires qui prennent par moments une violence extrême, sous l'influence de toute cause irritante.

Dans un certain nombre de cas, l'opacité se condense à un ou plusieurs endroits de la cornée, et si elle est alors placée devant la pupille, la vue peut se réduire à la distinction du jour et de la nuit. Lorsque la cornée commence à s'éclaircir, on voit se développer des vaisseaux qui partent de l'anneau conjonctival, et quelquefois en si grand nombre et si serrés, qu'ils occasionnent un reflet rougeâtre de la cornée.

Marche et terminaison. — La kératite diffuse marche avec une lenteur désespérante. Elle peut atteindre, dans un intervalle de quelques semaines, les deux yeux, et sa durée varie de quelques mois jusqu'à deux ans. Elle se termine généralement par la guérison et le retour de la cornée à une transparence presque complète. Les complications du côté de l'iris ou de la choroïde ne sont pas rares ; elles peuvent être prévenues souvent par un traitement rationnel. J'ai observé une et même plusieurs récidives de la maladie après des mois et des années de guérison.

Pronostic. — Abstraction faite de la longue durée de la maladie, le pronostic est favorable, comme nous venons de le voir. Il ne faut pas oublier qu'une imprudence de la part du malade, par exemple s'il expose son œil à des causes d'irritation comme un air trop vif, une lumière intense, etc., ou un traitement irritant, peuvent provoquer des complications fâcheuses.

Étiologie. — La cause de la maladie réside pour la majorité des cas dans l'état général, bien qu'on la rencontre aussi chez des individus dont la constitution et la santé ne laissent rien à désirer; elle atteint de préférence les enfants et les jeunes gens de constitution débile, apparaît parfois accompagnée d'autres manifestations diathésiques (scrofuleuses, rachitiques), mais se rattache surtout à l'hérédo-syphilis, dont elle constitue une des manifestations tardives. Aussi constate-t-on dans la majorité des cas d'autres symptômes de syphilis héréditaire, tels que les altérations caractéristiques des incisives (*Hutchinson*), des rhagades autour de la bouche, des arthrites et la surdité.

Traitement. — Nous ne connaissons pas de moyens pour

enrayer rapidement la marche de la maladie. Les compresses chaudes et les cataplasmes employés pendant longtemps, réussissent encore le mieux pour amener plus tôt la vascularisation nécessaire à la guérison. En même temps, on maintient pendant toute la durée de l'affection la pupille dilatée par des instillations d'un collyre d'atropine (3 centigr. pour 10 gr.), répétées matin et soir. J'ai observé quelques cas de guérison bien rapides chez des malades auxquels j'avais appliqué avec le traitement local et général en usage un petit séton filiforme de chaque côté au-dessus des oreilles sous les cheveux.

Enfin, on vante l'action curative des injections sous-conjonctivales de sublimé (1 ou 2 gouttes d'une solution de 1 pour 1000) répétées tous les 2 ou 3 jours. Une série de 4 à 6 injections suffit pour démontrer dans chaque cas si cette médication doit être continuée utilement.

Lorsque la cornée commence à s'éclaircir, les insufflations journalières de calomel, l'emploi de la pommade à l'oxyde jaune de mercure ou de la teinture de cantharides (avec parties égales d'huile d'olive), activent le retour à la transparence. Lorsque celle-ci tarde trop longtemps à s'établir, on peut avoir recours à la péritomie (voy. p. 128).

A ce traitement local nous ajoutons un traitement général tonique, et l'usage des iodures ou la médication anti-syphilitique : le calomel à petites doses fractionnées et longtemps continuées, des frictions mercurielles ou des injections sous-cutanées de sublimé ou de cyanure de mercure.

C. — Kératite profonde. Kératite ponctuée. Descémetite.

C'est le nom par lequel on désigne l'affection parenchymateuse, lorsqu'elle siège dans les couches les plus profondes de la cornée. La maladie débute avec des symptômes inflammatoires, et des opacités isolées circonscrites dans les couches profondes du parenchyme de la cornée. Lorsqu'elle se propage sur la membrane de Descemet elle donne lieu à une forme particulière qui a reçu le nom de *kératite ponctuée*.

Cette dernière affection est caractérisée par la présence à la face postérieure de la cornée, de petites taches dues tantôt à des altérations de l'épithélium de la membrane de Descemet, tantôt à des dépôts précipités de l'humeur aqueuse sur la sur-

face postérieure de la cornée, et siégeant dans ce dernier cas surtout à sa partie inférieure. C'est à l'éclairage latéral ou en faisant usage du miroir ophtalmoscopique muni de + 10 ou + 20 D., que l'on distingue surtout les détails et le siège de ces légères opacités, qui font parfois saillie dans la chambre antérieure et dont on peut aussi constater la présence sur la cristalloïde antérieure. La maladie s'accompagne parfois de changements dans l'aspect ou les fonctions de l'iris, même d'épanchements dans le corps vitré, ce qui démontre que la *descemetitis* n'est survenue qu'à la suite d'une inflammation du tractus uvéal.

L'affection de la membrane de Descemet n'étant que la conséquence d'une kératite parenchymateuse ou bien plus souvent d'une *iritis séreuse*, sa marche dépend essentiellement de celle de ces maladies dont elle partage aussi le pronostic et le traitement (voy. les chapitres qui traitent de ces maladies).

D. — Kératites suppuratives.

Selon que la destruction suppurative du tissu de la cornée reste renfermée entre les lamelles de la cornée, ou se fait jour à la surface, nous avons à distinguer les ulcères de la cornée et les abcès de cette membrane. Une seconde distinction très importante au point de vue clinique, car elle détermine de grandes différences thérapeutiques, est constituée par le fait que la kératite suppurative est tantôt accompagnée de phénomènes inflammatoires plus ou moins intenses (ulcères et abcès inflammatoires), tantôt ceux-ci font entièrement défaut (ulcères et abcès non inflammatoires, indolents ou torpides).

1. — Infiltration circonscrite et abcès de la cornée.

a. *L'abcès inflammatoire* s'accompagne, dès son début, de sensation de chaleur, de photophobie, de larmoiement et de douleurs ciliaires. On constate une injection périkératique sous-conjonctivale partielle ou totale, et entourant dans ce dernier cas la cornée d'une zone rose, quelquefois légèrement infiltrée. Il se forme alors dans la cornée, à son centre ou à la périphérie, une petite infiltration qui peut rester *circonscrite*, ou s'étend peu à peu sans altérer le niveau de la cornée, lorsqu'elle est située profondément, tandis qu'elle soulève les cou-

ches antérieures de la membrane si elle est située superficiellement.

Quelquefois, il existe plusieurs de ces infiltrations qui se confondent rapidement en une seule. Sa couleur, de grise qu'elle était d'abord, devient jaunâtre, et l'abcès s'entoure d'un nuage grisâtre. Il n'est pas rare de constater la présence d'opacités striées situées profondément dans le parenchyme et qui rayonnent vers la périphérie de la cornée. Quand il occupe le centre de la cornée, la forme de l'abcès est généralement ronde ; lorsqu'il est situé près du bord, il en suit le contour et s'arrondit vers le centre. L'épithélium au-dessus de l'abcès ne devient irrégulier ou rugueux, que lorsque l'abcès siège superficiellement et exerce une pression plus ou moins grande sur la couche épithéliale qu'il soulève au-dessus du niveau de la cornée.

L'abcès est formé par la destruction des éléments cellulaires de la cornée et de la substance intercellulaire, en même temps que les cellules environnantes sont gonflées et atteintes de segmentation de leur noyau (anneau grisâtre).

Le contenu de l'abcès se compose des matières infectieuses (micrococques et bacilles), de globules de pus, de gouttelettes graisseuses et de détritus du tissu cornéen plus ou moins altéré. Selon la quantité relative de ces éléments, le contenu est tantôt si épais, qu'il ne sort pas après la ponction de l'abcès, tantôt il est plus ou moins liquide.

Le pus renfermé dans l'abcès peut s'épancher entre les lamelles de la cornée et pénétrer dans les parties déclives de la membrane. Il s'y présente sous l'aspect d'un arc plus ou moins long,

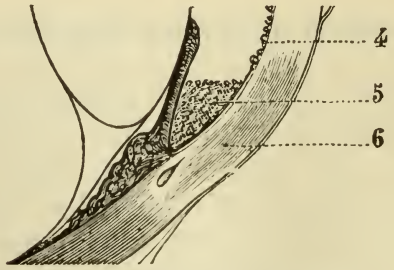

Fig. 28. — Onyx (6) et hypopyon (5).

dont la concavité est tournée en haut et forme alors l'*onyx* ou l'*onguis* (voy. fig. 28,6).

Le bord inférieur de cet épanchement reste toujours à une certaine distance de la sclérotique, et le pus ne se déplace pas quand on fait mouvoir la tête du malade (caractère qui le distingue de l'hypopyon). A l'éclairage latéral, on se rend facilement compte que l'épanchement est renfermé dans les lamelles de la cornée, et quelquefois on distingue de petites traînées grisâtres ou laiteuses qui descendent de l'abcès vers l'onyx.

Marche et terminaison. — L'abcès peut se développer très rapidement, en quelques jours et même en quelques heures. D'autres fois, il a un développement beaucoup plus lent, lorsqu'il est peu étendu et siège superficiellement.

Nous voyons quelquefois, au bout de peu de temps, l'épithélium s'excorier, la paroi antérieure de l'abcès se rompre, et nous nous trouvons alors en face d'un ulcère dont le fond, d'abord jaunâtre, devient grisâtre, se recouvre d'épithélium et guérit plus ou moins rapidement, en laissant une légère opacité. Généralement, l'injection sous-conjonctivale augmente pendant la période de régénération, et l'on voit même quelques vaisseaux dépasser le bord de la cornée et se rapprocher du foyer de la maladie.

Il peut arriver aussi que l'infiltration ou le contenu de l'abcès se résorbent graduellement, sans que l'épithélium soit détruit. Sa teinte jaune se change en gris, et nous reconnaissons sa place encore au bout de quelque temps par l'opacité plus ou moins persistante qui y siège.

Dans les cas plus graves, l'abcès s'étend, envahit les différentes couches de la cornée et finit par se rapprocher de l'une des deux surfaces de la cornée ou même de toutes les deux.

S'il parvient à rompre sa paroi antérieure, il en résulte la formation d'un ulcère avec toutes ses conséquences. Si c'est la membrane de Descemet qui cède, nous verrons le pus s'épancher dans la chambre antérieure, gagner la partie la plus déclive de cet espace, et former un *hypopyon* (voy. fig. 28, 5).

L'ouverture de la membrane de Descemet par laquelle le pus s'est échappé, est quelquefois si petite, que nous ne pouvons la distinguer même à l'éclairage latéral. D'autres fois, on voit parfaitement le trajet par lequel l'abcès communique avec la chambre antérieure, sous forme d'une ligne ou d'une traînée blanchâtre ou grisâtre (fig. 28, 4). L'abcès peut ainsi se vider et

se remplir à plusieurs reprises, jusqu'à ce que le travail de régénération commence; l'ouverture de la membrane de Descemet se ferme alors, le pus dans la chambre antérieure est résorbé, et le processus morbide se termine en laissant une opacité à la place de l'abcès.

Il peut encore arriver que des abcès multiples forment par leur réunion un anneau plus ou moins complet vers la périphérie de la cornée, et menacent les parties centrales de la membrane du danger de mortification, en les isolant de l'endroit d'où ils tirent leur nutrition. De même, l'extension d'un abcès central en largeur et en profondeur peut amener la destruction partielle ou totale de la cornée, et consécutivement la perte de l'œil ou au moins la production d'une opacité étendue indélébile (leucome).

Nous devons encore mentionner la complication de l'abcès avec l'iritis qui, de son côté, peut produire un épanchement de pus dans la chambre antérieure, sans que l'abcès s'y soit ouvert. Enfin, lorsque la kératite suppurative débute avec une grande intensité, comme par exemple après un traumatisme violent et infectieux de la cornée, l'inflammation peut se propager jusqu'à la choroïde et entraîner la suppuration générale de l'organe.

b. Infiltration torpide et *abcès non inflammatoire* (indolent). — Sans aucun symptôme inflammatoire, sans photophobie ni douleur, on voit apparaître généralement vers le centre de la cornée un point jaunâtre qui s'étend rapidement en profondeur et en largeur, ayant toujours ses bords nettement séparés des parties saines et n'étant entouré d'aucun anneau grisâtre. Le siège de cet abcès est tantôt profond, tantôt superficiel, et dans ce dernier cas, il proémine au-dessus de niveau de la membrane.

Marche et terminaison. — Lorsque la maladie tend vers la guérison, son aspect change et prend les caractères d'un abcès inflammatoire. L'infiltration s'entoure d'un anneau grisâtre, l'injection périkératique s'établit, l'œil devient très sensible et le malade accuse de la photophobie, des douleurs ciliaires et une sensation de violente chaleur. L'abcès ne s'étend plus, et de jaune devient grisâtre; la guérison a lieu ou par résorption, ou, lors-

que l'abcès s'est ouvert à l'extérieur et s'est changé en ulcère, celui-ci se recouvre d'une couche épithéliale, se vascularise et guérit en laissant plus ou moins d'opacité.

Malheureusement, dans le plus grand nombre des cas, cette maladie prend une tournure bien plus fâcheuse : l'abcès indolent s'étend en profondeur jusqu'à la membrane de Descemet qui participe à la maladie et propage l'inflammation à l'iris, de là *iritis* et *hypopyon*, ou l'épanchement du pus dans la chambre antérieure se produit à travers la membrane de Descemet. Enfin, si c'est la couche épithéliale et la paroi antérieure de l'abcès qui sont détruites par la suppuration, il en résulte un ulcère étendu qui peut amener la perforation de la cornée, et la kératite peut se terminer par un staphylome considérable ou par un leucome très étendu.

Dans les cas les plus malheureux, l'inflammation gagne les parties profondes de l'œil et détermine l'atrophie de l'organe.

Pronostic. — Dans la kératite suppurative, le retour complet à l'état antérieur ne s'observe que dans l'infiltration circonscrite des jeunes individus ; pour les abcès, ce que l'on peut espérer de mieux, c'est la conservation de la forme de la cornée et la formation d'une opacité cicatricielle. D'ailleurs, le pronostic dépend du siège, de l'étendue et des caractères propres de l'abcès.

En général, nous considérons les abcès indolents comme plus dangereux, à cause de leur marche insidieuse et rapide qui envahit facilement une grande partie de la cornée. Une fois vascularisés, ils ne se distinguent plus des autres, au point de vue du pronostic. Plus ils s'étendent, plus nous avons à craindre une terminaison funeste, soit la perforation avec ses conséquences (prolapsus de l'iris, staphylome, phtisie de la cornée, panophtalmie et phtisie du globe de l'œil), soit par les complications du côté de l'iris.

Dans les cas de guérison même, l'étendue de l'abcès décide dans une certaine mesure de l'opacité et du trouble de la vision qui en résulte. Toutes choses égales d'ailleurs, un abcès central nous inspirera toujours plus d'appréhensions qu'un abcès périphérique. D'abord, à cause de l'emplacement devant la pupille d'une opacité qui pourra persister après la guérison, et puis parce que la régénération même se fait d'autant plus

difficilement que l'abcès est plus éloigné de la périphérie par laquelle se fait la nutrition de la cornée. Une exception à ce pronostic n'est constituée que par les abcès périphériques multiples, qui sont très graves parce qu'ils séparent le centre de la cornée de sa source de nutrition et l'exposent à la mortification de son tissu.

Quant au pronostic des abcès devenus ulcères, et des opacités de la cornée, il sera l'objet d'un chapitre à part.

Étiologie. — Les kératites suppuratives sont liées le plus souvent à des infections septiques par suite de conjonctivites infectieuses (purulentes ou diphthéritiques) ou bien fréquemment de blennorrhée du sac lacrymal. La circonstance occasionnelle réside dans des pertes d'épithélium ou des lésions directes de la cornée par violences extérieures. On les observe aussi après la variole, à l'époque de la dessiccation ou après la cicatrisation des pustules. On a vu enfin survenir des abcès de la cornée après des refroidissements, ou à la suite de maladies générales très débilitantes, telles que la fièvre typhoïde, la scarlatine, la fièvre puerpérale, le diabète, etc. L'infiltration circonscrite paraît tantôt sous la dépendance d'une faiblesse générale, par exemple chez les enfants, ou chez des femmes débilitées par une lactation prolongée, tantôt produite par une cause locale comme les granulations palpébrales.

De Graefe a signalé la suppuration de la cornée chez des enfants à l'âge de deux à quatre mois, qui meurent généralement très vite, sans symptômes cérébraux et chez lesquels on constate cependant à l'autopsie l'existence d'une encéphalite.

Enfin, nous avons à noter la kératite suppurative qui accompagne les lésions de la cinquième paire intra-cranienne et qui a reçu le nom de kératite *neuro-paralytique.* Il se produit alors une insensibilité complète de la cornée qui s'altère sous l'influence des causes irritantes extérieures contre lesquelles l'œil ne se garantit plus par l'occlusion des paupières. D'ailleurs, ce fait s'observe déjà dans une mesure plus restreinte, lorsque les ramifications de la cinquième paire dans l'orbite et dans le globe de l'œil, sont exposées à une forte pression ou à un tiraillement, comme par exemple dans le glaucome, l'exophtalmos, etc.

Traitement. — Lorsque l'infiltration circonscrite est accom-

pagnée de conjonctivite ou de dacryocystite avec ou sans sécrétion, le traitement consiste à combattre ces affections avant tout et avec la plus grande attention. En cas d'hyperhémie de l'iris, et à plus forte raison en cas d'iritis, il faut avoir recours à l'emploi énergique de l'atropine. S'il n'y a pas de conjonctivite, on prescrit des lotions chaudes antiseptiques que l'on peut remplacer par des compresses imbibées de la même solution ou par l'emploi de rondelles de lint borate avec ou sans bandeau compressif suivant l'effet produit sur l'œil et sur les douleurs éprouvées par le malade. Pour les cas où l'infiltration se transforme en ulcère, nous indiquerons le traitement plus loin.

La base du traitement des abcès de la cornée réside dans des lotions antiseptiques, l'application du bandeau compressif, les instillations d'ésérine ou de pilocarpine (*Weber*) et dans les paracentèses. Les myotiques et le bandeau compressif doivent être employés dès le commencement de l'affection et continués pendant toute sa durée. Malgré l'influence fâcheuse des myotiques sur l'iritis, il devient souvent nécessaire de continuer leur emploi aussi longtemps que la conservation de la cornée n'est pas assurée. Si ce danger n'existe pas ou lorsqu'il est passé, on peut les remplacer par l'atropine. Si les douleurs sont vives, il faut avoir recours aux injections de morphine à la tempe.

Lorsque la maladie débute sous la forme indolente, il faut employer des compresses chaudes jusqu'à la vascularisation et jusqu'à la formation d'un anneau grisâtre autour du foyer purulent. L'abcès une fois formé, quelle que soit sa nature, et le pus rassemblé dans la cornée, il faut le traiter d'après les principes généraux, c'est-à-dire l'ouvrir par une paracentèse, soit à l'aide de l'aiguille (voy. p. 72), soit à l'aide d'un petit couteau lancéolaire, si le foyer purulent est de grande étendue. On conclut à la présence du pus par la durée de l'inflammation, et en tenant compte de son développement plus ou moins rapide, par la couleur plus foncée de l'injection péricornéenne, par l'apparence plus distincte de la teinte jaune du pus, et surtout par l'attouchement du foyer au moyen d'une sonde ou de la convexité d'une curette de Daviel (*Arlt*).

Lorsque l'abcès est situé superficiellement, il suffit de l'ouvrir, en conduisant à sa partie inférieure un couteau à cataracte à

travers la paroi antérieure. Si la matière qu'il contient ne s'échappe pas spontanément, on peut l'enlever par le grattage à l'aide d'une curette tranchante.

Lorsque l'abcès est profond, il vaut mieux enfoncer l'aiguille à paracentèse vers sa base et la faire pénétrer obliquement à travers l'abcès dans la chambre antérieure, en ayant soin, par une inclinaison convenable de l'instrument, d'éviter toute lésion, soit de l'iris, soit du cristallin. Il faut se garder aussi d'une évacuation trop rapide de l'humeur aqueuse, et il vaut mieux entr'ouvrir peu à peu la plaie avec la curette de Daviel; à l'aide de pinces fines, on peut retirer le pus aggloméré qui s'interpose entre les lèvres de la plaie. Cette paracentèse réalise l'avantage de voir l'humeur aqueuse, en s'échappant, entraîner les matières renfermées dans l'abcès et en nettoyer la cavité, en même temps que l'opération provoque une diminution de la pression qui, de la chambre antérieure, agit sur la cornée dont la résistance est amoindrie par le processus morbide.

Cette diminution de la tension exerce toujours une action très favorable sur le travail de réparation, qui est en somme le but de tout traitement pour cette maladie. Il devient parfois nécessaire de répéter cette paracentèse, qui doit toujours être suivie de l'application du bandeau compressif.

Comme pour toutes les ophtalmies infectieuses, on emploie aussi pour les abcès de la cornée les injections sous-conjonctivales de sublimé, souvent avec des résultats favorables.

Quant au traitement général, si au début d'une kératite purulente inflammatoire il peut être indiqué de prescrire quelques purgatifs, il est en général beaucoup plus nécessaire de maintenir les forces du malade par un régime fortifiant, par des toniques comme la quinine et le fer, et par de légers stimulants.

Le traitement de l'hypopyon, des ulcères et des opacités de la cornée qui peuvent se former à la suite d'un abcès, sera exposé plus loin.

2. — Ulcères de la cornée.

a. *Ulcère inflammatoire.* — La maladie débute par des douleurs ciliaires très vives, du larmoiement, de la photophobie et une injection périkératique intense. En même temps que ces symptômes, l'ulcère se développe, au centre ou vers la périphé-

rie de la cornée, soit par une perte de substance à fond grisâtre, soit par une infiltration qui se montre d'abord au-dessous de la couche épithéliale et détruit ensuite cette dernière.

Au commencement, la teinte grisâtre de l'ulcération se manifeste surtout vers le bord, qui est légèrement gonflé et entouré d'une partie infiltrée du tissu de la cornée sous forme d'un anneau grisâtre, tandis qu'au fond de l'ulcère la transparence n'est presque pas altérée. A mesure qu'il se développe, l'ulcère prend une teinte jaunâtre et se propage en étendue et en profondeur, en détruisant les tissus de proche en proche. Lorsque la période de régénération commence, l'ulcère reprend sa teinte grisâtre, l'anneau opaque qui l'entoure paraît se prononcer davantage et la couche épithéliale commence à se reformer de la périphérie vers le centre. Le fond de l'ulcère se couvre de matière grisâtre qui s'organise, et le nouveau tissu peut gagner progressivement une transparence presque normale, ou conserver une opacité plus ou moins prononcée. Des vaisseaux venant de la périphérie de la cornée se rapprochent de l'ulcère et activent le travail de réparation. Cette période est parfois très lente et peut durer plusieurs mois. Une fois l'épithélium en voie de régénération, les symptômes d'irritation, surtout les douleurs et la photophobie, disparaissent assez vite.

Une forme d'ulcération particulière débute près de la périphérie de la cornée, en forme de croissant et se propage le long du bord, de sorte qu'elle y forme une rainure entourant plus ou moins complètement les parties centrales de la membrane (*ulcère à cordon*). Celles-ci, menacées dans leur nutrition, peuvent s'altérer et subir une mortification qui amène la destruction presque complète de la cornée.

b. *Ulcère non inflammatoire* (*indolent*, *torpide*). — Presque sans aucun symptôme d'irritation ou d'inflammation, il se développe un ulcère de peu d'étendue, transparent et sans infiltration environnante; on l'appelle *ulcère à facettes;* dans quelques cas, il pénètre profondément sans changer cependant d'aspect et peut amener la perforation de la cornée.

Dans une autre forme beaucoup plus grave, il se produit généralement vers le centre de la cornée une perte de substance ronde on ovale, translucide, de couleur blanchâtre, dont le bord présente pendant toute sa période de développement une

infiltration plus ou moins étendue en arc de cercle étroit, de couleur blanche caséeuse, entourée de petits points d'infiltration ou de stries fines rayonnant vers le bord de la cornée. C'est dans la direction de ces foyers que l'ulcère montre une tendance très prononcée à s'étendre rapidement d'abord en surface, puis à l'intérieur de la cornée. Dès le début ou lorsqu'il a atteint une certaine profondeur, on voit se former un hypopyon ; celui-ci peut provenir soit de l'ulcère lui-même, le pus s'étant frayé un passage à travers les lamelles de la cornée, ou il résulte d'une altération des cellules épithéliales qui tapissent la membrane de Descemet vers la chambre antérieure, ou enfin il est produit par une iritis qui complique très souvent la maladie. En effet, on voit alors en même temps la pupille se contracter, l'iris perdre sa mobilité, se décolorer et se vasculariser. L'ulcère dont nous venons de donner la description a été désigné sous le nom d'*ulcère à hypopyon* (*Roser*) ou d'*ulcus serpens* (*Saemisch*).

Plus rarement, l'ulcération débute à la périphérie de la cornée, prend une forme semi-lunaire et se répand sur toute la surface de la membrane, toujours entourée de petites infiltrations grisâtres qui se réunissent pour former le bord de l'ulcère dont l'aspect est feuilleté, le bord miné et séparé des couches inférieures. L'ulcération subit parfois un temps d'arrêt pour reprendre ensuite, passe successivement sur toute la cornée et guérit avec une large cicatrice (*ulcus rodens*). Il n'y a généralement pas d'hypopyon ni de perforation de la cornée.

Marche et terminaison. — Quelle que soit la forme de l'ulcère, lorsqu'il tend à la guérison, nous lui voyons prendre une teinte grisâtre ; la perte de substance est alors comblée par des cellules de nouvelle formation, qui restent opaques lorsqu'elles se développent rapidement, tandis qu'elles peuvent acquérir une transparence parfaite si elles se développent avec lenteur. La vascularisation de l'ulcère, tout en étant propice à la réparation, favorise aussi la formation de l'opacité lorsque les vaisseaux sont en très grand nombre, en provoquant le développement rapide des cellules.

Cette restitution du tissu détruit se fait au-dessous de la couche épithéliale, qui se régénère rapidement de la périphérie de l'ulcère vers son centre.

Lorsque l'ulcération se propage sur les couches profondes de la cornée jusque dans le voisinage de la membrane de Descemet, la pression intra-oculaire peut pousser le fond de l'ulcère en avant et produit ainsi un état désigné sous le nom de *kératocèle* (fig. 29, *a*).

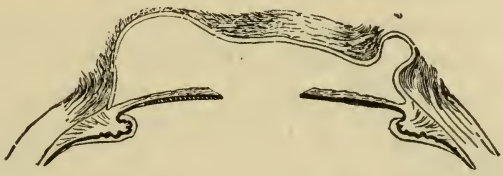

Fig. 29. — Hernie de la cornée ou kératocèle.

La membrane de Descemet étant très élastique, peut faire hernie au dehors et s'élever au-dessus du niveau de la cornée, sous forme d'une vésicule transparente, qui renferme l'humeur aqueuse. Quelquefois cet état persiste assez longtemps; la membrane de Descemet et le tissu cornéen, encore conservé, peuvent s'épaissir et former la base du tissu cicatriciel qui ferme la perte de substance subie par la cornée. La forme de cette cicatrice est souvent staphylomateuse; cependant elle peut s'aplatir progressivement.

Généralement, le kératocèle est suivi d'une rupture, qui peut se renouveler à différentes reprises, et la *fistule de la cornée* qui en résulte peut persister longtemps.

Des ulcères étendus et profonds, lorsqu'ils donnent lieu à la formation d'un kératocèle sous la pression de l'humeur aqueuse, peuvent entraîner la totalité de la cornée et il peut se former ainsi une ectasie de la membrane tout entière. Dans d'autres cas, le tissu cicatriciel par sa propriété rétractile attire le tissu environnant, et la cornée tout entière s'aplatit.

Les terminaisons les plus funestes ont lieu par suite de perforation de la cornée, surtout lorsqu'elle a lieu sur une large étendue. Cette perforation, lorsque l'ulcère est très profond, peut avoir lieu sous l'action simple de la pression intra-oculaire : autrement elle se produit sous l'influence de fortes contractions musculaires, en toussant, éternuant, vomissant, en soulevant des fardeaux, etc.

Selon le siège et l'étendue de la perforation, nous distinguons différentes terminaisons :

1° Si la perforation est linéaire et le fond de l'ulcère pas trop aminci, les bords de la plaie se touchent et peuvent se réunir immédiatement. L'humeur aqueuse se reproduit et repousse l'iris et le cristallin dans leur position normale. La perforation peut avoir lieu plusieurs fois, et à la fin la cornée guérit, comme s'il n'y avait pas eu de perforation.

2° Lorsqu'une petite perforation est située juste en face de la pupille, le cristallin, après la sortie de l'humeur aqueuse, s'applique étroitement contre la cornée, et pour peu que ce contact se prolonge, il se forme sur la cristalloïde un dépôt de lymphe plastique. Au bout de quelque temps, l'ouverture cornéenne se cicatrise, et à mesure que l'humeur aqueuse se reproduit, le cristallin est repoussé en arrière et détaché de l'endroit de la perforation. Un filament d'exsudat plastique, allant de la capsule à la face postérieure de la cornée, peut persister pendant longtemps; mais, dans la plupart des cas, il reste seulement une opacité centrale sur la capsule du cristallin (cataracte capsulaire) et une légère opacité de la cornée à l'endroit de la perforation.

L'opacité de la cornée peut disparaître progressivement à un tel point que, même à l'éclairage latéral, on la distingue à peine.

3° Lorsqu'une petite perforation a lieu à une certaine distance du centre de la cornée, aussitôt l'humeur aqueuse échappée, une partie de l'iris, soit de sa largeur, soit de son bord libre, se met en contact avec la cornée (fig. 30). Dans ces conditions qui, par suite de la diminution de la pression intra-oculaire, sont assez favorables à la cicatrisation de l'ulcère, l'ouverture ulcérée de la cornée guérit, l'humeur aqueuse se reproduit, et, l'action musculaire aidant, l'iris retourne à sa position primitive. Si l'adhérence entre l'iris et la cicatrice est déjà trop solide pour être ainsi rompue, elle persistera (synéchie antérieure).

4° Lorsque la perforation a été plus grande et que l'iris a fait prolapsus entre les bords de l'ulcère, et ne peut plus en être dégagé, ce prolapsus se couvre de lymphe plastique qui l'unit aux bords de la perforation et forme la base du tissu cicatriciel. Celui-ci remplit la perte de substance, et l'on y reconnaît encore pendant longtemps la présence du tissu irien par une coloration plus foncée. La chambre antérieure prend dans ces

cas une forme irrégulière, étant plus profonde du côté où l'iris est resté à sa place, que de l'autre où il a été entraîné vers la cornée.

Lorsque l'adhérence s'est faite vers la périphérie et a laissé intact le sphincter de l'iris, la pupille pourra être normale au

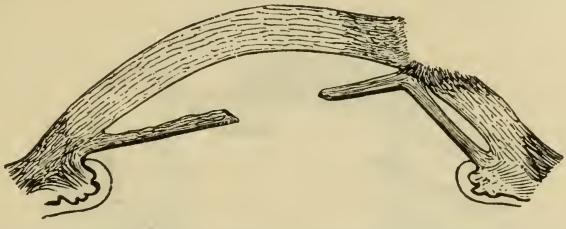

Fig. 30. — Ulcère perforant de la cornée. Adhérence de l'iris (synéchie antérieure) dans sa largeur.

point de vue de sa position et de sa mobilité (fig. 30). Par contre, la pupille sera déplacée vers la perforation, lorsque l'adhérence de l'iris a eu lieu près du bord libre, et surtout si une partie de ce bord a été prise dans la cicatrice (fig. 31) (*leucome*

Fig. 31. — Ulcère perforant de la cornée. Adhérence de l'iris (synéchie antérieure) par son bord pupillaire.

adhérent). Si la pupille tout entière a été prise, l'iris est fortement tendu vers la cicatrice et la chambre antérieure peu profonde.

5° Si la perforation a eu lieu sur une large étendue et s'est effectuée brusquement, le prolapsus de l'iris peut être très considérable, et, sous l'action de l'humeur aqueuse, proéminer à la surface de la cornée comme une vésicule de la grandeur d'un petit pois (fig. 32). Si le prolapsus ne s'aplatit pas à la suite de rupture, il donnera lieu à un staphylome partiel de la cornée et de l'iris (fig. 33). D'autres fois, la capsule du cristallin peut se rompre et il se formera une cataracte, ou le cristallin est chassé hors de l'œil, la zonule de Zinn se rompt, et il s'écoule une partie variable d'humeur vitrée. A la suite de cet

accident, il peut survenir des hémorrhagies intra-oculaires, un décollement de la rétine, ou même une inflammation générale avec phtisie du globe oculaire.

6° Après la destruction d'une grande partie ou de la totalité de la cornée, l'iris se trouve immédiatement derrière l'ouverture ainsi produite. La pupille est rétrécie et se ferme bientôt

Fig. 32. — Prolapsus d'iris après large perforation.

par un épanchement de lymphe plastique, l'iris tout entier se couvre également d'un tissu opaque, s'unit aux bords de la perforation, et la cicatrice d'abord proéminente s'aplatit plus tard par la rétraction du tissu. A la suite de nouvelles poussées inflammatoires dans l'intérieur de l'œil, la cicatrice, si elle n'est pas encore bien solide, ne pouvant résister à la pression

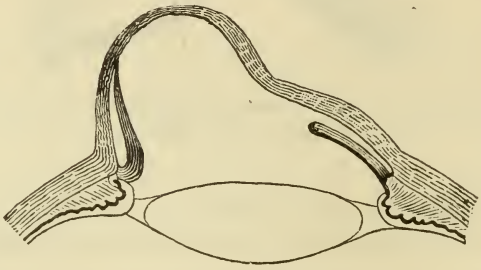

Fig. 33. — Staphylome partiel de la cornée et de l'iris.

de l'humeur aqueuse, est poussée en avant et forme une saillie staphylomateuse. Celle-ci peut se rompre, s'aplatir, et après plusieurs attaques de cette nature, se solidifier complètement tandis que le globe de l'œil s'atrophie.

D'autres fois, après une perforation aussi étendue de la cornée, l'iris s'épaissit, se couvre de tissu cicatriciel opaque, et la pupille étant fermée par une exsudation solide, la membrane tout entière est poussée en avant par l'humeur aqueuse qui s'amasse derrière la cicatrice, la distend de plus en plus et forme une

ectasie cicatricielle qui a reçu le nom de staphylome total (fig. 34). Le cristallin, dans ce cas, peut avoir été expulsé au moment de la perforation, mais le plus souvent il est retenu dans l'œil.

La distension de ce staphylome se fait quelquefois d'une ma-

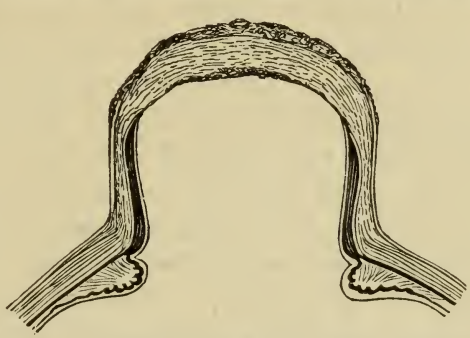

Fig. 34. — Staphylome total de la cornée et de l'iris.

nière irrégulière, soit que l'iris ait contracté des adhérences avec la surface de la cristalloïde qui le retiennent par places, soit que le tissu cicatriciel qui recouvre l'iris ne cède pas partout avec la même facilité à la pression de l'humeur aqueuse. En ce cas, le staphylome paraît bosselé et a reçu le nom de staphylome en grappe (*staphyloma racemosum*) (fig. 35).

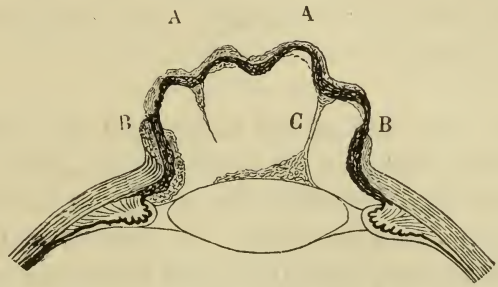

Fig. 35. — Staphylome en grappe : A, A, bosselures de la surface ; B, B, limite de la cornée ; C, filament celluleux.

En résumé, la kératite suppurative peut se terminer : 1° par une guérison sans opacité de la cornée ; 2° avec opacité susceptible ou non de s'éclaircir (taie et leucome) ; 3° il peut en résulter un kératocèle avec altération de courbure de la membrane ; 4° une perforation avec toutes ses conséqueces.

Pronostic. — Si les ulcères sont petits, superficiels, grisâtres,

les symptômes inflammatoires assez prononcés, et si l'individu atteint est jeune, le pronostic est assez favorable. Les ulcères atoniques donnent un pronostic bien plus mauvais, à cause de leur tendance à s'agrandir, et à cause de l'impossibilité dans laquelle nous nous trouvons souvent, de prévenir une destruction étendue. Les troubles visuels que nous avons à prévoir dépendent de l'étendue et du siège de l'opacité qui restera après la guérison. Les leucomes adhérents participent en outre à tous les dangers qu'occasionnent les synéchies, soit directement par le tiraillement de l'iris, soit indirectement par le déplacement du cristallin. (Voyez plus loin *Iritis* et *Glaucome*.)

Enfin, lorsqu'il y a cicatrice staphylomateuse, le pronostic est toujours fâcheux, à cause des altérations de la courbure même des parties saines de la cornée, et à cause des complications qui peuvent encore, après des années, amener la perte de la vision.

Les perforations très étendues penvent conduire à la cécité par l'atrophie du globe ou par la formation d'un staphylome total.

Étiologie. — Elle est la même que celle des abcès de la cornée. L'ulcus serpens se développe le plus souvent sur des personnes affectées d'une maladie du sac lacrymal et à la suite de lésions superficielles de la cornée, par exemple pendant les travaux de la moisson.

Traitement. — Pour l'ulcère inflammatoire l'objet du traitement local est de diminuer les symptômes inflammatoires, d'arrêter les progrès de l'ulcération et d'activer le travail réparateur. On remplit ces indications en prescrivant le repos, les instillations d'atropine, lorsqu'il s'agit d'ulcères petits et superficiels accompagnés de douleurs ciliaires qui indiquent l'irritation de l'iris ou un spasme de l'accommodation. En cas de larges ulcérations qui mettent la conservation de la cornée en danger, il faut employer des instillations de pilocarpine ou d'ésérine. On ajoute l'emploi de l'iodoforme en poudre sur l'ulcération, le bandeau compressif, et, si besoin, les paracentèses. En cas de douleurs très vives on peut avoir recours à une pommade morphinée (30 centigr. pour 6 gr. de vaseline blanche) en frictions sur le front et la tempe, ou à des injections

sous-cutanées de morphine. Il faut s'abstenir rigoureusement de tout collyre astringent ou caustique ; par contre, il est très utile de nettoyer l'œil fréquemment au moyen d'une solution antiseptique.

La plus grande attention doit se porter sur l'état des voies lachrymales (*des deux yeux*) qu'il faut examiner et au besoin soigner journellement, comme sur toute autre cause d'infection de l'œil par des matières septiques.

L'ulcère rongeant ou infectant doit être nettoyé directement à l'aide d'un pinceau de ouate trempé dans de l'eau chlorurée ou une solution de sublimé (50 centigr. pour 1000) et ce nettoyage doit être répété plusieurs fois par jour. Un moyen très énergique pour détruire les foyers d'infiltration progressive vers le bord et à la surface de l'ulcération consiste dans l'attouchement avec la teinture d'iode et surtout dans l'application du galvanocautère (thermocautère ou stylet incandescent), mais son emploi exige une certaine prudence pour éviter la perforation ou même l'amincissement trop considérable de la cornée qui prédispose aux cicatrices ectatiques.

En cas d'ulcère atonique, le moyen principal consiste dans l'emploi de compresses ou de grandes rondelles de lint mouillées d'une solution de sublimé (1 pour 5000) *chaude*. En même temps on instille les myotiques, et dans l'intervalle des applications de compresses, on emploie le bandeau compressif pour servir d'appui à la cornée amincie contre la pression intra-oculaire. Cette pression est une des causes principales qui s'opposent à la nutrition normale et au travail réparateur du tissu cornéen. Elle nécessite souvent l'intervention chirurgicale par des paracentèses répétées de la chambre antérieure.

Lorsque la perforation de l'ulcère menace, il est urgent de la prévenir par une paracentèse pratiquée à la partie la plus mince de l'ulcération, et d'empêcher ainsi la déchirure irrégulière et ses conséquences funestes. En cas d'hypopyon, surtout lorsque celui-ci est considérable, on s'efforce d'évacuer les masses purulentes, en pratiquant avec un petit couteau lancéolaire une incision au bord inférieur de la cornée, tout près de la sclérotique. Le pus se reproduit souvent et nécessite, soit la réouverture de la plaie (à l'aide d'un stylet boutonné), soit une nouvelle paracentèse et des injections antiseptiques dans la chambre antérieure.

Dans ce cas, on a conseillé aussi de pratiquer une iridectomie, qui d'ailleurs devient souvent nécessaire plus tard, pour établir une pupille artificielle, à cause des opacités centrales de la cornée consécutives à la maladie (voy. *Iridectomie*).

M. *Saemisch* a conseillé dans les cas d'ulcus serpens avec grande tendance destructive, de pratiquer une incision transversale avec le couteau linéaire de Graefe, à travers toute l'épaisseur de la cornée, d'un bord de l'ulcère à l'autre, et de rouvrir la plaie à plusieurs reprises, même pendant quelques semaines. Cette opération dont nous avons pu constater souvent l'effet salutaire a, cependant, le grand inconvénient de produire une cicatrice blanchâtre d'autant plus funeste pour la vision que l'ulcère rongeant siège au-devant de la pupille. D'autres fois même l'iris s'engage dans la plaie et reste enclavé dans la cicatrice. On ne devra donc pas pratiquer l'opération de Saemisch avant d'avoir tenté le traitement antiseptique indiqué plus haut. S'il est insuffisant ou si le processus devenu stationnaire reprend sa marche progressive, on peut avoir recours aux cautérisations directes avec un crayon mitigé très pointu ou un stylet rendu incandescent (*Gayet*, *Martinach*), ou mieux encore avec le galvanocautère avec les précautions mentionnées.

Les injections sous-conjonctivales de sublimé ont été aussi employées et vantées contre les ulcérations infectieuses de la cornée.

Lorsqu'à la suite d'une petite perforation il se produit une adhérence de l'iris à la cornée, on emploie avec avantage les mydriatiques et les myotiques alternativement, pour forcer l'action des muscles de l'iris, tantôt dans un sens, tantôt dans l'autre. On essayera encore, par les mêmes moyens, de réduire les prolapsus récents de l'iris ; mais lorsque le prolapsus est déjà étendu, il faut employer les ponctions répétées de la partie herniée, et si cela ne suffit pas, la diviser avec le couteau linéaire de de Graefe, l'exciser soigneusement avec des ciseaux courbes et essayer de détacher l'iris, à l'aide d'une spatule, des bords de la plaie pour le repousser dans la chambre antérieure. Pour empêcher la reproduction de la hernie, on peut boucher l'ouverture de la cornée par un lambeau de conjonctive enlevé de la surface scléroticale, en le poussant jusque dans la chambre antérieure. Dans les cas où la perforation a eu lieu vers la périphérie de la cornée, je recouvre toute l'ulcération d'un lambeau conjonctival, disséqué du voi-

sinage immédiat et réuni par quelques sutures, suivant le procédé de Kuhnt.

Lorsque le cristallin a suivi le prolapsus de l'iris, on ne peut penser à le conserver, et dans l'intérêt même de la cicatrisation, il vaut mieux, lorsqu'on le voit dans l'ouverture, le faire sortir de l'œil, en ouvrant sa capsule.

En cas d'adhérences larges et solides entre l'iris et la cicatrice de la cornée, il faut pratiquer une iridectomie, soit parce que la pupille centrale ne peut plus servir à la vision, soit et surtout parce que, dans ces cas, l'augmentation progressive de la pression intra-oculaire menace l'œil d'une cécité ultérieure. Lorsque le bord pupillaire seul est adhérent à la cornée ou du moins lorsqu'il y a entre la synéchie et la périphérie de la chambre antérieure place pour y introduire un petit couteau très étroit (en forme de faucille), je m'en sers pour séparer le bord de la pupille de la cornée. Si la synéchie est plus large, je pratique la même opération à l'aide de petits ciseaux en plaçant la synéchie entre les deux branches, après avoir fait une incision de la cornée comme pour l'iridectomie.

Les fistules persistantes de la cornée, qui ne se ferment périodiquement que pour s'ouvrir de nouveau, sont d'une guérison très difficile. Il faut essayer d'abord l'usage de la pilocarpine et un bandeau compressif, puis la cautérisation de la fistule, par l'introduction dans l'ouverture fistuleuse d'une aiguille trempée dans le nitrate d'argent ou rendue incandescente. Ce moyen est assez dangereux, à cause du voisinage de l'iris et de la capsule du cristallin.

Le traitement des staphylomes sera exposé dans le chapitre des anomalies de courbure de la cornée.

Le traitement général est le même que celui que nous avons indiqué à propos des abcès de la cornée.

ARTICLE II

Opacités, taies de la cornée.

Les opacités de la cornée doivent leur existence aux altérations persistantes de tissu qui surviennent après les inflammations de cette membrane, ou après les pertes de substance ou les troubles nutritifs.

Ces altérations peuvent siéger dans la couche épithéliale, et elles consistent alors dans une augmentation du nombre et du volume des cellules de cette couche, entremêlées de masses graisseuses et de sels calcaires ; ou elles occupent les différentes couches du tissu propre de la cornée, et se composent de noyaux accumulés dans les cellules, d'amas de cellules graisseuses, de dépôts de sels calcaires ou d'éléments cellulaires de nouvelle formation. Dans les parties environnantes, on observe également des corpuscules cornéens incomplètement développés et des cellules fusiformes.

Les opacités présentent divers degrés d'étendue et de densité, variant depuis un nuage léger (*nubécula*), jusqu'aux taches cicatricielles entièrement opaques (*leucomes*). Celles d'opacité intermédiaire ont reçu le nom d'*albugo*. Les leucomes présentent souvent un reflet brillant comme la soie, et ont à leur centre une coloration blanche comme la craie, lorsqu'ils résultent d'une perforation, parce que l'opacité occupe alors toute l'épaisseur de la cornée.

Il n'est pas rare de voir les opacités compliquées par des dépôts de sels métalliques (acétate de plomb, nitrate d'argent), qui sont le résultat d'applications thérapeutiques faites mal à propos.

Une forme particulière d'opacité cornéenne résulte d'un défaut de conductibilité des nerfs qui se rendent vers cette membrane. C'est ainsi que dans certaines formes d'irido-cyclite et de glaucome ou dans les staphylomes de la sclérotique, où les nerfs ciliaires sont exposés à des tiraillements ou à une pression anormale, l'on voit se développer au bord de la cornée une opacité nuageuse qui s'étend vers le centre de la membrane, et au bout de quelque temps prend un aspect blanchâtre. Si cette opacité se forme à plusieurs endroits de la périphérie, elle ne laisse que la partie centrale de la cornée transparente. D'autres fois, elle se forme en même temps des côtés nasal et temporal et sépare alors comme un ruban blanchâtre les tiers inférieur et supérieur de la cornée restés transparents.

On observe aussi des opacités passagères de la cornée, lorsque la pression interne de l'œil augmente ou s'abaisse subitement. Dans le premier cas, l'opacité paraît résulter d'altérations dans l'arrangement des éléments qui composent la cornée, ceux-ci même étant restés normaux. Dans le second cas, elle se

compose de stries parallèles que l'on voit aisément à l'éclairage latéral et qui sont l'expression optique du plissement de la membrane de Descemet.

Enfin, on rencontre à la périphérie de la cornée des opacités partielles qui, par leur siège et leur aspect, semblent constituer une continuation directe de la sclérotique. Elles surviennent tantôt à la suite d'affections phlycténulaires, tantôt elles existent depuis la naissance et seront exposées plus en détail avec les affections congénitales de la cornée, ou bien elles sont le résultat de certaines formes de kératites parenchymateuses, de scléro-choroïdite antérieure, ou d'épisclérite. Cette *sclérose de la cornée* se produit parfois à différents endroits de la périphérie cornéenne et s'avance progressivement vers le centre ; elle peut envahir toute la membrane avec des temps d'arrêt plus ou moins longs. D'autres fois la maladie s'arrête définitivement et l'opacité rétrograde lentement en laissant quelques traces vers la périphérie.

Le trouble visuel provoqué par les opacités de la cornée varie selon leur position, leur densité et l'état de leurs bords. De petites opacités, même au centre de la cornée, complètement opaques et nettement limitées, si elles ne couvrent la pupille qu'en partie, gênent la vision moins que les taches semi-transparentes qui par la diffusion des rayons lumineux, altèrent la netteté des images rétiniennes. On se rend facilement compte de cette différence, si l'on pense que l'on voit distinctement à travers un verre quand même il ne présenterait que quelques points parfaitement transparents, tandis qu'on ne distinguerait presque plus rien à travers un verre dépoli. Le trouble visuel devient dans ces cas bien plus considérable lorsque l'œil atteint de taies de la cornée est directement opposé à la lumière. Ces malades voient bien mieux lorsqu'ils tournent le dos à la lumière ou qu'ils peuvent protéger leurs yeux contre le grand jour.

Une autre cause des troubles visuels qui accompagnent les opacités de la cornée, résulte des altérations dans la courbure de cette membrane (astigmatisme), survenues à la suite du processus morbide, dans le voisinage de ce dernier ou même dans la membrane tout entière.

Pour remédier à ces troubles visuels, le malade, dans le but de remplacer la netteté des contours par des images rétiniennes

plus grandes, rapproche ses yeux le plus possible des objets et s'impose ainsi des efforts exagérés d'accommodation qui provoquent des congestions dans les membranes profondes de l'œil (scléro-choroïdite), et deviennent la cause d'une forte myopie et d'une amblyopie plus ou moins intense.

Lorsqu'une opacité de la cornée n'existe que sur un œil, on voit survenir assez souvent une déviation de cet œil (strabisme). Les malades, gênés par l'image diffuse qu'ils perçoivent de ce côté, renoncent à la vision binoculaire, se servent exclusivement de leur bon œil, et l'autre suit alors les tendances naturelles de son équilibre musculaire. Il se dévie en dedans, lorsque l'action du muscle droit interne prédomine, comme dans la grande majorité des cas, ou en dehors, si c'est le muscle droit externe qui prévaut.

Pronostic. — Il dépend de l'âge et de la constitution des malades, de la durée, de l'extension, du siège et de la nature des opacités. Ainsi, chez les enfants et les jeunes gens de bonne constitution, des opacités même étendues, résultant de kératites profondes ou d'ulcères, peuvent s'éclaircir progressivement et disparaître entièrement. Nous avons déjà constaté la même chose en parlant des petites perforations qui occasionnent la cataracte capsulaire. Quant aux opacités qui résultent d'altérations du tissu, accompagnées de vascularisation, elles disparaissent d'autant plus facilement et d'autant plus complètement, qu'elles sont plus superficielles, moins étendues et de date plus récente. Il n'y a aucun espoir de voir disparaître des leucomes formés par du tissu cellulaire, par des dépôts calcaires et métalliques. Les taches dues à une altération même considérable de la couche épithéliale, sont d'un pronostic bien plus favorable, parce que nous pouvons agir sur elles directement, par des médicaments ou par une intervention chirurgicale.

Étiologie. — Les opacités de la cornée, comme nous l'avons vu, surviennent à la suite d'infiltrations de la cornée, ou de perte de substance de cette membrane. Elles résultent encore d'altérations épithéliales, provenant de l'irritation directe et prolongée de la cornée par l'état rugueux de la muqueuse conjonctivale ou par des cils (entropion et trichiasis). Enfin, ces opacités peuvent être dues à la pénétration de corps étrangers,

à des défauts dans l'innervation de la cornée et à l'augmentation ou à la diminution subite et prolongée de la pression intraoculaire.

Traitement. — Le traitement se propose d'activer la circulation locale, d'accélérer les fonctions nutritives des parties et de donner ainsi une vive impulsion à la résorption des opacités. Voilà pourquoi la plupart des médicaments indiqués contre les taches de la cornée sont des irritants (calomel, teinture d'opium, précipité rouge, sulfate de cuivre, teinture de cantharides mitigée par l'huile d'olive, sulfate de soude, iodure de potassium, etc.).

Lorsqu'on se trouve en présence d'une opacité dont on prévoit l'éclaircissement progressif, il est inutile d'intervenir ; ce n'est que lorsqu'elle devient stationnaire que l'on essaye les insufflations de calomel ou la pommade à l'oxyde jaune de mercure, employées tous les jours ou tous les deux jours. Après ces moyens, on peut employer les instillations beaucoup plus irritantes de teinture d'opium, de cantharides ou d'essence de térébenthine mélangées d'huile d'olive.

S'il faut une irritation plus forte encore, on peut pratiquer des attouchements légers avec le sulfate de cuivre ou le nitrate d'argent.

L'électricité si souvent vantée n'agit également que comme irritant et ne mérite guère les éloges qu'on lui a prodigués.

Le docteur *Rothmund*, de Munich, a eu à se louer des bons résultats obtenus en cas d'opacités épaisses par des injections d'eau salée (de 1/30 à 1/10) à une température tiède, pratiquées sous la conjonctive à la distance de quelques millimètres du bord de la cornée. Il se produit un chémosis qui disparaît sous le bandeau compressif.

En cas d'opacité provenant d'altérations de la couche épithéliale ou de dépôts de sels métalliques, on pratique l'ablation de l'opacité à l'aide d'un scarificateur ou d'un couteau à cataracte. Le résultat est peu sûr, car souvent le nouveau tissu donne lieu à une nouvelle opacité.

Lorsqu'une opacité indélébile est entourée d'un cercle demi-transparent, il est d'une grande importance pour la vision de faire disparaître, s'il est possible, ce dernier qui produit de grands troubles visuels par la dispersion de la lumière. On peut y réussir

quelquefois, par des attouchements prudents, faits à l'aide d'un crayon mitigé pointu, sur le bord de la tache entièrement opaque. On vante aussi l'effet de la vapeur chaude.

On obtient quelquefois un éclaircissement considérable des opacités cornéennes en pratiquant l'abrasion conjonctivale autour de la cornée à l'aide de la péritomie décrite plus haut (voy. p. 128). Cette opération trouve son indication formelle dans la sclérose progressive de la cornée.

Une autre indication thérapeutique se présente lorsque nous nous trouvons en face d'opacités indélébiles ; il s'agit alors, dans l'intérêt de la vision du malade, d'en atténuer autant que possible les effets optiques. Dans ce but, nous employons d'abord les lunettes sténopéiques, composées d'un diaphragme métallique ovale comme un verre à lunette et muni d'une ou de plusieurs petites ouvertures ou d'une fente très étroite. Ainsi les rayons voisins de l'axe optique arrivent seuls à la rétine, et toute la lumière périphérique, dont la diffusion nuit si considérablement à la netteté des images rétiniennes, reste exclue. Ces lunettes rendent de grands services pour la lecture, l'écriture, etc. ; mais le malade ne peut s'en servir pour marcher, à cause du rétrécissement notable du champ visuel, qui est inévitable lorsqu'on regarde à travers une petite ouverture.

Un second moyen consiste dans l'établissement d'une pupille artificielle, derrière la partie transparente de la cornée, opération dont nous parlerons en détail dans le chapitre de l'iridectomie.

Les expériences souvent renouvelées de remplacer une cornée opaque par la transplantation d'une autre cornée transparente commencent à donner des résultats très encourageants dans les cas où la chambre antérieure est normale, c'est-à-dire où l'iris est resté à sa place et lorsqu'il n'y a pas de leucome adhérent : après avoir enlevé à l'aide d'un trépan à ressort, une rondelle dans toute l'épaisseur de la cornée opaque jusqu'à la membrane de Descemet qui doit rester intacte (*v. Hippel*), on place dans cette perte de substance un morceau de cornée transparente animale ou humaine obtenu également par trépanation. La cornée implantée se greffe parfaitement, et après avoir perdu d'abord sa transparence, la recouvre après quelque temps, de façon à procurer au malade une vision qui lui permet de compter les doigts à quelques mètres de distance.

Enfin, nous possédons dans le tatouage de la cornée un

moyen précieux pour faire disparaître l'expression choquante que les taies blanches indélébiles donnent à la physionomie. En même temps le tatouage fait disparaître les inconvénients des taches demi-transparentes et augmente l'acuité visuelle dans ces conditions (*de Wecker*). Cette opération doit être pratiquée de la façon suivante : après avoir cocaïnisé l'œil et ouvert les paupières à l'aide d'un écarteur à ressort, on fait pénétrer l'encre de Chine dans le tissu à l'aide d'un grand nombre de piqûres pratiquées avec des aiguilles dont on a réuni cinq dans le même instrument (aiguilles de Taylor). On frotte alors la surface du leucome avec une spatule *ad hoc* couverte d'encre de Chine, et après avoir attendu quelques instants on nettoie la cornée avec un tampon de ouate humide pour observer l'effet et recommencer la petite opération au besoin. La coloration est-elle suffisante, on applique une dernière couche d'encre de Chine, on exerce quelques frottements avec la spatule et on laisse l'écarteur en place pendant quelques minutes pour éviter l'action nuisible des paupières. Pendant toute l'opération, il faut éviter de se servir des pinces à fixation, parce que leur emploi peut donner lieu à une tache colorée sur la conjonctive. L'opération terminée, on applique un bandeau compressif.

Le tatouage ne doit pas être pratiqué sur des cicatrices avec enclavement d'iris de date récente et avec tendance à l'ectasie, parce que l'œil est alors disposé à des accès de glaucome que l'opération pourrait faire éclater. A part cette exception, un tatouage bien exécuté ne présente aucun danger, et nous en avons fait un grand nombre avec un très bon résultat et sans le moindre accident.

Nous ne voulons pas terminer ce chapitre sans mentionner les opacités congénitales de la cornée, que nous décrirons parmi les anomalies congénitales de la membrane, et une opacification sénile physiologique connue sous le nom d'*arc sénile*.

ARTICLE III

Arc sénile, gérontoxon.

Cette opacité se présente sous forme d'un arc d'abord à la périphérie supérieure de la cornée ; elle est de couleur grisâtre,

large de 1 à 2 millimètres et séparée de l'anneau conjonctival par une partie transparente de la cornée d'à peu près la même largeur. Elle prend plus tard une coloration plus jaunâtre, apparaît à la partie inférieure de la cornée et s'étend peu à peu tout autour, sous forme d'un anneau dont les portions supérieures et inférieures restent toujours plus larges que les parties latérales, qui parfois sont à peine indiquées.

L'opacité est le produit d'une altération graisseuse dans les cellules de la cornée, altération qui se produit dans un âge plus ou moins avancé, paraît être en rapport avec la dégénérescence athéromateuse des vaisseaux, et ne se présente qu'exceptionnellement chez les jeunes gens. Cette affection ne devient jamais l'objet d'un traitement; d'ailleurs, elle altère si peu les propriétés du tissu de la cornée, que les incisions pratiquées dans ces parties (pour l'extraction de la cataracte, par exemple) guérissent parfaitement.

ARTICLE IV

Anomalies de courbures de la cornée, staphylômes.

1. Staphylôme pellucide.

a. *Cornée conique*, *kératocone* (fig. 36). — Lorsque cette maladie est arrivée à un certain degré de développement, on constate facilement la distension conique de la cornée, dont la pointe mousse et arrondie, formée près du centre de la cornée, s'élève à une certaine hauteur et présente dans un certain nombre de cas une légère opacité.

Cette altération dans la forme de la cornée s'accompagne de troubles visuels considérables, dont la cause réside d'une part dans l'allongement extraordinaire de l'axe antéro-postérieur du globe oculaire, et d'autre part dans l'irrégularité de la réfraction, qui est beaucoup plus puissante au sommet que dans la partie déclive du cône (astigmatisme irrégulier). De là une myopie excessive, de la polyopie et une amblyopie si considérable, que l'acuité de la vision descend jusqu'à 1/30 ou 1/50 de la force normale. Les malades, qui s'aperçoivent bientôt qu'ils améliorent sensiblement leur vision en rétrécissant leur fente

palpébrale pour exclure une portion des rayons lumineux, contractent l'habitude de cligner des paupières.

Si l'affection ainsi développée est facile à reconnaître à première vue, il n'en est pas ainsi au début de la maladie. Les malades accusent alors un trouble de la vue, survenu insensiblement et accompagné de myopie, qui ne peut être corrigé que très imparfaitement par des verres concaves; mais le changement de courbure de la cornée est parfois si peu prononcé, que pour s'en rendre compte il faut examiner soigneusement les reflets cornéens à l'aide du kératoscope (voy. p. 7).

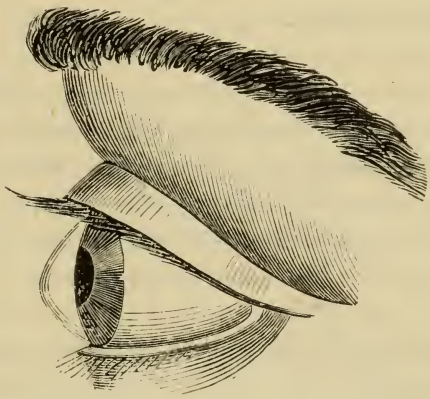

Fig. 36. — Kératocone.

Un moyen très précis consiste à projeter obliquement des rayons lumineux sur la cornée, à l'aide du miroir réflecteur de l'ophtalmoscope. Il se produit alors une ombre très visible, sur le côté opposé de l'ectasie, et cette ombre change de place si nous varions la direction dans laquelle le faisceau lumineux tombe sur la cornée. L'image du fond de l'œil exploré avec l'ophtalmoscope subit des déformations caractéristiques. La mesure exacte de la courbure de la cornée ne peut être obtenue qu'à l'aide de l'ophtalmomètre.

Marche et terminaison. — L'ectasie se développe en général insensiblement; mais on rapporte aussi des faits où elle serait survenue subitement. Arrivée à un certain degré, elle peut rester stationnaire pour toujours ou augmenter encore au bout de quelque temps. Les perforations spontanées sont fort

rares. La maladie attaque très souvent les deux yeux successivement et ne guérit jamais spontanément.

Pronostic. — Les moyens employés autrefois, soit pour améliorer la vision, soit pour arrêter la marche progressive de l'ectasie, produisaient des résultats si imparfaits, qu'au point de vue de la vision le pronostic des kératocones était certainement mauvais. De nouvelles méthodes opératoires, ayant pour but d'aplatir la cornée, et dont les excellents résultats paraissent définitifs, ainsi que des verres spéciaux qui produisent une amélioration sensible de la vision, rendent actuellement le pronostic bien plus favorable.

Étiologie. — La cause de cette affection repose certainement dans un trouble survenu dans l'équilibre entre la pression intra-oculaire et la résistance de la cornée, qui est considérablement amincie. Cet équilibre paraît être rompu, non pas par une augmentation de la tension oculaire, mais par un processus atrophique des parties centrales de la cornée.

Traitement. — Les lunettes sténopéiques, les verres concaves ou cylindriques ainsi que les verres coniques (Raehlmann), améliorent la vision parfois d'une façon très notable. Les verres de contact (Fick, Sulzer), appliqués directement sur la cornée, y réussissent encore mieux, mais ne sont supportés que pour peu de temps. Les paracentèses répétées de la chambre antérieure, ou l'iridectomie pratiquée dans le but de diminuer la pression intra-oculaire, n'ont réussi ni à enrayer sûrement la marche progressive de l'ectasie, ni à l'aplatir.

Des résultats bien plus favorables ont été obtenus par le procédé de de Graefe, qui a pour but de provoquer sur la cornée un petit ulcère et une infiltration circonscrite dont la cicatrisation amène la rétraction du tissu environnant, et indirectement l'aplatissement de l'ectasie. Voici en quoi consiste ce procédé : à l'aide d'un couteau lancéolaire ou d'une aiguille particulière (fig. 37), on enlève à la surface de la cornée, un peu en dehors du sommet du cône, un petit morceau de la substance cornéenne à peu près d'une longueur de 3 millimètres en faisant attention de ne pas pénétrer dans la chambre antérieure. Le surlendemain de cette petite opération, on commence à cau-

tériser la plaie avec un crayon pointu de nitrate d'argent mitigé (en neutralisant attentivement avec de l'eau salée), et l'on répète cet attouchement tous les deux ou trois jours. Ayant ainsi produit une petite infiltration limitée, on pratique au fond



Fig. 37. — Aiguille de Meyer pour l'opération du kératocone.

de l'ulcère une paracentèse que l'on renouvelle tous les jours ou tous les deux jours pendant une semaine. Ces petites opérations ont été remplacées aussi par l'emploi dans le même sens du galvano-cautère.

On abandonne alors la cicatrisation à elle-même, et, sous l'influence de la rétraction du tissu cicatriciel, on voit la cornée s'aplatir petit à petit, et le staphylôme disparaître. Pendant toute la durée du traitement, il faut appliquer le bandeau compressif et instiller de l'atropine.

Dans le même but, on a proposé l'excision d'un petit lambeau cornéen au sommet du kératocone avec ou sans suture consécutive des lèvres de la plaie (*Bader*) ou la trépanation du kératocone (*Bowman*) avec iritomie (*Abadie*). Tous ces procédés doivent être répudiés parce que le voisinage du cristallin les rend périlleux, qu'ils donnent lieu à des adhérences plus ou moins complètes de l'iris avec la cornée, qu'ils laissent des cicatrices bien plus apparentes que la méthode opératoire de de Graefe, sans compenser cet inconvénient par des résultats optiques plus favorables.

b. *Cornée globuleuse*, *kératoglobus*, *hydropisie de la chambre antérieure* (fig. 38). — Cette affection est caractérisée par une distension générale sphérique de la cornée dans tous ses diamètres. Souvent cette distension ne s'arrête pas à la cornée : la sclérotique, à son point de jonction avec la cornée, est également distendue, mince et d'une teinte bleuâtre. Toute la moitié antérieure du globe oculaire, enfin, peut ainsi augmenter de volume, et cela parfois d'une façon si considérable que la cornée est projetée dans la fente palpébrale dont elle empêche l'occlusion (buphtalmie).

La cornée, dans ces cas, peut être transparente ou plus ou moins opaque, la chambre antérieure est très profonde, l'humeur aqueuse généralement claire.

Quant à l'iris, il paraît terne, élargi par la distension de son insertion ciliaire et tremblant, lorsque l'appui direct sur le cristallin lui fait défaut; celui-ci peut devenir aussi mobile après la déchirure de son ligament suspenseur produite par la distension du globe.

La pupille est un peu dilatée, presque immobile, et présente quelquefois des adhérences isolées avec la capsule.

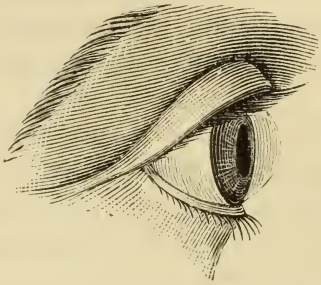

Fig. 38. — Hydropisie de la chambre antérieure. Kératoglobus.

Le globe de l'œil ainsi distendu est dur et gêné dans ses mouvements. Quant à la vision, elle baisse plus ou moins, selon le degré de développement de la maladie et les complications dans les parties profondes de l'œil (excavation *glaucomateuse*). Ainsi, tandis que dans un cas le malade peut encore distinguer les caractères d'imprimerie d'une certaine grandeur, la vision est réduite chez d'autres à la distinction du jour et de la nuit, ou même complètement abolie.

Les verres concaves et sténopéiques se montrent sans influence.

Marche et terminaison. — La maladie, abstraction faite de son origine congénitale que nous traiterons à part, se développe lentement, peut rester stationnaire à chacun de ses degrés ou atteindre l'extrême développement de la buphtalmie. Dans sa marche progressive, elle est souvent compliquée d'affections de l'iris et de la choroïde, ou de l'excavation glaucomateuse de la papille du nerf optique. La perforation spontanée n'a pas été observée. Dans certains cas, par exemple, lorsque l'affection ré-

sulte d'une kératite panneuse, et que la distension est peu prononcée, la cornée peut revenir à son état normal. Mais dans la majorité des cas, la distension persiste après la guérison de la kératite et augmente même.

Pronostic. — Il est défavorable, parce que même dans les cas stationnaires, la vision est imparfaite, et que dans son développement progressif, la maladie, contre laquelle tout traitement est peu efficace, amène la perte presque complète de la vision.

Étiologie. — La maladie est due à une diminution de résistance de la cornée, comme elle résulte, par exemple, des inflammations étendues de la membrane, dans les affections vasculaires panneuses. La sécrétion d'une plus grande quantité d'humeur aqueuse, que l'on accusait autrefois d'être la cause de la maladie (hydropisie de la chambre antérieure), est consécutive à l'agrandissement de la chambre antérieure.

On observe enfin la maladie à l'état congénital (voy. plus loin) et souvent même sur les deux yeux, à des degrés différents.

Traitement. — La thérapeutique n'offre pas de grandes ressources contre cette maladie. Il faut, dès le début, combattre l'affection inflammatoire de la cornée qui cause l'ectasie, augmenter la résistance de la membrane par un bandeau compressif, diminuer la pression intra-oculaire par des instillations prolongées de pilocarpine ou d'ésérine, par des ponctions répétées, la sclérotomie ou une large iridectomie, pratiquées avec précaution. Le drainage de la chambre antérieure, la ponction du corps vitré et la section du muscle ciliaire ont été également tentés sans que des résultats satisfaisants soient connus. Il arrive même, dans les degrés développés de cette maladie, qu'une mauvaise cicatrisation suit ces essais opératoires et amène l'atrophie du globe.

Lorsque l'ectasie de la cornée est devenue telle qu'elle gêne les mouvements des paupières, qu'elle expose l'œil à une irritation permanente, et produit une difformité dont le malade désire être débarrassé, il faudrait avoir recours à un des procédés opératoires que nous employons contre les staphylômes, et que nous allons décrire plus loin.

2. Staphylômes opaques.

a. *Staphylôme partiel* (fig. 39). — L'ectasie cicatricielle qui n'occupe qu'une partie de la cornée, peut siéger au centre de la membrane ou vers sa périphérie. Sa coloration varie du blanc au bleu foncé ; souvent on y distingue des taches noirâtres, qui proviennent du pigment de l'iris, lorsque celui-ci fait partie de l'ectasie. Lorsque le staphylôme est très proéminent, et exposé au frottement des paupières, on le voit souvent irrité et couvert de vaisseaux.

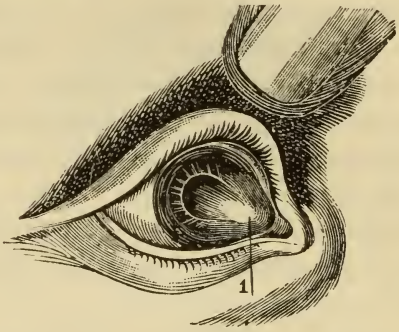

Fig. 39. — Staphylôme partiel latéral.

La vue est troublée en proportion du degré d'altération de la pupille et des parties centrales de la cornée. Il faut en attribuer souvent la plus grande part à la courbure irrégulière qui atteint même les parties de la cornée voisines du staphylôme. Lorsque l'iris est resté libre, la chambre antérieure est agrandie dans la mesure de l'ectasie. En cas de synéchie antérieure, l'iris est attiré vers la cornée ; et dans ce cas, les tiraillements d'une membrane aussi riche en nerfs que l'iris, produisent de temps en temps des accès inflammatoires accompagnés de douleurs ciliaires. Sous l'influence de ces accès, la pression intraoculaire augmente, l'ectasie peut se développer davantage, ou la pression qui s'exerce sur le nerf optique produit l'excavation glaucomateuse de la papille optique et une perte progressive de la vision.

b. *Staphylôme total* (fig. 40). — Il forme une saillie très prononcée, tantôt sous une forme conique, tantôt sous celle d'une ampoule très irrégulière, dont la base repose sur toute la pé-

riphérie de la cornée. Les dimensions de ce staphylôme peuvent atteindre le volume d'une noisette, et rendre l'occlusion des paupières impossible. Il est formé d'un tissu cicatriciel de couleur blanchâtre ou bleuâtre, et présente des aspects divers, que nous avons déjà exposés à la suite des perforations de la cornée.

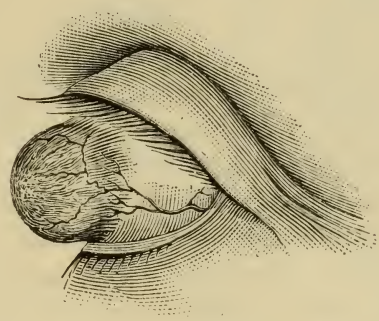

Fig. 40. — Staphylôme total.

La vision est toujours réduite dans ces cas à la perception du jour, qui a surtout lieu par la pénétration de la lumière à travers la sclérotique.

Dans les cas de staphylômes partiels où l'iris est resté libre, l'ectasie se compose de la cicatrice du tissu cornéen qui a cédé à la pression de l'humeur aqueuse. Lorsqu'il y a eu prolapsus de l'iris, et que la partie herniée de cette membrane fait partie de l'ectasie cicatricielle, cette dernière se compose à son sommet du tissu de l'iris recouvert de tissu de nouvelle formation. Vers sa base on trouve les parties de la cornée qui ont formé le bord de la perforation et qui sont réunies au prolapsus de l'iris par la lymphe plastique. Dans ces cas, surtout lorsque le prolapsus de l'iris a été considérable, il peut arriver que le cristallin se déplace partiellement dans le sens du mouvement de l'iris.

Dans le staphylôme total, les parois de l'ectasie sont formées par l'iris, couvert d'un tissu cicatriciel plus ou moins épais, et qui présente vers sa base les parties conservées du tissu cornéen après la destruction de la plus grande partie de cette membrane. Si le cristallin n'a pas été expulsé de l'œil au moment de la perforation, il reste généralement à sa place normale, et devient opaque. L'espace entre le cristallin et la surface interne du staphylôme est rempli par un liquide albumineux.

Étiologie. — Les staphylômes sont les résultats d'une ulcé-

ration de la cornée ou d'une perforation de cette membrane à la suite d'une kératite suppurative. Nous avons exposé plus haut (voyez p. 154) leur mode de formation.

Traitement. — Les staphylômes partiels nécessitent l'emploi de moyens qui tendent à arrêter la marche progressive du mal et à prévenir des complications fâcheuses. En première ligne nous devons citer ici une large iridectomie, pour dégager l'iris et diminuer la pression intra-oculaire. Elle est toujours indiquée lorsque l'intégrité d'une portion de la cornée permet d'améliorer la vision par la formation d'une pupille artificielle.

A la suite de l'iridectomie, on voit généralement le développement du staphylôme s'arrêter, et celui-ci même s'affaisser légèrement. Si plus tard la pression augmentait de nouveau, il faudrait intervenir, soit en renouvelant l'opération, soit par des paracentèses répétées ou la sclérotomie. M. *Abadie* conseille, sous le nom de staphylotomie, la section de toute la base du staphylôme dans le limbe scléro-cornéen avec le couteau à cataracte glissé au-devant du cristallin et parallèlement à sa surface. Au moment d'achever la section, on peut ménager un tout petit lambeau médian comme dans la sclérotomie, si le staphylôme est volumineux. — On a vanté aussi les ponctions du vitréum dans la région équatoriale de l'œil pour obtenir l'affaissement des staphylômes de la cornée.

Lorsqu'un staphylôme a pris des proportions considérables, ou lorsqu'il devient une cause permanente d'irritation, il faut recourir à un des moyens suivants :

a. *Incision du staphylôme.* — Elle est indiquée surtout dans les staphylômes cicatriciels à parois minces, dans le but de provoquer le collapsus de l'ectasie, par l'évacuation de l'humeur aqueuse et d'une partie du contenu de l'œil. Les deux moitiés du staphylôme incisé se placent alors l'une sur l'autre et forment une cicatrice aplatie. Avec un couteau à cataracte, dont le dos doit être tourné vers le centre de l'œil, et la pointe introduite tout près de la base du staphylôme, on traverse l'ectasie dans son plus grand diamètre, de dehors en dedans, et l'on divise le staphylôme dans toute sa hauteur en deux parties égales (voy. fig. 41).

L'humeur aqueuse, le cristallin, s'il y est encore, et une par-

tie du corps vitré s'échapperont aussitôt par l'ouverture. Le bandage compressif doit être employé jusqu'à la formation

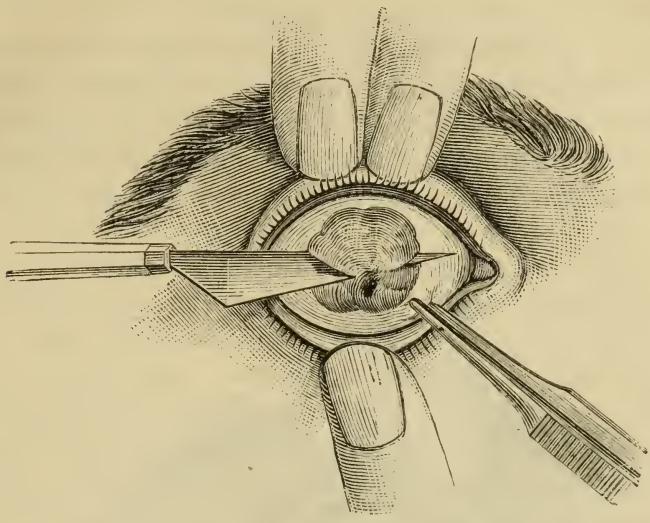

Fig. 41. — Incision du staphylôme.

définitive d'une cicatrice aplatie ; sans cela on s'expose à voir survenir une nouvelle ectasie.

b. *Excision du staphylôme.* — L'excision a pour but d'enlever le staphylôme dans sa totalité ou en partie, et de produire la formation d'une cicatrice résistante et plate. L'ablation totale est pratiquée de la manière suivante : le malade étant couché et les paupières convenablement écartées, l'opérateur transperce la base du staphylôme, à l'aide d'un couteau à cataracte ou d'un couteau à staphylôme, de dehors en dedans, quelque peu au-dessous du diamètre transversal et en dirigeant le tranchant en haut (fig. 42). En poussant le couteau vers le nez, il détache toute la moitié supérieure du staphylôme de sa base, saisit le staphylôme avec des pinces à griffes, et termine l'ablation avec une paire de ciseaux courbes.

Si le cristallin est encore à sa place et ne s'échappe pas spontanément, il faut le faire sortir de l'œil en ouvrant la capsule. Après l'opération, on applique le bandage compressif.

Il y a généralement peu d'hémorrhagie au moment de l'opération, sauf dans les cas où la tension interne de l'œil est sensiblement augmentée. Mais il peut arriver quelques heures

après qu'un épanchement sanguin considérable se fasse dans la cavité de l'œil, détachant les membranes internes et les poussant vers la plaie. Dans ce cas, il survient habituellement une suppuration et la phtisie du globe oculaire.

Lorsque la guérison marche régulièrement, les lèvres de la plaie se couvrent de granulations et de bourgeons charnus, en même temps que la portion du corps vitré qui remplit l'ouverture prend la teinte grisâtre et la consistance d'une masse muco-purulente. Peu à peu l'ouverture se recouvre d'un tissu

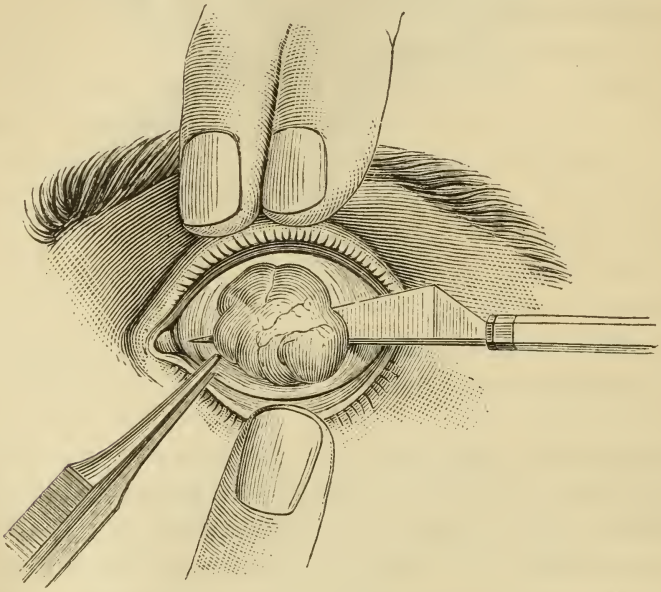

Fig. 42. — Excision du staphylôme.

cicatriciel, qui, d'abord fortement injecté, finit par s'affaisser, se rétracte et forme une cicatrice blanchâtre.

Pour tout staphylôme total et bien limité à la cornée, il est très avantageux de fermer la plaie qui résulte de l'excision de l'ectasie à l'aide de sutures placées dans la conjonctive (*Knapp*). On commence alors l'opération, en détachant la conjonctive du bord cornéen jusque vers l'équateur de l'œil et en traversant la muqueuse ainsi dégagée par quatre sutures (avec des fils de couleurs différentes), dont on renverse deux sur le dos du nez et deux sur la tempe, pour en débarrasser le champ d'opération. On pratique ensuite l'ablation du staphylôme,

comme nous l'avons décrit plus haut, et on ferme les sutures conjonctivales.

Après une guérison normale, si la forme de l'œil est bien conservée, on peut tatouer la conjonctive à l'endroit de la cornée et éviter ainsi l'emploi d'un œil artificiel.

Lorsque l'ectasie intéresse non seulement la cornée, mais aussi les parties avoisinantes de la sclérotique, il faut examiner soigneusement la tension du globe oculaire. Si on la trouve exagérée, le danger des hémorrhagies immédiates ou consécutives doit faire renoncer à l'idée d'une ablation du staphylôme ; l'exentération ou l'énucléation du globe oculaire sont indiquées. Si la pression intra-oculaire paraît normale, on peut avoir recours au procédé suivant, dû à *Critchett :* on traverse la base du staphylôme avec des aiguilles à suture ayant une courbure semi-circulaire et munies d'un fil de soie. Ces aiguilles, au nombre de quatre ou cinq, selon l'étendue de l'ectasie, doivent être placées à égale distance et traverser l'œil de haut en bas (fig. 43). Les aiguilles mises en place, de

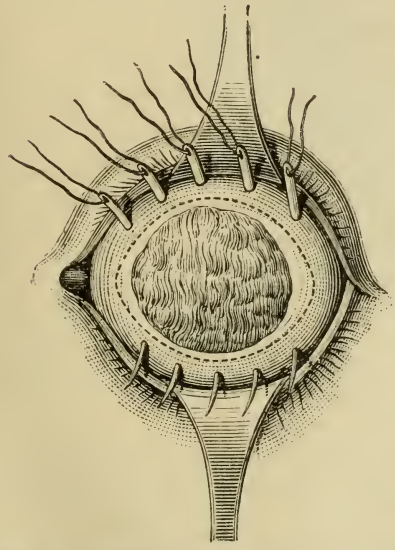

Fig. 43. — Opération du staphylôme, d'après Critchett. — Les aiguilles sont placées; la ligne ponctuée indique l'incision.

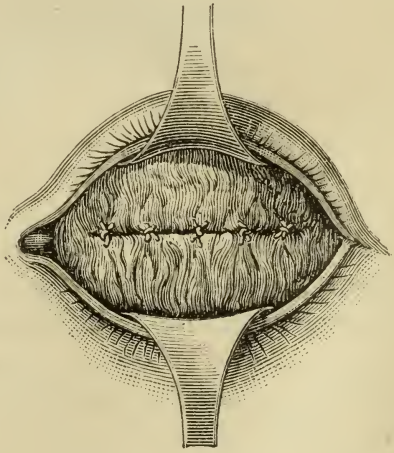

Fig. 44. — Opération du staphylôme, d après Critchett. — Aspect du moignon après les ligatures.

façon que leurs deux extrémités traversent la sclérotique à distance égale des bords du staphylôme et en avant des insertions musculaires, on procède à l'excision du staphylôme

Après une petite incision horizontale dirigée de l'insertion tendineuse du muscle droit externe vers le nez, on excise avec des petits ciseaux à pointes mousses deux lambeaux semi-elliptiques, en restant toujours à 2 millimètres de distance des points où les aiguilles pénètrent.

L'excision du staphylôme ainsi pratiquée, on retire les aiguilles, et l'on noue soigneusement les fils, de manière à rapprocher aussi complètement que possible les bords de la plaie scléroticale (fig. 44). Si les points de suture ne s'éliminent pas spontanément, on peut les retirer aussitôt la cicatrisation faite, généralement après quelques semaines. Le moignon qui résulte de cette opération est parfois anguleux et peut alors présenter quelques difficultés pour l'application de l'œil artificiel.

L'*excision partielle* du staphylôme, qui a surtout des avantages chez les enfants, se fait de la manière suivante : on commence par tailler, à l'aide du couteau à cataracte, un lambeau à la base du staphylôme, en ayant soin de détacher ainsi cette dernière dans les deux tiers de sa périphérie. Le cristallin et parfois une partie du corps vitré expulsés, on coupe, à l'aide de ciseaux courbes, du staphylôme détaché, une portion telle qu'il reste un lambeau dont la forme et la grandeur doivent correspondre avec la base du staphylôme. Ceci fait, on attache à l'aide d'une suture le sommet du lambeau au point correspondant de la sclérotique. La suture s'élimine spontanément, la guérison est complète au bout de quelques jours, et l'on obtient ainsi une cicatrice plate et résistante. Dans cette opération on peut aussi remplacer la suture de la cornée par des sutures conjonctivales (voy. p. 176), appliquées de façon que la conjonctive recouvre la totalité de la cornée. Au bout d'une semaine on enlève successivement les sutures.

Pour les yeux buphtalmiques, on peut déterminer une atrophie modérée, par le moyen suivant : un fil de soie double est passé à travers le corps vitré, de façon qu'une portion de la sclérotique, large de 10 à 12 millimètres, soit renfermée dans la ligature. On fera bien d'introduire le fil parallèlement à la périphérie de la cornée et d'éviter les parties très amincies des enveloppes, dans lesquelles le fil rencontrerait la partie atrophiée de la choroïde, qui ne fournit pas de matériaux propres au développement de la suppuration. On ferme la suture

légèrement, on coupe le fil tout près du nœud, et on applique le bandeau ordinaire.

Au premier symptôme de panophtalmie (chémosis, protrusion légère de l'œil et raideur dans ses mouvements), on retire le fil et on applique des compresses chaudes.

Au bout de quinze jours à trois semaines, le moignon a perdu sa sensibilité et l'atrophie est terminée.

Énucléation de l'œil. — Lorsque le staphylôme est accompagné de douleurs ciliaires intenses, que l'œil présente une tension exagérée ou est le siège d'une inflammation lente et

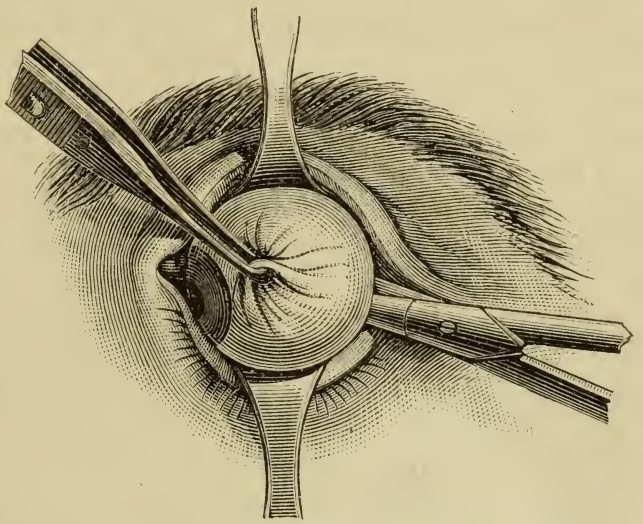

Fig. 45. — Énucléation du globe oculaire.

que l'autre œil paraît en souffrir, il est préférable de pratiquer d'emblée l'énucléation du globe oculaire d'après le procédé de *Bonnet.*

Le malade étant couché et anesthésié, on saisit un pli de la conjonctive près de la cornée, au-dessus de l'insertion du muscle droit interne, on l'incise avec des ciseaux et on débride largement le tissu cellulaire sous-jacent. Puis on introduit un crochet à strabisme sous l'insertion musculaire, et l'on coupe le tendon à une petite distance de la sclérotique ; cela fait, on continue la section de la conjonctive, toujours près de la cornée, jusqu'au plus prochain muscle droit, que l'on détache également de la sclérotique, en débridant le tissu cellulaire

sous-conjonctival aussi largement que possible, et ainsi de suite jusqu'à ce que les quatre muscles droits soient coupés.

On saisit alors le globe oculaire à l'aide de pinces assez fortes que l'on applique à la sclérotique près de l'extrémité tendineuse du muscle droit interne ou externe ménagée dans ce but, et, tout en tirant autant que possible l'œil vers le côté et en avant, on glisse avec les ciseaux fermés le long du globe oculaire, jusqu'auprès du nerf optique, que l'on coupe par un coup de ciseaux (fig. 45).

Si l'opérateur s'est placé derrière le malade, il lui est plus facile de couper le nerf optique de l'œil droit en pénétrant dans l'orbite du côté de la tempe et celui de l'œil gauche en pénétrant du côté du nez. Le nerf optique coupé, il est très facile de luxer le globe de l'œil et de le détacher complètement des muscles obliques.

Lorsque le globe de l'œil est très volumineux, il vaut mieux, avant de le luxer, élargir l'ouverture conjonctivale par deux incisions horizontales pratiquées dans la conjonctive aux bords interne et externe de la cornée. — Après l'enlèvement du globe oculaire on exerce de la compression avec un tampon de ouate à travers les paupières pour faire cesser l'écoulement du sang, on nettoie la cavité à l'aide d'injections d'une solution de sublimé et on réunit les lèvres de la plaie conjonctivale par deux ou trois sutures séparées, préférable à la suture en forme de bourse autrefois recommandée.

L'hémorrhagie consécutive est insignifiante ; on fait un pansement antiseptique (lotion de sublimé, poudre d'iodoforme) et on le recouvre du bandeau compressif. Au bout de quelques jours, la cicatrisation est généralement terminée.

Exentération du globe de l'œil. — Dans un nombre de cas extrêmement restreint, l'énucléation est suivie de méningite mortelle. On a donc cherché à remplacer cette opération, lorsque c'est possible, par une autre qui paraît échapper à ce danger. Elle a été indiquée, d'abord, par Noyes et introduite comme méthode opératoire par Alfr. Graefe sous le nom d'exentération. On détache la conjonctive oculaire tout autour de la cornée jusqu'à 1 ou 2 millimètres du bord de cette membrane, et on enlève cette dernière avec l'étroit anneau scléral qui l'entoure. Au moyen d'une large cuiller à bords mousses on

parvient aisément à vider l'œil, de manière à ne laisser que la coque formée par la sclérotique. L'hémorrhagie arrêtée, on nettoie et lave la plaie avec une solution de sublimé, on saupoudre d'iodoforme la surface interne de la sclérotique, on ferme la plaie conjonctivale par une suture de catgut, et on applique un bandeau compressif. — La réaction inflammatoire et les douleurs, sont souvent bien vives et durent plusieurs jours, sans donner lieu cependant à des complications sérieuses. Après la guérison qui demande une à deux semaines, il reste un moignon indolent mieux approprié à l'application d'un œil artificiel qu'après l'énucléation. Tout en admettant cet avantage, je préfère la dernière opération avec sa guérison simple et rapide, et je la considère comme tout aussi inoffensive, si on use des mêmes soins de propreté et d'antisepsie.

ARTICLE IV

Tumeurs de la cornée.

Elles sont très rares, ont presque toujours leur origine dans le limbe conjonctival et se développent dans l'épithélium ou se propagent sur la cornée après avoir débuté dans d'autres parties de l'œil. Encore, le tissu propre de la cornée généralement ne participe pas à l'altération primitive. On a ainsi observé des cancroïdes et des tumeurs mélaniques dont le traitement ne peut consister que dans l'ablation s'il y a moyen de les circonscrire, ou dans l'énucléation du globe oculaire. Quant au dermoïde, qui siège à moitié sur la conjonctive et à moitié sur la cornée, nous en avons déjà indiqué la marche et le traitement, en parlant des tumeurs de la conjonctive (Voy. p. 117).

ARTICLE V

Lésions de la cornée, corps étrangers.

La lésion la plus fréquente de la cornée est celle qui est produite par la pénétration de corps étrangers (éclats de métal, de verre, de pierre, de bois, etc.). Ils peuvent rester à la surface de

la membrane, s'y enfoncer plus ou moins profondément, ou enfin la traverser et pénétrer dans les parties plus profondes de l'œil.

Si une partie du corps étranger proémine au dehors, le frottement des paupières produit une grande irritation, du larmoiement et des douleurs très vives.

Lorsque le corps étranger reste dans la cornée, il peut provoquer une suppuration circonscrite, qui tend à l'éliminer, soit à la surface antérieure de la cornée s'il est situé superficiellement, soit en le faisant tomber dans la chambre antérieure s'il a pénétré très profondément. Si l'on éprouve quelque difficulté à découvrir la présence et le siège exact d'un corps étranger dans la cornée, il faut se servir de l'éclairage latéral, de la loupe ou du miroir réflecteur de l'ophtalmoscope, après avoir dilaté la pupille, parce que le corps étranger opaque se détache mieux alors sur le fond rouge de l'œil.

Lorsque le corps étranger a seulement atteint la cornée, et que l'on réussit à l'extraire, le pronostic est absolument bon ; lorsqu'il a pénétré dans l'œil, le pronostic dépend de l'endroit où il s'est logé.

L'extraction des corps étrangers de la cornée est notablement facilitée par l'emploi de la cocaïne ; chez les malades qui ne peuvent tenir leur œil tranquille, il vaut mieux se servir tout de suite d'une pince à fixation pour immobiliser le globe.

Ordinairement, il peut suffire d'appuyer la tête du malade contre le dos d'une chaise, d'écarter les paupières avec le pouce et l'index de la main gauche, et de fixer ainsi le globe de l'œil, en exerçant sur lui une pression modérée à travers les paupières. Lorsque le corps étranger se trouve logé tout à fait à la face antérieure de la cornée, on peut l'enlever facilement à l'aide d'une curette de Daviel ou d'une petite gouge *ad hoc*.

Si c'est un éclat de fer ou d'acier, on doit essayer l'action d'un aimant.

S'il est enclavé dans le tissu de la cornée, le meilleur moyen est de pénétrer avec la petite gouge ou une aiguille à cataracte derrière le corps étranger, et de l'enlever ainsi d'arrière en avant. Si le corps étranger proémine déjà dans la chambre antérieure, et si on ne peut le saisir avec des pinces sans risque de l'enfoncer davantage, il devient nécessaire de pénétrer avec un couteau lancéolaire dans la chambre antérieure même, en

évitant la sortie de l'humeur aqueuse. On applique la lame du couteau derrière le corps étranger, et, après l'avoir fixé ainsi, on peut l'enlever à l'aide d'une aiguille à cataracte ou de pinces fines.

Après l'extraction on applique la poudre ou la pommade d'iodoforme et un bandeau compressif.

Si malgré toutes ces précautions, le corps étranger tombait dans la chambre antérieure, il faudrait attendre le rétablissement de l'humeur aqueuse et pratiquer à la périphérie de la cornée une incision de quelques millimètres, à l'aide d'un couteau lancéolaire. Quelquefois l'humeur aqueuse, en s'échappant rapidement, entraîne le corps étranger. S'il reste dans l'œil, on sera obligé de pénétrer dans la chambre antérieure avec l'aimant, ou s'il s'agit d'autres choses que de fer ou d'acier ou si l'extraction ne réussit pas par ce moyen, avec des pinces à iridectomie, de saisir la partie de l'iris sur laquelle il repose, de l'attirer au dehors, et de l'exciser avec des ciseaux courbes.

Les *blessures* de la cornée sont tantôt des abrasions superficielles, intéressant surtout la couche épithéliale, par des égratignures, le choc d'une branche d'arbre, tantôt des brûlures très superficielles, par exemple avec la cendre du cigare. L'irritation est toujours vive, s'accompagne de larmoiement, de douleurs ciliaires et d'une forte injection périkératique. Après des brûlures superficielles même très étendues on est souvent surpris par le retour complet à l'état normal, surtout chez des individus jeunes, malgré l'aspect grave de la lésion. Si le tissu même de la cornée a été atteint par une brûlure plus profonde, ou l'action d'un caustique, et si l'inflammation n'est pas arrêtée, elle peut être suivie de suppuration avec toutes ses conséquences.

Il faut d'abord rechercher s'il n'est pas resté de corps étranger sur la cornée, nettoyer soigneusement le sac conjonctival avec une solution de sublimé, combattre l'inflammation par des compresses fraîches, ou au besoin par quelques sangsues appliquées à la tempe, instiller de l'atropine, et appliquer la poudre ou la pommade d'iodoforme avec un bandeau compressif jusqu'à la régénération de la perte de substance.

Les blessures par un instrument tranchant guérissent généralement vite et en laissant tout au plus une petite opacité, si la plaie est linéaire et si la blessure n'a pas été suivie de hernie de l'iris.

La lésion est bien plus dangereuse si elle est irrégulière, s'il y a eu prolapsus de l'iris et si l'instrument a pénétré dans le cristallin. Dans ce dernier cas, nous aurons une cataracte traumatique dont le danger varie suivant l'âge des malades. Si l'on ne réussit pas à réduire immédiatement le prolapsus de l'iris, en excitant les contractions de la pupille par des frictions à travers la paupière supérieure, par l'usage alternatif de l'atropine et de la pilocarpine, il faut pratiquer l'ablation de la partie herniée avec un petit couteau ou des ciseaux.

Puis, on doit mettre l'œil au repos par un bandeau compressif, continuer les instillations du myotique, et si la réaction inflammatoire est très forte, appliquer quelques sangsues à la tempe, faire des frictions sur le front avec la pommade mercurielle belladonée, et prescrire au besoin un purgatif. Les différentes complications, iritis, cataracte traumatique, etc., exigent un traitement spécial que nous aurons à exposer à propos de ces affections.

ARTICLE VI

Anomalies congénitales de la cornée.

1° Une cornée trop petite dans tous ses diamètres (microcornée) se rencontre surtout lorsque l'œil tout entier est resté plus ou moins rudimentaire (microphtalmie).

2° Dans le développement excessif de la cornée, sous forme de *cornée globuleuse congénitale*, la membrane paraît plus convexe parce que la chambre antérieure est plus profonde. Mais, en réalité, le rayon de courbure de la cornée se rapproche de celui de la sclérotique.

L'iris est plus large, la pupille est dilatée et parfois déplacée en dedans, en haut ou en bas. La cornée est si grande qu'il ne paraît presque pas de blanc de l'œil dans la fente palpébrale. La transparence de la membrane est le plus souvent imparfaite, et la vue fortement endommagée par des altérations notables de la choroïde, par des opacités du corps vitré, et par l'excavation de la papille du nerf optique. La cause de cette affection n'est pas exactement connue ; on l'attribue à une irido-kératite intra-utérine, avec augmentation de la pression intra-oculaire (*glaucome infantile*) et diminution de la résistance de la cornée.

On a essayé d'arrêter les progrès du kératoglobus (hydrophtalmos) par des paracentèses de la chambre antérieure, la sclérotomie et l'iridectomie. J'ai obtenu, par cette dernière opération, des résultats très satisfaisants, mais il faut la pratiquer avec la précaution de faire une incision cornéenne et non sclérale et laisser l'humeur aqueuse s'écouler très lentement. Les dangers indéniables des interventions chirurgicales engagent à tenter préalablement les instillations prolongées de pilocarpine ou d'ésérine, et si on obtient par ces moyens une diminution sensible de la tension, on doit s'en tenir là.

3° L'opacité de la sclérotique au lieu de s'arrêter à l'anneau conjonctival empiète sur la cornée, de sorte que le centre de cette membrane seul reste transparent. (Sclérose de la cornée; sclérophtalmie.) Le reste de l'œil peut être normal. Il faut attribuer cet état à un arrêt de développement, la cornée étant jusqu'à un certain moment de la vie intra-utérine aussi opaque que la sclérotique.

On observe aussi un défaut congénital de transparence sous forme de taches laiteuses situées vers le centre de la cornée, qui disparaissent plus tard plus ou moins complètement. Elles sont dues probablement à des affections de la cornée pendant la vie intra-utérine, semblables à celles que nous observons plus tard, et qui sont la cause des opacités de cette membrane.

4° Les tumeurs congénitales de la cornée sous forme de dermoïdes ont été déjà décrites parmi les tumeurs de la conjonctive (Voy. p. 117).

MALADIES DE LA SCLÉROTIQUE

ARTICLE PREMIER

Sclérite, épisclérite.

Autrefois on croyait que l'injection sous-conjonctivale était localisée dans la sclérotique, et l'on désignait sous le nom d'ophtalmie rhumatismale ou goutteuse, l'hyperhémie périkératique formée par des vaisseaux très fins qui rayonnent autour du bord de la cornée. D'autre part, on niait la possibilité d'une inflammation de la sclérotique. Nous savons main-

tenant que l'injection périkératique siège au-devant du tissu sous-conjonctival, et que la sclérotique peut devenir parfaitement le siège d'une inflammation, sans qu'il soit possible de distinguer des vaisseaux isolés dans la rougeur qui accompagne cette inflammation.

L'inflammation de la sclérotique désignée sous le nom de *sclérite* ou d'*épisclérite* se présente avec les symptômes suivants : Dans une partie bien circonscrite du blanc de l'œil, le plus souvent du côté externe de la cornée, apparaît une rougeur violette qui, au premier abord, ressemble à une ecchymose. Cette tache, dont la coloration résulte d'une hyperhémie de la sclérotique couverte du tissu semi-transparent de la conjonctive, s'accompagne plus tard d'une injection sous-conjonctivale. Dans les cas légers, le malade ne ressent aucun symptôme d'irritation, et la rougeur peut disparaître au bout de quelques semaines, habituellement, pour faire une nouvelle apparition dans les parties voisines et parcourir ainsi tout le tour de la cornée.

Dans d'autres cas, les douleurs sont vives, la partie injectée ne reste pas au niveau de la conjonctive, elle proémine de plus en plus, et s'élève comme un bouton large et rouge ou sous forme d'une élevure jaunâtre sur le fond rouge de la tache. La maladie montre alors une tendance prononcée à se compliquer d'opacités de la cornée, soit que l'inflammation se propage directement sur cette membrane, ou qu'elle produise par la compression des nerfs ciliaires un trouble d'innervation de la cornée. En effet, cette membrane perd sa sensibilité dans les endroits atteints. On voit alors la cornée devenir opaque à la partie du bord qui se trouve près de la sclérotique malade, et cette opacification s'avance assez loin vers le centre. Dans ces cas plus graves, les malades se plaignent de céphalalgie, de pression dans l'œil ; mais la vue n'est atteinte que lorsque la maladie est compliquée par des affections de la cornée, de l'iris ou de la choroïde.

Marche et terminaison. — La maladie dure toujours plusieurs mois, et peut se prolonger plus encore si l'affection occupe successivement différents points de la sclérotique. Généralement la proéminence s'aplatit au bout de quelques mois, l'injection pâlit, et la partie atteinte prend une couleur ardoisée due au pigment émigré dans le tissu de la sclérotique.

Les opacités de la cornée disparaissent progressivement ; d'autres fois elles restent stationnaires.

Pronostic. — Il est absolument favorable tant que la sclérite n'est pas compliquée d'autres affections ; il faut préparer le malade à la longue durée de la maladie que le traitement ne réussit pas souvent à abréger.

Étiologie. — La cause de cette affection est presque toujours rhumastismale, et on la rencontre alors en même temps que des douleurs rhumatismales dans d'autres parties du corps. D'ailleurs, elle paraît aussi sous la dépendance des diathèses scrofuleuse et même syphilitique (*Mooren*).

D'après les statistiques, un tiers des cas se rencontre pendant la période de la puberté ou immédiatement après. La maladie est plus fréquente chez les femmes que chez les hommes : elles les atteint aussi vers l'âge critique et paraît alors en rapport avec des anomalies de menstruation et des troubles de la circulation générale.

Traitement. — Pour le traitement local, il faut savoir que tous les irritants comme les astringents, le nitrate d'argent, le précipité rouge, se montrent nuisibles. Dernièrement, on a recommandé le massage à travers les paupières (*Pagenstecher*), des injections sous-conjonctivales de sublimé dans la région malade, et des incisions multiples à travers la partie atteinte, jusque dans la sclérotique (*Adamueck*). Les insufflations de calomel sont surtout utiles dans les cas d'injection superficielle.

Les compresses aromatisées chaudes, le bandage compressif et les injections sous-cutanées de morphine à la tempe combattent efficacement les douleurs qui accompagnent la maladie. Il faut conseiller le repos de l'œil, mettre le malade en garde contre l'action de l'air froid et humide sur les yeux et la tête, surtout pendant la nuit, et contre les variations de température. En cas de complication du côté de l'iris, il faudrait avoir recours aux instillations d'atropine et au traitement spécial indiqué.

Dans la majorité des cas, l'affection oculaire étant sous la dépendance d'une diathèse rhumastismale, on réussit à abréger

sa durée généralement si longue, en prescrivant des transpirations de quelques heures (deux ou trois fois par semaine) obtenues à l'aide d'injections sous-cutanées de chlorhydrate de pilocarpine (5 à 7 gouttes d'une solution de 1 gramme pour 10 grammes d'eau) et l'usage interne de l'iodure de potassium ou du salicylate de soude.

Les affections de la sclérotique connues sous le nom de *scléro-choroïdite antérieure* et *scléro-choroïdite postérieure*, ou de staphylômes antérieur ou postérieur de la sclérotique, sont entièrement sous la dépendance des maladies du corps ciliaire et de la choroïde, et seront exposées avec celles-ci.

ARTICLE II

Lésions de la sclérotique.

Les *plaies* de la sclérotique sont dangereuses lorsqu'elles sont infectées soit par le corps vulnérant soit par les microbes du sac conjonctival. De là, la nécessité de nettoyer soigneusement les plaies sclérales et le sac conjonctival à l'aide de pinceaux de ouate imbibés d'une solution de sublimé, ou de cautériser même avec le galvano-cautère, de réunir les lèvres de la plaie par des sutures de la sclérotique ou de la conjonctive, d'y appliquer la poudre d'iodoforme et un bandeau protecteur.

1° Les *corps étrangers* qui pénètrent dans la sclérotique, et qui restent enclavés dans la plaie, peuvent être enlevés immédiatement, à l'aide de pinces, de la plaie scléroticale élargie dans ce but, en cas de besoin.

Nous nous occuperons de ceux qui, ayant traversé la sclérotique, ont pénétré dans l'intérieur de l'œil, au chapitre du corps vitré.

2° Les *blessures de la sclérotique* doivent leur importance surtout à la déchirure simultanée de la choroïde avec écoulement de l'humeur vitrée, ou à d'autres complications sérieuses, telles que des hémorrhagies intra-oculaires, le décollement de la rétine, etc. Les plaies simples de la sclérotique guérissent parfaitement et rapidement; il suffit d'appliquer un bandeau compressif après avoir réuni les lèvres de la plaie, si elle est

étendue, par une suture. Lorsque la plaie se trouve près de la cornée, il y a presque toujours un prolapsus de l'iris, qu'il faut exciser, en ayant soin d'appliquer ensuite un bandeau compressif.

3° Les *ruptures de la sclérotique* sont plus dangereuses, non pas au point de vue de la sclérotique, qui guérit parfaitement, mais parce qu'elles se produisent sous l'influence de fortes contusions qui amènent d'autres lésions plus graves de l'œil. Les ruptures se font toujours dans le voisinage de la cornée, et donnent lieu à des prolapsus de l'iris, à l'expulsion du cristallin et d'une partie du corps vitré, quelquefois sans même que la conjonctive sus-jacente ait été déchirée. En même temps, la lésion peut produire des hémorrhagies internes, le décollement de la rétine,etc. Dans ces cas, la vision de l'œil est fortement compromise, lors même qu'on réussit à conserver la forme de l'œil ; en cas d'infection la maladie se termine par une panophtalmie et l'atrophie du globe. Abstraction faite de l'infection, le pronostic dépend donc entièrement de l'étendue des lésions qui accompagnent la rupture de la sclérotique. S'il paraît utile d'intervenir, il faut inciser la conjonctive, lorsqu'elle est restée intacte, au-dessus de l'endroit où la rupture a eu lieu, exciser le prolapsus de l'iris, appliquer un bandage compressif, et combattre l'inflammation consécutive par des émissions sanguines. Dans tous les cas le nettoyage soigneux de la blessure et du sac conjonctival s'impose. Lorsque la lésion a intéressé la région ciliaire, il faut penser au danger d'une affection sympathique de l'autre œil (Voy. plus loin).

CHAPITRE IV

IRIS, CORPS CILIAIRE, CHOROÏDE

Anatomie. — La seconde enveloppe des milieux de l'œil est formée par la choroïde appliquée sur la sclérotique, et se continuant dans le corps ciliaire et dans l'iris. En effet, l'embryogénie et l'histologie démontrent qu'on doit considérer ces trois parties de l'œil comme constituant une membrane unique, à laquelle on a donné aussi le nom d'uvée ou de *tractus uvéal.*

1° La *choroïde* est située entre la sclérotique et la rétine : nettement séparée de la dernière par une lame élastique, la choroïde n'est unie à la sclérotique que d'une manière peu intime, sauf au voisinage du nerf optique où les deux membranes sont assez solidement fixées ensemble (Voy. plus loin). — La choroïde se compose des quatre couches suivantes :

a. La plus externe qui unit la choroïde à la sclérotique (membrane sous-choroïdienne) est formée d'un tissu cellulaire à grandes mailles, entremêlées de fibres élastiques, de corpuscules lymphoïdes, de noyaux ovales qui appartiennent à l'endothèle et d'un grand nombre de cellules pigmentaires, tantôt arrondies, tantôt pourvues de prolongements multiples qui s'anastomosent entre eux. Tout cela est réuni par une substance intercellulaire très mince, homogène, et tout à fait dépourvue de structure. C'est cette couche externe de la choroïde, la *lamina fusca* des anciens auteurs, que traversent les vaisseaux et les nerfs qui se rendent à l'iris,

b. La seconde couche est celle des gros vaisseaux de la choroïde (*couche vasculaire*) ; les veines sont situées en dehors, les artères en dedans, et elles se trouvent logées dans un tissu analogue à celui qui constitue la couche sous-jacente. La tunique adventice des vaisseaux est très forte et contiendrait, d'après *H. Müller*, des fibres musculaires lisses. Les cellules pigmentaires y sont moins nom-

breuses, plus petites, leurs prolongements très courts, et mêlées d'autres cellules sans pigment. Au-dessus de cette couche se trouve :

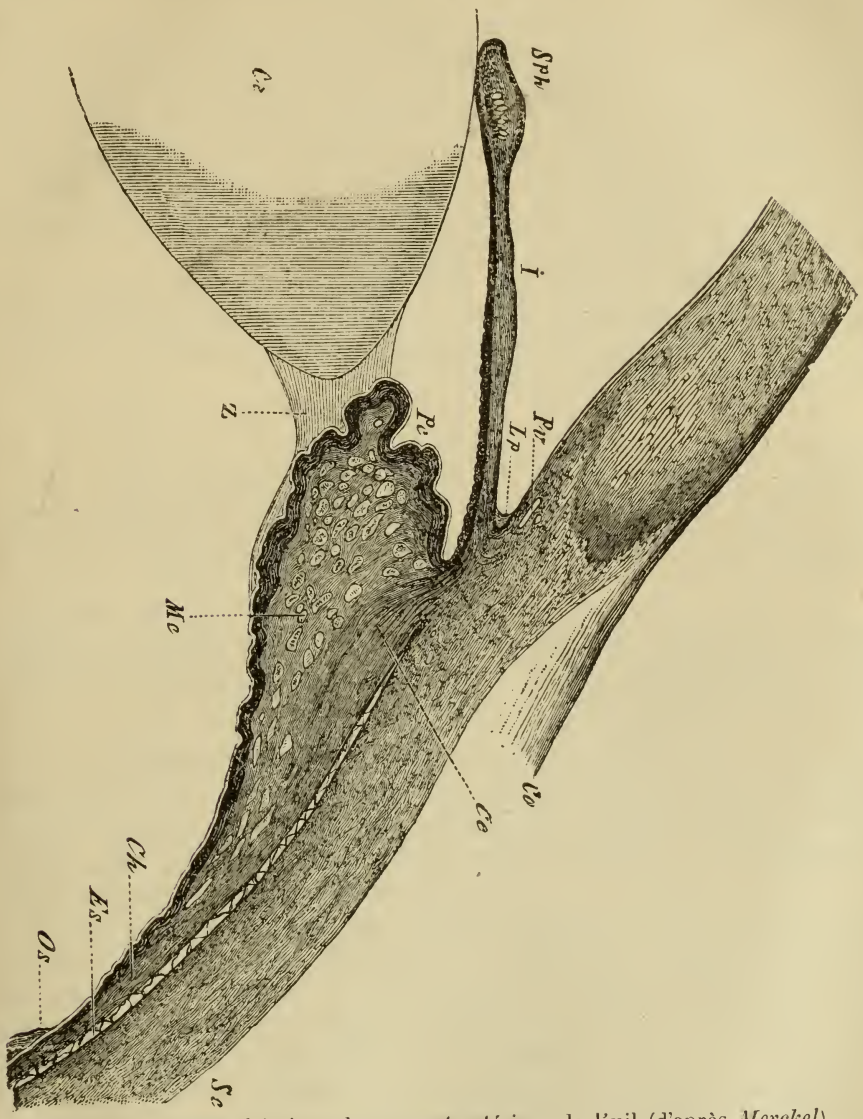

Fig. 46. — Coupe théorique du segment antérieur de l'œil (d'après *Merckel*).

C, cornée. *Sc*, sclérotique. *Co*, conjonctive. *I*, iris. *Sph*, sphincter. *Pv*, plexus veineux. *Lp*, ligament pectiné. *Pc*, procès ciliaires. *Mc*, muscle ciliaire. *Ch*, choroïde. *Es*, espace sus-choroïdien. *Os*, ora serrata. *Cr*, cristallin. *Z*, zonule de Zinn (ligament suspenseur).

c. Celle des capillaires réunis en un réseau très serré, et désignée sous le nom de *chorio-capillaire* (*membrana Ruyschiana*). Les capillaires se trouvent au milieu d'un tissu homogène sans structure.

d. La quatrième couche, intimement liée à la chorio-capillaire, est formée par la lame élastique, pellicule fine ressemblant à la membrane de Descemet, mais beaucoup plus mince, et comme toutes les membranes vitrées, homogène et sans structure. Elle est munie, à sa face interne qui touche la rétine, d'une couche épithéliale composée de cellules aplaties et très riche en pigment (*tapetum*). Ce pigment est plus ou moins foncé, mais il l'est surtout dans le voisinage de la *macula lutea*, et, en général, chez les nouveau-nés. La couche épithéliale sert de base aux bâtonnets de la rétine, et appartient en réalité à cette membrane, comme cela a été démontré par des recherches embryologiques.

On a constaté aussi dans la choroïde, surtout vers sa partie postérieure, la présence de fibres musculaires lisses, et une grande quantité d'éléments nerveux, fibres à double contour et cellules ganglionnaires (*Müller*, *Schweigger*).

Vers le pôle postérieur de l'œil, la choroïde se termine par un anneau mince et étroit, cellulaire et élastique, qui entoure le nerf optique. Comme nous l'avons déjà dit, la membrane est à cet endroit assez solidement fixée à la sclérotique, et envoie quelques fibres fines et isolées au névrilème du nerf optique et à la lamelle criblée.

En avant, la choroïde proprement dite se termine à l'endroit qui porte le nom d'*ora serrata*, parce que la rétine y forme, en cessant, des zigzags dentelés. C'est à cette ligne que la tunique vasculaire de l'œil se continue dans le corps ciliaire.

2° Le *corps ciliaire* est situé derrière la partie antérieure de la sclérotique, et se compose de deux parties, l'une externe, le *muscle ciliaire ;* l'autre interne, les *procès ciliaires*. Ceux-ci, au nombre de soixante-dix à soixante-douze, sont situés généralement dans la direction du méridien, et formés par des plis de la choroïde. Ils se lèvent près de l'*ora serrata*, gagnent rapidement en hauteur et se dirigent jusqu'au voisinage de l'équateur du cristallin qu'ils ne paraissent pas toucher. Arrivés là, ils se courbent brusquement vers l'insertion de l'iris, en laissant entre eux et la base de cette membrane une rainure profonde. Le tissu des procès ciliaires est analogue à celui de la choroïde ; il se compose de tissu cellulaire qui renferme quelques amas pigmentaires et un grand nombre de vaisseaux. La chorio-capillaire n'existe plus dans ces organes, la lame élastique y est changée en un tissu plus pâle, moins résistant, se détachant difficilement de la couche sous-jacente, et présentant à sa face interne des saillies et des sillons qui lui ont valu le nom de *réticulum*. Les cellules épithéliales pigmentaires se retrouvent aussi sur la surface des procès ciliaires ; elles y sont de forme irrégulière et très foncée.

La partie externe du corps ciliaire qui touche directement à la sclérotique est composée du *muscle ciliaire* (muscle tenseur de la choroïde). Ses fibres lisses naissent de la paroi interne du canal de Schlemm, par une insertion rendue plus solide par des fibres provenant de la membrane de Descemet (*ligament pectiné*) et de la sclérotique. Ces fibres forment à cet endroit un anneau tendineux renforcé par une couche de tissu cellulo-élastique. Les fibres musculaires suivent des directions différentes ; les plus externes sont parallèles à la sclérotique et se perdent dans la choroïde ; les plus internes sont circulaires, les moyennes sont dirigées vers les procès ciliaires, de sorte que le muscle, dans sa totalité, a une forme triangulaire dont la base est dirigée vers les procès ciliaires et le sommet vers le canal de Schlemm. Ces fibres lisses forment de petits faisceaux entre lesquels se trouvent du tissu cellulaire, des vaisseaux et des nerfs.

3° La partie antérieure du tractus uvéal est formée par l'*iris*. Il prend naissance au point de jonction de la sclérotique avec la cornée, vers la paroi interne du canal de Schlemm, en même temps que le muscle ciliaire. De là, cette membrane se dirige en dedans et s'applique sur la convexité du cristallin.

Elle représente un anneau de forme variable, dont l'ouverture interne constitue la pupille, et dont la plus grande épaisseur est tout près du bord pupillaire qui lui-même est aminci. On distingue à sa surface antérieure une ligne circulaire assez irrégulière, concentrique au bord de la pupille et à une distance d'à peu près un millimètre de celui-ci. De cette ligne partent d'autres lignes et bandes qui ont une direction circulaire vers le bord pupillaire, une direction rayonnante vers l'insertion ciliaire. Son emplacement correspond au petit cercle artériel de l'iris.

La couleur de l'iris dépend de la quantité de pigment renfermé dans son tissu. Lorsqu'il contient peu ou pas de pigment, l'iris paraît bleu par interférence ; tandis qu'une nuance foncée de l'iris résulte d'une plus grande quantité de pigment renfermé dans le tissu même. Celui-ci se compose de tissu cellulaire, formant des faisceaux onduleux, qui ont tantôt une direction radiaire, tantôt circulaire. Il renferme des cellules munies ou dépourvues de pigment, et entoure les vaisseaux dont l'iris contient un très grand nombre.

Les muscles de l'iris sont situés près de sa face postérieure ; on y distingue près du bord pupillaire des fibres circulaires concentriques à ce bord et qui constituent le sphincter de la pupille. Le dilatateur de la pupille représente une couche mince de faisceaux étroits et rayonnés, qui paraissent naître près de l'anneau ciliaire, se dirigent vers le sphincter et s'y perdent en se recourbant et en se mê-

lant aux fibres circulaires. L'existence du muscle dilatateur de la pupille a été mise en question par quelques histologistes.

La surface antérieure de l'iris est formée par un endothélium très mince qui recouvre une couche de cellules formant des anastomoses et renfermant des cellules lymphoïdes (reticulum, Michel) ; on y distingue près de son insertion ciliaire des fibres élastiques qui viennent du ligament pectiné de la membrane de Descemet. La surface postérieure est formée d'une membrane limitante, hyaloïde, élastique et couverte d'une couche épaisse de pigment renfermé dans des cellules arrondies au milieu d'une substance intercellulaire amorphe. C'est la continuation de la couche pigmentaire épithéliale de la choroïde que nous avons vue passer sur les procès ciliaires et qui vient également recouvrir l'iris jusqu'au bord pupillaire, au voisinage duquel elle augmente d'épaisseur et qu'elle dépasse parfois, de sorte que l'on voit alors la pupille bordée d'un liséré noir très foncé.

Les détails suivants sur la circulation de la choroïde, du corps ciliaire et de l'iris, sont présentés d'après les travaux de M. *Leber*, qui ont jeté sur bien des points un jour nouveau.

Les parties dont nous venons de donner la description (choroïde, corps ciliaire et iris) reçoivent leur *sang artériel* des artères ciliaires parmi lesquelles on distingue les artères ciliaires postérieures, branches directes de l'artère ophtalmique, et les artères ciliaires antérieures (provenant des artères des muscles droits de l'œil). Les artères ciliaires courtes postérieures, au nombre de vingt à peu près, perforent la sclérotique à peu de distance du nerf optique, se divisent dichotomiquement dans la choroïde, et s'y distribuent rapidement jusque dans le voisinage de l'*ora serrata*.

A partir de leur entrée dans la choroïde, elles envoient des branches dans la couche capillaire, dans laquelle se perdent à la fin toutes leurs ramifications, à l'exception de quelques-unes qui dépassent l'*ora serrata* et forment des anastomoses avec les branches des artères ciliaires antérieures et des artères ciliaires longues postérieures. La transformation directe de ces artères en veines n'existe pas. Les parties antérieures de la choroïde, situées au delà de l'*ora serrata*, reçoivent leur sang artériel des artères ciliaires longues postérieures, et des artères ciliaires antérieures. Celles-là, après avoir traversé la sclérotique très obliquement près du nerf optique, cheminent dans la couche externe de la choroïde (membrana suprachoroïdea), jusqu'au muscle ciliaire, et s'y divisent en deux branches qui traversent le muscle en divergeant, et contribuent, au bord antérieur de ce muscle, à la formation du grand cercle artériel de l'iris.

Les artères ciliaires antérieures arrivent, en traversant les insertions des muscles droits, au nombre de cinq ou six, à la sclérotique, sur laquelle elles se dirigent vers le bord de la cornée, en envoyant sur leur parcours des branches dans l'intérieur du globe. Ces branches perforent la sclérotique et se réunissent dans le muscle ciliaire avec les artères ciliaires longues postérieures, pour former le grand cercle artériel de l'iris situé au bord du muscle ciliaire, et un second cercle artériel situé au milieu du muscle ciliaire même. De ces cercles artériels naissent : 1° des artères pour la partie antérieure de la choroïde, branches récurrentes qui s'anastomosent avec les artères ciliaires courtes postérieures, et finissent par former un système capillaire ; 2° les artères du muscle ciliaire ; elles y forment un réseau capillaire très fin, dont les mailles sont parallèles aux fibres musculaires de ces parties ; 3° les artères des procès ciliaires ; celles-ci traversent le muscle ciliaire avant d'arriver aux procès, s'y divisent dans un grand nombre de ramifications, qui forment des anastomoses et finissent au bord libre des procès, dans les veines, sans que l'on ait pu décider jusqu'ici si elles se transforment directement en veines, ou si elles subissent la transformation capillaire ; 4° les artères de l'iris, qui se portent près de la surface antérieure de la membrane en direction radiée vers le bord pupillaire.

Dans cette marche, elles présentent entre elles des anastomoses nombreuses, sous forme de petites arcades, et envoient vers la surface postérieure de l'iris des ramifications qui y forment un système capillaire à grandes mailles. Quelques-unes des artères qui se dirigent vers le bord pupillaire s'y réunissent pour former le petit cercle artériel de l'iris, d'autres courent en ramifications fines jusqu'au bord même, s'y recourbent en anses, et prennent le caractère des veines. Auparavant elles fournissent de petites branches au sphincter de l'iris et y forment un réseau capillaire très fin.

Le *sang veineux* de l'iris, du corps ciliaire et de la choroïde, quitte le globe en majeure partie par les veines étoilées (*vasa vorticosa*) de la choroïde. Les veines de l'iris se réunissent à celles des procès ciliaires, dans lesquelles se déversent aussi en partie les veines du muscle ciliaire, en formant un réseau serré le long de la surface interne des procès ciliaires, et se dirigent vers la choroïde. Ce n'est que lorsqu'elles sont arrivées au bord de cette membrane que ces veines pénètrent vers sa face externe.

Les veines des procès ciliaires et de l'iris n'atteignent pas le muscle ciliaire, tandis que les artères, comme nous l'avons vu plus haut, le traversent pour se rendre dans les procès et dans l'iris ; il en résulterait que les contractions du muscle ciliaire n'exercent d'influence que sur la circulation artérielle, et que pendant l'accom-

modation les procès ciliaires diminuent de volume, et se gonflent lorsque l'accommodation est au repos. Lorsque les veines de l'iris et du corps ciliaire sont réunies dans la choroïde, elles se dirigent d'avant en arrière vers les veines étoilées, par lesquelles tout le sang veineux de la choroïde quitte le globe de l'œil. Ces veines étoilées, situées vers l'équateur de l'œil, reçoivent donc en dehors des veines déjà nommées, celles des parties antérieures de la choroïde, dont un certain nombre se réunissent aux veines des procès ciliaires, et celles de la partie postérieure de la choroïde. Ces dernières sont situées entre les artères ciliaires courtes, de façon que ces vaisseaux exercent une pression mutuelle les uns sur les autres, ce qui fait présumer qu'ils peuvent régulariser ainsi dans ces parties la circulation du sang. En effet, celui-ci suivant la même direction d'arrière en avant dans les artères et dans les veines, la distension des artères accélérera, par une compression successive, la circulation dans les veines, tandis que la distension de ces dernières ralentira le courant dans les artères.

Toutes les veines de la choroïde convergent ainsi de différents points et finissent par se réunir en une branche qui perfore la sclérotique ; c'est par cet arrangement que se forment les étoiles dont on trouve généralement quatre ou six qui s'anastomosent par des branches assez fortes.

Une partie du sang veineux du muscle ciliaire quitte le globe de l'œil par un autre chemin que celui que nous venons de décrire. Douze à quatorze petites veines perforent la sclérotique vers le bord antérieur du muscle, et se dirigent en se divisant et en formant des anastomoses, vers le plexus ciliaire veineux (canal de Schlemm), dans lequel elles se déversent en grande partie, tandis qu'une autre partie de ces veines se réunit aux veines ciliaires antérieures du tissu sous-conjonctival. Du canal de Schlemm, plusieurs veines, après avoir perforé la sclérotique, se dirigent vers le bord de la cornée ; d'autres se répandent dans le réseau veineux épiscléral.

Il existe donc deux voies par lesquelles le sang veineux de l'iris du corps ciliaire et de la choroïde est ramené au dehors : une voie postérieure par les veines étoilées, qui est de beaucoup la plus considérable, et une voie antérieure que nous venons de décrire. En cas d'hyperhémie ou de pression intra-oculaire telle que les veines étoilées se trouvent comprimées à l'endroit où elles perforent la sclérotique, le sang suit de préférence la voie antérieure, et nous voyons alors les veines ciliaires antérieures augmenter de nombre et de volume.

Les *nerfs* de la choroïde, du corps ciliaire et de l'iris, pro-

viennent du ganglion ophtalmique et du nerf naso-ciliaire. Du ganglion, dix à vingt nerf (nerfs ciliaires courts) pénètrent, après avoir perforé la sclérotique près du nerf optique, dans la choroïde ; ils y fournissent les éléments nerveux que nous avons signalés plus haut, et se dirigent entre la choroïde et la sclérotique vers le corps ciliaire. Les nerfs venus du naso-ciliaire (nerfs ciliaires longs) perforent la sclérotique près de l'insertion du muscle oblique supérieur, se dirigent vers le muscle ciliaire, dans lequel ils se divisent, et s'anastomosent avec les nerfs ciliaires courts. C'est de ce réseau que proviennent les nerfs de l'iris, qui suivent à peu près la marche des vaisseaux, et dont le mode de terminaison n'est pas exactement connu.

ARTICLE PREMIER

Hyperhémie de l'iris.

L'hyperhémie de l'iris produit, comme premier symptôme, la congestion du tissu épiscléral dont les vaisseaux, comme nous l'avons vu, sont intimement liés à ceux de l'iris. De là une injection périkératique plus ou moins prononcée. Un autre symptôme consiste dans la contracture pupillaire et dans l'effet défectueux de l'atropine qui ne dilate la pupille que difficilement, après des instillations répétées et pour moins longtemps que dans un œil normal. Lorsqu'on constate ce dernier phénomène, il faut s'assurer s'il ne dépend pas d'une affection de la cornée qui empêche ou ralentit la pénétration du médicament, ou de la présence d'adhérences du bord pupillaire (synéchies postérieures). Comme troisième symptôme de l'hyperhémie de l'iris, on trouve le changement de coloration de cette membrane dû à ce qu'une nuance rouge jaunâtre s'ajoute à sa couleur naturelle. Ainsi un iris bleu devient légèrement verdâtre, un iris brun prend une teinte rousse. Cette décoloration est d'autant plus sensible, que dans la simple hyperhémie de l'iris, l'humeur aqueuse conserve sa transparence, et que le tissu de la membrane n'est pas le siège d'exsudations comme dans l'iritis. Dans les cas d'hyperhémie très chronique (par exemple après l'opération de la cataracte par discission), le changement de coloration de l'iris dépend, en outre, des altérations des cellules pigmentaires du stroma irien accompagnées de l'atrophie du pigment qui forme l'extrême bord de la pupille, dont le

pourtour perd ainsi sa régularité et paraît dentelé. Une altération analogue se produit aussi, en même temps que l'iris perd son brillant habituel, chez les vieillards sans aucun symptôme inflammatoire.

Cette hyperhémie de l'iris se perd sans trace avec les causes qui l'ont produite, ou conduit à l'iritis, soit spontanément, soit par suite d'un traitement irritant comme, par exemple, l'emploi d'un collyre au nitrate d'argent.

Étiologie. — L'hyperhémie de l'iris se rencontre d'une manière constante avant et avec les inflammations de cette membrane ; on la trouve aussi dans les processus hyperhémiques ou inflammatoires des parties qui sont en rapport vasculaire avec elle : ainsi nous la constatons dans l'hyperhémie générale de la choroïde, à la suite d'efforts considérables et prolongés de la vision, et dans l'inflammation des parties antérieures de la choroïde et du corps ciliaire. On l'observe aussi dans les kératites ulcéreuses ou traumatiques, enfin dans les inflammations de la conjonctive, les granulations aiguës, les ophtalmies phlycténulaires, surtout lorsque ces affections ont été traitées mal à propos par des irritants.

Le *traitement* doit être dirigée contre la cause de l'hyperhémie et contre l'irritation locale ; il faut recommander le repos absolu des yeux, éviter tout ce qui peut augmenter la congestion, par exemple une lumière trop forte, les congestions générales vers la tête, enfin recommander l'emploi prolongé des mydriatiques, pour mettre les muscles internes de l'œil au repos.

ARTICLE II

Iritis.

L'inflammation de l'iris ajoute aux symptômes de l'hyperhémie déjà décrits celui de la production d'un exsudat. Cet exsudat peut se présenter :

a. Au bord de la pupille et à la surface postérieure de l'iris, où il produit facilement des adhérences entre l'iris et la capsule du cristallin (synéchies postérieures).

b. A la surface antérieure de l'iris, dans l'humeur aqueuse et sur la membrane de Descemet.

Sur la surface antérieure de l'iris, il se produit sous forme d'une membrane fibrineuse très mince, qui fait disparaître le reflet brillant de la membrane, lui donne l'aspect d'une surface dépolie, et se propage souvent dans le champ pupillaire. Dans l'humeur aqueuse, il se produit soit un trouble général de ce liquide, soit des flocons ou de petites membranes flottantes, qui peuvent se déposer dans les parties déclives de la chambre antérieure (hypopyon).

Enfin, cet exsudat peut atteindre la membrane de Descemet, et s'y précipiter sous forme d'un léger voile ou de dépôts ponctués.

c. Dans le parenchyme même de l'iris avec augmentation de volume de cette membrane ou production d'excroissances papilliformes.

Nous aurons à distinguer plusieurs variétés d'iritis : l'iritis simple ou plastique, l'iritis séreuse, l'iritis parenchymateuse, et comme forme spéciale de cette dernière l'iritis syphilitique.

A. *Iritis simple ou plastique.* — L'injection périkératique y est plus ou moins prononcée selon l'intensité de l'inflammation ; dans les cas graves, elle s'accompagne même d'œdème du tissu sous-conjonctival, et produit un chémosis qui cache alors en partie l'injection autour de la cornée. L'humeur aqueuse paraît légèrement troublée, l'iris même manque plus ou moins de brillant, change de couleur, et la pupille, généralement rétrécie, est entièrement immobile ou excessivement paresseuse dans ses mouvements.

Lorsque l'affection a déjà eu pour résultat des adhérences entre le bord pupillaire et la capsule cristallinienne, la forme de la pupille est irrégulière, ou si elle a paru d'abord de forme normale, ses irrégularités deviennent facilement apparentes à l'éclairage latéral ou après l'emploi de l'atropine. Celle-ci réussit souvent à déchirer immédiatement des synéchies encore faibles, et la pupille reprend alors sa forme circulaire. Il n'est pas rare d'observer alors des débris de ces synéchies et du pigment de l'iris fixés sur la capsule où ils indiquent l'endroit des adhérences ; d'ailleurs des dépôts d'exsudats varia-

bles dans leur volume et dans leur forme peuvent exister dans le champ pupillaire même. Dans d'autres cas, les synéchies résistent à l'action de l'atropine, qui réussit seulement à dilater les parties qui ne sont pas encore adhérentes, et cette dilatation irrégulière peut donner à la pupille les formes les plus variables.

Ces adhérences sont tantôt étroites, tantôt larges, isolées et plus ou moins nombreuses, ou le bord pupillaire tout entier peut adhérer à la capsule, et cet état a été désigné sous le nom de *synéchie postérieure totale* ou *annulaire*.

Lorsque l'exsudat recouvre en même temps en totalité le champ pupillaire, il produit l'occlusion ou l'oblitération de la pupille.

B. *Iritis séreuse.* — A la place de l'exsudation plastique qui caractérise l'iritis simple, nous observons ici une hypersécrétion de l'humeur aqueuse, qui est en même temps trouble, et précipite des dépôts d'étendue et de forme variable sur la face postérieure de la cornée et sur la capsule du cristallin. L'injection périkératique est souvent peu prononcée, et l'aspect de l'iris ne paraît changé que par le trouble de l'humeur aqueuse et de la cornée.

La chambre antérieure devient plus profonde, la pression intra-oculaire augmente et à la suite des troubles d'innervation qui en résultent, la pupille est dans un état de dilatation moyenne et peu mobile. Dans les cas légers, le trouble de l'humeur aqueuse et de la membrane de Descemet est souvent si peu prononcé qu'il faut une observation attentive, l'éclairage focal et la loupe, pour le reconnaître. On constate alors un nuage général produit par la suspension des parties solides dans l'humeur aqueuse, ou, dans les cas plus prononcés, des flocons qui nagent dans le liquide et se déposent au fond de la chambre antérieure. Ce trouble disparaît si l'on vide cette dernière par une paracentèse.

La surface postérieure de la cornée présente une légère opacité générale entremêlée, surtout dans sa partie inférieure, de points grisâtres, plus rarement noirâtres et pigmentés, variant depuis un piqueté très fin jusqu'à la grosseur d'une tête d'épingle et même plus. Les altérations de la membrane de Descemet, qui, en dehors de ces dépôts, peuvent consister en

modifications de sa couche épithéliale, s'accompagnent assez souvent d'opacités du corps vitré (irido-choroïdite).

Les dépôts sur la membrane de Descemet qui s'étendent parfois sur la capsule du cristallin, ont été considérés autrefois comme le point de départ de la maladie, que l'on attribuait à l'inflammation d'une membrane hyaloïde qui devait tapisser comme un sac séreux les chambres antérieure et postérieure de l'œil, et être en rapport avec l'enveloppe du corps vitré. On désignait cette inflammation sous le nom d'*aquo-capsulite, hydro-méningite, Descemétite.*

C. *Iritis parenchymateuse ou suppurative.* — Dans cette variété d'iritis, l'inflammation et l'exsudation atteignent les éléments du tissu même de la membrane, qui augmente d'épaisseur dans sa totalité ou partiellement.

Il s'y produit un gonflement et une hypergenèse de ses éléments celluleux, et un trouble de circulation à la suite duquel des vaisseaux tortueux apparaissent à la surface antérieure de la membrane. Ce gonflement est encore augmenté par un épanchement plastique ou purulent dans le parenchyme, sur le bord et les surfaces de l'iris. Les exsudats réunissent le bord pupillaire à la capsule, sous forme de synéchies pigmentées qui immobilisent la pupille. Ils remplissent l'espace qui sépare la surface postérieure de l'iris de la capsule, ainsi que le champ pupillaire, de matières grisâtres ou jaunâtres; ils s'épanchent également dans la chambre antérieure et peuvent donner lieu à un hypopyon considérable.

L'aspect de la surface antérieure de l'iris varie selon que l'affection est généralisée ou se localise davantage par places. Elle paraît toujours terne, décolorée et gonflée, avec des taches pigmentaires isolées, produites par l'hypergenèse des cellules pigmentaires du stroma. Mais dans le premier cas cet aspect est général; dans le second, il apparaît vers le bord libre ou dans la continuité de la membrane, soit des excroissances papiliformes, colorées par du pigment foncé, soit de petits tubercules jaunâtres entourés de vaisseaux. Ces nodosités s'élèvent au-dessus du niveau de l'iris et se perdent insensiblement dans son tissu.

Cet état de l'iris s'accompagne, surtout dans les accès graves de la maladie, d'une injection périkératique très prononcée, de congestion conjonctivale et de chémosis. Les paupières même

peuvent participer à l'irritation, surtout la paupière supérieure, qui devient rouge, brillante et œdématiée.

D. *Iritis syphilitique.* — Elle peut se présenter sous la forme de toutes les variétés d'iritis que nous venons de décrire. Néanmoins, il existe une forme d'iritis parenchymateuse partielle, qui se rencontre bien encore en dehors de toute manifestation spécifique, mais cependant si souvent avec la syphilis constitutionnelle, qu'on peut la considérer comme caractéristique pour cette diathèse.

Dans cette iritis syphilitique, une petite partie de la membrane seulement change de couleur, se gonfle, se vascularise, et prend une teinte rouge jaunâtre ou brunâtre. Cette petite tumeur, de dimensions variables, dépasse parfois considérablement le niveau de l'iris et ressemble dans sa structure aux tumeurs *gommeuses* au début. On en observe quelquefois plusieurs en même temps. Rarement elles subissent une modification graisseuse ou purulente; dans la plupart des cas, elles disparaissent ainsi que les nodosités de l'iritis parenchymateuse, en général, par résorption, et le tissu de l'iris s'atrophie aux endroits atteints. Dans cette variété d'iritis partielle, l'injection périkératique aussi apparaît le plus vivement vers la partie du bord de la cornée qui est la plus rapprochée de l'altération.

Dans les différentes formes d'iritis que nous venons de décrire, les symptômes subjectifs, tels que la douleur, la photophobie, les troubles visuels, etc., se présentent avec une intensité très variable.

Les douleurs font parfois entièrement défaut; elles sont, en général, plus vives dans l'iritis parenchymateuse et dans l'iritis simple que dans la forme séreuse, et résultent probablement de la compression des nerfs ciliaires par le tissu hyperhémié ou par l'exsudat. Si dans les cas légers il n'y a souvent qu'une sensation de chaleur et de pesanteur dans l'œil, les malades accusent dans d'autres cas des douleurs lancinantes dans la région sus-orbitaire, dans le front et dans le domaine des ramifications voisines de la cinquième paire. Ces douleurs augmentent généralement le soir et dans la nuit, de façon à priver les malades entièrement de sommeil. Le larmoiement et

la photophobie varient avec l'intensité des douleurs ciliaires, sans être jamais aussi prononcés que dans la kératite.

Les troubles de la vue dépendent essentiellement du trouble de l'humeur aqueuse et des épanchements produits dans le champ pupillaire. Aussi, lorsque nous constatons une diminution de l'acuité visuelle qui n'est pas en rapport avec ces altérations, ou même des défectuosités du champ de la vision, notre attention doit toujours se porter sur les complications très fréquentes dans certaines formes d'iritis (choroïdite et opacités du corps vitré).

Lorsque l'accès d'iritis est très vif et atteint un sujet faible ou irritable, il peut s'accompagner d'une réaction fébrile générale, de troubles gastriques, et même de vomissements.

Marche et terminaisons. — Lorsque l'iritis suit une marche aiguë, elle atteint bientôt son maximum d'intensité et disparaît au bout de trois ou quatre semaines insensiblement. L'injection périkératique pâlit alors, la conjonctive blanchit, la pupille se dilate, reprend sa forme circulaire, et l'atropine produit un effet de plus en plus énergique. Les exsudations se résorbent, et l'iris revient à son état normal.

On voit alors parfois la trace des synéchies rester sur la capsule, sous forme de petits dépôts pigmentaires qui indiquent encore après des années, l'existence d'une ancienne iritis. Malgré cette guérison complète, il reste pendant quelque temps encore une grande tendance aux récidives, surtout si les muscles de l'iris ne sont pas tenus en repos par l'emploi prolongé de l'atropine.

Cette marche bénigne de l'iritis peut durer de quelques semaines à quelques mois. L'iritis séreuse, quoique traînante dans sa marche, disparaît souvent sans laisser de traces; l'iritis simple laisse déjà bien souvent des synéchies rebelles au traitement; l'iritis parenchymateuse, qu'elle se soit développée d'emblée ou après une iritis simple, se prête rarement à une parfaite réparation du tissu atteint.

Dans une seconde série de cas, l'iritis guérit; mais il reste des synéchies postérieures trop solides pour céder à l'action de l'atropine. Lorsqu'elles sont peu nombreuses et isolées, elles peuvent n'avoir pas de suites fâcheuses, mais ces adhérences ont une influence souvent funeste sur l'œil, parce qu'elles

produisent un tiraillement incessant de la membrane, pendant les mouvements auxquels l'iris est soumis continuellement sous l'action de la lumière ou de l'accommodation; elles troublent ainsi la circulation et l'innervation. Ce danger est d'autant plus grand que les synéchies sont plus larges et plus nombreuses. En effet, elles expliquent la fréquence des récidives, que l'on attribuait autrefois uniquement à l'existence d'une diathèse générale. Dans chacun de ces nouveaux accès, la maladie devient de plus en plus rebelle au traitement, parce que les synéchies déjà existantes empêchent l'action de l'atropine et parce qu'elles augmentent chaque fois de nombre.

Elles rendent ainsi de plus en plus difficile la communication entre les chambres antérieure et postérieure de l'œil, communication indispensable à l'équilibre de la pression intra-oculaire et à la nutrition normale des milieux de l'œil.

Lorsque enfin il s'est formé une synéchie postérieure totale, avec ou sans oblitération de la pupille, cette communication est tout à fait interrompue; l'humeur aqueuse et les liquides sécrétés derrière l'iris poussent cette membrane en avant vers la cornée, et, comme elle est retenue à son bord pupillaire par l'adhérence à la capsule, les parties périphériques de la membrane, seules, peuvent céder à cette pression, et l'iris prend une forme d'entonnoir.

Dans ces cas, l'inflammation se propage aux procès ciliaires et à la choroïde, la tension de l'œil augmente et produit des symptômes glaucomateux (dureté du globe oculaire, stase veineuse, anesthésie de la cornée, rétrécissement caractéristique du champ visuel). Au bout de quelque temps, l'iris et la choroïde s'atrophient, l'hypersécrétion cesse, le globe de l'œil se ramollit progressivement, en même temps qu'il se forme une infiltration albumineuse du cristallin, puis une cataracte renfermant des sels calcaires (cataracte crétacée et adhérente). Nous aurons à revenir avec plus de détails sur cette complication que l'on désigne sous le nom d'irido-choroïdite et qui suit parfois la marche inverse, c'est-à-dire qu'elle débute par une affection de la choroïde et se propage sur l'iris.

L'iritis affecte dans un certain nombre de cas une marche essentiellement chronique; dans ce cas, les symptômes inflammatoires sont à peine indiqués, seulement la pupille se montre paresseuse dans ses mouvements, quelquefois un peu con-

tractée, et lorsqu'on l'observe à l'éclairage latéral, ou après l'emploi de l'atropine, on constate des adhérences isolées avec la capsule. De temps en temps, il existe un léger trouble de l'humeur aqueuse, et petit à petit l'iris perd son reflet brillant, se décolore, s'amincit, et le tissu s'atrophie progressivement. Souvent, il survient au milieu de cette marche chronique un accès aigu avec ses symptômes caractéristiques.

Pronostic. — La gravité de la maladie dépend des causes de l'iritis et des altérations qu'elle a déjà produites dans l'œil. Si nous rencontrons l'affection au début, avant l'établissement des synéchies, ou si celles-ci cèdent encore à l'action de l'atropine, le pronostic est absolument favorable : il s'aggrave avec l'existence d'adhérences nombreuses rebelles à l'action du mydriatique ; cela explique les chances plus grandes d'une guérison de l'iritis simple ou séreuse comparées à celles d'une iritis parenchymateuse ou suppurative. Enfin, le pronostic doit tenir compte des complications qui peuvent survenir dans les autres membranes de l'œil, et dans l'iritis traumatique, de l'existence simultanée d'autres lésions.

Étiologie. — L'iritis peut être observée à la suite de toutes les causes qui produisent une congestion prolongée du tissu épiscléral : corps étrangers qui séjournent longtemps dans le sac conjonctival ou dans la cornée, emploi imprudent et prolongé des caustiques. Elle peut se produire aussi à la suite d'une irritation persistante de l'iris même, par des corps étrangers, par des masses cristalliniennes exerçant une pression sur cette membrane, par le tiraillement qui résulte de l'existence de synéchies antérieures ou postérieures. Enfin, l'inflammation peut se communiquer à l'iris après avoir débuté dans la cornée, surtout lorsque les couches profondes de cette membrane sont le siège d'une affection, ou en partant des parties antérieures de la choroïde. Une cause particulière doit être signalée dans l'influence sympathique qu'un œil atteint de traumatisme dans la région du corps ciliaire exerce sur son congénère. Il peut se développer dans ce dernier une ophthalmie, dite sympathique, qui débute parfois dans l'iris.

L'iritis idiopathique est très rare chez les vieillards et n'atteint guère les enfants avant l'âge de l'adolescence. On l'observe

à la suite de troubles menstruels et d'affections chroniques de l'utérus et de ses annexes.

Parmi les diathèses qui produisent l'iritis, il faut citer en premier lieu la syphilis; presque les trois quarts des individus atteints d'iritis présentent des symptômes syphilitiques; on a attribué en outre les symptômes d'iritis du premier âge à la syphilis congénitale. — Quant à la diathèse rhumatismale, il est vrai que l'iritis résulte assez souvent de refroidissement et s'accompagne de douleurs rhumatismales dans d'autres parties du corps; mais il serait inexact de dire que cette variété de l'affection revêt une forme spéciale. On l'observe encore avec les arthrites d'origine gonorrhéique. — Il paraît hors de doute que des tubercules peuvent paraître dans l'iris avant qu'aucun symptôme autre n'indique l'existence d'une tuberculose; cependant, l'action des dyscrasies tuberculeuse et cancéreuse ne se fait souvent sentir dans l'iris qu'après avoir atteint d'autres organes. On pourrait en dire autant des iritis métastatiques ou emboliques observées dans le courant d'une septicémie, après les fièvres puerpérales, les plaies suppurantes, etc.

Traitement. — La première indication à remplir dans l'inflammation de l'iris est d'empêcher le fonctionnement continuel des muscles de cette membrane, qui se contractent sans cesse sous l'influence de la lumière et de l'accommodation. Ce but est atteint par l'emploi des mydriatiques qui ont en outre l'avantage d'empêcher, par la dilatation de la pupille, la formation des synéchies postérieures, et de faciliter la circulation intra-oculaire. Les mydriatiques diminuent ainsi l'hyperhémie des parties internes de l'œil et agissent favorablement sur la tension du globe. Il faut se servir, dès le début de l'iritis, d'une solution concentrée d'atropine (4 à 8 centigrammes pour 10 grammes d'eau), ou de scapolamine (1 à 2 centigrammes pour 10 grammes d'eau) et faire instiller 2 ou 3 fois par jour six gouttes dans l'espace d'une demi-heure (une goutte de cinq en cinq minutes). Ce mode d'emploi est préférable à des instillations continuées pendant toute la journée, qui privent l'œil du repos nécessaire, par l'irritation passagère mais alors souvent répétée, qui accompagne l'emploi du médicament. Dans la grande majorité des cas, ces médicaments, purs et bien préparés, sont très bien supportés par l'œil; cependant ils provoquent parfois une irritation sen-

sible de la conjonctive (voy. p. 106). Il faut alors essayer la duboisine à la même dose ou, si ce médicament n'était pas mieux supporté par la conjonctive, employer l'hyosciamine ou un collyre soigneusement filtré de :

Extrait de belladone.....	1 gramme.
Eau distillée.....	10 grammes.

La nécessité d'une dilatation pupillaire est absolue. Et ce n'est que lorsqu'on a atteint ce but qu'il est permis de diminuer le nombre des instillations et d'employer une solution moins concentrée, mais suffisante pour maintenir la dilatation.

En même temps que les mydriatiques, on doit recommander des cataplasmes de fécule maintenus chauds sur l'œil malade pendant deux heures, quatre fois par jour. On peut aussi remplacer les cataplasmes par des lotions chaudes faites avec une infusion de camomille ou de belladone, ou avec de l'eau de laurier-cerise (5 grammes pour 200 grammes d'eau distillée).

L'emploi des mydriatiques et le repos absolu de l'œil, qu'il faut protéger en outre contre une trop forte lumière et contre l'action du froid, sont indispensables, quelle que soit la forme d'iritis que nous ayons à traiter.

Lorsque nous constatons des symptômes inflammatoires très vifs, et surtout des douleurs ciliaires prononcées qui persistent malgré l'emploi de l'atropine, il est utile de faire appliquer le soir quelques sangsues à la tempe (en nombre variable, selon l'âge et la constitution du malade et selon l'intensité de l'inflammation), d'inciser au besoin le chémosis, et de faire frictionner le front avec la pommade mercurielle belladonée.

Il est en outre indispensable de procurer aux malades privés de sommeil le repos nécessaire par des injections sous-cutanées de morphine ou par le chloral.

Dans les cas d'iritis séreuse, l'emploi de l'atropine a paru parfois déterminer, chez des personnes prédisposées à des attaques glaucomateuses, un accès aigu de cette maladie ; il faudrait donc s'en servir dans ces cas avec précaution. Lorsque la douleur paraît dépendre de l'hypersécrétion de l'humeur aqueuse, d'ailleurs trouble, et de la tension de l'œil, on tire un grand avantage de la paracentèse de la chambre antérieure qui, pratiquée avec les précautions nécessaires, peut être répétée plusieurs fois sans danger pour la cornée et avec un grand profit

pour la guérison de la maladie elle-même. C'est aussi dans cette variété de la maladie, si elle traîne en longueur ou récidive, qu'il faut agir sur les intestins par des purgations salines répétées, sur la sécrétion des reins et de la peau par l'acétate de potasse et par la tisane chaude de salsepareille prise le matin au lit, des injections sous-cutanées de pilocarpine pour provoquer une transpiration de quelques heures ; enfin, en établissant, si la constitution générale des malades le permet, une action révulsive par des dérivatifs cutanés, tels que des vésicatoires à la nuque, des cautères et même un séton.

Il ne faudrait pas oublier que cette affection, en s'accompagnant d'une choroïdite séreuse, peut prendre un caractère glaucomateux, et dès qu'on en observe les symptômes distinctifs (dureté persistante du globe de l'œil, rétrécissement du champ visuel, stase veineuse, anesthésie de la cornée), il devient indispensable d'intervenir par une iridectomie.

L'apparition d'une exsudation plastique fournit l'indication des préparations mercurielles ; si la production est modérée, il suffit de prescrire une petite dose de calomel (1 à 2 centigrammes), prise de deux en deux heures, et des frictions avec la pommade mercurielle belladonée sur le front. Selon la quantité et la rapidité de l'exsudation, il faut employer la médication mercurielle plus ou moins énergiquement.

Lorsque l'iritis plastique prend les caractères d'une iritis parenchymateuse, ou que la maladie débute par cette forme, s'accompagnant de symptômes inflammatoires violents et d'une production rapide d'une grande quantité d'exsudats, il est préférable d'employer tout de suite des frictions de 1 à 3 grammes d'onguent mercuriel, répétées matin et soir, avec les précautions utiles pour empêcher la salivation. Pendant ce traitement, le malade doit garder le lit ou tout au moins la chambre, pour éviter les variations brusques de température.

Sous l'influence de ce traitement, on voit souvent des exsudats plastiques fondre et se résorber progressivement.

Si la maladie est de cause syphilitique, il faut faire suivre ce traitement de l'emploi des pilules de sublimé opiacées, ou de protoiodure de mercure. Dans l'iritis rhumatismale l'usage prolongé des salicylates ou de l'iodure de potassium est nécessaire.

Dans tous les cas d'iritis, lorsque malgré les moyens thérapeutiques il s'établit une synéchie postérieure totale, avec ou

sans occlusion de la pupille, il faut recourir à l'iridectomie. On a aussi conseillé cette opération aussitôt qu'il apparaît un hypopyon ; mais dans ce cas la paracentèse de la chambre antérieure, pratiquée avec un petit couteau lancéolaire à la jonction de la sclérotique avec la cornée, près de son bord inférieur, suffit pour débarrasser la chambre antérieure de son contenu, qui d'ailleurs peut se rétablir assez vite et nécessiter le renouvellement de la paracentèse et des injections antiseptiques dans la chambre antérieure.

Il est souvent utile d'employer dans ces cas des compresses ou des cataplasmes chauds, qui se montrent aussi très efficaces contre les symptômes inflammatoires de l'iritis parenchymateuse. Lorsqu'une tumeur gommeuse se développe outre mesure, on a excisé avec avantage la partie de l'iris qui est atteinte de cette altération.

Dans l'iritis traumatique, survenue à la suite de la pénétration d'un corps étranger dans la chambre antérieure, il faudrait commencer par extraire celui-ci d'après les règles établies plus haut (voy. p. 183), et traiter ensuite l'inflammation de la membrane selon sa variété et son intensité. Lorsque cette inflammation résulte du gonflement d'une cataracte traumatique, il faudrait, en tout état de choses, pratiquer d'abord l'extraction de la cataracte par la méthode linéaire ou par l'aspiration.

En cas de prolapsus de l'iris par une blessure perforante de la cornée, il faut exciser avec soin la partie qui fait saillie au dehors, instiller de l'atropine, employer un bandeau compressif, et si l'état inflammatoire de l'œil l'exige, appliquer un certain nombre de sangsues à la tempe.

L'iritis qui survient après l'extraction de la cataracte peut avoir des causes variables. Elle exige un traitement différent selon sa forme et selon qu'elle résulte, soit indirectement d'un état infectieux de la plaie, soit du froissement de la membrane pendant l'opération ou par l'action des masses corticales restées dans l'œil, ou enfin d'un état individuel de l'œil ou de l'opéré. Dans la grande majorité des cas, une médication antiphlogistique est absolument nuisible. Le bandeau compressif très serré, des compresses chaudes, l'atropine, le traitement mercuriel, un régime fortifiant et des toniques sont employés, selon les indications spéciales que nous explique-

rons dans le chapitre des accidents qui suivent l'opération de la cataracte.

Le traitement de l'iritis sympathique sera exposé à part avec les ophthalmies sympathiques.

Après la guérison de l'iritis, il importe de prévenir les récidives par l'emploi de l'atropine continué encore pendant quelques semaines, lors même que la guérison se serait effectuée sans laisser de synéchies.

S'il en existe, il faut essayer d'abord de les rompre par les instillations d'atropine et de pilocarpine. En cas d'insuccès, les rechutes et peut-être la perte finale de l'œil ne peuvent être évitées certainement que par l'opération de la corélyse ou de l'iridectomie (voy. plus loin les détails de ces deux opérations). Cette dernière est toujours indiquée en cas de synéchie postérieure totale ; et dans ces cas, l'intervention chirurgicale ne devrait pas être négligée ou retardée dans l'intérêt bien entendu du malade, qui s'en repentirait peut-être trop tard.

D'ailleurs, dans tous les cas d'iritis dont la cause ne réside pas dans une influence passagère, il faut étudier la constitution du malade et prévenir les rechutes par des moyens appropriés. En outre des indications spéciales fournies par l'existence d'une diathèse, par des troubles menstruels, etc., nous devons recommander les révulsifs sur la peau sous forme d'applications, périodiquement répétées, de ventouses sèches à la nuque ou de sinapismes aux jambes, une impulsion énergique donnée à la sécrétion urinaire par des eaux minérales, et à celle de la peau par la méthode des transpirations : tous ces moyens unis à un régime modéré préviennent utilement les récidives, empêchent la propagation de l'inflammation chronique aux parties voisines menacées, et arrêtent souvent cette marche de la maladie si funeste à la vision.

ARTICLE III

Blessures de l'iris.

Les blessures de l'iris résultent de la pénétration d'un corps étranger, d'un instrument piquant ou tranchant, ou enfin d'une contusion générale de l'œil. Dans le premier cas, le corps étran-

ger implanté dans l'iris peut s'y enkyster par un épanchement de lymphe plastique et rester longtemps dans le parenchyme de l'iris sans provoquer d'inflammation. Mais dans la grande majorité des cas, il s'ensuivra une irritation immédiate et continue, qui peut provoquer une inflammation suppurative lorsque le traumatisme se complique d'infection. Il est donc nécessaire d'extraire le corps étranger, soit directement, soit en excisant la partie de l'iris qui l'enveloppe, de nettoyer et désinfecter soigneusement la plaie de la cornée ainsi que le sac conjonctival.

Pour faciliter la recherche des corps étrangers, on peut se guider sur la cicatrice de la cornée, par laquelle il a pénétré et qu'il n'est pas toujours facile de reconnaître ou de retrouver sans un examen attentif à l'éclairage latéral. En outre l'injection périkératique est souvent plus prononcée près de la partie du bord de la cornée qui correspond au siège du corps étranger dans l'iris.

Les piqûres, les incisions et déchirures de l'iris s'accompagnent presque toujours d'un épanchement de sang dans la chambre antérieure (hyphéma) qui peut rendre l'examen des parties atteintes singulièrement difficile.

La blessure peut consister dans une simple fissure du tissu de l'iris, ou dans une perte de substance plus ou moins considérable, une rupture du bord adhérent, on enfin une déchirure du bord pupillaire seul.

Ce dernier cas, qui produit une dilatation de la pupille à cause de la lésion du sphincter de l'iris, est plus rare que la déchirure du bord ciliaire (irido-dialyse). Celle-ci se reconnaît assez facilement, surtout lorsqu'on emploie le miroir ophtalmoscopique. Il existe alors une seconde pupille périphérique, qui paraît noire à l'inspection ordinaire, et par laquelle on peut éclairer le fond de l'œil comme par la pupille normale. En pareil cas, on a même signalé une diplopie monoculaire.

Une lésion simple de l'iris seule n'est pas suivie de symptômes graves ; elle guérit souvent, comme les incisions ou les excisions d'une partie de l'iris pratiquées dans un but opératoire, presque sans symptôme d'irritation. D'autres fois, les signes inflammatoires sont très légers et cèdent à l'emploi de l'atropine, d'une antiphlogose modérée et d'un bandeau compressif.

Cependant il peut en résulter, surtout dans les cas de déchirure très étendue du bord ciliaire, une inflammation grave de l'iris avec complication du côté du corps ciliaire. Il est fort rare d'ailleurs que des blessures de cette gravité n'atteignent pas en même temps le cristallin ; il peut avoir subi un déplacement (luxation), ou il s'ensuit une cataracte traumatique, avec gonflement plus ou moins prononcé de la substance corticale. L'iris, exposé au danger du contact de ces masses, lorsqu'elles tombent dans la chambre antérieure, ou à une pression prolongée, peut devenir le siège d'une inflammation plus ou moins grave. Celle-ci nous oblige à pratiquer immédiatement l'extraction du cristallin, combinée dans la plupart des cas avec une iridectomie.

Lorsque la plaie de la cornée par laquelle l'instrument a pénétré dans l'iris est irrégulière, celui-ci peut faire prolapsus dans la plaie ; les essais de réduction de ces hernies de l'iris sont presque toujours infructueux, et surtout dangereux par l'irritation qu'ils occasionnent. Il est préférable de pratiquer immédiatement avec soin l'excision des parties de l'iris qui font saillie au dehors.

Les altérations de l'iris qui résultent de la contusion générale de l'œil peuvent se borner à une dilatation paralytique de la pupille (mydriasis), ou l'on observe un tremblement de l'iris lorsque la violence du coup a produit une luxation du cristallin. D'autres fois, on constate une iridodialyse avec épanchement de sang dans la chambre antérieure. Enfin, il peut se produire peu de temps après la contusion une tension glaucomateuse de l'œil qui exige l'emploi prolongé de l'ésérine ou de la pilocarpine, la ponction de la chambre antérieure ou l'iridectomie.

Comme résultat curieux et excessivement rare de pareilles lésions, il a été signalé le renversement du bord pupillaire en arrière ; en pareil cas, l'iris est refoulé et devient dans une portion variable de son étendue ou même entièrement invisible. En même temps le cristallin est généralement chassé de sa position normale. Dans des contusions aussi violentes, les autres parties de l'œil sont ordinairement plus ou moins atteintes (déchirure de la choroïde, décollement de la rétine, épanchement de sang dans le corps vitré, etc.), et l'existence de l'œil est menacée par d'autres lésions que celle de l'iris. L'inflammation de cette

membrane qui peut résulter de la blessure doit être combattue par la méthode antiphlogistique et selon les règles générales indiquées plus haut.

ARTICLE IV

Tumeurs de l'iris.

Les tumeurs de l'iris sont rares ; les *kystes* se présentent à l'éclairage latéral sous forme de tumeurs rondes, semi-transparentes, et qui augmentent plus ou moins lentement de volume. Les symptômes d'irritation qui les accompagnent (injection périkératique, larmoiement, douleurs ciliaires) sont parfois très vifs ; d'autres fois ils font entièrement défaut. On rencontre les kystes à la suite de traumatismes avec pénétration d'un cil dans la chambre antérieure, et il paraît probable que dans ces cas le développement du kyste de l'iris est intimement lié à la présence des cellules épidermiques près de la racine du cil. Lorsqu'ils provoquent des douleurs ou d'autres troubles provenant de leur développement, on en pratique l'excision avec la partie de l'iris dans laquelle ils siègent ; les récidives sont fréquentes.

On rencontre aussi dans l'iris des *tubercules*, dont il est inutile de pratiquer l'excision, car ils disparaissent spontanément sous l'influence du traitement général approprié, plus rarement des *lipomes*, des *tumeurs pigmentées*, et enfin des *télangiectasies* de l'iris. Les condylomes et les tumeurs gommeuses ont été décrits à l'occasion de l'iritis parenchymateuse et syphilitique.

Quant au sarcome, il a été observé dans l'iris le plus souvent par extension du mal provenant d'autres parties de l'œil, surtout de la choroïde. Cependant on y a vu aussi des tumeurs *mélanotiques* sous forme d'une néoplasie rouge ou jaunâtre, pigmentée, qui remplit bientôt la chambre antérieure et amène l'ulcération et la perforation de la cornée. D'autres fois, la tumeur pénètre au dehors au pourtour de la cornée et se répand dans le tissu épiscléral. Dans tous ces cas, dès que le diagnostic est fait, il faut procéder à l'énucléation du globe de l'œil.

ARTICLE V

Troubles fonctionnels de l'iris.

Les mouvements de l'iris consistent dans la dilatation et la contraction de la pupille ; celle-ci se rétrécit : *a.* sous l'action de la lumière ; *b.* pendant l'adaptation de la vision pour des objets rapprochés; *c.* lorsque le muscle droit interne se contracte; *d.* lorsqu'on irrite les branches sensibles de la cinquième paire, surtout celles qui se portent sur l'œil. Enfin la pupille, et même celle d'un œil aveugle, se contracte lorsque celle de l'autre œil se rétrécit sous l'influence d'une des causes indiquées. Il est donc nécessaire d'examiner les mouvements pupillaires de chaque œil à part, en fermant l'autre œil.

Les troubles de motilité que nous aurons à décrire ici sont caractérisés par une dilatation (*mydriasis*) ou une contraction (*myosis*) permanente de la pupille, ou par une succession rapide de la contraction et de la dilatation, désignée sous le nom de *hippus.*

1. — Mydriasis.

La dilatation de la pupille est plus ou moins considérable et quelquefois irrégulière : lorsque le mydriasis est très prononcé, la pupille, au lieu de rester noire, prend parfois un reflet grisâtre dû à la réflexion de la lumière qui pénètre en plus grande quantité dans le cristallin.

Les troubles visuels qui en résultent dépendent en grande partie de l'éblouissement produit par la trop grande quantité de lumière qui pénètre dans l'œil ; ils disparaissent alors aussitôt que l'on fait regarder le malade à travers une petite ouverture circulaire sténopéique (fig. 47). D'autres fois, ils sont dus à la paralysie simultanée de l'accommodation, car la paralysie du muscle ciliaire accompagne fréquemment celle du sphincter de l'iris. On reconnaît que ces troubles visuels sont produits par le défaut d'accommodation, à l'action des verres biconvexes qui les font disparaître.

Les détails de ces symptômes varient selon l'état de réfrac-

tion de l'œil atteint ; ils seront expliqués parmi les anomalies de la réfraction et de l'accommodation.

Le mydriasis n'existe souvent que d'un œil ; il est néanmoins très gênant pour le malade, parce que l'image rétinienne de l'œil atteint diffère de celle de l'autre œil par l'intensité de son éclairage.

Selon la cause qui le produit, le mydriasis survient plus ou

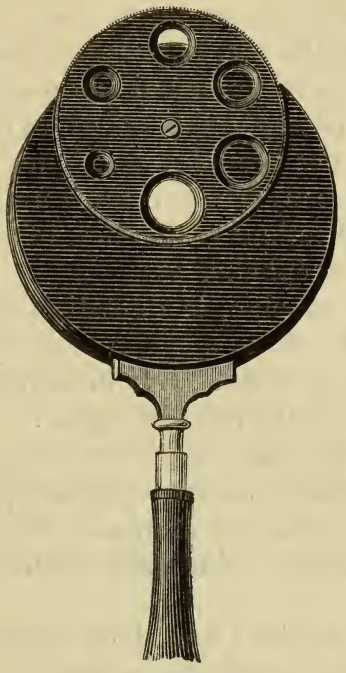

Fig. 47. — Ouvertures circulaires sténopéiques.

moins rapidement, disparaît quelquefois spontanément, d'autres fois sous l'influence du traitement ; mais il peut aussi récidiver et même persister pendant toute la vie.

Le *pronostic* dépend également de la cause ; il est parfaitement favorable lorsque le traitement peut atteindre la circonstance étiologique, ou lorsqu'il n'existe aucun symptôme nerveux qui indique l'existence d'une lésion grave. Le pronostic est bien autrement sérieux lorsque le mydriasis est le symptôme d'une affection organique des centres nerveux.

Étiologie. — Le mydriasis qui dépend toujours soit d'une

paralysie du sphincter de la pupille, soit d'une irritation du muscle dilatateur, peut résulter de l'emploi local des mydriatiques (dont nous décrirons l'action et l'effet sur l'accommodation parmi les anomalies de cette fonction) ou de l'usage interne de la belladone. Les troubles fonctionnels des muscles de l'iris peuvent provenir : 1° d'une paralysie plus ou moins complète de la troisième paire, d'origine rhumatismale, syphilique ou centrale ; 2° des causes irritantes qui agissent sur le grand sympathique ; par exemple dans certaines affections spinales, dans l'helminthiasis, l'hypochondrie, l'hystérie, comme prodrome de certaines monomanies (monomanie des grandeurs, *de Graefe*) et enfin passagèrement chez les personnes irritables, après des frayeurs, des troubles gastriques, etc.

On observe aussi le mydriasis comme un symptôme fréquent dans le courant d'affections cérébrales, telles que l'encéphalite, la méningite, l'hydrocéphalie, etc.

Dans l'amaurose absolue, la dilatation de la pupille est due à l'insensibilité de la rétine à l'action de la lumière. On a vu encore le mydriasis persister après un emploi excessif de l'atropine dans des yeux dont l'iris s'atrophie.

Le mydriasis d'un seul œil s'observe après des contusions du globe de l'œil, chez d'anciens syphilitiques, les aliénés (paralysie progressive générale et manie des grandeurs), et chez des personnes atteintes plus tard d'affections cérébrale ou spinale.

D'autres fois, il est dû à une dent malade, à l'action directe de la pression d'une cataracte gonflée sur les fibres musculaires de l'iris ou enfin à une augmentation de la pression intra-oculaire agissant sur les nerfs ciliaires (glaucome). C'est aussi dans ce dernier cas que le mydriasis peut n'atteindre qu'une partie du bord pupillaire, lorsque quelques branches ciliaires sont seules atteintes.

Traitement. — Il faut rechercher la cause, et si elle siège en dehors de l'œil, intervenir par les moyens appropriés. Localement, on obtient le rétrécissement de la pupille par les instillations de pilocarpine ou d'ésérine à la dose de 1 à 5 centigrammes pour 10 grammes d'eau. En même temps on emploiera le courant continu, soit en courtes séances renouvelées tous les deux jours, soit par l'application prolongée pendant la nuit

d'un courant très faible (1 ou 2 éléments de Trouvé ou de Leclanché ; la plaque positive attachée par un bandeau sur les paupières, l'autre sur la nuque).

Il est très souvent utile d'exciter indirectement l'action du sphincter de la pupille par l'exercice de la vision sur des objets rapprochés, et par l'emploi méthodique des verres convexes, dont le choix et l'usage seront exposés avec le traitement des paralysies de l'accommodation.

Les cas dans lesquels le mydriasis a été guéri par l'emploi des mercuriaux et par l'iodure de potassium s'expliquent par l'existence d'une diathèse syphilitique ou rhumatismale comme première cause de la paralysie de la troisième paire, et engagent à un examen attentif de l'état général de chaque malade.

2. — **Myosis.**

Le myosis consiste dans un rétrécissement de la pupille, qui peut être réduite à la grandeur d'une tête d'épingle ; il entre alors moins de lumière dans l'œil, les images rétiniennes sont moins éclairées et la vision en souffre, surtout lorsque le jour baisse. Le myosis est presque sans influence sur l'étendue du champ visuel ; par conséquent, il occasionne par lui-même peu de troubles de la vision ; lorsqu'il en existe, ils doivent être attribués à d'autres altérations concomitantes.

Les *causes* de cette affection dépendent, tantôt d'une contraction spasmodique du sphincter de l'iris, ou d'une paralysie des fibres du muscle dilatateur. A la première cause, il faut attribuer le myosis produit : 1° par l'application continuelle des yeux sur les objets petits et brillants (chez les bijoutiers, horlogers, graveurs) ; ou 2° par l'action réflexe que les branches sensibles de la cinquième paire exercent sur le nerf moteur oculaire commun, ce qui explique le resserrement de la pupille dans les névralgies ciliaires, lorsqu'un corps étranger ou une autre cause irritante agit sur la cornée ou sur le sac conjonctival ; 3° enfin, par l'irritation centrale de la troisième paire intra-crânienne (méningite au début, congestion de l'encéphale et de ses enveloppes par l'ivresse, l'opium, la nicotine, etc.).

La pilocarpine et l'ésérine produisent le myosis par une action directe sur les nerfs de l'iris, en sens contraire de l'action de l'atropine.

Le myosis dû à une paralysie des fibres du dilatateur dénonce une altération dans le grand sympathique, comme par exemple dans l'amaurose spinale qui accompagne l'ataxie locomotrice. Dans cette affection, le diamètre des pupilles contractées ne varie pas avec l'éclairage, mais continue à se modifier avec la convergence et l'accommodation (symptôme d'*Argyll Robertson*). Le myosis a été signalé aussi à la suite de la compression exercée sur la portion cervicale du grand sympathique, par une tumeur ou par un anévrysme.

Le *traitement* du myosis doit varier avec sa cause qui, nous venons de le voir, est souvent bien éloignée de l'œil. Comme traitement local, il faut mentionner l'emploi de l'atropine ; mais ce médicament n'agit que passagèrement et ne doit être considéré comme un moyen rationnel qu'en cas de spasme du sphincter de l'iris, contre lequel il faut l'employer alors d'une manière méthodique.

3. — Hippus. — Tremblement de l'iris.

Il est caractérisé par un changement incessant de la largeur de la pupille, qui se resserre et se dilate successivement, et cela d'une manière indépendante des causes physiologiques, comme la lumière, l'accommodation, etc.

On l'observe, mais bien rarement, pendant la guérison des paralysies de la troisième paire (d'une façon analogue aux contractions irrégulières d'autres muscles pendant la période régressive des paralysies), à la suite d'albinisme, et le plus fréquemment accompagné de convulsions cloniques des muscles extrinsèques de l'œil, désignées sous le nom de *nystagmus*.

Le *tremblotement de l'iris* (iris tremulans, iridodonésis) est un mouvement purement passif de la membrane, qui se produit pendant les mouvements du globe de l'œil toutes les fois que l'iris a perdu son appui naturel, la convexité antérieure du cristallin. Aussi peut-on observer ce tremblement sur une partie seulement de l'iris dans les cas de luxation incomplète du cristallin. Le plus souvent ce phénomène survient après l'extraction de la cataracte, après le déplacement complet du cristallin, soit à la suite de l'abaissement, ou d'un traumatisme, enfin lorsque le cristallin a sensiblement diminué de volume,

par résorption partielle (dans les cataractes plus que mûres, ou après leur opération par discission).

On l'observe encore en cas d'hydrophtalmie antérieure, lorsque l'iris, par la distension des parties antérieures de l'œil, est tiraillé latéralement et séparé du cristallin par une couche de liquide.

Contrairement à une opinion autrefois très répandue, il faut croire que la liquéfaction seule du corps vitré ne peut pas produire le tremblotement de l'iris, car l'observation nous révèle beaucoup de cas de liquéfaction complète, sans que le cristallin et l'iris présentent des mouvements d'avant en arrière.

ARTICLE VI

Anomalies congénitales de l'iris.

1° On observe sur l'iris des *anomalies de coloration*, en ce sens que l'iris d'un œil ne présente pas la même nuance que celui de l'autre côté (hétérophtalmie), sans qu'il en résulte le moindre trouble de la vision. Il faut se garder de confondre cet état avec la décoloration produite par une iritis. D'autres fois l'iris ne présente pas la même couleur dans toutes ses parties, et la différence de nuance peut exister dans un secteur de la membrane ou dans le petit cercle. Il faut, en outre, signaler les taches pigmentaires sur l'iris, variables dans leur nombre, leur grandeur et leur coloration, qui est, en général, très foncée. Toutes ces particularités sont sans signification pathologique.

2° Un autre genre d'anomalies congénitales consiste dans l'*irrégularité de la forme pupillaire*, qui se rapproche souvent de la forme ovalaire, et dans l'*ectopie* plus ou moins prononcée de la pupille. Dans la plupart des yeux, d'ailleurs, le centre de la pupille ne se trouve pas exactement derrière le centre de la cornée, mais un peu plus en dedans, à l'endroit où passe l'axe visuel du globe, et dans ce cas le déplacement de la pupille peut passer tout à fait inaperçu. Mais la pupille peut se trouver très excentrique (ectopie), et en ce cas elle n'est séparée du bord adhérent de l'iris que par une bandelette étroite de cette mem-

brane. Le cristallin peut alors avoir subi un déplacement analogue. La corectopie se rencontre souvent sur les deux yeux d'une manière symétrique et chez plusieurs personnes d'une même famille. Nous avons déjà dit qu'on la voit souvent dans les yeux affectés de keratoglobus congénital (voy. p. 184).

3° La *multiplicité des pupilles* (polycorie) est assez rare. Les pupilles anormales peuvent se trouver dans le voisinage de la pupille normale et séparées l'une de l'autre par des bandelettes étroites de tissu irien (probablement en rapport avec la persistance de la membrane pupillaire). D'autres fois, il existe une ouverture complémentaire près du bord ciliaire (due probablement à une irido-dialyse congénitale), et dans ce cas les bords de cette pupille ne sont pas mobiles. Généralement il ne résulte pas de trouble visuel de cette anomalie, qui peut donner lieu, cependant, à la diplopie.

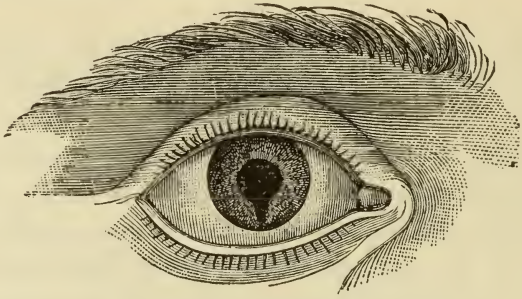

Fig. 48. — Colobome incomplet de l'iris.

4° La *persistance de la membrane pupillaire* est moins rare; celle-ci est généralement incomplète, en ce sens que l'on observe seulement un nombre plus ou moins grand de faisceaux très fins, qui partent de la surface antérieure de l'iris près de la pupille et la traversent, pour se réunir en une plaque pigmentée située à la surface de la capsule.

Ils n'empêchent aucunement le jeu normal de la pupille et laissent aux rayons lumineux un passage suffisamment grand pour que la vision ne soit pas altéré

5° Le *colobome de l'iris* consiste dans une fissure de cette membrane dirigée presque toujours en bas et en dedans. Elle peut diviser l'iris dans toute sa largeur (colobome complet), ou

s'arrêter à une certaine distance du bord ciliaire (colobome incomplet). Dans ce dernier cas (fig. 48), les bords du colobome se contractent parfois avec la pupille, quoique plus lentement.

La fissure de l'iris se prolonge souvent dans les procès ciliaires et dans la choroïde. D'autres fois, on constate en même temps qu'un colobome de l'iris, la microphtalmie, la cataracte congénitale, d'autres fissures qui auraient dû se fermer pendant la vie intra-utérine (colobome des paupières, bec-de-lièvre, fente de la voûte palatine, etc.). Le colobome iridien peut exister sur un œil ou sur les deux; il a été signalé souvent chez plusieurs personnes de la même famille.

Lorsque l'iris est seul atteint, la vision est presque toujours normale; les cas d'amblyopie se rattachent aux complications que nous venons d'indiquer.

La cause du colobome doit être attribuée à un arrêt de développement du globe de l'œil.

6° L'*absence de l'iris* (iridérémie) peut être complète ou incomplète; dans ce dernier cas, on trouve des lambeaux irréguliers du tissu de l'iris de grandeur variable, ou le petit cercle seulement manque à la membrane, ce qui donne l'aspect d'une pupille dilatée par l'atropine.

Lorsque l'iridérémie est complète, on voit le cristallin dans sa totalité, et l'œil a un aspect étrange; s'il survient alors une cataracte, la vision peut être encore assez bonne, par suite du passage de la lumière entre le bord du cristallin et les procès ciliaires.

En général, les malades ne souffrent que de l'éblouissement, et les troubles visuels plus considérables dépendent plutôt des complications (cornée globeuse, cataracte, microphtalmie, etc.).

Lorsque le muscle ciliaire manque en même temps que l'iris, l'accommodation fait entièrement défaut.

L'iridérémie a été observée sur les deux yeux et semble héréditaire dans quelques familles. J'ai eu à opérer de cataracte l'œil gauche d'une femme atteinte d'iridérémie complète des deux yeux, et dont l'œil droit présente un glaucome absolu. Sa mère et sa sœur avaient aussi l'iridérémie double; de ses deux enfants, la fille en est atteinte, le fils non. Des douze enfants de sa sœur, onze ont l'iridérémie double et un fils seulement a des yeux normaux. — En cas d'éblouissement, on peut ordonner

au malade avec avantage l'usage des verres fumés et des lunettes sténopéiques.

ARTICLE VII

Anomalies de la forme et du contenu de la chambre antérieure.

1° La profondeur de la chambre antérieure varie déjà à l'état normal considérablement, selon l'âge des personnes et selon l'état de réfraction de leurs yeux. Elle est plus étroite chez les nouveau-nés et chez les vieillards que chez les adultes, plus profonde chez les myopes dont le globe de l'œil est allongé, que chez les hypermétropes.

A la suite d'états pathologiques, la chambre antérieure peut devenir *plus étroite* ou *plus profonde*. La première modification est due à l'aplatissement de la cornée (à la suite de rétraction cicatricielle) ou au refoulement de l'iris en avant, que celui-ci soit produit par des synéchies antérieures ou par des exsudations accumulées derrière l'iris atteint de synéchie postérieure totale. La partie périphérique de la chambre antérieure peut présenter alors plus de profondeur que la partie centrale, lorsque des fausses membranes qui se rattachent aux procès ciliaires exercent une traction dans le sens du grand cercle de l'iris. Enfin la chambre antérieure diminue notablement de profondeur, lorsqu'une augmentation de la pression intra-oculaire (glaucome) pousse le cristallin en avant vers la cornée, ou lorsque le cristallin lui-même, augmentant de volume par le ramollissement de sa substance corticale, rapproche l'iris de la cornée.

La chambre antérieure gagne de profondeur dans les cas de staphylome de la cornée, ou par la distension de la partie antérieure du globe de l'œil (hydrophtalmie), ou enfin lorsque le cristallin est déplacé dans l'œil ou en est sorti.

2° Le *contenu* de la chambre antérieure peut se trouver mélangé de sang, de pus, de corps étrangers, de substance cristallinienne, de tumeurs, cysticerques, etc.

L'*épanchement du sang* dans la chambre antérieure a été dé-

signé sous le nom d'*hyphéma*. Lorsque la chambre antérieure en est entièrement remplie, nous en recevons un reflet uniformément rouge plus ou moins foncé et qui nous cache l'iris. Si l'épanchement n'occupe qu'une partie de la chambre, on peut en déplacer le niveau, généralement horizontal, par des mouvements de la tête, aussi longtemps que le sang est liquide. Au-dessus du sang, nous voyons une couche d'humeur aqueuse d'une teinte rose. La partie de l'iris qui reste visible paraît au début sous sa couleur normale, plus tard décolorée comme dans l'hyperhémie. La pupille est plutôt dilatée par la pression que le sang exerce sur l'iris.

Les troubles visuels, toujours très considérables lorsque la chambre antérieure est remplie de sang, dépendent dans les épanchements partiels de la difficulté plus ou moins grande avec laquelle la lumière pénètre encore dans l'œil, et des causes auxquelles il faut attribuer l'épanchement.

Il est dû le plus souvent à une cause traumatique, contusion de l'œil, déchirement de l'iris, par des traumatismes ou après des opérations. Il se résorbe en général assez vite et sans autre traitement que l'emploi du bandeau compressif. Mais on observe aussi des hémorrhagies persistantes, ou qui se renouvellent quelquefois pendant une quinzaine, le caillot qui ferme le vaisseau déchiré de l'iris se détachant toujours de nouveau par l'action de l'humeur aqueuse. On reconnaît alors les nouveaux épanchements par l'aspect frais du sang, tandis que la résorption progressive laisse sur l'iris des dépôts de plaques rouges très foncées.

Lorsque la quantité du sang épanché est très considérable, et agit sur l'iris comme corps étranger, produisant des symptômes d'irritation (injection périkératique, douleurs ciliaires, etc.), on sera obligé d'en débarrasser la chambre antérieure par une paracentèse pratiquée au bord inférieur de la cornée. Mais cette petite opération exige dans ce cas une grande précaution, car elle peut devenir la cause d'hémorrhagies nouvelles *ex vacuo*, émanant des vaisseaux déchirés par la lésion primitive. Il faut faire sortir le contenu de la chambre antérieure très lentement, et exercer en même temps à travers la paupière supérieure une légère compression du globe de l'œil, à l'aide des doigts.

Cette compression doit être continuée par un bandage compressif serré, appliqué immédiatement après l'évacuation de la

chambre antérieure. Au bout d'un quart d'heure, on peut le desserrer progressivement et continuer l'application d'un bandeau ordinaire pendant plusieurs jours.

Une seconde cause d'hyphéma résulte de certaines inflammations internes de l'œil, telles que les irido-choroïdites chroniques, avec occlusion de la pupille et commencement d'atrophie du globe. Dans ces cas, les hémorrhagies peuvent se renouveler, et sont difficilement résorbées. La paracentèse est alors inutile, un bandeau compressif active la résorption ; mais le traitement doit être dirigé surtout contre l'affection profonde de l'œil.

Il faut encore signaler des cas isolés d'hyphéma spontané à la suite de troubles de la circulation générale, en rapport avec la dysménorrhée, le purpura hemorrhagica, etc., et enfin des observations curieuses de malades pouvant à volonté produire un épanchement de sang dans la chambre antérieure (*Weber*, *Mooren*).

L'*épanchement de lymphe plastique* ou de *pus* dans la chambre antérieure, désigné sous le nom d'*hypopyon*, est lié le plus souvent à des affections de la cornée (trois fois sur quatre), de l'iris, ou du corps ciliaire.

Nous en avons déjà exposé les symptômes et les particularités, à l'occasion de la kératite suppurative et de l'iritis. Il ne constitue toujours qu'un symptôme ; par conséquent, le traitement est intimement lié aux affections qui le produisent (paracentèse, iridectomie, injections antiseptiques dans la chambre antérieure, compresses chaudes, bandeau compressif).

Des *masses cristalliniennes* peuvent tomber dans la chambre antérieure, à la suite d'une déchirure de la capsule du cristallin par une opération ou par un traumatisme. On a aussi observé des cas où le cristallin tout entier, chassé de sa position après déchirure du ligament suspenseur, au moment où la pupille était dilatée, est tombé dans la chambre antérieure (voy. plus loin *Luxation du cristallin*). Dans la plupart des cas, les masses cristalliniennes ne donnent lieu à aucun accident et sont résorbées rapidement. Il suffit de maintenir la pupille dilatée par de l'atropine. Le cristallin tout entier, tombé dans la chambre antérieure, exige parfois l'extraction à travers une plaie périphérique de la cornée.

Des *corps étrangers* peuvent pénétrer dans la chambre antérieure après avoir traversé la cornée; leur influence sur l'iris et la manière de les extraire ont déjà été traitées à propos de la cornée et de l'iris.

Des *cysticerques* ont été observés dans la chambre antérieure et plus de vingt cas de ce genre ont été publiés. On voit généralement apparaître des symptômes d'iritis circonscrite, puis un point blanchâtre qui s'accroît de plus en plus, enfin l'entozoaire perfore la membrane, et flotte dans l'humeur aqueuse ou s'attache à une partie de l'iris.

La chambre antérieure renferme alors une petite vésicule semi-transparente, jaunâtre, douée de mouvements onduleux, et faisant saillir de temps en temps un petit filament dont l'extrémité porte un renflement qui représente le cou et la tête

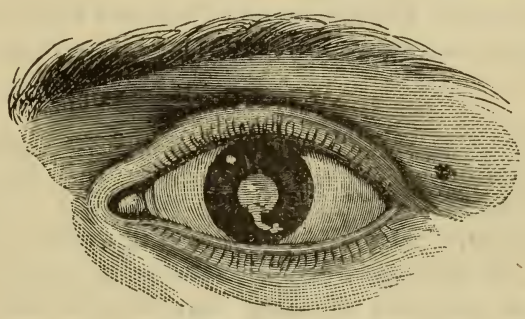

Fig. 49. — Cysticerque dans la chambre antérieure.

du cysticerque (fig. 49). La présence de ce parasite produit souvent un trouble de l'humeur aqueuse et des symptômes d'iritis qui nécessitent son extraction à travers une plaie linéaire et périphérique de la cornée. Si la sortie du cysticerque est suivie d'un prolapsus de l'iris que les manœuvres ordinaires ne réussissent pas à réduire, il est préférable d'en pratiquer l'excision.

ARTICLE VIII

Des opérations qui se pratiquent sur l'iris.

1. — Iridectomie.

Indications. — L'iridectomie est pratiquée dans un double but : tantôt pour établir une pupille artificielle, tantôt contre

certains états inflammatoires des membranes de l'œil. Dans un but *optique*, c'est-à-dire pour établir une pupille artificielle, on a pratiqué l'iridectomie dans les cas :

1° D'une taie centrale de la cornée;

2° D'occlusion de la pupille normale;

3° De cataracte capsulaire centrale stationnaire;

4° De cataracte zonulaire ou d'autres cataractes centrales stationnaires;

5° Dans certains cas de luxation du cristallin.

Pour remplir l'indication *antiphlogistique*, l'iridectomie est employée :

1° Dans les affections glaucomateuses;

2° Dans une certaine catégorie d'affections de la cornée;

3° Dans les cas d'iritis ou d'irido-choroïdite accompagnées d'adhérence du bord pupillaire;

4° Dans le cas de synéchies postérieures totales ou de synéchies multiples et larges que l'atropine ne parvient pas à déchirer.

Avant d'établir une pupille artificielle, il faudra toujours se rendre compte de l'état de la vision, et examiner si la faiblesse visuelle dépend uniquement des opacités que l'inspection directe de l'œil nous a fait connaître. Dans ce but il faut dilater la pupille, à l'aide de l'atropine, et mesurer l'acuité visuelle au moyen des échelles typographiques, en nous servant, pour éclairer notre diagnostic, d'appareils sténopéiques, ainsi que de verres en rapport avec l'état de la réfraction et de l'accommodation de l'œil. Lorsqu'il s'agit d'un leucoma adhérent qui ne nous permet pas de dilater la pupille, nous cherchons à nous rendre compte de l'état de la vision en constatant la distance à laquelle un point lumineux est encore reconnu comme tel. Il faudra aussi explorer le champ visuel à l'aide d'une lampe, pour éviter de pratiquer l'iridectomie optique dans des cas d'amaurose ou de décollement rétinien, où le malade n'a rien à gagner à l'opération.

Dans les yeux atteints de leucoma dès la première jeunesse, il existe souvent un certain degré d'insensibilité de la rétine. Lorsqu'on examine ces malades, on constate, en effet, qu'ils ne distinguent pas la clarté d'une lampe ordinaire, et surtout qu'ils n'indiquent pas avec exactitude la direction de la source lumineuse. Ils projettent souvent du côté temporal toutes les impressions lumineuses, de quelque part qu'elles viennent. C'est dans ces cas que la recherche des phosphènes est d'une grande importance. Il faut, en outre, prendre en considération le temps pendant lequel l'œil n'a

plus fonctionné, et répéter à différentes reprises l'exploration de l'état visuel à l'aide de la lampe, ce qui contribue au réveil de la sensibilité rétinienne. On pourra opérer alors avec d'autant plus de confiance dans le résultat, que l'on connaît par expérience l'amélioration considérable de l'acuité visuelle, qu'on peut obtenir dans ces cas par des exercices méthodiques de la vision, aussitôt que les rayons lumineux peuvent arriver à la rétine, à travers la pupille artificielle.

Quant à la question de savoir s'il faut établir une pupille artificielle dans un œil lors même que l'autre voit distinctement, il faut y répondre affirmativement. Dans un certain nombre de cas, l'opération amène le rétablissement de la vision binoculaire normale, et sinon, elle a l'avantage d'agrandir le champ visuel et de faciliter l'orientation pendant la marche.

Choix de l'emplacement de la pupille artificielle. — Lorsqu'on exécute l'iridectomie dans un but optique, comme par exemple dans un cas de leucoma, il faut évidemment choisir l'endroit où la cornée présente les meilleures conditions de transparence et de courbure en tenant compte de la présence de la zone demi-transparente, qui entoure les taches tout à fait opaques. Dans ce but, un examen soigneux à l'aide de l'éclairage latéral et du kératoscope est indispensable. Si l'opacité est centrale, et si la cornée a une égale transparence dans toute sa périphérie, on doit faire l'opération en dedans et un peu en bas, de sorte que la pupille artificielle occupe l'endroit où passe normalement la ligne visuelle. Si la partie interne de la cornée est occupée par une opacité, il faudra faire l'iridectomie en bas ; en cas d'opacité cornéenne à cet endroit, il faudra la faire en dehors, et si la partie supérieure de la cornée seule est transparente, il faudra même se décider à la faire en haut, quoiqu'on s'expose à voir la pupille masquée en partie par la paupière supérieure.

Dans les cas d'occlusion de la pupille, de cataracte centrale, et lorsque la cornée est complètement transparente, nous choisirons toujours pour l'emplacement de la pupille artificielle la partie interne et inférieure de la cornée.

Si l'on fait l'opération sur les deux yeux, on placera, s'il est possible, les pupilles toujours du même côté, c'est-à-dire toutes deux en bas, toutes deux en dedans, etc.

Lorsque l'iridectomie est destinée à diminuer la pression intra-oculaire, ou dans les cas de synéchie postérieure totale, il est avantageux de la faire à la périphérie supérieure de la

cornée, parce qu'elle est ainsi moins visible et cause moins d'éblouissement.

Cependant l'exécution de l'opération en haut présente un peu plus de difficulté, et un opérateur moins exercé préférera choisir la partie inférieure ou interne de la cornée. Le même choix est aussi à conseiller quand la pusillanimité ou l'indocilité du malade rend l'usage du chloroforme nécessaire. La cornée a alors une très grande tendance à fuir en haut, et lorsque, à l'aide de pinces à fixation, nous l'attirons vers la partie inférieure de la pente palpébrale, nous nous exposons à la rupture de la zonule de Zinn. Ce danger existe principalement quand l'œil est très tendu par l'excès de la pression intra-oculaire, et au moment où, après l'incision de la cornée, nous nous disposons à exciser l'iris.

Étendue de l'iridectomie. — La grandeur de la portion d'iris à exciser dépend essentiellement du but de l'opération.

Lorsqu'il s'agit d'établir une pupille artificielle, il est important que l'excision ne soit pas inutilement grande. Une petite ouverture suffit pour le passage des rayons lumineux, une grande provoquerait un éblouissement gênant pour le malade. Par contre, lorsque nous voulons diminuer la pression intra-oculaire ou rétablir la communication entre les chambres antérieure et postérieure de l'œil, il faut que l'excision soit pratiquée largement et tout à fait périphérique.

La grandeur de la portion d'iris à exciser est déterminée par la situation et l'étendue de l'incision à travers laquelle doit passer l'iris.

Fig. 50.

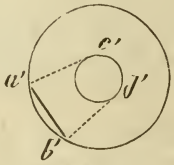

Fig. 51.

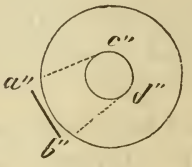

Fig. 52.

Ainsi, par exemple, si l'incision dans la cornée se trouve située (fig. 50) à l'endroit désigné par les lettres *a*, *b*, et ressemble en étendue à la ligne qui unit ces deux lettres, la pupille, près l'excision de l'iris, aura la grandeur *a*, *b*, *c*, *d*.

Si l'incision est placée (fig. 51) comme dans *a'b'*, la pupille aura la grandeur *a'b'c'd'*.

Enfin, si l'incision pratiquée dans la sclérotique (fig. 52) a la longueur *a''b''*, la nouvelle pupille aura l'étendue circonscrite par les lignes pointillées.

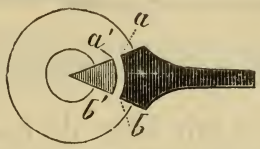

Fig. 53.

Dans les figures schématiques ci-dessus, nous avons supposé que l'incision pouvait traverser la membrane perpendiculairement, tandis qu'en réalité l'instrument passe plus ou moins obliquement à travers l'épaisseur du tissu. De sorte qu'il faut distinguer (fig. 53) la plaie interne *a'b'*, qui touche la chambre

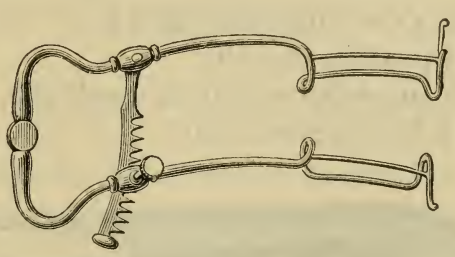

Fig. 54. — Écarteurs des paupières.

antérieure, et la plaie externe *ab*, située à la surface extérieure. Il est évident que c'est la grandeur et la situation de la plaie interne qui déterminent la grandeur de la pupille artificielle, parce que l'iris, arrêté par les lèvres de la plaie, ne pourra

Fig. 55. — Pince à fixation.

sortir davantage de la chambre antérieure. C'est pour cette raison qu'il faut placer l'incision dans la sclérotique, lorsqu'on veut exciser l'iris jusqu'à son insertion ciliaire.

L'opération de l'iridectomie ne demande aucune préparation particulière du malade; nous nous servons de la cocaïne pour

insensibiliser la conjonctive et la cornée; l'emploi de l'anesthésie générale ne serait rendu nécessaire que par la pusillanimité du malade, ou si l'on avait affaire à un malade par trop indocile ou à des enfants.

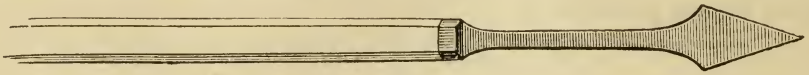

Fig. 56. — Couteau lancéolaire droit.

Chez ces derniers, on fait bien de fixer solidement les bras et les jambes, en les roulant dans une couverture. Les instruments nécessaires pour l'opération sont :



Fig. 57. — Couteau lancéolaire coudé.

1° Des écarteurs des paupières (fig. 54);
2° Une pince à fixation (fig. 55);
3° Un couteau lancéolaire droit ou coudé (fig. 56 et 57);
4° Des pinces à iris (fig. 58 et 59);



Fig. 58. — Pinces à iris.

5° Des ciseaux courbes (fig. 60) ou des pinces-ciseaux.

On fera bien aussi de tenir tout prêt, en cas de besoin, un couteau mousse et une petite spatule en écaille ou en caoutchouc.

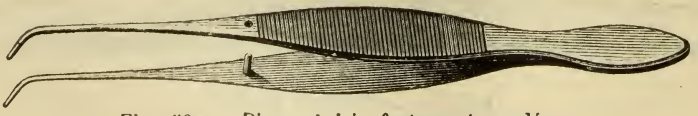

Fig. 59. — Pinces à iris fortement coudées.

Pour les écarteurs, on peut employer l'écarteur à ressort, ou les deux écarteurs ordinaires, lorsque le malade est turbulent ou sous l'influence du chloroforme. Lorsqu'il est tranquille et que l'on peut disposer d'un aide expérimenté, il est préférable

de faire tenir les paupières écartées par les doigts de ce dernier, ce qui diminue de beaucoup la gêne que le malade éprouve pendant l'opération, et qu'il faut attribuer en grande partie à la pression des écarteurs.



Fig. 60. — Ciseaux courbes.

On emploie des couteaux lancéolaires coudés ou droits; les derniers ne peuvent servir que lorsqu'on fait l'iridectomie du côté temporal. Partout ailleurs, à cause des proéminences nasale et orbitaire, il faut choisir des couteaux coudés à différentes courbures, selon le degré de la proéminence. Les mêmes considérations décident du choix des pinces au point de vue de leur courbure.

DESCRIPTION DE L'IRIDECTOMIE

Dans la description des différents temps de l'opération, nous supposons que l'opérateur veut pratiquer une iridectomie sur l'œil droit et du côté interne.

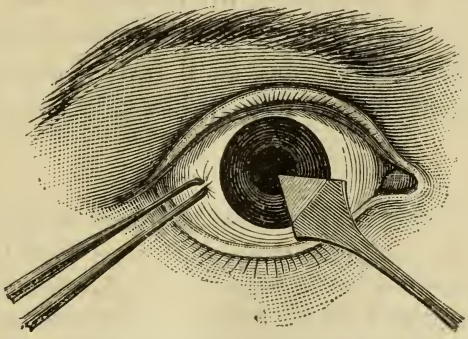

Fig. 61. — Iridectomie, incision de la cornée (1).

Premier temps : Incision de la cornée. — Le malade étant couché et sa tête immobilisée entre les mains d'un aide, l'opé-

1. Dans cette figure la pince de fixation n'est pas à sa place ; elle devrait se trouver plus haut en face de la pointe du couteau lancéolaire.

rateur, après avoir suffisamment écarté les paupières, saisit avec les pinces à fixation, tenues de la main gauche, un pli conjonctival près du bord externe de la cornée dans le même méridien, mais du côté opposé à l'endroit où l'on veut placer le colobome de l'iris; il dirige le globe oculaire du côté de la tempe et pénètre avec le couteau dans la chambre antérieure, à l'endroit déterminé d'avance, selon l'indication particulière du cas. Lorsque la pointe est arrivée dans la chambre antérieure (fig. 61), elle doit se diriger vers le centre de la pupille, de manière que le couteau se trouve toujours dans un plan parallèle à l'iris. Quand l'incision a une étendue suffisante et que l'on veut commencer le mouvement de retrait qui doit amener le couteau hors de l'œil, il est urgent d'abaisser le manche de l'instrument, de façon que la pointe du couteau soit dirigée vers la cornée. Cette précaution est indispensable, parce que dans ce moment même l'humeur aqueuse s'échappe habituellement; le cristallin et l'iris sont alors poussés vers la cornée, et si le couteau avait conservé sa position primitive, sa pointe pénétrerait inévitablement dans la cristalloïde. Lorsqu'on a donné au couteau la position indiquée, on le retire lentement de la chambre antérieure, en maintenant le manche de l'instrument suffisamment abaissé pour que la pointe ne cesse pas d'être dirigée vers la cornée. En même temps on peut, au besoin, agrandir la plaie interne, en agissant avec le tranchant du couteau sur un des angles de l'incision. Ce n'est qu'au dernier moment, lorsque la pointe est près de la plaie cornéenne, qu'il faut remettre l'instrument dans la même position que celle qu'il avait occupée au début de l'opération.

Si l'on a choisi la cornée pour pénétrer dans la chambre antérieure, il faut se garder de cheminer trop longtemps avec la pointe du couteau entre les lamelles de la membrane. Aussi conseille-t-on ordinairement de pénétrer avec le couteau perpendiculairement à la surface de la cornée; il faut alors, lorsque la pointe est arrivée dans la chambre antérieure, abaisser le manche de l'instrument, de manière que le couteau se trouve porté dans le plan parallèle à l'iris, en s'avançant dans la chambre antérieure.

Il est préférable de donner au couteau, déjà au moment de la ponction, la direction dans laquelle il doit pénétrer dans la chambre antérieure ; on choisit alors l'endroit de la ponction un peu plus en

arrière, et l'on exerce, avant de ponctionner, une légère dépression sur la cornée avec la pointe du couteau.

On conseille parfois de retirer le couteau brusquement; mais la diminution subite de la pression intra-oculaire expose à une congestion rapide des tissus vasculaires et à des hémorrhagies. Il est donc préférable de faire sortir l'instrument lentement, pour que l'humeur aqueuse s'échappe aussi doucement que possible de la chambre antérieure.

Lorsque l'incision n'a pas l'étendue suffisante, on peut l'agrandir à l'aide d'un petit couteau à pointe mousse (fig. 62) ou avec des ci-

Fig. 62. — Couteau coudé à pointe mousse.

seaux. L'emploi de ces derniers exige plus de précaution et une plus grande dextérité.

La section de la cornée peut aussi être pratiquée par ponction et contre-ponction avec le couteau de de Graefe (Voy. Opération de la cataracte). Pour les cas où la chambre antérieure étant effacée, il faut utiliser dans un but optique la périphérie de la cornée, *Gayet* (de Lyon) pratique l'incision du bord scléral à l'aide d'un scarificateur avec lequel il traverse progressivement toutes les couches; arrivé dans la chambre antérieure, il agrandit l'ouverture avec le couteau mousse.

Deuxième temps : Section du lambeau irien attiré au dehors. — L'opérateur, ayant déposé le couteau lancéolaire, et tout en continuant à fixer l'œil, saisit les pinces à iris et les approche toutes fermées de l'incision. Il exerce vers le milieu de l'ouverture une légère pression sur la lèvre externe de la plaie, avec la pointe des pinces qu'il introduit de cette manière dans la chambre antérieure.

Il pousse la pointe vers le bord pupillaire de l'iris, tout en évitant, à l'aide de petits mouvements latéraux, de s'engager entre les plis de cette membrane. Arrivé au bord de la pupille (fig. 63), l'opérateur doit redresser légèrement ses pinces; il les ouvre et saisit, en les refermant, le bord de l'iris qu'il attire au dehors.

Un aide porte alors les branches des ciseaux courbes entre les pinces et la sclérotique, appuie doucement la convexité des

ciseaux contre le globe de l'œil, et coupe le prolapsus irien, aussi près que possible de la cornée (fig. 64).

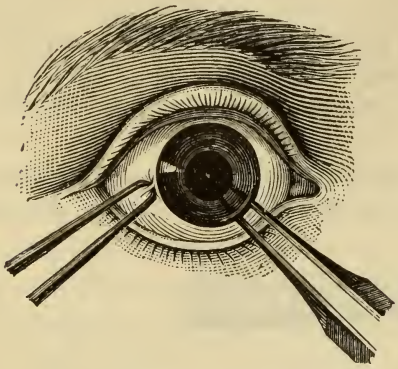

Fig. 63. — Les pinces saisissent le bord pupillaire.

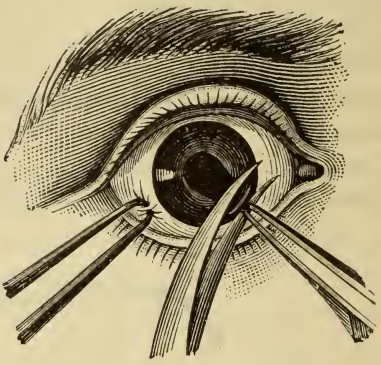

Fig. 64. — Section du lambeau irien attiré au dehors.

Souvent l'iris fait spontanément prolapsus dans la plaie ; d'autres fois on provoque facilement ce prolapsus en exerçant une légère

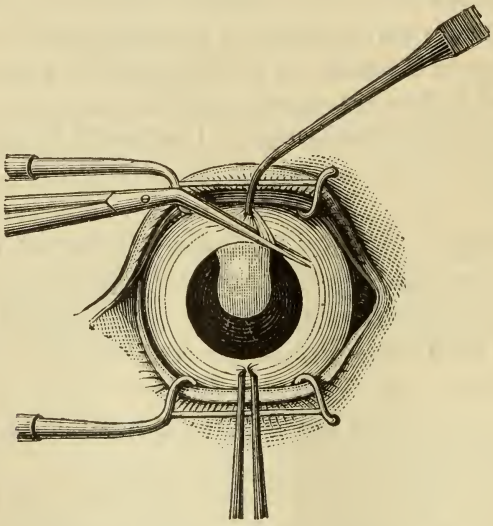

Fig. 65. — Section du lambeau irien par deux coups de ciseaux.

pression sur le bord sclérotical de l'incision, ce qui dispense d'introduire la pince dans la chambre antérieure.

Dans le cas où l'opérateur ne peut disposer d'un aide habile, auquel il peut confier le soin de couper l'iris, il est obligé d'abandonner à son aide la fixation de l'œil, de saisir avec la main gauche les

pinces qui doivent attirer l'iris au dehors et de couper lui-même l'iris avec sa main droite.

Quelle que soit, d'ailleurs, la main qui coupe, il est nécessaire de couper l'iris nettement au niveau de l'ouverture de la cornée. En agissant autrement, on s'expose à laisser dans la plaie une portion du prolapsus irien, qui rentrera dans la chambre antérieure sous l'influence des contractions iridiennes, ou restera enclavé dans les lèvres de la plaie. Dans le premier cas, la nouvelle pupille n'aura pas la grandeur que nous voulions lui donner; dans le second cas, il en résultera une synéchie.

La nécessité d'exciser soigneusement l'iris jusqu'au bord ciliaire, dans les affections glaucomateuses, impose à l'opérateur l'obligation de faire cette excision lui-même, et par plusieurs coups de ciseaux successifs. Il commence alors par inciser le lambeau d'iris dans un angle de la plaie scléroticale, puis il dirige les pinces qui tiennent l'iris vers l'angle opposé de la plaie, détache la membrane de son insertion, et coupe le lambeau définitivement, par un dernier coup de ciseaux dans l'autre angle de la plaie (fig. 65); mais il faut se garder de tirer l'iris trop fortement dans les angles, où il s'enclave alors et devient difficile à dégager.

Troisième temps : Nettoyage de la plaie. — Ce temps est rempli par le nettoyage de la plaie, par les manœuvres utiles pour faire sortir de la chambre antérieure le sang épanché, et par celles nécessaires pour dégager de la plaie les bords du sphincter de l'iris. Lorsqu'il y a du sang épanché dans la chambre antérieure, on cherche autant que possible à l'évacuer

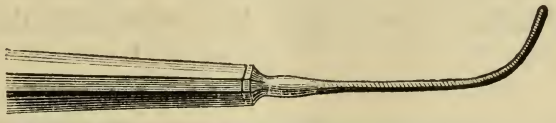

Fig. 66. — Spatule étroite.

en ouvrant, à l'aide d'une spatule étroite (fig. 66), les lèvres de la plaie, par une légère pression sur le bord sclérotical de l'incision.

L'humeur aqueuse qui s'échappe alors de la chambre antérieure entraîne le sang, et l'on peut répéter à plusieurs reprises ces manœuvres délicatement exécutées.

Cependant si le sang ne montre pas de tendance à sortir, ou s'il s'en épanche de nouveau, il vaut mieux appliquer sur les paupières quelques compresses imbibées d'eau froide, et ne pas

persister dans les tentatives d'évacuation, car la résorption du sang se fait en très peu de temps (presque toujours dans les premières vingt-quatre heures).

Le nettoyage de la plaie consiste d'abord à enlever, à l'aide de petites pinces à rainures, les petits caillots de sang qui se montrent sur la conjonctive, à l'endroit de l'incision, puis à enlever les particules de pigment irien retenues entre les lèvres

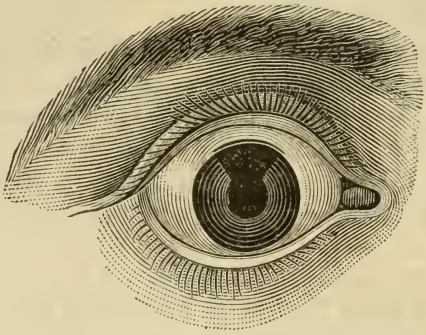

Fig. 67. — Rentrée du sphincter de l'iris dans la chambre antérieure après l'iridectomie.

de la plaie. Dans ce but, on fait glisser la convexité des pinces courbes sur les bords de l'incision, en dirigeant l'instrument de la périphérie de la cornée vers la sclérotique.

En dernier lieu, il faut s'assurer si les bords de l'iris ne se trouvent plus entre les lèvres de la plaie. On reconnaît leur présence dans la chambre antérieure en voyant le bord de la pupille artificielle formée par les extrémités du sphincter

Fig. 68. — Curette en caoutchouc.

coupé (fig. 67). Dans le cas où ce dernier n'est pas encore rentré dans la chambre antérieure, on glisse avec le dos de la spatule ou d'une curette en caoutchouc (fig. 68) de la sclérotique à la cornée, en exerçant une légère pression sur les angles de la plaie, ou on remplace directement l'iris en introduisant la spatule dans la chambre antérieure. On ne doit cesser cette manœuvre qu'après avoir obtenu le résultat désiré.

Quand on s'est bien rendu compte de l'état satisfaisant de la plaie, on rafraîchit pendant quelques instants l'œil opéré par des compresses ou de la ouate trempée dans de l'eau froide, et l'on applique le bandeau compressif.

Généralement, toute douleur cesse après l'application du bandage, que l'on change pour la première fois vingt-quatre heures après l'opération.

Une instillation de quelques gouttes d'atropine, le lendemain de l'opération, a pour but d'empêcher par la dilatation de la pupille que le coin du sphincter fraîchement coupé ne contracte des adhérences avec la capsule. Lorsque cette disposition n'existe pas et que la marche de la guérison est régulière, on n'instille quelques gouttes d'atropine que le troisième jour après l'opération.

Il est rare de voir survenir après l'iridectomie une réaction notable de l'œil, de sorte qu'il suffit de continuer l'application du bandeau pendant quelques jours et de conseiller le repos au lit, dans une chambre obscurcie, jusqu'à la cicatrisation complète de la petite incision. A partir de ce moment, l'opéré peut porter un bandeau flottant, s'habituer progressivement au grand jour et abriter ses yeux, dès qu'il commence à sortir, par des verres fumés, contre une trop grande clarté. Au cas d'une réaction plus prononcée, il peut devenir nécessaire, lorsque l'irritation se montre dans le voisinage de la cicatrice et que cette dernière est encore très mince, de continuer plus longtemps l'application du bandage. Si l'humeur aqueuse se trouble et s'il y a les symptômes d'une iritis, il faut instituer le régime indiqué à l'occasion de cette maladie, ordonner une purgation et insister surtout sur les instillations d'atropine.

En cas de douleurs ou d'insomnie, on doit avoir recours au chloral ou aux injections sous-cutanées de morphine, et si les douleurs persistent, à l'application de sangsues derrière l'oreille du côté opéré. Dans toutes ces occurrences il est naturellement indiqué de prolonger le repos et le séjour du malade dans une chambre obscure.

2. — Des procédés employés pour remplacer l'iridectomie.

Iridotomie. — Dans les cas d'absence du cristallin, par exemple après l'opération de la cataracte, et d'occlusion de la pu-

pille à la suite d'iritis, même lorsqu'il y a eu iridocyclite avec désorganisation des tissus de l'iris et aplatissement de la cornée, *de Graefe* a remplacé l'iridectomie par l'iridotomie. Il employa deux procédés. L'un consiste à plonger un couteau myrtiforme, à double tranchant et très pointu, à travers la cornée et les tissus de nouvelle formation, jusque dans le corps vitré, et de l'en retirer immédiatement en élargissant la brèche pratiquée dans les membranes plastiques, sans agrandir la plaie de la cornée. Dans l'autre procédé, il introduit un petit couteau falciforme à travers le bord de la cornée et l'iris dans le corps vitré, sectionne l'iris et les membranes plastiques d'arrière en avant et retire le couteau. — L'ouverture ainsi faite dans l'iris s'élargit par la rétraction des tissus et la pénétration de l'humeur vitrée ; elle montre moins de tendance à se refermer qu'après l'iridectomie pratiquée dans les mêmes conditions, avantage qu'il faut attribuer à sa plus grande simplicité, l'iridotomie ne produisant pas ou presque pas d'épanchement de sang et un tiraillement tout à fait insignifiant des tissus intéressés.

Bowman a proposé l'iridotomie même en présence du cristallin dans un but optique, par exemple en cas de cataracte zonulaire. Il ponctionne la cornée près de son bord externe à l'aide d'un couteau lancéolaire très étroit, et introduit par cette ouverture un petit couteau convexe de même largeur à pointe mousse. Cette pointe doit pénétrer à travers la pupille entre le cristallin et l'iris jusqu'à proximité de l'insertion ciliaire de cette membrane ; on dirige alors le tranchant du couteau vers l'iris et en le retirant on coupe le bord pupillaire. A ce moment il est difficile de ne pas inciser en même temps la face postérieure de la cornée ; mais le plus grand danger est dans l'éventualité d'ouvrir la capsule du cristallin en pénétrant avec le couteau entre celui-ci et l'iris.

Les pinces-ciseaux de *Wecker* se prêtent très commodément à l'exécution de toute iridotomie. Le cristallin est-il absent, on pénètre avec un couteau lancéolaire près du bord de la cornée, à travers celle-ci et l'iris, on introduit une des branches des ciseaux derrière l'iris, l'autre entre l'iris et la cornée jusqu'au bord opposé de la cornée, et on pratique une ou deux incisions (iridotomie simple ou double), selon la facilité avec laquelle

les tissus se rétractent, pour obtenir une ouverture suffisante.

L'emploi de cet instrument n'étant pas toujours facile sans une perte sensible d'humeur vitrée, et l'action des ciseaux ne pouvant exclure un certain degré de contusion, il est préférable dans bien des cas de se servir des iridotomes (fig. 69) de *Sichel*,

Fig. 69. — Iridotome de Sichel.

qui incisent l'iris d'avant en arrière selon la proposition primitive *de Graefe*. Les indications de ces opérations seront traitées avec détails à l'occasion de la cataracte secondaire.

Un autre procédé pour former une pupille artificielle dans un but optique (en cas d'opacités centrales de la cornée ou du cristallin) est celui de *Carter*. Après avoir pratiqué une petite incision au bord de la cornée, on introduit dans la chambre antérieure une paire de ciseaux à plat, les branches fermées. En les ouvrant, un petit pli de l'iris s'interpose entre les branches, qui le coupent en se fermant. Le petit morceau d'iris ainsi excisé reste souvent sur les ciseaux, et on l'emporte en les retirant de la chambre antérieure; sinon il faut le chercher avec une pince à iris.

Iridorhexis. — Lorsque l'iris, à la suite d'une inflammation chronique, est devenu très friable et qu'il existe des adhérences du bord pupillaire, ces synéchies ont quelquefois plus de consistance que le tissu irien lui-même.

S'il s'agit alors de pratiquer une iridectomie et que l'on saisisse l'iris avec des pinces, il arrive souvent que l'on voit plutôt l'iris se déchirer dans sa continuité que le bord pupillaire se séparer de la capsule. Un examen attentif, à l'aide de l'éclairage oblique, permet à un observateur expérimenté de prévoir jusqu'à un certain point cet état de choses. L'opérateur qui voudrait alors quand même détacher de la capsule le bord pupillaire, pourrait déchirer la capsule par des tractions exagérées, et exposerait ainsi l'œil aux dangers d'une cataracte traumatique.

Pour obvier à cet accident, M. *Desmarres* a érigé en procédé

(appelé *iridorhexis*) la déchirure de l'iris qui, il faut bien le dire, est inévitable dans ce cas.

Iridodésis, *iridenkleisis*. — Lorsque nous pratiquons l'iridectomie de la manière habituelle, nous excisons le sphincter de l'iris, et la pupille artificielle est naturellement dépourvue de sa mobilité, à l'endroit où le muscle sphincter est coupé. Cet état de choses n'est pas sans inconvénient pour le malade, quand nous pratiquons l'iridectomie dans un but obtique.

Aussi n'a-t-on pas manqué de faire des tentatives pour déplacer la pupille normale, de manière à intercepter autant que possible le passage des rayons lumineux à travers les parties défectueuses de la cornée et du cristallin, et pour conserver en même temps à la nouvelle pupille toute la mobilité de l'ancienne.

M. *Critchett* a réalisé ce desideratum en imaginant le procédé suivant : Une incision très étroite est pratiquée à l'aide d'un couteau lancéolaire très étroit, ou d'un instrument particulier (*broad needle*), dans le bord de la cornée, ou mieux encore dans la sclérotique. Un nœud de fil préparé d'avance et maintenu ouvert, soit entre les pinces ingénieuses de M. *Waldau* ou de M. *Fœrster*, soit à l'aide de deux pinces ordinaires un peu larges, est placé alors à l'endroit de l'incision, de manière que l'opérateur puisse passer des pinces à iris très fines à travers ce nœud et à travers l'incision, pour saisir l'iris à quelque distance de son bord pupillaire.

Il tire alors l'iris au dehors, tout en laissant le sphincter dans la chambre antérieure, et le nœud est fermé autour du petit prolapsus irien, soit par l'action des pinces, soit par l'aide qui tient les extrémités du fil. C'est ainsi qu'on exécute la ligature de l'iris (*iridodésis*). L'opérateur coupe les deux bouts de fil à quelque distance du nœud, et applique le bandage compressif comme d'habitude.

Deux jours après, quand la petite plaie est cicatrisée, on coupe le prolapsus de l'iris, en même temps que le nœud qui l'étrangle.

M. *Snellen* a simplifié ce procédé en passant avant l'incision un fil à travers la conjonctive, dans une direction parallèle au bord de la cornée, aussi près que possible de l'endroit de ponction du petit couteau. Ce fil ainsi fixé, il ne reste, après l'inci-

sion, qu'à préparer le nœud au travers duquel on passe les pinces et à le fermer sur le petit prolapsus irien.

Stellwag a proposé de remplacer la ligature de l'iris par le simple enclavement du prolapsus irien dans la plaie sclé-roticale.

Dans ce but, on pratique la ponction un peu plus loin du bord de la cornée, et l'on traverse la sclérotique très obliquement, de manière à obtenir un canal assez long. Le prolapsus de l'iris est provoqué par une douce pression exercée sur la lèvre externe de la plaie, ou au besoin l'iris attiré à l'aide de pinces très fines comme dans l'iridodésis. Une fois le prolapsus irien produit, on n'y touche plus, et on y applique un bandeau compressif qu'on doit laisser en place pendant vingt-quatre heures. Au bout de ce temps, on coupe avec des ciseaux courbes la partie de l'iris qui sort par la section faite à la sclérotique.

Un moyen plus simple, pour obtenir le même résultat que les procédés que nous venons de décrire, consiste à obtenir la fixation du prolapsus de l'iris dans la plaie scléroticale, tout en terminant l'opération dans une seule séance.

A cet effet, on pratique la section très périphériquement dans la sclérotique, on attire le prolapsus de manière à laisser le sphincter dans la chambre antérieure, et l'on résèque immédiatement avec les ciseaux toute la partie qui se trouve en dehors de la plaie scléroticale.

Si le canal de la plaie est étroit et assez long, l'iris y reste enclavé. Aussitôt après la section du prolapsus irien, on applique le bandeau compressif.

Malgré le principe très juste qui a conduit à l'invention des déplacements pupillaires, ces opérations sont tout à fait abandonnées, parce que l'enclavement de l'iris dans une plaie slérotiticale donne lieu à une cicatrice vicieuse qui est un danger permanent pour l'œil. En effet, les tiraillements de l'iris dans cette cicatrice deviennent facilement la source d'inflammations chroniques dangereuses, et d'autre part, l'expérience a démontré que cette sorte de cicatrices deviennent le point de départ d'infections pernicieuses pour l'œil, par suite de lésions de leur recouvrement épithélial.

Corélysis. — Dans les cas de synéchies, on a tenté de débarrasser l'iris de ses adhérences en dégageant le bord pupil-

laire de la cristalloïde à l'aide d'une opération (*Streatfield* et *Weber*).

Voici en quoi consiste le procédé opératoire :

Premier temps : Ponction de la cornée. — On pratique sur la cornée, à peu près à 4 millimètres de son centre et dans sa moitié externe, une petite incision à l'aide d'une aiguille à paracentèse ou d'un instrument particulier (*broad needle*). Cette incision doit avoir une largeur de près de 4 millimètres.

Deuxième temps : Dégagement du bord pupillaire de la cristalloïde. — On peut pour cela se servir de la spatule de *Streat-*



Fig. 70. — Spatule de Streatfield.

field (fig. 70) ou du crochet de *Weber* (fig. 71). La spatule est introduite, à travers la section de la cornée, dans la chambre antérieure mise à plat sur le cristallin et délicatement poussée en avant entre l'iris et la capsule, à côté de la synéchie que l'on veut détruire (fig. 72). On exécute alors, avec cette spatule, de

Fig. 71. — Crochet de Weber.

légers mouvements latéraux dans le sens de la synéchie, en prenant la cornée comme point d'appui et en dirigeant le manche de l'instrument dans un plan horizontal. A mesure qu'un point de la synéchie cède, la spatule doit s'avancer plus loin sur le bord pupillaire. On peut ainsi, en glissant l'instrument dans les différentes directions, détacher presque tout le bord pupillaire, à l'exception des parties qui se trouvent derrière la section de la cornée et immédiatement dans le voisinage. Il faut, par conséquent, pratiquer la ponction de la cornée vis-à-vis la partie la plus libre du bord pupillaire.

Si les circonstances nous permettent de choisir, nous ferons la ponction de préférence à la partie externe de la cornée, où les manœuvres opératoires sont moins gênées, à cause de l'ab-

sence de toute proéminence osseuse. L'opération terminée, il importe d'obtenir immédiatement une dilatation de la pupille et de la conserver par des instillations répétées d'une forte solution d'atropine ou de duboisine.

Un autre procédé de corélysis a été proposé par le docteur *Passavant*. Cet opérateur fait, à l'aide du couteau lancéolaire, une petite ponction près du bord de la cornée, juste au-dessus

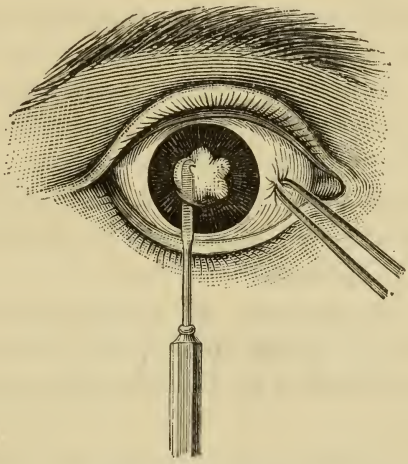

Fig. 72. — Corélysis.

de la synéchie. La grandeur de cette incision doit être telle que l'on puisse y ouvrir sans peine la pince à iris ; puis il introduit dans la chambre antérieure une petite pince sans dents aiguës, saisit le bord de l'iris et le détache de la capsule, en attirant doucement les pinces. La synéchie ainsi détruite, il ouvre les pinces pour abandonner l'iris, et retire cet instrument avec précaution de la chambre antérieure. Il ne faut détacher qu'une synéchie à la fois et répéter plutôt l'opération après quelques jours. En cas de prolapsus d'iris dans la plaie cornéenne, il faudrait essayer la réduction par les manœuvres habituelles.

Förster agit sur les synéchies et réussit à les détacher en appuyant avec le doigt et le bord palpébral, à travers la cornée, sur le bord pupillaire qu'il cherche ainsi à repousser vers la périphérie de la chambre antérieure, après avoir vidé celle-ci par une paracentèse.

MALADIES DU CORPS CILIAIRE

ARTICLE PREMIER

Cyclite.

L'inflammation du corps ciliaire, fréquemment propagée sur cette partie par les tissus voisins, l'iris et la choroïde, se présente aussi souvent sous une forte idiopathique.

Les symptômes généraux de cette affection sont :

a. L'hyperhémie considérable des artères sous-conjonctivales, sous forme d'une injection périkératique très vive ;

b. Les douleurs ciliaires, et surtout une grande sensibilité au toucher de la région ciliaire ;

c. L'apparition des produits de l'inflammation, soit dans les parties antérieures du corps vitré, sous forme d'opacités, soit dans la chambre antérieure sous forme d'hypopyon.

La turgescence du tissu malade provoque bientôt des troubles de circulation dans l'iris, qui se manifestent par le gonflement des veines distendues et tortueuses, surtout vers la périphérie de la membrane, sans que celle-ci présente d'autres symptômes inflammatoires que le changement de couleur qui accompagne la stase veineuse.

Le corps ciliaire n'étant pas accessible à notre regard, ce n'est que par le toucher de cette région et par les symptômes indirects que nous pouvons assurer notre diagnostic. Aussi ces derniers (hyperhémie sous-conjonctivale, opacités du corps vitré et hypopyon) ne sont caractéristiques de la cyclite que lorsque nous pouvons exclure avec certitude toute autre cause de production.

A. *Cyclite simple ou plastique.* — L'injection périkératique y est très considérable, les vaisseaux de l'iris sont dilatés et tortueux, d'où une légère décoloration de cette membrane, dont le tissu, d'ailleurs, ne présente pas d'altération.

La chambre antérieure paraît plus profonde, l'iris étant attiré en arrière, surtout à sa périphérie, par les exsudats plastiques

qui vont du corps ciliaire à l'insertion ciliaire de l'iris. Le bord pupillaire est libre d'exsudats, ainsi que le champ de la pupille qui est généralement dilatée.

La stase veineuse peut provoquer dans l'iris une inflammation (*irido-cyclite*). L'inflammation peut se propager aussi sur la choroïde, produire des épanchements dans le corps vitré, et ces complications disparaissent avec le processus primitif, ou persistent quand celui-ci a cessé. Cette forme de cyclite s'accompagne de douleurs ciliaires très violentes.

B. *Cyclite séreuse.* — L'injection périkératique y est bien moins prononcée que dans la forme précédente, et l'on n'observe pas dans l'iris de veines distendues et tortueuses. La pupille est légèrement dilatée, la chambre antérieure, d'abord plus profonde, devient plus étroite, en même temps que la pression intra-oculaire augmente.

Un symptôme caractéristique consiste dans l'apparition rapide d'opacités très fines dans la partie antérieure du corps vitré, qui gênent considérablement la vision. La maladie se combine souvent avec une iritis séreuse, ou se propage en arrière sur la choroïde et prend alors les caractères du glaucome.

C. *Cyclite purulente.* — L'injection périkératique y est très forte et s'accompagne d'une hyperhémie des membranes internes de l'œil, reconnaissable à l'ophtalmoscope par l'état de dilatation et de flexuosité des veines de la rétine.

La stase veineuse des veines de la choroïde, qui existe également, ne peut être constatée directement. En même temps paraissent des opacités dans le corps vitré, d'abord floconneuses, puis membraneuses, qui expliquent les troubles visuels accusés par les malades. Un symptôme caractéristique de cette affection consiste dans l'apparition brusque d'un hypopyon, qui disparaît et se reproduit dans le courant de quelques jours. Les douleurs ciliaires sont très intenses et augmentent lorsqu'on touche le globe de l'œil.

La maladie se complique facilement d'une iritis parenchymateuse ou d'une infiltration purulente de la choroïde.

Marche et terminaison. — L'affection peut s'arrêter à chaque degré de l'inflammation; les phénomènes inflammatoires dis-

paraissent alors peu à peu, les opacités du corps vitré et l'hypopyon sont résorbés. Si au contraire la maladie fait des progrès, la cyclite séreuse devient un glaucome, la cyclite simple devient purulente, les exsudats plastiques recouvrent la surface du corps ciliaire, de la choroïde et des parties postérieures de l'iris. Ces exsudats s'organisent et forment des fausses membranes vasculaires, souvent fort épaisses, qui exercent une certaine traction sur l'insertion ciliaire de l'iris, de façon que la chambre antérieure s'élargit à sa périphérie. La compression et l'oblitération des artères ciliaires produisent l'atrophie de l'iris et de la choroïde, et entravent la nutrition du corps vitré, qui devient le siège d'opacités organisées, s'atrophie et produit par le raccourcissement de ses diamètres le décollement de la rétine. Le cristallin perd sa transparence, et le globe oculaire tout entier s'atrophie progressivement. Ces yeux restent souvent pendant des années le siège d'inflammations violentes périodiques et très douloureuses, pendant lesquelles l'autre œil est incapable de travail.

Pronostic. — La cyclite est toujours une affection grave. Des trois formes décrites, la forme séreuse et la forme purulente au début sont les moins dangereuses, à moins que la dernière ne résulte d'une infection prolongée, d'un corps étranger ou du cristallin abaissé, dont la présence maintient l'irritation et empêche la résolution de l'hyperhémie et de l'inflammation.

La cyclite purulente est encore très dangereuse lorsqu'elle survient après une opération, par exemple après l'extraction de la cataracte, parce qu'elle se propage alors rapidement sur les parties profondes de l'œil, et amène ainsi la fonte purulente du globe oculaire tout entier.

Le pronostic le plus grave est celui fourni par la cyclite plastique arrivée à un certain degré de développement. Cette maladie trouble si considérablement la nutrition des parties les plus importantes de l'œil, qu'elle entraîne presque toujours l'atrophie de l'organe.

Étiologie. — L'inflammation du corps ciliaire peut se présenter à la suite d'une iritis ou d'une choroïdite. Mais l'affection est souvent idiopathique et reconnaît alors comme cause principale l'infection par blessures de la région ciliaire ou par la

présence d'un corps étranger dans l'œil, et enfin l'action sympathique que, dans certaines conditions, un œil enflammé exerce sur l'autre. Cette dernière forme (ophtalmie sympathique) fera l'objet d'un chapitre à part.

Traitement. — L'hyperhémie considérable manifestée par une vive injection périkératique exige l'antiphlogose, les instillations d'atropine et l'usage interne des opiacés. Les fortes douleurs et l'insomnie doivent être combattues par des injections sous-cutanées de morphine ou le chloral.

Dans les formes plastiques et purulentes, on ne peut se passer du traitement mercuriel, employé de la même façon (frictions méthodiques) que dans les iritis graves. La forme séreuse doit être combattue, comme l'iritis séreuse, par les purgations, les diaphorétiques (injections de pilocarpine), les diurétiques et les dérivations sur la peau. Si l'humeur aqueuse se trouble et si la tension de l'œil augmente, il faut user des paracentèse de la cornée, les répéter au besoin, et, si les symptômes persistent, pratiquer l'iridectomie. Lorsque la cyclite purulente est le résultat d'une blessure ou d'une opération, par exemple d'une extraction à lambeau, l'état général des malades ne permet souvent ni une antiphlogose énergique ni un traitement débilitant. Une antisepsie rigoureuse par l'application du galvanocautère à l'endroit qui paraît le point de départ de l'infection, des injections dans la chambre antérieure pour la nettoyer et la désinfecter, la suture de la conjonctive par-dessus la plaie de façon à la garantir contre de nouvelles infections, des compresses chaudes de sublimé, une médication tonique, dans certains cas un bandeau compressif très serré produisent de meilleurs résultats.

Contre les cyclites plastique et purulente, quelle que soit leur cause, on a conseillé aussi les injections sous-conjonctivales de sublimé.

Un œil perdu à la suite de cyclite et qui s'enflamme de temps en temps doit être énucléé, à moins que la neurotomie optociliaire (voyez plus loin) ne mette fin aux inflammations, comme je l'ai observé souvent.

La pénétration d'un corps étranger demande l'extraction comme première condition de succès. Si l'on ne peut y parvenir, l'œil est presque toujours perdu, et il s'agit seulement de

préserver l'autre d'une inflammation sympathique (Voy. plus loin).

ARTICLE II

Lésions du corps ciliaire.

Les blessures qui intéressent la région ciliaire sont : ou des sections nettes par un instrument tranchant, ou des plaies plus ou moins irrégulières par des corps étrangers (éclats de métal, de verre, épines, etc.). Ceux-ci peuvent produire la blessure sans pénétrer dans l'œil ou en y pénétrant, ou enfin ils peuvent s'arrêter entre les lèvres de la plaie. Dans ce dernier cas, l'extraction immédiate s'exécute facilement avec l'aimant ou à l'aide de pinces. Si le corps étranger a pénétré dans l'œil, la possibilité d'une intervention chirurgicale dépend de son siège particulier (voy. les Corps étrangers dans le cristallin et dans le corps vitré).

Les blessures régulières de la région ciliaire, lorsqu'elles sont de peu d'étendue et ne pénètrent pas trop profondément, guérissent souvent assez rapidement sous une antisepsie rigoureuse et lorsque les lèvres de la plaie ont été réunies par des sutures qu'il suffit généralement de placer dans la conjonctive. S'il y a prolapsus de l'iris ou du corps ciliaire, il faut pratiquer d'abord l'ablation des parties herniées avec des ciseaux ou le galvano-cautère, désinfecter soigneusement et recouvrir la plaie de conjonctive à l'aide de quelques sutures. Le mieux est de se servir d'un fil muni d'une aiguille à chaque extrémité, avec lesquelles on traverse les lèvres de la plaie de dedans en dehors.

Chaque lésion intéressant le corps ciliaire entraîne comme danger principal la possibilité d'une inflammation sympathique de l'autre œil.

[Les *tumeurs* du corps ciliaire seront traitées avec celles de la choroïde.]

ARTICLE III

Irido-choroïdite.

Il faut en distinguer deux groupes :

1. Dans le premier, la maladie a débuté par une iritis, à la

suite de laquelle des synéchies postérieures maintiennent une inflammation chronique qui se propage sur les parties antérieures de la choroïde. D'autre part, en cas de synéchie postérieure totale, l'équilibre des liquides internes de l'œil se trouve rompu par la cessation de la communication entre les chambres antérieure et postérieure de l'œil. Les liquides s'accumulent derrière l'iris, refoulent cette membrane vers la cornée : mais sa périphérie seule peut céder à cette pression, le bord pupillaire étant adhérent au cristallin. Ce refoulement de la membrane ne se produit d'abord que par places, et lui donne un aspect bosselé, plus tard il devient général. L'iris, au début seulement terne et décoloré, semble alors distendu et présente des symptômes atrophiques. Si le champ pupillaire est libre et permet l'examen ophtalmoscopique, on constate dans la partie antérieure du corps vitré des opacités d'abord fines et filamenteuses.

Le globe de l'œil paraît d'abord plus dur, puis il se ramollit.

La douleur est souvent peu prononcée.

La vision est peu altérée au début, mais diminue plus tard sensiblement par les opacités du corps vitré, et s'abaisse à mesure que la choroïde souffre de plus en plus dans sa nutrition.

2. Dans le second groupe, la maladie a débuté par la choroïde, dont l'inflammation et ses conséquences ont déjà produit des altérations notables de la vision, avant même que l'iris soit pris.

C'est ainsi qu'il peut déjà exister des opacités nombreuses du corps vitré, des épanchements entre la choroïde et la rétine, des troubles de nutrition du cristallin (infiltration albuminoïde), et ce n'est qu'alors que l'inflammation se propage vers l'iris, et qu'un exsudat plastique amène des synéchies postérieures.

Le cristallin et l'iris sont alors refoulés vers la cornée, de sorte que la chambre antérieure disparaît presque complètement, et en dernier lieu l'affection présente le même ensemble de symptômes que nous avons décrit pour la première forme.

Lorsque l'irido-choroïdite est arrivée à un certain degré de développement, il est souvent assez difficile de reconnaître de quelle façon elle a débuté ; il faut se guider alors sur les circonstances suivantes :

Quand l'inflammation a débuté par l'iris, le malade se rap-

pellera les différents accès d'inflammation de cette membrane, dont nous trouverons la structure considérablement altérée. (Synéchies, décoloration, amincissement, atrophie.)

Le cristallin s'opacifie plus rarement dans ces cas et à un moment plus éloigné. La diminution de la vision est peu considérable au début, et dépend d'abord principalement des dépôts de lymphe plastique dans le champ de la pupille, et plus tard des opacités du corps vitré et du cristallin.

Dans les cas où l'inflammation a débuté par la choroïde, l'affaiblissement de la vision est considérable dès le début par les opacités du corps vitré qui se produisent. Souvent il survient de bonne heure un décollement de la rétine avec son influence caractéristique sur le champ visuel. La pression intra-oculaire diminue alors sensiblement, le cristallin devient opaque et subit plus tard la transformation crétacée. L'iritis qui complique la choroïdite ne présente pas de symptômes inflammatoires marqués, et suit une marche insidieuse.

Marche et terminaison. — Les deux formes d'irido-choroïdite suivent généralement une marche très lente, avec exacerbations périodiques des symptômes inflammatoires.

Dans le courant de la maladie, l'augmentation de la pression interne peut provoquer des symptômes glaucomateux et conduire à l'atrophie de la rétine.

D'autres fois, un épanchement séreux ou sanguin à la surface interne de la choroïde amène un décollement de la rétine, et ces complications se révèlent par des symptômes particuliers que nous exposerons à l'occasion des maladies de la choroïde et de la rétine. En général, si le processus morbide n'est pas arrêté, des masses néoplastiques remplissent la chambre postérieure, et l'irido-choroïdite, après avoir atteint le corps ciliaire et produit une cyclite, se termine par l'atrophie du globe de l'œil.

Pronostic. — Il est grave, mais variable suivant la période et la forme particulière de la maladie.

Dans les cas légers d'irido-choroïdite sans altération notable de la choroïde, sans complication du côté de la rétine ou du cristallin, et lorsque les matières plastiques derrière l'iris ne sont pas considérables, une bonne thérapeutique peut arrêter

les progrès de la maladie, maintenir et même améliorer l'état de la vision. C'est pourquoi le pronostic est moins grave lorsque l'irido-choroïdite a débuté par l'iritis.

Dans cette forme, il ne faudrait pas désespérer lors même qu'il y aurait déjà un commencement d'atrophie du globe, si elle résulte seulement des troubles de nutrition du corps vitré, sans altération définitive des tissus, et si les perceptions visuelles centrale et périphérique sont encore passables. La thérapeutique enraye les progrès de cette atrophie.

Le pronostic devient absolument mauvais en cas de décollement de la rétine, ou lorsque le corps ciliaire est entraîné dans le processus morbide (sensibilité au toucher, rétraction périphérique de l'iris, etc.).

Étiologie. — La plupart des irido-choroïdites résultent des synéchies postérieures établies à la suite d'un iritis, ou de l'action des corps étrangers (cristallin abaissé), qui, lors même qu'ils se seraient d'abord enkystés, peuvent devenir dangereux après un laps de temps plus ou moins long, par des déplacements dans l'intérieur de l'œil. Enfin, les cas qui débutent par la choroïde peuvent souvent être rapportés aux diathèses rhumatismale et syphilitique, à des altérations de la santé générale, par exemple chez les femmes pendant l'époque critique, ou chez des jeunes filles de seize à vingt ans à la suite d'irrégularités dans la menstruation.

Traitement. — Dans tous les cas où l'irido-choroïdite se présente avec des synéchies postérieures, il importe avant tout de libérer une partie du bord pupillaire ou de rétablir la communication entre les chambres antérieure et postérieure de l'œil par une iridectomie. Une fois la communication rétablie, la force visuelle augmente parce que l'état de la choroïde s'améliore, ainsi que la nutrition du corps vitré, dont les opacités se résorbent peu à peu. L'aspect même de l'iris devient meilleur ; par conséquent, ce rétablissement de la communication entre les chambre antérieure et postérieure de l'œil doit être produit à tout prix, quand même il faudrait répéter l'iridectomie. Une fois le résultat désiré obtenu, on voit souvent des yeux qui commençaient déjà à s'atrophier, reprendre leur volume et leur consistance normale.

Cet état ne contre-indique donc pas l'opération, mais il va sans dire qu'elle serait sans résultat si l'atrophie de l'œil avait dépassé une certaine limite et résultait de l'atrophie de la choroïde avec oblitération des vaisseaux.

L'iridectomie rencontre beaucoup de difficultés lorsqu'il existe des fausses membranes reliant intimement la surface postérieure de l'iris avec la capsule du cristallin et avec les procès ciliaires. Outre la difficulté de saisir l'iris même, il importe dans ces cas d'enlever en même temps autant que possible des masses néoplastiques. Il y a en outre, dans ces cas, une très grande tendance à l'occlusion de l'ouverture ainsi obtenue par de nouveaux épanchements plastiques.

Il est par conséquent de la plus haute importance de pouvoir enlever un grand lambeau d'iris jusqu'à la périphérie, et en même temps les fausses membranes sous-jacentes.

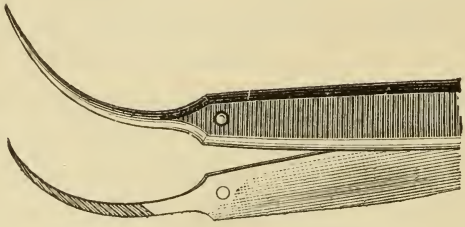

Fig. 73. — Pinces capsulaires.

Dans un grand nombre de cas, on ne peut arriver à ce résultat qu'en pratiquant en même temps l'extraction du cristallin, qui d'ailleurs se trouve altéré dans sa nutrition et plus ou moins opaque. L'iridectomie ordinaire, telle que nous l'avons décrite plus haut, ne remplirait qu'incomplètement le but proposé, et doit être remplacée par le procédé suivant : L'incision est pratiquée dans le voisinage immédiat du bord de la cornée, à l'aide du couteau étroit de de Graefe, qui sert à l'extraction de la cataracte (voy. cette opération). On pénètre avec ce couteau au bord de la cornée, derrière l'iris, et après l'avoir conduit le long de la surface postérieure de cette membrane jusqu'à l'endroit où l'on veut faire la contre-ponction, on traverse de nouveau l'iris et la cornée, et l'on termine la section.

Celle-ci ressemble à l'incision périphérique pratiquée pour l'extraction de la cataracte par la méthode de de Graefe (voy. plus loin), avec cette différence que le couteau coupe en même

temps l'iris à son insertion ciliaire, et ouvre la capsule du cristallin, de sorte que généralement la plaie donne issue à un peu de substance cristallinienne. On introduit alors une pince capsulaire de forme particulière (fig. 73), de façon qu'une des branches se trouve entre la cornée et l'iris, l'autre derrière l'iris et les membranes plastiques. Cette branche de l'instrument aura, par conséquent, pénétré dans le cristallin même. Après avoir poussé ces pinces fortement en avant, on attire au dehors tout ce qu'on a pu saisir entre les branches, et si l'on éprouve quelque résistance, il faut dégager cette masse par quelques coups de ciseaux à branches très fines (fig. 74).

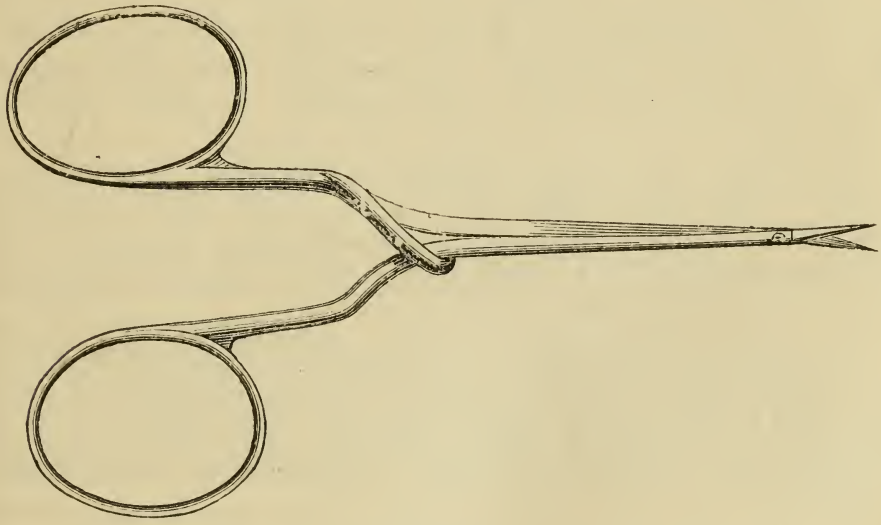

Fig. 74.

Généralement, cette manœuvre suffit pour amener en même temps le cristallin au dehors ; si cependant il ne suivait pas l'iris et les membranes plastiques, il faudrait déchirer la capsule avec le cystitome, et pratiquer l'extraction de la manière habituelle (voy. Cataracte). Il est important d'extraire aussi complètement que possible toutes les portions capsulaires opaques qui peuvent être éloignées sans tiraillement considérable de l'iris, auquel elles adhèrent.

Malgré l'extraction d'une portion notable des fausses membranes, on voit souvent l'ouverture se refermer par de nouvelles masses néoplastiques.

Il devient alors nécessaire de répéter l'opération, mais pas

avant que le travail inflammatoire qui a produit les fausses membranes soit complètement arrêté. Lorsqu'on renouvelle alors l'opération, et que le cristallin est déjà extrait, il peut suffire de pénétrer avec un crochet aigu dans les fausses membranes, après avoir pratiqué l'incision de la cornée, et d'en attirer au dehors la plus grande quantité possible. D'autres fois, on préférera pratiquer l'iridotomie, ou la capsulotomie, ou une combinaison de ces deux opérations (voy. Opération de la cataracte secondaire).

Pendant qu'à l'aide de ces opérations on rétablit définitivement la communication des parties profondes de l'œil avec la chambre antérieure, et qu'il existe enfin une pupille artificielle persistante aussi petite qu'elle soit, il devient nécessaire d'instituer un traitement général selon les principes énoncés plus haut (traitement mercuriel, diaphorétique, révulsif, sudorifique, etc.).

En outre, il faut tenir compte des indications particulières fournies par des troubles menstruels, l'arrêt subit d'un flux hémorroïdal ou par une constipation habituelle. Enfin on a vu de bons résultats par l'emploi prolongé de l'iodure de potassium et de petites doses de sublimé.

Seulement, il faut bien se pénétrer de l'idée qu'une médication quelconque ne peut produire un effet salutaire sur l'œil qu'après l'intervention chirurgicale, qui seule peut rendre à l'organe les conditions essentielles de la nutrition des parties malades.

ARTICLE IV

Ophtalmie sympathique.

Lorsqu'un œil est atteint d'irido-choroïdite traumatique, on voit souvent naître dans l'autre œil une affection analogue, et c'est cette dernière qui a reçu le nom d'*ophtalmie sympathique*. Elle se présente, cependant, sous différentes formes :

1° L'*irido-cyclite sympathique*, la plus dangereuse et la plus fréquente de ces formes, débute par l'obscurcissement de la vue, du larmoiement, de la photophobie et une injection périkératique.

En même temps apparaissent des exsudations au bord pu-

pillaire et à la surface postérieure de l'iris. Ces exsudations s'organisent rapidement et forment des fausses membranes solides.

La pupille est alors rétrécie, et, par suite de la synéchie postérieure totale, immobile et insensible à l'action de l'atropine. L'iris paraît d'abord plus tendu et décoloré; mais, à la suite d'épanchements dans son parenchyme, le tissu est gonflé et la chambre antérieure moins profonde. A ces symptômes s'ajoutent au bout de quelque temps ceux de la cyclite, la sensibilité au toucher de la région ciliaire, les épanchements dans le corps vitré, le ramollissement progressif du globe de l'œil.

La force visuelle est alors notablement abaissée, et le champ visuel rétréci. A mesure que la maladie progresse, la pupille se remplit de matières plastiques, la partie périphérique de l'iris est tirée en arrière par les fausses membranes qui unissent sa surface postérieure au corps ciliaire; par conséquent la chambre antérieure augmente de profondeur vers sa périphérie. Le cristallin devient opaque, la rétine se décolle et le globe de l'œil s'atrophie. Dans les cas plus favorables, l'affection s'arrête avant d'arriver à cette dernière phase; il reste alors un peu de perception visuelle, qu'une intervention chirurgicale heureuse peut encore augmenter.

2° L'*iritis séreuse sympathique* est bien moins dangereuse que la forme précédente. Ses symptômes sont ceux de l'iritis séreuse en général (voy. p. 200) : légère injection sous-conjonctivale, trouble de l'humeur aqueuse et dépôts grisâtres à la surface postérieure de la cornée, aspect normal de l'iris, dilatation de la pupille et augmentation de la pression intra-oculaire.

3° La *chorio-rétinite sympathique* n'a été signalée jusqu'ici que par *de Graefe*, qui en a observé deux cas. L'un de ces cas survint après l'extraction linéaire d'une cataracte calcaire tombée dans la chambre antérieure, avec iridocyclite consécutive et grande sensibilité au toucher de l'œil opéré. Six semaines après l'opération, le malade se plaignit de son autre œil jusque-là normal, et l'on y constata une diminution subite de la vision avec défectuosité du champ visuel. A l'examen ophtalmoscopique, on reconnut un trouble de transparence de la rétine, avec dilatation et flexuosité des veines de cette membrane. En même temps, des symptômes légers d'iritis séreuse apparurent.

Sous l'influence du traitement (émissions sanguines, sublimé, iodure de potassium), et en même temps que toute sensibilité de l'œil opéré disparut, la vision de l'autre œil s'améliora progressivement et redevint normale.

Le second cas est celui d'un individu qui avait perdu un œil depuis sa jeunesse par un décollement de la rétine, avec des dépôts calcaires étendus dans la choroïde. A l'âge de vingt ans, l'autre œil fut atteint des symptômes de rétinite que nous venons de décrire, en même temps que l'œil perdu devint sensible au toucher. Ce dernier ayant été enlevé par l'énucléation, les phénomènes de l'affection sympathique disparurent.

4° La quatrième forme des affections sympathiques se distingue des autres en ce qu'elle n'est accompagnée d'aucune altération matérielle des tissus de l'œil. Elle a reçu le nom de *névrose sympathique*, et se caractérise par une photophobie considérable avec spasme consécutif de l'orbiculaire, du larmoiement et une légère injection périkératique qui se déclare surtout après des efforts visuels. En même temps, il existe un défaut d'énergie dans la vision et un affaiblissement de l'accommodation.

En outre des affections sympathiques que nous venons d'indiquer, on a aussi décrit des conjonctivites, des kératites, des choroïdites, des glaucomes sympathiques, survenus à la suite de lésions traumatiques de l'autre œil. Cependant l'admission de ces affections dans le cadre des maladies sympathiques n'est pas suffisamment justifiée.

Marche et terminaison. — Le temps qui peut s'écouler entre la maladie du premier œil et l'apparition de l'affection sympathique dans l'autre est très variable. Si quelquefois elle survient au bout de quelques jours ou quelques semaines, on l'a observée d'autres fois après vingt et trente ans, souvent précédée de la sensibilité douloureuse caractéristique de la région ciliaire du premier œil atteint. Si l'ophtalmie sympathique se montre sous forme d'irido-cyclite, elle n'éclate d'habitude pas brusquement, mais suit plutôt une marche insidieuse, résiste aux influences thérapeutiques et détruit progressivement la vision, en amenant l'atrophie du globe. Cependant elle s'arrête quelquefois d'elle-même, en laissant un certain degré de perception lumineuse.

L'iritis séreuse sympathique n'expose pas la vision à des dangers sérieux; c'est une forme peu grave de l'iritis séreuse, dont la thérapeutique a facilement raison.

Enfin, la névrose sympathique, tout en empêchant le malade de se servir de ses yeux, n'amène jamais d'altération matérielle.

Pronostic. — Il est très bon pour la névrose, favorable pour l'iritis séreuse, très mauvais pour l'irido-cyclite; car les cas sont rares où, malgré une intervention énergique, on réussisse à conserver une force visuelle notable.

Étiologie. — L'affection sympathique est à craindre lorsque l'un des yeux a été atteint d'un traumatisme qui intéresse le corps ciliaire, soit immédiatement, soit indirectement, en provoquant plus tard un tiraillement de cette région pendant la cicatrisation, comme par exemple dans les cas d'enclavement d'un prolapsus de l'iris dans une plaie.

Les corps étrangers qui ont pénétré dans le globe, même lorsqu'ils sont restés pendant des années sans provoquer une inflammation de l'œil, peuvent devenir subitement une cause d'irritation, probablement à la suite de petits déplacements dans l'intérieur de l'œil.

Les opérations deviennent rarement la cause d'une affection sympathique; elle a cependant été observée après l'extraction de la cataracte et après l'iridodésis.

Les cataractes calcaires ou les dépôts calcaires à la surface de la choroïde que l'on rencontre après des irido-choroïdites ou des irido-cyclites, même dans des moignons atrophiques, peuvent y maintenir un état d'irritation chronique et provoquer à un moment venu l'ophtalmie sympathique de l'autre œil.

L'apparition de la maladie dans le second œil est souvent précédée d'une douleur parfois très vive que réveille le toucher de la région ciliaire du premier œil atteint. Ce symptôme caractéristique nous informe du danger imminent, ou si la maladie a déjà éclaté, il nous indique sa cause réelle.

Les voies qui transmettent l'irritation d'un œil à l'autre sont : 1° les nerfs ciliaires, dont quelques-uns peuvent conserver leur conductibilité même dans un œil atrophié, et dont le névrilème et les enveloppes fibreuses résistent longtemps à la

dégénérescence et au processus atrophique; 2° plus rarement le nerf optique (*Mooren*), ou l'espace intra-vaginal (*Knies*) qui communique par l'espace arachnoïdal avec celui de l'autre œil; 3° les vaisseaux, car dans un cas de choroïdite sympathique qui avait fourni à l'ophtalmoscope l'image de la névro-rétinite, l'autopsie n'indiquait aucune autre voie de transmission (*O. Becker*). La présence de micrococcus dans l'espace intra-vaginal (*Snellen*, *Leber*) et les expériences de *Deutschmann*, qui à la suite d'injections répétées de microbes dans le globe oculaire d'un lapin a produit une inflammation de l'autre œil propagée par le nerf optique et ses enveloppes, paraissent démontrer que l'ophtalmie sympathique peut être de nature infectieuse.

Traitement. — Le danger de l'ophtalmie sympathique grave, et l'impossibilité de prévoir sous quelle forme l'affection se déclarera, indiquent la nécessité de la prévenir et d'intervenir énergiquement, toutes les fois que l'état d'un œil nous inspire des craintes pour l'autre. Cette crainte est surtout justifiée, lorsque nous voyons apparaître le symptôme caractéristique de la sensibilité douloureuse au toucher de la région ciliaire. Le moyen de prévenir avec certitude le développement de l'ophtalmie sympathique consiste dans l'énucléation du globe de l'œil qui pourrait la provoquer (Voy. description de cette opération, p. 179). Les cas isolés d'ophtalmie sympathique survenue peu de temps après l'énucléation préventive ne prouvent pas autre chose qu'une intervention trop tardive, lorsque le processus morbide avait déjà dépassé les limites de l'œil énucléé.

Lorsque l'affection sympathique est déjà déclarée et a revêtu la forme grave d'irido-cyclite, l'énucléation de l'autre œil n'arrête plus les progrès du mal. Cependant elle ne doit pas être négligée, lorsqu'il existe un corps étranger dans le globe oculaire, que l'œil est sensible au toucher et dépourvu de toute trace de vision.

L'œil même atteint d'irido-cyclite sympathique est rarement influencé par les moyens thérapeutiques recommandés contre cette maladie. On a préconisé dans les derniers temps les injections sous-conjonctivales de sublimé et publié des résultats favorables (Darier) qui engagent à s'en servir dans ces cas. Les

applications chaudes, continuées huit à dix heures par jour sous forme de cataplasmes fréquemment renouvelés sur l'œil malade, les instillations énergiques d'atropine, les frictions mercurielles et les transpirations à l'aide d'injections de pilocarpine constituent le meilleur traitement. Par contre, l'expérience a démontré qu'une opération pratiquée sur l'œil enflammé est absolument nuisible. Tout au début de l'affection, on a cru voir de bons résultats d'une iridectomie très périphérique, pratiquée à l'aide du couteau étroit de de Graefe. Mais il faut s'abstenir de toute intervention chirurgicale si l'inflammation est déjà arrivée à une certaine intensité, si les produits jaunâtres de l'exsudation remplissent la pupille et attachent l'iris à la capsule, si l'iris est sillonné de gros vaisseaux, etc. Les essais d'iridectomie faits à ce moment se montrent non seulement infructueux, mais très nuisibles, parce qu'il en résulte une nouvelle irritation qui augmente l'inflammation et rend la perte de l'organe plus inévitable.

Il est donc formellement indiqué d'attendre que les symptômes inflammatoires aient disparu, que le développement des vaisseaux dans l'iris soit arrêté, que les fausses membranes visibles prennent un aspect grisâtre sans vascularisation, que la région ciliaire ne soit plus douloureuse au toucher, enfin que la tension de l'œil, toujours considérablement diminuée, ne présente plus de variations notables.

Le temps d'attente nécessaire est au moins de trois à quatre mois, mais en général il est utile d'attendre le plus longtemps possible pour laisser revenir l'œil à un calme parfait. Il ne faut pas se laisser entraîner à une intervention prématurée par la crainte de l'atrophie du globe et de la perte de la vision. Celles-ci s'arrêtent souvent d'elles-mêmes.

Au moment où tout symptôme d'irritation a disparu, on doit pratiquer l'iridectomie avec extraction du cristallin et des fausses membranes rétro-iridiennes, d'après la méthode décrite plus haut. Si l'ouverture pupillaire ainsi obtenue se refermait dans la suite, on renouvellerait l'excision d'une portion de l'iris. Peut-être serait-il utile de remplacer dans ces cas cette opération par l'iridotomie dont nous parlerons à l'occasion de la cataracte secondaire.

Contre l'iritis séreuse sympathique, il suffit généralement d'employer les moyens indiqués contre la forme ordinaire de

cette maladie (p. 206), une fois que l'œil qui a causé l'affection sympathique a été enlevé.

L'énucléation du premier œil atteint fait disparaître aussi et presque sur-le-champ la névrose sympathique.

Suivant une proposition de de Graefe, j'ai remplacé l'énucléation par la section des nerfs ciliaires antérieurs en arrière de la région ciliaire douloureuse à la palpation, non seulement contre la névrose sympathique déjà déclarée, mais dans tous les cas où l'on a à craindre une affection sympathique.

Suivant une idée analogue, la section des nerfs ciliaires a été aussi pratiquée au segment postérieur du globe oculaire, soit en ménageant le nerf optique (*Snellen*), soit en le comprenant dans la section (*Boucheron*, *Schœler*). Cette dernière manière de procéder mérite la préférence, parce qu'elle permet d'atteindre plus sûrement tous les nerfs ciliaires et offre par conséquent plus de chances d'obtenir le résultat voulu. On opère de la façon suivante : après avoir incisé la conjonctive le long du bord externe de la cornée et après l'avoir détachée largement de la sclérotique, on passe un fil à travers l'extrémité antérieure du muscle droit externe et on coupe celui-ci de son insertion sclérale comme pour une opération de strabisme. Ceci fait, on tourne le globe oculaire vigoureusement du côté opposé, on coupe d'abord le nerf optique aussi loin en arrière que possible et on attire le pôle postérieur de l'œil en avant; on résèque alors le bout du nerf optique resté attaché à l'œil et on coupe les nerfs ciliaires tout autour en dénudant par de petits coups de ciseaux la sclérotique dans l'étendue d'un centimètre autour du nerf optique. En dernier lieu, le globe oculaire est remis dans sa position normale, le muscle droit externe attaché à l'aide du fil à son insertion sclérale, et la plaie conjonctivale fermée par quelques sutures. Je termine par la ténotomie du droit interne pour couper les nerfs ciliaires longs qui passent parfois au-dessus de ce muscle. On constate alors l'anesthésie complète de la cornée. Bandeau compressif.

MALADIES DE LA CHOROÏDE

ARTICLE PREMIER

Choroïdite exsudative.

Cette affection se présente sous plusieurs formes différentes.

1. Choroïdite plastique simple.

Elle est caractérisée par des plaques exsudatives dont la forme et la grandeur varient sensiblement.

Tantôt elles n'ont qu'un tiers ou un quart de la grandeur de la papille du nerf optique, tantôt elles dépassent cette dernière en étendue. Les petites sont plus ou moins rondes, les grandes sont de forme irrégulière. Au début de l'affection, ces taches apparaissent à l'ophtalmoscope comme des opacités blanchâtres, dont les bords se perdent insensiblement dans les parties saines de la choroïde.

Plus tard, la couleur de l'opacité devient jaunâtre ; elle est nettement circonscrite, et encadrée d'un anneau noirâtre produit par le pigment des cellules détruites. Enfin, à mesure que la maladie progresse, le tissu choroïdien s'atrophie à ces endroits, de sorte que la sclérotique devient visible. La tache est alors d'un blanc nacré et on y distingue des traces de vaisseaux choroïdiens ou du pigment. Le siège de ces exsudations est très variable ; elles peuvent être répandues sur tout le fond de l'œil. Tantôt la maladie débute sur les parties équatoriales et se propage vers le centre, tantôt elle suit la marche inverse.

Les signes ophtalmoscopiques qui distinguent les opacités de la choroïde de celles de la rétine sont les suivants : les taches exsudatives de la rétine ont une coloration plus éclatante, leur opacité est plus intense, et leurs contours sont formés par des stries radiées très fines, en rapport avec la direction des fibres nerveuses. Lorsque la rétine est le siège d'opacités, les vaisseaux de cette membrane paraissent tortueux, et disparaissent en partie sous les opacités, tandis qu'on les voit passer au-dessus des taches exsudatives de la choroïde, librement et sans changement dans leur aspect. Il n'est pas plus difficile de distinguer ces dernières des taches atrophiques

de la choroïde. Celles-ci ne présentent pas le reflet mat et jaunâtre des exsudations, mais elles sont chatoyantes, marbrées, bleuâtres, et cet aspect résulte de la sclérotique presque dénudée. Le voisinage des plaques atrophiques présente, en outre, des altérations du tissu choroïdien (irrégularités de la pigmentation), tandis que les exsudats laissent les parties voisines complètement intactes.

Au début de l'affection, le tissu de la rétine ne présente pas d'altération ; tout au plus les vaisseaux de cette membrane paraissent-ils plus engorgés, probablement à la suite de troubles mécaniques dans la circulation, dus à la compression de ces vaisseaux par les plaques exsudatives proéminentes de la choroïde. Plus tard on observe parfois une légère altération dans la transparence de la rétine, qui apparaît passagèrement et disparaît sans laisser de traces.

La choroïdite exsudative s'accompagne fréquemment d'opacités du corps vitré, sous forme d'une poussière très fine ou de flocons, ou même de membranes flottantes qui surviennent, soit dès le début de l'affection, soit à une période plus avancée.

Les malades se plaignent d'un brouillard, d'opacités fixes ou mobiles, et à l'examen fonctionnel on constate une diminution plus ou moins considérable de l'acuité de la vision et du sens de lumière, un rétrécissement ou des défectuosités du champ visuel.

Ces divers troubles dépendent en partie des opacités du corps vitré, et d'autre part des altérations fonctionnelles de la rétine, qu'il faut attribuer soit aux troubles de circulation soit à la compression directe de la rétine. Les exsudats nuisent d'autant plus à la vision centrale qu'ils sont plus près du pôle postérieur.

On constate parfois une sensibilité de l'œil au toucher et même des douleurs spontanées derrière le globe de l'œil, pendant la période aiguë.

Marche et terminaison. — La choroïdite exsudative est une affection chronique. Si la maladie est de courte durée et que les plaques aient peu d'étendue, elles peuvent disparaître sans laisser de traces. Si la résorption n'a lieu qu'après un espace de temps plus prolongé, la choroïde reste, aux endroits atteints, dépourvue de son pigment qui s'accumule tout autour.

Cette altération peut donner alors au fond de l'œil un aspect tigré.

D'autres fois le tissu choroïdien s'atrophie aux endroits des exsudations : en même temps il peut survenir de nouvelles apparitions d'exsudats, et l'on peut observer sur le même œil des plaques exsudatives, des taches dépourvues de pigment et des plaques atrophiées. A côté des amas irréguliers de pigment qui entourent ces plaques, on observe aussi des taches brunâtres ou rouges, indiquant probablement des hémorrhagies de la chorio-capillaire.

En dehors des altérations de la rétine et du corps vitré déjà mentionnées, la maladie se complique parfois d'iritis. Celle-ci peut être aussi l'affection primitive et se propager sur la choroïde, où elle débute alors par la périphérie de cette membrane. Dans ces cas d'irido-choroïdite, qui présentent parfois peu d'exsudat, mais des hyperhémies prolongées, on voit se développer des inflammations de la sclérotique qui récidivent fréquemment. On constate alors des taches proéminentes de cette membrane, qui prend à ces endroits une coloration violette et devient douloureuse au toucher.

Pronostic. — Le pronostic est bon pour tous les cas récents, car on y peut espérer une guérison complète. Les altérations du tissu qui peuvent persister ne nuisent pas sensiblement à la vision. Les chances d'une guérison complète diminuent avec la durée de l'affection, et il faut faire des réserves prudentes dans les cas où les exsudations ont un siège central. Il faut aussi prendre en considération l'état du sens de lumière, ainsi que du champ visuel et prévenir le malade de la fréquence des récidives.

Etiologie. — Les causes de cette affection sont souvent obscures ; on la rencontre souvent en même temps que des troubles généraux de la santé, et chez les femmes à la suite de troubles menstruels, pendant la grossesse, après des couches laborieuses et vers le retour d'âge. La diathèse syphilitique a été aussi mise en cause, mais elle produit plus souvent une autre forme de choroïdite exsudative, que nous allons décrire plus loin.

Traitement. — Il exige en premier lieu une recherche attentive des indications causales pour approprier la médication à l'état général. Il faut donc satisfaire en premier lieu à ces indi-

cations, et prescrire un repos absolu des yeux. Si l'accès de l'affection a été aigu, et surtout s'il existe dès le début un scotome central, il est urgent d'instituer un traitement mercuriel (calomel à l'intérieur et frictions avec la pommade napolitaine suivies d'une transpiration, de une à deux heures de durée), pour amener la résorption des exsudats. On voit alors souvent les troubles visuels disparaître rapidement. L'hyperhémie locale est combattue efficacement par des émissions sanguines, à l'aide de la sangsue artificielle de Heurteloup.

Si la maladie est déjà d'ancienne date, il faut se rendre compte s'il existe encore des exsudations fraîches, et dans ce cas instituer le traitement de l'accès aigu. Si les exsudations sont déjà résorbées, ou s'il n'existe que des plaques atrophiques, les prescriptions mercurielles sont inutiles. On essaye alors l'effet d'une application de l'appareil de Heurteloup avec un repos consécutif de vingt-quatre ou trente-six heures, et, en cas d'amélioration visuelle, on renouvelle cette application tous les six ou huit jours. Un séjour prolongé dans une chambre obscure produit d'excellents résultats sur la vision, lorsque la diminution de l'acuité visuelle doit être attribuée à des altérations fonctionnelles de la rétine. (Examen du sens de lumière.)

Le traitement général varie selon les indications fournies par la santé du malade (iodure de potassium, sublimé, iodure de fer).

Les complications d'iritis et de sclérite doivent être traitées d'après les règles indiquées pour ces maladies.

2. Choroïdite disséminée (syphilitique).

A l'aide de l'ophtalmoscope on constate de petites taches blanchâtres, qui siègent dans le voisinage du pôle postérieur de l'œil ou à la périphérie, tantôt isolées, tantôt réunies en groupes assez serrés mais séparés par les bords de coloration foncée. Elles sont situées immédiatement derrière la rétine et formées par des exsudats qui déplacent le pigment. A côté de ces petites taches blanchâtres on trouve quelquefois des taches plus foncées ou rougeâtres.

La choroïdite disséminée se propage facilement vers la rétine (*chorio-rétinite syphilitique*), qui perd alors sa transparence, en même temps que ses vaisseaux deviennent hyperhémiés et tortueux. Une complication, plus fréquente encore et presque

caractéristique de cette affection, est celle des opacités du corps vitré, sous forme de fine poussière, de filaments ou de membranes. Elles apparaissent subitement et obscurcissent le fond de l'œil,se dissipent parfois en peu de temps, et reparaissent périodiquement dans le cours de l'affection.

Les troubles visuels sont très considérables, et les malades se plaignent tantôt d'un brouillard général, tantôt d'un nuage flottant qui leur cache les objets par moments, ou d'apparitions lumineuses et colorées (photopsies et chromopsies).

D'autres fois l'examen nous fait découvrir l'existence d'un rétrécissement périphérique ou de défectuosités centrales (scotomes) du champ visuel. Dans l'étendue d'un scotome central la perception des couleurs s'affaiblit, et c'est la couleur verte qui est la première méconnue. Lorsque les exsudats siègent à l'endroit ou dans le voisinage de la macula, l'acuité de la vision centrale souffre plus particulièrement, et les objets paraissent aux malades déformés (métamorphopsie) ou plus petits (micropsie).

Marche et terminaison. — La marche de cette affection est chronique avec des exacerbations aiguës; bien traitée dès le début, elle peut guérir sans laisser de traces ; mais elle conduit souvent, dans sa marche progressive ou par des rechutes fréquentes, à l'atrophie de la choroïde. Si la *rétine* a participé à la maladie, elle peut amener aussi l'atrophie de cette membrane, et même celle du nerf optique. Les opacités du corps vitré peuvent subsister même après la guérison de l'affection primitive.

Pronostic. — Il dépend de la période de la maladie et des altérations déjà produites; absolument mauvais en cas d'atrophie de la choroïde et de la rétine, il est peu favorable si les exsudations ont siégé longtemps à l'endroit de la macula, ou si le corps vitré est le siège d'opacités persistantes. Dans les cas récents, au contraire, le pronostic est tout à fait bon, car même lorsque les exsudats sont répandus sur tout le fond de l'œil, un traitement rationnel amène leur résorption complète et le retour de la vision à l'état normal. Les récidives sont fréquentes.

Étiologie. — Dans la majorité des cas, cette maladie est de

nature syphilitique. Elle survient souvent plus ou moins longtemps après l'apparition d'une iritis syphilitique. Je l'ai observée aussi chez des enfants atteints de syphilis héréditaire avec ou sans kératite parenchymateuse.

Traitement. — En cas de diathèse, il faut commencer le traitement par des prescriptions antisyphilitiques (frictions ou injections sous-cutanées), continuer pendant deux à trois mois l'usage de petites doses de calomel à doses fractionnées ou de sublimé (1 centigr. par jour), l'iodure de potassium à la dose de 1 à 2 grammes par jour. Les injections sous-conjonctivales de sublimé ont été aussi employées avec des résultats satisfaisants. On combat l'hyperhémie par des applications de l'appareil de Heurteloup, des ventouses sèches, des sinapismes, etc.

La fréquence des récidives rend indispensable une surveillance attentive et prolongée des yeux. Selon l'état général du malade, il faut intervenir soit par un traitement tonique, soit par des dérivations sur le tube intestinal et sur la peau.

Des transpirations méthodiques à l'aide d'injections sous-cutanées de pilocarpine et un séjour prolongé dans une chambre obscurcie rendent souvent d'excellents services. Un repos absolu des yeux, l'usage de verres fumés et des ménagements scrupuleux de la force visuelle, même encore dans les premiers temps qui suivent la guérison, sont indispensebles pour éviter des hyperhémies nuisibles et des récidives.

Lorsqu'après la guérison de la maladie la force visuelle a subi une diminution qui paraît stationnaire, on obtient parfois une amélioration sensible par une série (10 à 12) d'injections de strychnine à la tempe.

3. Choroïdite aréolaire (Fœrster).

Cette forme particulière de la choroïdite exsudative est caractérisée anatomiquement par la formation de plaques saillantes rondes dans la choroïde, au-dessus desquelles la rétine s'atrophie. Ces plaques sont constituées par un tissu transparent, aréolaire et incolore. A l'ophtalmoscope leur aspect est variable selon la durée de la maladie. Au début, elles apparaissent comme des taches pigmentaires noires, jaunes au centre et entourées d'un anneau rouge hyperhémié.

Plus tard, ce sont des taches jaunâtres, bordées de pigment, et enfin des plaques atrophiques d'une grande étendue, parcourues par quelques vaisseaux de la choroïde et montrant par-ci par-là de petits amas de pigment. Ces taches sont nettement limitées, et les parties intermédiaires de la choroïde absolument saines. La maladie est toujours localisée autour du nerf optique et dans le voisinage de la macula.

Cette affection ne constitue qu'une forme particulière de la choroïdite exsudative, et ne présente rien de particulier au point de vue des autres symptômes et du traitement.

ARTICLE II

Choroïdite suppurative.

La choroïdite suppurative est caractérisée anatomiquement par les produits de l'inflammation déposés entre la choroïde et la rétine ou dans le corps vitré.

Nous voyons ainsi à l'œil nu déjà un reflet jaunâtre derrière la pupille, qui vient ou du corps vitré altéré ou de la rétine décollée.

En même temps l'œil devient dur, la pupille dilatée et immobile. Le cristallin et l'iris sont poussés en avant vers la cornée. Généralement, le processus morbide se communique vite aux parties antérieures de l'œil, où nous constatons les symptômes d'une iritis purulente avec hypopyon, et même une infiltration purulente de la cornée qui peut amener plus ou moins rapidement la destruction de cette membrane. Dans les formes violentes de la maladie, on observe dès le début un chémosis très développé de la conjonctive bulbaire, qui entoure et cache la cornée par des bourrelets livides qui peuvent dépasser la fente palpébrale.

Les paupières sont rouges et gonflées, surtout la paupière supérieure, qui descend sur la paupière inférieure. Le tissu cellulaire de l'orbite devient le siège d'une infiltration inflammatoire qui détermine la propulsion et l'immobilité du globe de l'œil.

Outre la douleur brûlante dans les paupières et dans toute la région oculaire, douleur aggravée par le mouvement ou l'at-

touchement le plus léger, les malades accusent dans l'œil même une douleur profonde, distensive et pulsative, et dans l'orbite une douleur s'étendant vers l'occiput et dans tout un côté de la tête et de la face. Une fièvre inflammatoire souvent intense accompagne alors la maladie.

La vision est entièrement abolie.

Cependant les symptômes inflammatoires sont loin de présenter toujours la même intensité. La réaction générale est parfois très faible ou fait entièrement défaut ; les paupières et la conjonctive sont à peine injectées, le globe est légèrement tendu et peu proéminent, ayant conservé sa mobilité, et les douleurs, à peine prononcées, ne s'accusent que périodiquement. Malgré le peu d'intensité des symptômes inflammatoires, la production du pus à la surface de la choroïde, dans le corps vitré et dans la chambre antérieure, est dans ces cas tout aussi rapide et copieuse.

Marche et terminaison. — Généralement suraiguë, la choroïdite suppurative atteint alors rapidement son maximum d'intensité ; rarement elle y met plusieurs semaines, entraînant successivement dans la désorganisation toutes les parties du globe (*phlegmon de l'œil*). Parfois la maladie s'arrête alors, et le globe de l'œil s'atrophie insensiblement. Plus souvent la suppuration continue et amène la perforation de l'œil, soit par la cornée, soit par la sclérotique préalablement distendue. Les matières purulentes et souvent une portion du contenu du globe s'échappent, et dès ce moment les douleurs violentes et les symptômes inflammatoires s'amoindrissent et finissent par disparaître. La suppuration s'arrête aussi au bout de quelque temps, et le globe de l'œil s'atrophie.

D'autres fois, l'endroit de la perforation se referme, les produits purulents s'accumulent de nouveau dans l'intérieur de l'œil, la tension du globe et les douleurs reparaissent, et ne cessent que, lorsque à la suite d'une nouvelle perforation, le pus peut s'échapper librement de l'œil. De toutes façons, la maladie se termine par la formation d'un moignon atrophique.

Le moignon atrophique présente, en général, une forme irrégulière, de la grandeur d'une noisette. Il est enfoncé dans l'orbite, qui, chez les individus jeunes, peut se rétrécir consécutivement à l'atrophie de l'œil. Les paupières, ayant perdu

leur point d'appui normal, se ferment et rentrent dans l'orbite.

L'intérieur du moignon renferme des résidus de la choroïde et de la rétine désorganisées, du tissu fibreux mêlé de substance organique amorphe, des dépôts calcaires et parfois même de vraies formations osseuses. Ces moignons sont généralement insensibles, et supportent, sans le moindre inconvénient, l'application d'une pièce artificielle.

D'autres fois, ils deviennent périodiquement le siège d'inflammations, d'hémorrhagies intra-oculaires et même de nouveaux épanchements purulents.

Pronostic. — La perte des fonctions de l'œil et même de sa forme étant la conséquence générale de cette maladie, le pronostic est absolument mauvais.

Étiologie. — Les causes les plus fréquentes de la choroïdite suppurative sont les traumatismes infectieux : contusions du globe, blessures, brûlures, pénétration de corps étrangers, opérations (de la cataracte, des staphylômes, etc.). Les déplacements du cristallin, qui agit alors comme corps étranger, et les processus suppuratifs de la cornée, qui amènent la destruction de cette membrane, peuvent également produire cette maladie. La choroïdite suppurative a été observée, en outre, par infection endogène, comme conséquence de maladies générales graves, telles que la méningite, la fièvre typhoïde, la pustule maligne, la fièvre puerpérale, la pyohémie.

Traitement. — Si la maladie résulte d'une cause irritante, telle que la présence d'un corps étranger dans l'œil, du cristallin luxé, etc., il faut écarter cette cause le plus promptement possible. Croit-on pouvoir enrayer encore la marche de l'affection, on peut essayer une antisepsie locale rigoureuse (galvanocautère, injections de sublimé, poudre d'iodoforme) et un traitement mercuriel rigoureux, qui cependant n'a plus de raison d'être, une fois la suppuration déclarée.

Il faut combattre, au début, les symptômes inflammatoires par des émissions sanguines, par l'application de compresses de sublimé glacées, et s'opposer à la tension de l'œil par des paracentèses répétées.

La suppuration une fois déclarée, il s'agit d'atténuer les dou-

leurs et d'abréger, autant que possible, la durée de la maladie. Des narcotiques, des compresses chaudes, mais avant tout une large incision donnant issue aux matières purulentes, remplissent ces indications. L'incision faite, on peut pousser avec vigueur, dans l'intérieur de l'œil, des injections d'une solution de sublimé ou de cyanure de mercure pour évacuer les masses purulentes, jusqu'à ce que la solution ressorte limpide (*Chibret*). L'énucléation de l'œil ne doit pas être tentée pendant que le tissu cellulaire de l'orbite est enflammé, car on a observé à sa suite des méningites suppuratives se terminant par la mort. Cette opération ou l'exentération n'est indiquée que lorsque le globe devient le siège d'une suppuration prolongée qui menace l'existence du malade, ou si l'on ne peut enlever autrement un corps étranger qui a pénétré dans l'œil et dont la présence menace d'une affection sympathique de l'autre.

Pendant toute la durée de la maladie, il faut éloigner du malade tout ce qui pourrait nuire à son œil et à son état général.

On le fera coucher dans une pièce sombre, facile à aérer, et l'on prescrira un régime approprié à sa santé.

ARTICLE III

Choroïdite atrophique (ectatique).

Le processus qui est la cause de cette maladie produit d'une part l'atrophie de la choroïde, l'hypersécrétion de l'humeur vitrée, et d'autre part le ramollissement ou l'amincissement de la sclérotique. De là un trouble d'équilibre entre la pression intra-oculaire et la résistance de l'enveloppe fibreuse, qui cède, devient ectatique, et forme un ou plusieurs staphylômes, dont l'emplacement peut varier.

1. Scléro-choroïdite antérieure.

(Staphylôme antérieur).

L'intensité des symptômes inflammatoires varie selon le degré d'acuité avec lequel la maladie débute. On y observe une injection périkératique générale, entourant le bord de la cornée d'une zone rose. Cette injection est généralement plus pro-

noncée dans un point limité de la circonférence, d'où elle s'étend davantage vers l'équateur du globe, et toute cette partie proémine légèrement au-dessus du niveau des parties voisines. En même temps l'iris change de couleur, réagit lentement et irrégulièrement à la lumière, de sorte que la pupille présente une légère dilatation, plus prononcée vers la partie la plus injectée du bord de la cornée. A l'endroit de cette échancrure de la pupille, on observe dans l'iris l'apparition de vaisseaux hyperhémiés, quelquefois des adhérences du bord pupillaire à la capsule cristallinienne ; l'humeur aqueuse se trouble, la chambre antérieure paraît plus profonde, et la tension de l'œil semble augmentée. Il n'est pas rare de constater aussi l'opacification et la sclérose de la cornée dans le voisinage de la région enflammée.

Au bout de quelque temps, la courbure de la sclérotique autour de la cornée se modifie, et la partie antérieure du globe de l'œil paraît allongée, ou une partie circonscrite de la sclérotique commence à se distendre.

La bosselure ou les bosselures, car il n'est pas rare d'en observer plusieurs en même temps, siègent le plus souvent à quelque distance du bord de la cornée, à l'endroit où les vaisseaux ciliaires antérieurs perforent la sclérotique. Celle-ci offre dans cette région moins d'épaisseur, et sa résistance y est amoindrie par le grand nombre de canaux qui livrent passage aux vaisseaux, et que leur état de plénitude pendant la période inflammatoire tend encore à dilater. A un degré plus avancé de la maladie, la bosselure prend l'aspect d'une saillie bleuâtre, ardoisée, due à la transparence de la sclérotique amincie et ramollie. Les symptômes inflammatoires disparaissent, le blanc de l'œil est parcouru par des vaisseaux variqueux, et l'on a alors affaire au staphylôme scléro-choroïdien antérieur.

La douleur, à peine accusée lorsque la maladie suit une marche lente, peut être très intense quand elle se développe rapidement. Ces douleurs ciliaires s'accompagnent aussi d'une grande sensibilité au toucher de la partie malade.

Les troubles visuels dépendent des altérations de l'humeur aqueuse et du corps vitré, qui accompagnent assez souvent cette affection, des symptômes de myopie progressive (par l'allongement de l'axe antéro-postérieur de l'œil) et de l'apparition d'éclairs ou d'étincelles (dus à la compression de la rétine et aux tiraillements du nerf optique).

A mesure que les staphylômes augmentent d'étendue et de nombre, la vision s'amoindrit, et finit par se perdre entièrement.

Les staphylômes antérieurs présentent, selon leur forme et leur siège, de nombreuses variétés. Ainsi, on les observe placés vers l'équateur du globe de l'œil (*staphylôme équatorial*), ou près du bord de la cornée, dans l'espace laissé libre par les insertions des muscles droits (*staphylôme intercalaire*), ou enfin au pourtour de l'insertion de l'iris (*staphylôme ciliaire*). A ce dernier endroit, plusieurs de ces ectasies peuvent se toucher, se confondre, et forment alors comme une seule saillie entourant la circonférence de la cornée. Cette forme de *staphylôme annulaire* peut résulter aussi de ce que tout autour de la cornée la sclérotique amincie cède à la pression intra-oculaire et se détend circulairement. A la suite de cette distension générale, le ligament suspenseur du cristallin (la zonule de Zinn) peut se déchirer et le cristallin lui-même se déplacer; ou encore, l'iris attaché au cristallin par des adhérences, se détache de son insertion ciliaire. Quant au staphylôme lui-même, sa paroi est formée par la sclérotique altérée, fortement amincie, et distendue de façon que ses fibres se séparent par places. On y trouve des dépôts de pigment qui vient de la choroïde. Celle-ci est complètement atrophiée, au point qu'il n'en reste qu'une pellicule mince, fortement adhérente à la sclérotique. Quant à la rétine, elle peut présenter différents états, tantôt elle est atrophiée et adhérente aux parois du staphylôme, tantôt elle traverse comme un pont la base du staphylôme, ou elle flotte dans sa cavité. Celle-ci est remplie d'un liquide ressemblant à l'humeur vitrée liquéfiée. D'ailleurs, l'humeur vitrée tout entière paraît souvent passagèrement troublée ou liquéfiée dans sa partie antérieure.

Dans le voisinage du staphylôme, la sclérotique présente les symptômes d'une infiltration séreuse, la choroïde ceux de l'atrophie progressive (irrégularités de la pigmentation).

Les vaisseaux et les nerfs ciliaires participent aux altérations des parties malades, et sont atrophiés complètement à l'endroit de l'ectasie. Ce dernier fait explique pourquoi, dans les parties correspondantes au staphylôme, la cornée a perdu de sa sensibilité et l'iris de sa mobilité.

Marche et terminaison. — La scléro-choroïdite antérieure a rarement une forme aiguë ; plus souvent elle présente une marche si insidieuse que l'attention n'est éveillée que par le développement ultérieur de l'ectasie. Une fois celle-ci formée, les

symptômes inflammatoires cessent presque entièrement, et la maladie paraît terminée.

Elle peut, en effet, s'arrêter ainsi ; mais plus souvent il survient bientôt une nouvelle poussée inflammatoire qui occasionne la formation d'un autre staphylôme ou l'agrandissement du premier.

Après un certain nombre d'exacerbations, la maladie peut s'arrêter, par l'atrophie complète de la choroïde et le globe de l'œil peut conserver la forme distendue ou devenir phtisique. On a observé aussi la rupture d'un staphylôme isolé (par cause traumatique ou spontanément par excès de la pression interne), accompagnée de l'écoulement du contenu de l'œil, et d'hémorrhagies profondes suivies de suppuration et d'atrophie.

Pronostic. — Il est sérieux, car la maladie ne guérit presque jamais entièrement, et l'on ne peut espérer arrêter sa marche progressive que lorsqu'on la rencontre au début. Même alors la vision reste souvent défectueuse par les taches sclérotisées de la cornée.

Souvent elle amène la perte de la vision et la déformation du globe de l'œil.

Étiologie. — S'il paraît hors de doute que la formation de la sclérectasie antérieure est due, dans la presque totalité des cas, à la scléro-choroïdite, c'est-à-dire à un processus inflammatoire et atrophique de la choroïde, accompagné de ramollissement de la sclérotique, nous sommes bien moins renseignés sur les causes de cette inflammation.

On l'a attribuée à une diathèse lymphatique ou scrofuleuse chez les jeunes gens, à l'arthritisme chez les personnes âgées, qui en sont, cependant, plus rarement atteintes parce que leur sclérotique présente beaucoup plus de résistance à la pression intra-oculaire.

Traitement. — Au début de la scléro-choroïdite antérieure, il faut employer une antiphlogose énergique par les ventouses de Heurteloup ; et si la maladie est aiguë, il faut prescrire le calomel à doses fractionnées et des frictions avec la pommade mercurielle. En pratiquant la péritomie (voy. p. 128), nous avons observé dès le début de l'affection une influence favo-

rable sur la marche de la maladie. Plus tard cette opération est encore très utile pour éclaircir les opacités de la cornée. Si l'affection est chronique, on prescrit de petites doses de sublimé, et des médicaments qui activent plus particulièrement les fonctions de la peau (transpirations méthodiques), des intestins ou des reins, selon les indications spéciales de chaque cas. S'il y a des symptômes d'iritis séreuse et si la tension de l'œil augmente, il faut instiller la pilocarpine ou, en cas de synéchies postérieures, l'atropine, pratiquer des paracentèses répétées de la chambre antérieure, et surtout l'iridectomie, qui réussit parfois à empêcher ou à enrayer la formation des staphylômes.

Le traitement général résulte de l'état de santé de la personne atteinte de cette affection.

Une fois les staphylômes développés, on ne peut les enlever que par une opération. Les petites ectasies de formation récente cèdent parfois à l'iridectomie, à l'application prolongée d'un bandeau compressif et aux paracentèses répétées de la chambre antérieure. Les staphylômes développés ont été opérés par la simple incision avec compression consécutive, ou par l'excision partielle, ou enfin par l'ablation totale. Mais ces opérations ne sont pas sans danger, parce qu'elles sont suivies souvent d'hémorrhagies violentes. On a essayé de prévenir ces accidents par l'application préalable de ligatures. Cependant il faut toujours redouter les hémorrhagies (*ex vacuo*) toutes les fois que le globe de l'œil présente une dureté notable.

Dans le but de débarrasser le malade de sa difformité et de pouvoir appliquer une pièce artificielle, on a provoqué la phtisie du globe distendu et privé de vision, soit par des paracentèses répétées de la sclérotique, soit en traversant l'œil par un fil de soie (*de Graefe*, voy. p. 178).

Enfin, lorsque des circonstances dans l'état général du malade ou dans l'état particulier de l'œil font désirer une terminaison rapide, il est préférable de pratiquer d'emblée l'énucléation de l'œil par le procédé de Bonnet (voy. p. 179).

2. Scléro-choroïdite postérieure.

(Staphylôme postérieur.)

Cette affection, si fréquente chez les myopes, est facile à diagnostiquer dès ses premières atteintes, à l'aide de l'ophtalmo-

scope. On reconnaît alors l'atrophie de la choroïde à l'existence d'une tache blanchâtre en forme de croissant dont la concavité repose sur le bord de la papille optique (fig. 75).

Si l'on assiste au premier début de la maladie, on constate, à l'aide de l'ophtalmoscope, que dans le voisinage du nerf optique le pigment de la choroïde commence à disparaître; le fond de l'œil à cet endroit devient alors plus clair, et l'on y distingue facilement les vaisseaux de la choroïde, qui sont plus larges que ceux de la rétine et paraissent entourés de taches grisâtres. Ces taches blanchissent de plus en plus, les vaisseaux disparais-

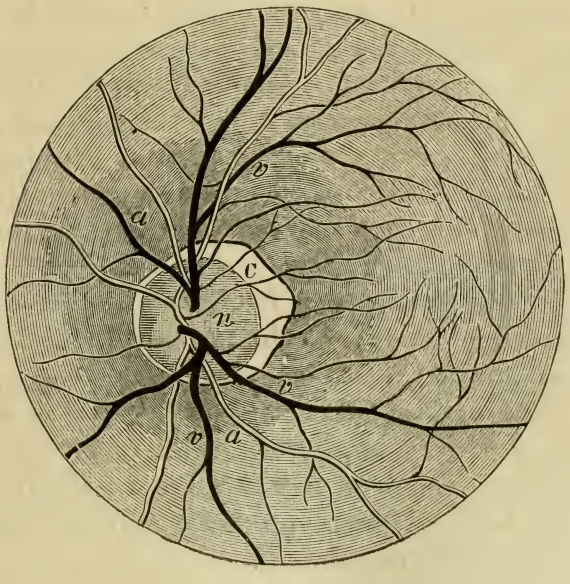

Fig. 75.

sent, et il se forme le croissant blanc caractéristique de l'atrophie de la choroïde, et qui est dû au reflet direct de la sclérotique dénudée.

Les vaisseaux de la rétine passent librement au-dessus de ces taches.

Lorsque le processus atrophique est arrêté, le bord externe de la tache blanche est limité par une courbe assez régulière qui la sépare du tissu normal (atrophie circonscrite). Par contre, lorsque la maladie envahit les parties environnantes, nous y trouvons l'irrégularité de la pigmentation qui précède l'atrophie, et petit à petit la tache atrophique s'agrandit. Ses con-

tours sont irréguliers, et souvent dans une grande tache nous reconnaissons plusieurs cercles concentriques limités par des traînées de pigment, et qui nous indiquent les diverses étapes que la maladie a parcourues.

Le croissant atrophique siège le plus souvent du côté externe du nerf optique, quelquefois en bas, plus rarement en haut, mais on en voit aussi qui s'étendent dans les trois directions, en forme de trèfle, et d'autres qui entourent toute la papille du nerf optique en forme d'anneau.

Lorsque le staphylôme a atteint un certain développement, la papille du nerf optique, qui ne se présente plus de face à l'observateur, semble ovale, et plus étroite lorsque la tache atrophique s'étend latéralement, plus large au contraire lorsqu'elle s'étend en haut ou en bas. A l'endroit où elle touche à l'ectasie, la papille est parfois excavée, et cela d'autant plus qu'elle présentait déjà auparavant une dépression physiologique plus ou moins profonde. En dehors de ces changements, le nerf optique paraît souvent hyperhémié, surtout pendant la période progressive de la maladie.

L'atrophie de la choroïde et l'ectasie ne se restreignent pas toujours au voisinage immédiat du nerf optique : nous les voyons également apparaître, avec les caractères décrits, à d'autres endroits du fond de l'œil, dans le voisinage de la macula, d'où elles se propagent vers la papille. Assez rarement nous observons sur la choroïde, dans le voisinage du staphylôme ou de la macula, des taches rouges qui indiquent des épanchements apoplectiques de cette membrane.

En dehors des symptômes fournis par l'ophtalmoscope, et qui sont en effet les plus caractéristiques, la présence du staphylôme postérieur se relève encore par les signes suivants :

1° L'œil devient myope, ou sa myopie augmente pendant la période progressive de la maladie. Ce changement est dû à l'allongement de l'axe antéro-postérieur de l'œil, par le développement de la sclérectasie (Voy. le chap. de la Myopie).

2° Le globe oculaire acquiert une forme ovoïde que l'on peut constater souvent à la simple inspection : l'œil proémine, et lorsqu'on engage le malade à tourner son œil en dedans, on reconnaît que la sclérotique a perdu de sa courbure normale vers l'équateur, que le repli conjonctival s'est effacé, et l'on distingue même dans les cas prononcés, vers le pôle postérieur

de l'œil, la proéminence bleuâtre de la sclérotique qui forme le staphylôme.

3° Le globe de l'œil a perdu de sa mobilité, par suite de la formation de l'ectasie postérieure qui rencontre les parois de l'orbite dans les mouvements latéraux de l'œil.

En outre, les muscles droits internes s'habituent dans ces cas à une contraction presque permanente, par les nécessités de la convergence, indispensable aux myopes, qui ne voient distinctement que de près. Ces muscles perdent ainsi de leur extensibilité, et ne permettent plus à l'œil de se tourner en dehors autant qu'à l'état normal.

D'autres fois, si la maladie fait des progrès rapides et que la myopie augmente en conséquence, la force des muscles droits internes n'augmente pas également dans ce laps de temps ; il en résulte une insuffisance de ces muscles, qui deviennent incapables de conserver la convergence des yeux, ce qui peut produire un strabisme divergent (Voy. ce chapitre).

Quant aux caractères anatomiques du staphylôme postérieur, ils sont tout à fait analogues à ceux décrits à propos des staphylômes antérieurs de la sclérotique (Voy. p. 272).

Symptômes subjectifs. — Les malades accusent souvent en premier lieu le développement progressif de la myopie ; ce symptôme les frappe surtout lorsque leur réfraction était auparavant normale, ou, ce qui est plus rare, hypermétropique. Plus tard, ils se plaignent de fatigue à la suite d'une application prolongée des yeux au travail, d'éblouissement et de mouches volantes. Ils accusent plus rarement de véritables photopsies (étincelles ou éclairs), qui doivent être attribuées au tiraillement de la rétine. Enfin, l'acuité de la vision même s'abaisse sous l'influence des altérations fonctionnelles de la rétine, qui est tiraillée et distendue par l'allongement du globe. La force visuelle est encore plus influencée par les altérations dans le voisinage de la macula, qui produisent un scotome central, de sorte que les malades voient alors mieux de côté que de face.

D'autres troubles visuels dépendent des opacités du corps vitré qui accompagnent souvent la maladie. En effet, il est rare que dans le courant d'une scléro-choroïdite progressive on n'observe pas à l'ophtalmoscope des altérations secondaires du

corps vitré, sous forme d'opacités isolées, plus ou moins mobiles selon le degré de liquéfaction de l'humeur vitrée, plus rarement sous forme d'un trouble diffus dans lequel on distingue cependant des flocons membraneux. L'ombre de ces opacités projetée sur la rétine apparaît souvent aux malades sous forme de toiles d'araignées, de mouches volantes, ou de taches foncées dont la forme varie.

Même en l'absence de tout trouble de transparence, l'humeur vitrée a presque toujours perdu de sa consistance ; cette liquéfaction se borne dans un bon nombre de cas à la partie postérieure, mais elle peut aussi devenir générale.

Dans une période plus avancée de la maladie, le cristallin montre des stries opaques, isolées, ou des opacités circonscrites du pôle postérieur qui peuvent rester stationnaires ou envahir le cristallin tout entier.

Abstraction faite de la macula et de son voisinage, l'aspect de la rétine ne paraît changé ni à l'endroit du staphylôme ni dans le reste de l'œil ; mais malgré cette intégrité apparente on constate les troubles fonctionnels dont nous avons parlé plus haut.

Les défectuosités du champ visuel, que l'on constate par un examen attentif, dépendent de l'agrandissement de la tache aveugle [1], d'altérations de la macula, qui produisent un scotome central, enfin de deux autres complications de cette maladie, le *décollement de la rétine* et le *glaucome.*

Celui-ci est dû à la plus grande résistance de la sclérotique, qui devient plus rigide avec l'âge des malades. Si à ce moment la pression intra-oculaire augmente encore, elle agit de préférence sur la papille du nerf optique, dont elle produit l'excavation glaucomateuse. Entre autres symptômes (voy. plus loin le chap. du Glaucome), nous constatons alors un rétrécissement plus ou moins rapide du champ visuel.

Le décollement de la rétine, préparé par la distension progressive du globe, à laquelle la rétine se prête moins que les

1. Dans chaque œil, il y a un endroit où l'exploration attentive du champ visuel rencontre, à une certaine distance du point fixé et vers son côté externe, une petite lacune connue depuis l'expérience de Mariotte sous le nom de *tache aveugle* (punctum cæcum). Cette lacune du champ visuel correspond à l'endroit de l'entrée du nerf optique dans l'œil, la papille optique n'étant pas sensible à la lumière.

autres membranes, est dû à un épanchement de sérosité ou de sang à la surface interne de la choroïde ou à la rétraction du corps vitré qui produit une déchirure de la rétine à travers laquelle l'humeur vitré pénètre et sépare la rétine de la choroïde (*Leber*). Cette complication de la scléro-choroïdite postérieure est des plus fâcheuses, car elle abolit en grande partie les fonctions visuelles de l'œil (voy. plus loin le chap. du Décollement de la rétine), et elle menace aussi l'autre œil, si celui-ci est également atteint de scléro-choroïdite progressive.

Il est rare que les malades se plaignent de douleurs violentes dans le courant de cette maladie. Ils accusent plutôt un sentiment de tension, des névralgies dans le pourtour de l'orbite, surtout après des efforts prolongés de la vision ou après les repas, et l'on constate alors fréquemment des symptômes d'irritation et d'hyperhémie (légère injection périkératique et rougeur de la papille optique).

Marche et terminaison. — La scléro-choroïdite postérieure, sans présenter des symptômes inflammatoires prononcés, suit souvent une marche progressive, reconnaissable pour le malade par l'augmentation de sa myopie, et pour le médecin par les symptômes ophtalmoscopiques indiqués plus haut. Elle peut cependant s'arrêter à chaque période de développement et rester stationnaire. D'autres fois, il survient, après un arrêt plus ou moins long, une nouvelle poussée qui peut se répéter de temps en temps. Avec chaque nouvelle atteinte, la sclérectasie et la myopie augmentent ainsi que les troubles fonctionnels.

Enfin, sous l'influence des complications décrites, la vision peut être entièrement abolie par l'atrophie de la rétine et du nerf optique, par un glaucome absolu, ou par le décollement de la rétine, à la suite duquel il peut survenir une cataracte (avec dépôts calcaires) et le ramollissement progressif du globe de l'œil.

En résumé, il faut distinguer dans cette maladie les cas *stationnaires* des cas *périodiquement progressifs* et des cas *continuellement progressifs*.

Pronostic. — Le pronostic est favorable quand la maladie est limitée au pourtour du nerf optique, de peu d'étendue et

stationnaire ; il est peu grave lorsqu'elle affecte une marche lente et que le malade est en état de suivre les prescriptions du traitement indispensable pour enrayer le mal. Cet arrêt de la maladie peut être obtenu à chaque phase par un traitement approprié. Il est vrai qu'une myopie très forte est toujours une circonstance aggravante, qui exige des précautions particulières. D'ailleurs, les scotomes centraux persistent généralement. Le pronostic de la maladie devient très fâcheux lorsqu'elle a envahi une grande partie du fond de l'œil, qu'elle augmente rapidement, et surtout lorsqu'elle a déjà provoqué une complication funeste, comme, par exemple, le décollement rétinien.

Étiologie. — Les causes de cette affection ne sont pas complètement élucidées. Il est cependant hors de doute que dans la grande majorité des cas la prédisposition réside dans une formation particulière de l'œil, qui paraît héréditaire, et qui est aussi la première cause de la myopie.

Cette prédisposition, d'ailleurs congénitale, consiste dans un arrêt de développement de la sclérotique au voisinage du nerf optique, où cette membrane présente dans la première période fœtale une solution de continuité (hiatus sclérotical d'*Ammon*). Il faut encore ajouter que dans cette même région la sclérotique est traversée par un grand nombre de canaux qui donnent passage aux vaisseaux ciliaires, et qu'elle n'y est pas renforcée comme ailleurs par les expansions tendineuses des muscles.

Enfin on peut attribuer une certaine part à l'action antagoniste des muscles obliques d'une part et des muscles droits internes d'autre part (*Giraud-Teulon*). Cet antagonisme paraît contribuer à la séparation des deux enveloppes du nerf optique qui concourent à la formation de la sclérotique.

Toutes ces circonstances diminuent sensiblement la résistance de la sclérotique à l'endroit de la sclérectasie postérieure. Cependant il faut des causes particulières pour développer la maladie dont nous nous occupons, car elle est loin de se produire dans tous les cas où existe cette prédisposition.

Ces causes doivent être recherchées dans l'action des muscles — soit des droits interne et externe qui aplatissent le globe de l'œil latéralement, soit de l'oblique supérieur qui l'aplatit de haut en bas *(Stilling)* — et dans tout ce qui favorise les congestions actives ou passives des yeux, sous l'influence des-

quelles s'établit une hypersécrétion des liquides internes de l'œil. En effet, c'est une hypersécrétion intra-oculaire qui caractérise la scléro-choroïdite postérieure, qu'il faut ranger pour cette raison parmi les maladies hydrophtalmiques. Bien que les changements anatomiques observés dans cette maladie se réduisent à un processus atrophique, nous devons en attribuer la cause à une inflammation de nature séreuse.

Quant aux causes mêmes de ces congestions oculaires, il faut citer en premier lieu les efforts prolongés de convergence d'autant plus pénibles que les muscles droits internes ne possèdent pas toujours l'énergie suffisante pour maintenir aisément la position convergente des yeux, la position inclinée de la tête et l'éclairage insuffisant pendant le travail.

Ajoutons à ces causes les troubles généraux de la circulation.

On rencontre cette maladie le plus souvent chez les personnes myopes et occupées d'un travail assidu sur des objets rapprochés (dans de mauvaises conditions d'éclairage, les jeunes gens contraints à des études prolongées, les couturières, les graveurs, dessinateurs, etc.); mais on observe aussi des cas isolés chez des campagnards où l'on ne peut invoquer aucune de ces causes. On comprend aisément que l'imminence du développement de cette affection est d'autant plus grande, que la myopie se complique de faiblesse de vision (taies de la cornée, opacités du cristallin), ou de la nécessité de combattre par des efforts d'accommodation l'usage de verres concaves trop forts.

Traitement. — Dans la période progressive de la maladie, (progrès de la myopie, irrégularité dans la pigmentation choroïdienne, douleurs névralgiques, légère injection sous-conjonctivale), il faut employer les moyens antiphlogistiques. Les applications répétées de la ventouse de Heurteloup (le soir, avec séjour dans une pièce sombre pendant au moins vingt-quatre heures) sont souvent suivies d'une amélioration immédiate de l'acuité visuelle.

En même temps, on prescrit de légères purgations, des diurétiques ou des sudorifiques, selon que l'une ou l'autre de ces fonctions languit, l'action prolongée du froid sur les yeux ou sur le front à l'aide des tubes de Leiter.

Pendant toute la durée du traitement, les yeux doivent être tenus dans un repos absolu ; aussi pour rendre tout effort d'ac-

commodation impossible, on a conseillé l'emploi de l'atropine pendant des semaines ou même des mois.

Si les altérations de la choroïde ont déjà beaucoup d'étendue, on emploie avec avantage de petites doses de sublimé. On a aussi préconisé les injections sous-conjonctivales de sublimé contre les altérations maculaires, causes du scotome central (*Darier*).

Lorsque l'affection est devenue stationnaire, il faut conseiller une grande prudence dans l'usage des yeux, interdire l'application prolongée sur des objets rapprochés, régler la durée pendant laquelle les malades peuvent lire ou écrire, tout en reposant souvent leurs yeux, ne serait-ce que pendant quelques instants. Il faut prescrire rigoureusement aux malades d'éviter la position penchée de la tête et du corps pendant le travail, ainsi qu'un éclairage insuffisant, et les mettre en garde contre tout ce qui peut favoriser la congestion de la tête et des yeux (froid des extrémités, constipation, vêtements trop serrés à la taille, excès de table, etc.).

L'usage des verres concaves doit être soumis aux prescriptions valables pour la myopie (voy. ce chapitre), et l'éblouissement combattu par des verres bleus ou fumés. Les complications sérieuses du côté du corps vitré exigent le même traitement que celui de la période progressive de la maladie. L'augmentation de la tension de l'œil, surtout lorsqu'elle s'accompagne d'excavation glaucomateuse, doit être arrêtée par l'iridectomie.

Les cas de cataractes séniles dans des yeux atteints antérieurement de scléro-choroïdite postérieure nécessitent un examen attentif pour constater la présence d'un scotome central ou d'un décollement de la rétine derrière la cataracte.

Cette dernière complication, qui rend, en général, l'opération inutile, est surtout à craindre lorsque la cataracte s'est formée rapidement, que nous y constatons des dépôts calcaires, et que le malade n'a pas encore atteint l'âge où surviennent ordinairement les cataractes séniles. Lorsqu'on est convaincu qu'il n'y a pas de complication de cette nature (voy. l'Examen des yeux cataractés), on peut pratiquer l'extraction de la cataracte.

Enfin notre attention doit se diriger sur l'état des muscles droits internes, dont l'insuffisance peut contribuer au dévelop-

pement de la maladie, par des efforts particuliers qu'elle impose aux malades.

Nous aurons à traiter les moyens divers aptes à reconnaître et à combattre cette insuffisance, dans le chapitre de l'Asthénopie musculaire (Voy. celui-ci).

ARTICLE IV

Apoplexies de la choroïde.

Cette affection est caractérisée à l'examen ophtalmoscopique par des taches rouges irrégulières, mais à peu près rondes, dont l'étendue, la forme et la couleur dépendent de la quantité du sang épanché.

On les distingue assez facilement des apoplexies rétiniennes, qui affectent une forme striée lorsqu'elles sont petites et se trouvent presque toujours sur le parcours ou dans le voisinage d'un vaisseau rétinien, tandis que ceux-ci passent au-dessus des taches hémorrhagiques de la choroïde.

Les troubles visuels varient selon le siège de l'apoplexie ; ils sont insignifiants lorsque celle-ci se trouve vers l'équateur de l'œil, plus distincts s'ils avoisinent le pôle postérieur, et surtout si le sang a pénétré jusqu'aux couches externes de la rétine. D'ailleurs, la vision est bien plus souvent influencée dans ces cas par des hémorrhagies simultanées dans le corps vitré ou dans la rétine.

Le sang épanché à la surface interne de la choroïde peut provoquer le décollement de la rétine ou traverser cette membrane et se répandre dans le corps vitré, ou enfin il peut être résorbé sur place, ce qui exige toujours un temps assez long.

Pendant cette résorption, la tache apoplectique change de couleur, devient jaunâtre, et laisse enfin persister une tache atrophique blanche bordée de pigment noir.

Les *causes* sont souvent de nature traumatique : contusions de l'œil même ou de son voisinage.

D'autres fois, ces hémorrhagies accompagnent la choroïdite aiguë, la scléro-choroïdite postérieure, ou elles résultent des troubles de la circulation générale (maladies du cœur, artériosclérose, dysménorrhée, etc.).

La *thérapeutique* de cette maladie dépend de la cause précise de ces hémorrhagies, qui par elles-mêmes ne présentent pas d'indications pour un traitement spécial.

ARTICLE V

Rupture de la choroïde.

Au moment de sa production, elle s'accompagne généralement d'hémorrhagies plus ou moins abondantes, qui empêchent le diagnostic direct de la lésion.

A mesure que le sang se résorbe, on reconnaît à l'ophtalmoscope la rupture de la choroïde par la présence d'une bandelette d'abord jaunâtre, puis blanche, limitée le plus souvent par un bord pigmenté. Dans la grande majorité des cas, nous rencontrons ces ruptures à petite distance du nerf optique sous forme d'un arc concentrique à la papille; mais il est probable qu'il en existe aussi à la périphérie antérieure de la choroïde et qu'elles occasionnent les hémorrhagies dans le corps vitré.

Les vaisseaux de la rétine passent au-dessus de cette lésion, si la rétine elle-même est restée intacte.

Les troubles visuels dépendent de l'intensité de la lésion, qui peut produire en même temps des hémorrhagies dans la chambre antérieure et dans le corps vitré.

D'autres fois, il se développe à la suite de la rupture une inflammation de la choroïdite et de la rétine. Cependant la vision, d'abord profondément altérée, peut se rétablir progressivement et revenir à l'état normal. Même dans ces cas, il faut être réservé dans son pronostic, puisqu'il a été observé que la rétraction du tissu cicatriciel a amené plus tard un décollement de la rétine (*Saemisch*).

Le traitement doit être antiphlogistique au début : application de sangsues, bandage compressif. Il exige une surveillance attentive de l'œil blessé pendant un temps assez long, à cause de la choroïdite qui peut se développer même plus tard.

Pour la même raison, il faut prescrire un repos assez prolongé de l'œil. Des injections de strychnine à la tempe peuvent être utiles lorsque, après la guérison, la force visuelle reste affaiblie.

ARTICLE VI

Décollement de la choroïde.

Cette affection, assez rarement observée jusqu'ici[1] à l'ophtalmoscope, est caractérisée par une proéminence sphérique plus ou moins développée du fond de l'œil dans le corps vitré. Sa surface est lisse et sans plis ; on y reconnaît les vaisseaux de la rétine, et au-dessous de cette membrane la choroïde avec ses vaisseaux et ses espaces intervasculaires.

La couleur de la saillie est jaunâtre, quelquefois altérée par des hémorrhagies ou des dépôts de pigment.

Les troubles visuels sont généralement très considérables, et la vision se perd entièrement plus tard, à la suite de décollement de la rétine. La maladie se termine par l'irido-choroïdite, le ramollissement et l'atrophie du globe oculaire.

Les *causes* de ce décollement doivent être recherchées dans un épanchement séreux ou sanguin entre la sclérotique et la choroïde, ou dans le développement d'une tumeur prenant son point de départ sous la choroïde. Dans ce dernier cas, l'affection s'accompagne presque toujours, à un certain moment de la maladie, de symptômes glaucomateux qui font défaut dans les cas de décollement de la choroïde produit par une exsudation ou par un épanchement liquide.

On admet en général que cette altération ne peut pas devenir l'objet d'un *traitement* particulier et que ses indications se confondent avec celles de l'affection primitive qui l'a provoquée.

ARTICLE VII

Tubercules de la choroïde.

Ils ont été observés d'abord dans des cas isolés par *Autenrieth* (1808), *Ed. Jaeger*, *Manz* et *Busch;* puis en plus grand

1. De Graefe, *Archiv für Ophthalmologie*, IV, 2, p. 266. — Liebreich, *Atlas d'ophthalmoscopie*, planche VII, fig. 4. — Iwanoff, in *Archiv für Ophthalmologie*, XI, t. I, p. 191, et XV, t. II, p. 15 à 46. — De Ammon Stellwag, Virchow, Knapp.

nombre par *Bouchut*. *Cohnheim* a prouvé par de nombreuses sections anatomiques qu'ils sont presque constants dans la tuberculose miliaire. *De Graefe* et *Leber* en ont donné la description ophtalmoscopique détaillée.

Les tubercules de la choroïde apparaissent en nombre variable (de 1 à 50), tantôt dans un œil, tantôt dans les deux; ils ont l'aspect de petites taches rondes, légèrement proéminentes, de couleur rosée ou grisâtre, et d'une grandeur qui diffère de 1/3 de millimètre à 1 mm. et demi. Ils se distinguent d'altérations analogues de la choroïde par leur forme régulièrement ronde et par l'absence d'un bord pigmenté. Le reste de la choroïde est parfaitement normal. Ils sont situés ordinairement dans le voisinage du nerf optique et de la macula, et ne se propagent vers la périphérie de l'œil que lorsqu'ils existent en grand nombre.

Habituellement le globe oculaire est un des derniers organes atteints en cas de tuberculose générale; cependant on a publié aussi quelques observations de tubercules de la choroïde ayant existé avant l'apparition de la maladie générale.

ARTICLE VIII

Tumeurs de la choroïde.

Presque toutes les tumeurs de cette membrane sont des *sarcomes*, quelquefois mélangés d'éléments carcinomateux; exceptionnellement, on y rencontre aussi des carcinomes. Ces néoplasies sont presque toujours fortement pigmentées (*mélanosarcomes*).

Leurs symptômes ophtalmoscopiques varient selon que la tumeur se développe dans la partie postérieure de l'œil ou vers le corps ciliaire. Dans ce dernier cas, on observe des proéminences d'une teinte brunâtre, qui s'avancent dans le corps vitré, derrière le cristallin, ou qui déplacent celui-ci et apparaissent à la périphérie de la chambre antérieure.

Lorsque la tumeur part de la partie postérieure de la choroïde, elle provoque dès son début un décollement de la rétine, par suite d'un épanchement séreux à la surface de la choroïde. Ce décollement cache alors la tumeur. Celle-ci, en se dévelop-

pant, finit par atteindre la rétine décollée, et lorsque cette membrane a conservé sa transparence, il devient possible de distinguer derrière elle la tumeur lisse ou légèrement bosselée de la choroïde, de couleur brune ou noirâtre, selon le degré de pigmentation. Lorsque le sarcome n'est pas fortement pigmenté et que la couche de liquide qui le sépare de la rétine décollée est très mince, on peut même reconnaître, au moyen d'un éclairage ophtalmoscopique intense, les vaisseaux de la tumeur (*O. Becker*).

Dans d'autres cas, la rétine s'épaissit, subit la dégénérescence graisseuse et fournit alors un reflet jaunâtre. Mais ce reflet n'a pas le reflet opalescent des tumeurs gliomateuses de la rétine, et ne montre pas non plus la teinte rose due parfois à la vascularisation de ces dernières.

Un symptôme très important pour le diagnostic des tumeurs de la choroïde consiste dans l'augmentation de la pression intra-oculaire qui les accompagne dès leur début, ou du moins lorsque la néoplasie atteint la rétine décollée. On observe alors tous les symptômes du glaucome chronique : dureté du globe, dilatation et immobilité de la papille, insensibilité de la cornée, aplatissement de la chambre antérieure, dilatation des veines sous-conjonctivales, excavation de la pupille optique si celle-ci est encore visible à l'ophtalmoscope, et développement d'ectasies scléroticales.

En même temps les malades se plaignent de douleurs vives, rayonnant dans le front et dans la tête du côté de l'œil malade, et ces douleurs subissent des exacerbations périodiques violentes. Quelquefois même il survient un véritable accès de glaucome aigu (observé plusieurs fois immédiatement après les instillations d'atropine). Généralement le cristallin devient opaque.

Cet état peut continuer jusqu'à ce que la tumeur se fasse jour à travers la sclérotique. D'autres fois un second foyer se développe simultanément au fond de l'orbite, provoquant alors l'exophtalmie et une certaine gêne dans la mobilité du globe de l'œil. Une autre marche de la maladie résulte de l'ulcération et de la perforation de la cornée, soit sous l'influence de l'insensibilité de cette membrane, soit à la suite de l'excès de la pression intra-oculaire.

La destruction de la cornée est suivie d'une panophtalmie

purulente, et l'œil s'atrophie autant que la présence de la tumeur le permet. Un œil ainsi atrophié se distingue d'un moignon ordinaire par les symptômes suivants : il est le siège de douleurs spontanées, violentes et périodiques, tandis qu'il est presque insensible à la palpation. Ces moignons affectent en outre une forme particulière, aplatis d'avant en arrière ; ils conservent leur diamètre équatorial, et présentent alors d'une façon caractéristique sur leur surface antérieure la dépression produite par l'insertion des quatre muscles droits. Enfin la néoplasie, empêchée par la phtisie de l'œil de se développer par devant, prend une direction rétro-bulbaire qui pousse l'œil phtisique en avant et ne lui permet pas de s'enfoncer dans l'orbite comme le font ces yeux ordinairement.

La propagation de ces tumeurs sur les parties extra-bulbaires se fait, ou par la perforation de la sclérotique, généralement dans sa partie antérieure ; ou il se développe des néoplasies autour de la périphérie postérieure du globe, sans perforation de la sclérotique, qui reste intacte ; ou enfin le nerf optique devient le siège d'une dégénérescence sarcomateuse qui paraît débuter le long de la surface de l'enveloppe interne du nerf et dans le névrilème des faisceaux secondaires.

Toutes les tumeurs de la choroïde doivent être considérées comme des tumeurs malignes, disposées à former des foyers secondaires, à récidiver en cas d'opération, et faisant craindre une terminaison fatale.

On les observe rarement avant l'âge de trente ans, et jamais avant l'âge de dix ans. Leur présence n'a jamais été signalée dans les deux yeux.

La rapidité de leur marche est très variable ; on en a observé pendant dix ans qui ne remplissaient pas encore le globe de l'œil. D'autres fois elle apparaissent déjà au bout de quelques années dans d'autre parties du corps.

Le traitement de ces tumeurs consiste uniquement à les enlever le plus tôt possible. Ce précepte a surtout sa valeur lorsque la tumeur est encore restreinte à l'œil, et que l'individu ne montre aucun symptôme de diathèse générale. Dans le cas contraire, l'opération est bientôt suivie de récidive ou de l'apparition de tumeurs analogues dans d'autres parties du corps ; l'intervention chirurgicale paraît même alors accélérer la marche générale de la maladie.

Lorsque l'œil seul est atteint, on pratique l'énucléation du globe selon le procédé de Bonnet (voy. p. 179). Dans le but de couper le nerf optique aussi loin que possible du globe de l'œil, ce qui est difficile après l'énucléation de l'œil à cause de la rétraction des tissus, *de Graefe* a proposé de commencer l'opération par la section du nerf optique, que l'on réussit facilement à couper très en arrière dans le voisinage du trou optique, en se servant du procédé suivant :

On saisit le globe de l'œil avec des pinces à fixation, et on le tire fortement hors de l'orbite et en avant dans la direction de l'axe du nerf optique. Puis on glisse avec un névrotome de forme appropriée, le long de la paroi orbitaire externe, jusqu'au fond de l'orbite, et l'on coupe, à la distance de quelques lignes du trou optique, le nerf optique qui, fortement tendu, se présente très bien au tranchant du couteau.

Lorsque le néoplasme a déjà envahi en dehors du globe le tissu de l'orbite, il devient indispensable d'extirper toutes les parties atteintes. On commence alors par prolonger l'angle palpébral externe, au moyen d'une incision faite avec le bistouri. Après avoir fixé le globe oculaire avec une érigne, on dissèque les paupières en séparant leur face interne du globe de l'œil, et on les renverse en haut et en bas. On continue l'opération en enlevant d'abord le globe de l'œil dans sa totalité, puis successivement tous les tissus de l'orbite que l'on soupçonne atteints du mal. Il faut explorer soigneusement la cavité orbitaire, et partout où l'on découvre du tissu malade on l'excise soigneusement jusqu'à l'os. Au besoin on rugine même le périoste, et l'on peut être contraint d'enlever une partie de la paroi osseuse.

L'hémorrhagie, quelquefois considérable, doit être combattue par des injections d'eau glacée et par le tamponnement ; puis on réunit la commissure externe au moyen de simples sutures.

ARTICLE IX

Ossification de la choroïde.

On a observé assez souvent du tissu osseux dans les yeux atrophiés. Il provient du tissu cellulaire de la choroïde dans

lequel se déposent des sels calcaires. Tantôt on n'a trouvé que quelques corpuscules osseux sur la face interne de la choroïde ; tantôt il existe une véritable coque osseuse qui s'étend du nerf optique jusque dans les parties antérieures du globe, et comprend même le corps ciliaire.

Cette transformation osseuse de la choroïde dans les yeux atrophiques peut devenir la source de douleurs violentes spontanées ou provoquées par la palpation du globe oculaire ; le danger d'une affection sympathique de l'autre œil exige alors l'énucléation de l'œil atrophié.

ARTICLE X

Anomalies congénitales de la choroïde.

1° Le *colobome de la choroïde* est une défectuosité de cette membrane, qui souvent accompagne une anomalie analogue de l'iris dans sa partie inférieure. Le colobome commence généralement dans le voisinage immédiat du nerf optique et s'arrête à une certaine distance du corps ciliaire. Parfois celui-ci aussi fait défaut à cet endroit, et le cristallin même peut y présenter une échancrure. Quelquefois l'œil tout entier est atteint de microphtalmie. On trouve aussi des colobomes plus ou moins étendus, de forme ovale et nettement circonscrite, dans la région de la macula (considérés comme résidus de la fente embryonnaire du globe de l'œil).

A l'ophtalmoscope, l'absence de la choroïde provoque le reflet blanc caractéristique de la sclérotique. Sur cette tache blanche on voit des traces de pigment et de vaisseaux chroroïdiens ; son bord est fortement pigmenté.

A l'endroit du coloboma, la sclérotique présente une ectasie irrégulière. Quant à la rétine, elle fait quelquefois aussi défaut à cet endroit, et à la place des deux membranes on retrouve une couche mince sans structure, qui recouvre la sclérotique. D'autres fois, la rétine, amincie mais normale, tapisse l'ectasie dans toute son étendue, ou passe au-dessus en y formant des replis.

Selon l'une ou l'autre de ces circonstances, les vaisseaux de la rétine présentent à l'ophtalmoscope une marche différente ;

tantôt ils s'arrêtent lorsqu'ils arrivent aux bords du colobome, et longent celui-ci ; tantôt on les voit traverser le colobome, et ils forment alors aux bords de l'ectasie un coude d'autant plus prononcé que l'ectasie est profonde. Après y avoir pénétré, ils en suivent toutes les différences de niveau. Tantôt, enfin, les vaisseaux traversent l'ectasie de la rétine, en montrant autant d'interruptions que cette membrane fait de replis.

Lorsque l'extrémité du colobome n'atteint pas la papille optique, celle-ci se présente ou dans son état normal, ou pourvue d'un conus, quelquefois avec un petit colobome de sa gaine. Dans le cas contraire, la papille a une forme ovale, à diamètre horizontal, et ne se distingue du colobome que par une teinte grisâtre et rosée. Dans quelques cas, le colobome de la choroïde a été vu sur les deux yeux.

Cette anomalie s'accompagne toujours d'une défectuosité du champ visuel, d'amblyopie ou de myopie.

2° L'*albinisme*, ou l'absence congénitale de pigment dans la choroïde, se rencontre à des degrés très variables. Plus il est prononcé, et plus l'examen ophtalmoscopique nous montre distinctement les vaisseaux choroïdiens avec leurs plus fines divisions, ainsi que les vasa vorticosa. Les personnes atteintes d'albinisme sont fortement éblouies, et cherchent la demi-obscurité, dans laquelle elles ne peuvent plus alors distinguer les objets qu'en les approchant beaucoup. Ainsi se développe chez eux la myopie et un certain degré d'amblyopie. Cependant j'y ai observé aussi de forts degrés d'hypermétropie.

Les plus hauts degrés d'albinisme, avec l'absence presque complète du pigment dans les cellules épithéliales et dans le parenchyme de la choroïde, sont toujours accompagnés de nystagmus. Cette anomalie a été observée souvent chez plusieurs personnes de la même famille et semble héréditaire.

Nous ne pouvons soulager les malades atteints d'albinisme qu'en prescrivant l'usage de verres bleus ou fumés, pour diminuer l'éblouissement à la lumière.

CHAPITRE V

GLAUCOME

Les affections glaucomateuses sont caractérisées par l'augmentation de la pression intra-oculaire. Cet excès de pression dans l'œil produit les phénomènes suivants :

1° Le globe de l'œil devient plus dur, sa consistance augmente ; on constate cette dureté par le toucher ou par des instruments (tonomètres de *Dor*, *Snellen*, *Maklakoff*, *Nicati*) dont l'emploi n'est pas encore entré dans la pratique, à cause de la difficulté de leur application.

M. *Bowman* a proposé de représenter la consistance normale par la lettre T (tension) et la tension normale par T*n*. Suivant que cette tension augmente, il en représente les différents degrés par T + 1, T + 2, T + 3. Quand, au contraire, elle diminue, par T — 1, T — 2, T — 3.

Pour les cas douteux, il ajoute à ces termes un point d'interrogation (?).

2° La chambre antérieure perd de sa profondeur, parce que l'iris et le cristallin sont refoulés en avant ; celui-ci peut perdre de sa courbure par la tension du ligament suspenseur, ce qui explique la modification dans l'état de réfraction de l'œil, qui devient légèrement hypermétrope, plus rarement myope par suite du déplacement du cristallin en avant.

3° Les nerfs ciliaires exposés à cette pression perdent leur conductibilité ; il en résulte la dilatation et l'immobilité de la pupille, un affaiblissement de l'accommodation (presbyopie, et

la manifestation de la partie de l'hypermétropie restée latente jusque-là), ainsi que l'anesthésie de la cornée. Celle-ci reste plus ou moins insensible aux attouchements produits par le contact d'une barbe de plume ou d'un morceau de papier roulé, dont on se sert habituellement pour cet examen.

Le tiraillement des nerfs ciliaires explique aussi les douleurs névralgiques qui accompagnent l'augmentation subite de la pression intra-oculaire. La preuve que c'est réellement cette dernière qui produit ces phénomènes résulte du fait qu'ils disparaissent momentanément lorsqu'on diminue la tension de l'œil à l'aide d'une paracentèse de la chambre antérieure (*de Graefe*).

4° La circulation postérieure de l'œil devient gênée, surtout dans les vasa vorticosa, qui sont comprimés à leur passage à travers la sclérotique. A la suite de cet obstacle mécanique, le sang veineux de l'œil se porte vers les veines ciliaires antérieures, et les veines sous-conjonctivales se montrent gorgées de sang, tortueuses et formant de nombreuses anastomoses.

5° Les artères de la papille optique présentent des pulsations, soit spontanément, soit à la moindre pression exercée sur le globe de l'œil. La cause de ces pulsations, que l'on peut produire aussi dans un œil normal en le comprimant fortement, doit être recherchée dans la résistance que la tension de l'œil oppose au courant sanguin.

L'entrée du sang dans l'œil ne peut avoir lieu que lorsque la force de propulsion du sang dépasse la résistance de la pression intra-oculaire. A l'état normal, les pulsations artérielles caractéristiques pour le glaucome n'existent pas, parce que la tension du système artériel est plus considérable que la pression intra-oculaire ; par conséquent le sang entre dans l'œil d'une façon continue.

6° La papille du nerf optique est refoulée à travers l'ouverture de la choroïde et l'anneau sclérotical, parfois même jusque derrière le niveau de la sclérotique (fig. 76). La pression intra-oculaire agit, il est vrai, avec la même force sur tous les points de l'enveloppe ; mais la papille optique offrant la moindre résistance lui cède le plus facilement, et la lamelle criblée avec tout ce qu'elle renferme (fibres nerveuses et vaisseaux) est refoulée en arrière (*excavation de la papille*).

A l'endroit de la papille, nous trouvons par conséquent une

cavité dont le bord supérieur surplombe, et dont le fond, plus large que l'ouverture, est formé par la lamelle fenêtrée, les fibres du nerf optique et les vaisseaux. — A l'ophtalmoscope,

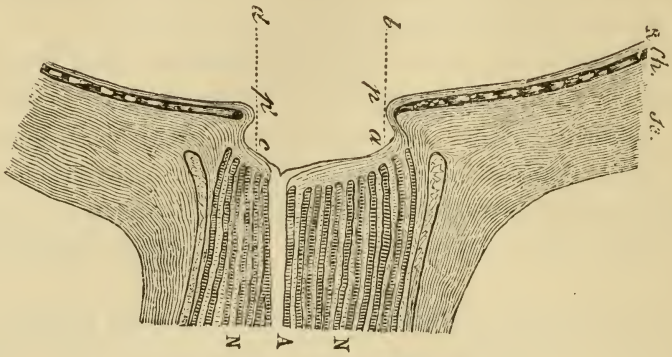

Fig. 76. — Excavation du nerf optique.

l'aspect de l'excavation glaucomateuse est tout à fait caractéristique (fig. 77) : le bord de l'excavation, taillé à pic, se présente nettement et nous cache la partie périphérique du fond

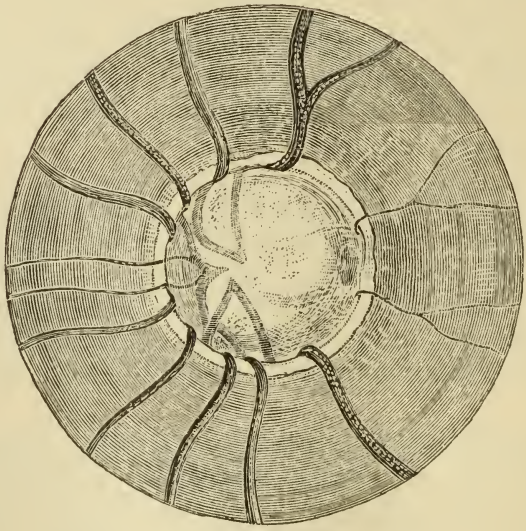

Fig. 77. — Excavation glaucomateuse.

qu'il dépasse. Il en résulte que lorsque nous suivons du regard les vaisseaux à partir de l'endroit où ils sortent du nerf, nous les voyons d'abord tapisser le plancher et s'interrompre subitement lorsqu'ils arrivent à la périphérie. Les vaisseaux de la ré-

tine, lorsqu'ils arrivent au bord de la papille, s'arrêtent comme coupés, ou dépassent ce bord en formant un crochet. Il paraît ainsi exister une solution de continuité entre les vaisseaux de la papille et ceux de la rétine, parce que nous ne pouvons pas voir la partie du vaisseau qui se trouve sur la paroi montante de l'excavation et qui est cachée par son bord.

Pour constater la différence de niveau entre la rétine et le fond de l'excavation, il faut imprimer de légers mouvements de latéralité à la lentille convexe dont nous nous servons pour l'examen à l'image renversée. On remarque alors que le bord de l'excavation qui est au niveau de la rétine paraît se déplacer au-dessus du bord de la papille. En examinant de la même façon un vaisseau du fond de l'œil, on constate que la partie de ce vaisseau située sur la rétine subit un déplacement bien plus considérable que celle située au fond de l'excavation. Cette différence (déplacement parallactique) est d'autant plus notable que l'excavation est plus profonde.

En outre de ces phénomènes, nous voyons encore que le point d'émergence des vaisseaux du nerf optique est rapproché du bord de la papille, tandis qu'à l'état normal il se trouve à peu près au centre. Les veines sont larges et aplaties, les artères amincies par la compression qu'elles subissent à leur sortie. Enfin nous avons à mentionner l'aspect particulier de la papille, sur laquelle on distingue facilement les mailles de la lame criblée, et l'anneau blanchâtre qui entoure le bord de l'excavation. L'apparition de cet anneau doit être attribuée à l'atrophie de la partie de la choroïde qui avoisine le nerf (*Schweigger*).

Il est important de distinguer l'excavation glaucomateuse des excavations physiologiques et atrophiques. L'excavation *physiologique* (fig. 78) n'occupe généralement que le centre de la papille, autour du point d'émergence des vaisseaux, et elle n'envahit jamais la totalité de la papille comme l'excavation glaucomateuse. D'un côté ou de l'autre, elle est toujours séparée du bord de la papille par une portion du tissu nerveux qui est au même niveau que la rétine. L'excavation *atrophique* (fig. 79) va jusqu'au bord de la papille, mais en se rapprochant successivement de la rétine. Son bord n'est pas escarpé, et par conséquent la continuité des vaisseaux n'est pas rompue ; ceux-ci forment tout au plus un léger coude. On a vu quelquefois, et j'en ai observé moi-même des exemples frappants,

des excavations de la papille ayant tous les caractères d'une profonde

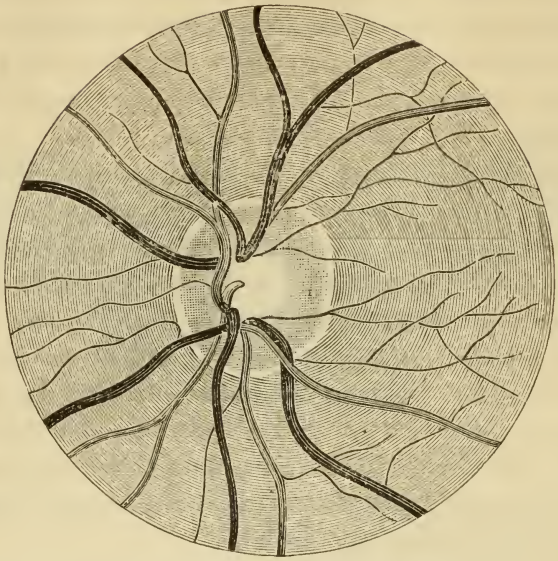

Fig. 78. — Excavation physiologique.

excavation glaucomateuse sans qu'il existe aucun symptôme de

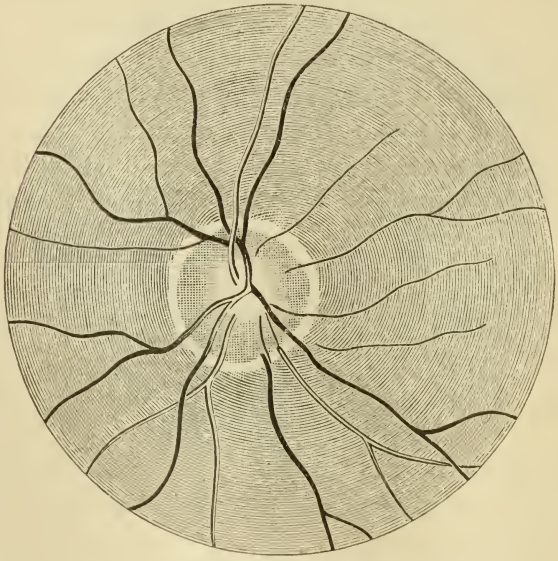

Fig, 79. — Excavation atrophique.

glaucome et sans donner lieu pendant toute la vie à aucun trouble fonctionnel ; il s'agit alors probablement d'un état congénital.

7° Au point de vue de l'état fonctionnel de l'œil, en dehors de la presbyopie et des modifications de la réfraction que nous avons déjà expliquées plus haut, la compression du nerf optique et l'ischémie de la rétine deviennent la cause d'une diminution de l'acuité visuelle et d'un rétrécissement irrégulier du champ visuel, qui commence généralement du côté nasal. La perception des couleurs reste normale ; le sens de la lumière paraît s'affaiblir.

Les malades atteints de glaucome accusent souvent l'apparition d'anneaux irisés autour de la flamme d'une bougie, dont la couleur la plus externe est rouge et la plus interne vert bleuâtre.

Ce phénomène a été attribué à une réfraction irrégulière dans le cristallin, rendue plus sensible par la dilatation de la pupille (*Donders*). Il peut dépendre aussi d'un trouble de transparence dans la cornée, l'humeur aqueuse ou le corps vitré. D'ailleurs ce phénomène apparaît aussi dans certaines affections de la cornée sans complication de glaucome.

Les différentes manifestations de l'exagération de la pression intra-oculaire que nous venons de décrire se présentent ou se groupent d'une manière tout autre, selon que la tension de l'œil augmente brusquement, ou que la pression intra-oculaire monte peu à peu et insensiblement.

Sous ce rapport, nous aurons à distinguer le glaucome aigu et le glaucome chronique.

A. — Glaucome aigu.

Dans la majorité des cas (70 à 75 p. 100) le glaucome aigu est précédé de certains prodromes tout à fait caractéristiques. Ces symptômes consistent d'abord dans un affaiblissement subit de l'accommodation (la presbytie augmente, ou une hypermétropie latente devient manifeste), dans l'apparition périodique d'anneaux irisés autour des flammes, enfin dans des troubles passagers de la vue, qui durent de quelques minutes à quelques heures, et pendant lesquels le malade voit les objets comme à travers un brouillard.

Ces phénomènes surviennent principalement lorsque la tête est congestionnée, après les repas, après une nuit d'insomnie, des émotions, etc. Les malades se plaignent aussi parfois de

douleurs vives dans les os qui entourent l'orbite. Si on a l'occasion d'examiner l'œil à ce moment, on constate un léger trouble de la cornée et de l'humeur aqueuse qui change la couleur de l'iris et le reflet noir de la pupille. Celle-ci paraît alors un peu dilatée et paresseuse.

Ces symptômes disparaissent bientôt, et tout rentre dans l'état normal. Puis ils reparaissent au bout de quelques mois ou de quelques semaines et se renouvellent ainsi après des intervalles de rémission complète. Ce retour de l'œil à l'état normal est caractéristique pour cette période prodromique du glaucome, qui peut durer un, deux ans ou même plus longtemps.

Cependant, l'attaque glaucomateuse peut aussi survenir sans avoir été précédée des symptômes précurseurs que nous venons de signaler. Cette attaque a généralement lieu la nuit; elle débute par des douleurs violentes autour de l'œil et rayonnant dans la tête, et par une injection sous-conjonctivale très prononcée avec chémosis et larmoiement.

L'humeur aqueuse est trouble et fournit parfois des dépôts à la surface postérieure de la cornée; l'iris est décoloré; la pupille, irrégulièrement et fortement dilatée, présente un reflet grisâtre ou jaunâtre. Le globe de l'œil devient excessivement dur, et la cornée est insensible aux attouchements.

La vision est plus ou moins atteinte; elle peut être complètement abolie, de façon à ne pas permettre de distinguer la clarté d'une lampe placée devant l'œil, ou elle est conservée en partie et laisse distinguer le jour de la nuit. Les malades accusent presque toujours des photopsies.

Pendant l'attaque glaucomateuse, l'examen ophtalmoscopique est rendu impossible par le trouble de la cornée, de l'humeur aqueuse et du corps vitré.

Cet accès s'accompagne d'un mouvement fébrile général, quelquefois de vomissements opiniâtres, qui attirent tellement l'attention qu'ils peuvent faire croire à une affection gastrique ou à une migraine violente.

Il est rare qu'une première attaque de glaucome abolisse complètement et à jamais la vue (*glaucome foudroyant, de Graefe*). Généralement, après une durée qui peut varier de quelques heures jusqu'à quelques jours, les symptômes relatés diminuent d'intensité; peu à peu la vue revient, et au bout

d'un certain temps, il ne reste peut-être de cet accès qu'une légère tension de l'œil, un peu de paresse de la pupille, une petite diminution de la force visuelle centrale, ou un léger rétrécissement du champ de vision.

Cet état de choses peut durer pendant quelque temps, lorsque soudainement il survient un second accès de glaucome aigu, analogue à celui que nous venons de décrire, et suivi d'une nouvelle rémission de tous les symptômes. Puis les accès se suivent à des intervalles de plus en plus raccourcis.

Après chaque attaque, la perte de vision est plus considérable et envahit de plus en plus les parties du champ visuel laissées intactes par l'accès précédent. Le globe de l'œil devient de plus en plus dur, la cornée perd progressivement de sa transparence et de sa sensibilité, la chambre antérieure de sa profondeur. L'iris se décolore et se trouve, ainsi que le cristallin, refoulé en avant, vers la cornée. La pupille devient très large et immobile et présente un reflet grisâtre ou verdâtre.

Si l'on pratique l'examen ophtalmoscopique pendant une des périodes de rémission, on constate après quelques attaques un trouble diffus de la cornée et du corps vitré, les altérations caractéristiques de la papille du nerf optique (voy. plus haut, p. 293), les pulsations artérielles, exceptionnellement des ecchymoses sur la rétine et la choroïde.

Même après l'abolition complète de la vision (*glaucome absolu*), le processus glaucomateux peut suivre sa marche et amener la désorganisation de toutes les parties qui constituent le globe de l'œil. La cornée perd de plus en plus sa transparence et devient le siège d'ulcérations, l'iris subit une atrophie progressive de son tissu et se trouve réduit à un anneau très étroit et décoloré. Le cristallin s'opacifie, se ramollit et gonfle. Il survient périodiquement des hémorrhagies dans la chambre antérieure, dans le corps vitré et dans le parenchyme des membranes profondes de l'œil; ces hémorrhagies augmentent encore la tension excessive de l'œil. La sclérotique, d'une couleur sale, grisâtre, peut à la fin céder et forme des ectasies (staphylomes) dans la région équatoriale et dans les parties antérieures du globe.

L'œil peut rester longtemps dans cet état, dur comme une boule de marbre et la conjonctive sillonnée par de gros vaisseaux ciliaires veineux qui forment des anastomoses autour de

la cornée. D'autres fois, il s'y produit des signes d'atrophie lente, ou celle-ci survient à la suite d'une choroïdite purulente ou après un décollement de la rétine (*Arlt*, *Schweigger*).

Il ne faudrait cependant pas croire que tous les yeux atteints de glaucome aigu suivent exactement la marche que nous venons de décrire. Le glaucome aigu, perdant son caractère intermittent et même la plupart des symptômes inflammatoires, peut se transformer en glaucome chronique.

B. — Glaucome chronique.

Nous distinguons deux formes de *glaucome chronique* :

1° Glaucome chronique avec symptômes inflammatoires ;
2° Glaucome chronique simple.

1° *Glaucome chronique inflammatoire.* — Il se distingue de la forme aiguë par la *présence non interrompue* des symptômes caractéristiques, qui s'exagèrent périodiquement par de faibles poussées inflammatoires. Mais la maladie même ne se présente pas sous forme d'accès aigu, comme la variété décrite plus haut. Elle débute par les symptômes prodromiques signalés pour la forme aiguë ; ces symptômes se prononcent de plus en plus, et finissent par s'établir d'une manière permanente et progressive.

La cornée perd alors de son brillant et de sa sensibilité, la chambre antérieure se rétrécit, l'humeur aqueuse se trouble légèrement, l'iris et le cristallin s'avancent vers la cornée, la sclérotique prend une teinte grisâtre, les veines sous-conjonctivales augmentent de volume et de nombre. L'œil devient de plus en plus dur et prend une consistance pierreuse. A l'ophtalmoscope, on constate l'excavation progressive de la papille optique et des pulsations artérielles. La vision diminue d'une façon continue ; les malades accusent l'apparition des cercles irisés autour des flammes, leur champ visuel se rétrécit en général de dedans en dehors, et il survient à la fin une perte absolue de la vue.

Au cours de cette marche lentement progressive et qui peut embrasser un espace de temps très variable, on voit survenir des poussées aiguës pendant lesquelles les symptômes inflam-

matoires s'accentuent davantage. Le malade accuse alors des douleurs ciliaires très vives, la dureté du globe augmente soudainement, la cornée devient tout à fait insensible, la dilatation de la pupille augmente, ainsi que le trouble de la cornée et de l'humeur aqueuse, et le malade voit tous les objets à travers un brouillard épais.

Ces exacerbations de l'état chronique surviennent quelquefois sans motif connu, plus souvent quand la tête est congestionnée pour une cause ou pour une autre. Elles peuvent se dissiper en quelques heures ou durer plusieurs jours, et l'œil revient alors à son état antérieur, sauf une perte plus considérable de la force visuelle que celle que la maladie chronique aurait amenée dans le même laps de temps.

Il arrive aussi que le glaucome chronique est interrompu soudainement par une véritable attaque glaucomateuse suraiguë, et qu'il conserve alors le caractère du glaucome aigu. Il peut traverser ainsi toutes les phases que nous avons décrites plus haut et se terminer de la même façon que le glaucome aigu.

Enfin on a aussi observé des cas où le glaucome chronique perd insensiblement tous ses symptômes inflammatoires, et prend les caractères du glaucome simple.

2° *Glaucome simple.* — Dans cette variété du glaucome, les symptômes d'inflammation font entièrement défaut, et l'aspect extérieur du globe de l'œil ne se distingue pas de celui de l'œil normal. Tout au plus arrive-t-il que sous l'influence de causes irritantes, on constate une légère injection périkératique et un peu de trouble de l'humeur aqueuse, qui disparaissent rapidement. En somme, le malade n'accuse aucune douleur, et l'extérieur de l'œil conserve son aspect accoutumé.

Il est souvent difficile au début, et parfois pendant toute la durée de la maladie, de décider par le toucher si le globe de l'œil est plus dur qu'à l'état normal, d'autant plus que la tension physiologique est sujette à des variations notables.

A l'ophtalmoscope, les milieux de l'œil présentent une transparence complète ; mais on constate l'excavation caractéristique de la papille, et les pulsations artérielles, soit spontanées, soit provoquées par une légère pression des doigts sur l'œil.

L'excavation se produit ici d'une manière lente. Il en résulte

que les fibres nerveuses s'accommodent pendant un certain temps à la pression (excavation de la papille sans trouble visuel), et ne souffrent réellement que lorsque la pression dépasse un certain degré. Elles commencent alors à s'atrophier et la papille prend la coloration blanche de la dégénérescence atrophique.

Par rapport à la vision, le champ visuel commence à se rétrécir généralement du côté interne, et ce rétrécissement gagne successivement du terrain vers le centre et le long de la périphérie. La force visuelle centrale peut rester pendant longtemps relativement bonne, jusqu'à ce que la défectuosité du champ visuel dépasse le point de fixation. Les malades accusent souvent les cercles colorés autour des flammes. Ainsi, le glaucome simple peut conduire à la cécité complète sans faire éprouver aucune douleur, le globe de l'œil étant seulement un peu plus dur qu'à l'état normal et la papille du nerf optique excavée.

La marche de la maladie est lente et dure généralement plusieurs années; elle atteint habituellement les deux yeux successivement.

Il arrive aussi que le glaucome simple change subitement de caractère et revêt les symptômes d'un glaucome inflammatoire chronique, ou même aigu.

Pronostic. — Le glaucome avait été considéré de tout temps comme une maladie incurable qui produisait tôt ou tard une cécité absolue.

Le pronostic de cette affection a considérablement changé depuis l'heureuse découverte de *de Graefe*, qui a trouvé dans l'iridectomie un remède souverain à cette maladie. Cette opération agit avec d'autant plus d'efficacité qu'elle est pratiquée plus tôt.

Pendant la période prodromique, elle empêche le glaucome d'éclater et conserve la vision normale.

Dans le glaucome aigu, on obtient une restitution complète, si l'opération est faite immédiatement; plus tard, s'il existe déjà une excavation de la papille et un rétrécissement notable du champ visuel, on ne peut plus espérer que la conservation de la vision dans l'état où elle se trouve au moment de l'opération. Dans les premières semaines qui suivent l'iridectomie, la vision gagne de force et le champ visuel d'étendue. Lorsque

l'œil est aveugle depuis longtemps, l'opération ne trouve plus d'autre indication que celle de débarrasser le malade de ses douleurs ciliaires violentes.

Dans le glaucome chronique, l'opération arrête la marche progressive de la maladie, et l'état fonctionnel de l'œil reste ce qu'il a été au moment de l'intervention chirurgicale. Cependant, si l'iridectomie est pratiquée immédiatement après une des poussées aiguës qui interrompent la marche chronique de cette variété du glaucome, on voit la vision revenir au point où elle avait été avant la dernière attaque.

Dans le glaucome simple, l'effet de l'intervention chirurgicale (iridectomie ou sclérotomie) est beaucoup moins assuré. On observe cependant la conservation du *statu quo*, rarement une amélioration progressive de la vision.

D'autre part, on a observé des cas de glaucome simple où l'opération n'a pas arrêté la marche progressive du mal ; dans d'autres cas elle ne l'a arrêtée que pour un certain temps, et a dû être répétée ; enfin elle a été suivie aussi d'une aggravation immédiate. Abstraction faite de la diminution de l'acuité visuelle par l'astigmatisme régulier (que l'on peut corriger par des verres cylindriques) ou irrégulier, qui est la conséquence de l'opération, il arrive que, lorsque le rétrécissement du champ visuel se rapproche déjà du point de fixation, la vision centrale se perd entièrement après ou malgré l'opération. Il se peut que dans les dernières phases de la maladie, l'opération ne peut empêcher la vision conservée de diminuer plus tard, parce que l'atrophie des fibres nerveuses produite par la pression qu'elles ont supportées fait des progrès, même après la suppression de la cause qui l'avait provoquée. A côté de ces faits, il y en a d'autres où l'opération, pratiquée au moment où il n'existait qu'une toute petite portion du champ visuel en haut et en dehors, a eu pour résultat la conservation de ce reste de vision pendant de longues années.

Etiologie. — S'il paraît aujourd'hui hors de doute que le glaucome consiste dans une augmentation de la pression intra-oculaire, on est bien moins d'accord sur la cause même de cette augmentation. D'après *de Graefe*, il faudrait la rechercher dans une altération inflammatoire de la choroïde et de l'iris (irido-choroïdite séreuse), avec hypersécrétion de sérosité

qui augmente le volume du corps vitré. D'après *Donders*, cette hypersécrétion résulterait d'une altération des nerfs qui président à la sécrétion, de sorte que la cause du mal pourrait siéger aussi hors de l'œil. *Cusco* et *Coccius* croient trouver le point de départ du glaucome dans une inflammation de la sclérotique : l'épaississement et la rétraction consécutive du tissu sclérotical fourniraient dans ce cas la cause mécanique de la compression intra-oculaire. Enfin *Weber* et *Knies* accusent des altérations anatomiques des tissus qui avoisinent le canal de Schlemm et l'espace de Fontana, altérations qui, par l'obturation du canal de Schlemm ou par la compression que la périphérie de l'iris exerce alors sur l'espace de Fontana, diminueraient ou empêcheraient l'excrètion des liquides intra-oculaires.

Brailey, qui a examiné un grand nombre d'yeux glaucomateux, n'a pas toujours trouvé ces altérations, et lui comme d'autres (*Pagenstecher*, *Schnabel*) les a constatées même dans des cas de diminution de la tension de l'œil. *Brailey* attache une grande importance pour la pathogénie du glaucome aux dilatations des vaisseaux, surtout de ceux qui intéressent la région ciliaire, et à l'amincissement de leurs parois, ces altérations ayant pour conséquence l'augmentation de la quantité de sang renfermé dans l'œil et de la sécrétion des liquides intra-oculaires. — *Priestley-Smith* a constaté l'augmentation de volume du cristallin avec l'âge : il se produirait ainsi une diminution ou oblitération de l'espace entre le cristallin et les procès ciliaires, et une rétention des liquides intra-oculaires qui doivent traverser cet espace pour arriver à l'angle de filtration. — *Ulrich* attribue aux altérations de l'iris la difficulté du passage de ces liquides.

Quoi qu'il en soit des opinions différentes sur l'étiologie du glaucome — et, à mon avis, cette maladie dépend tantôt de l'une, tantôt de l'autre des causes invoquées, ou de plusieurs agissant en même temps — l'âge et probablement la rigidité de la sclérotique, croissant avec les années, y jouent certainement un rôle important. Les goutteux et les athéromateux présentent une prédisposition particulière et on ne rencontre cette affection qu'exceptionnellement avant l'âge de trente ans. La *bouphtalmie* congénitale avec excavation glaucomateuse de la papille du nerf optique est considérée comme un glaucome infantile (voy. p. 184).

C'est principalement chez les personnes âgées de cinquante à soixante ans qu'elle existe le plus souvent. La circonstance occasionnelle est parfois à rechercher dans une violente émotion, l'insomnie, des excès, un refroidissement, la faiblesse générale, enfin, pour des yeux prédisposés, dans l'instillation des mydriatiques. — J'ai observé aussi plusieurs cas de glaucome après des contusions générales du globe oculaire suivies de mydriase, sans luxation du cristallin.

Le glaucome paraît quelquefois héréditaire, surtout dans ses variétés inflammatoires (*de Graefe*).

Enfin, il n'est pas rare de voir survenir le glaucome dans des yeux atteints déjà d'autres affections, et cette variété, dont les symptômes d'ailleurs sont absolument les mêmes que ceux du glaucome en général, a été désignée sous le nom de *glaucome consécutif* ou *secondaire*.

C. — Glaucome consécutif ou secondaire.

Dans cette complication, il faut distinguer les cas où la nature de la maladie primitive prédispose à la naissance du glaucome, de ceux où il survient dans un œil déjà malade, comme il aurait pu l'atteindre s'il eût été sain.

Dans le premier groupe, il faut compter toutes les affections staphylomateuses, dans lesquelles une partie des enveloppes de l'œil a cédé à la pression intra-oculaire, par exemple : les cicatrices ectatiques de la cornée, plus rarement le staphylôme de la sclérotique, antérieur ou postérieur. Dans ces maladies il peut arriver que la résistance des enveloppes augmente avec l'âge, tandis que la pression reste la même. Celle-ci agit alors sur la partie la plus faible de l'enveloppe qui correspond à la papille optique. Parmi les autres affections de la cornée qui se compliquent, quoique rarement, de glaucome, il faut citer la kératite diffuse ou panneuse, les infiltrations sous forme de larges rubans placées horizontalement devant la pupille et certaines formes d'ulcérations étendues.

Nous devons encore citer ici les cas où l'iris et la choroïde sont soumis à des irritations prolongées, lorsqu'il existe, par exemple, une cicatrice avec adhérence de l'iris, ou lorsqu'à la suite d'un traumatisme de la capsule ou d'une discission, le cristallin augmente de volume par le gonflement de sa subs-

tance corticale, et exerce une pression sur l'iris. Enfin, après l'abaissement ou la luxation du cristallin, celui-ci agit comme un corps étranger et irrite les parties de l'œil avec lesquelles il est en contact ; c'est aussi de cette façon qu'agissent les tumeurs de la choroïde qui s'accompagnent de glaucome.

Signalons encore l'iritis séreuse comme donnant souvent lieu à un glaucome consécutif, et les cas de synéchies postérieures totales, où, par suite de l'interruption de la communication entre la chambre antérieure de l'œil et le corps vitré, les liquides s'amassent derrière l'iris et établissent une tension anormale. Dans tous ces cas, le glaucome s'établit d'autant plus facilement que la sclérotique est plus résistante et cède avec moins d'élasticité à la pression intra-oculaire, comme cela a lieu par exemple chez les vieillards et sous l'influence d'une diathèse rhumatismale.

Un rôle important dans la production du glaucome secondaire revient aux hémorrhagies rétiniennes (*glaucome hémorrhagique*), sans qu'il soit possible d'établir une relation entre les deux affections autre que les altérations anatomiques des vaisseaux (artério-sclérose) qui peuvent produire l'une et l'autre. L'opération se montre en général impuissante contre cette variété du glaucome.

Traitement. — Le remède principal est l'opération de l'*iridectomie*, qui, selon la découverte de *de Graefe*, diminue d'une façon permanente l'exagération de la pression intra-oculaire. Les ponctions de la sclérotique avec écoulement d'un peu d'humeur vitrée recommandées par Mackensie (1830), la paracentèse de la chambre antérieure (Desmarres, 1847) ne produisent cet effet que passagèrement, et n'empêchent pas les progrès du glaucome. Les émissions sanguines, les traitements généraux médicamenteux sont complètement inefficaces. Les injections sous-cutanées de morphine ne sont employées que pour calmer momentanément les douleurs, et pour procurer du repos au malade jusqu'au moment de l'opération.

Les instillations d'ésérine (*Weber*, *Laqueur*) et de pilocarpine jouissent d'une influence remarquable sur la diminution de la pression intra-oculaire. Ces alcaloïdes doivent être employés dans les cas qui font craindre l'apparition du glaucome (période prodromale), ou lorsqu'après un accès de glaucome

l'opération subit un retard imposé par une raison majeure, ou lorsque l'opération a donné un résultat insuffisant, ou enfin dans les cas de glaucome hémorrhagique, contre lequel l'opération est généralement impuissante. Dans un cas de ce genre, où un œil était déjà perdu par le glaucome, j'ai vu l'autre œil, également atteint de glaucome hémorrhagique, débarrassé, à l'aide d'instillations de pilocarpine, des symptômes glaucomateux, la vision ainsi que le champ visuel s'améliorer sensiblement, et cette amélioration se maintient depuis longtemps.

Quant au procédé opératoire de l'iridectomie, nous renvoyons à ce chapitre (p. 225). On doit instiller préalablement de l'ésérine ou de la pilocarpine pour rétrécir la pupille, pratiquer une iridectomie périphérique et une assez large excision de l'iris. Selon les règles que nous avons exposées au chapitre de l'iridectomie, le meilleur emplacement pour cette excision est en haut ou en bas. Il importe, pendant l'opération, de rendre l'écoulement de l'humeur aqueuse aussi lent que possible, pour éviter une diminution trop brusque de la tension de l'œil, qui est la cause des hémorrhagies rétiniennes observées à la suite de l'iridectomie pratiquée contre le glaucome.

Après l'opération, il faut porter son attention sur la consistance du globe oculaire, sur la formation de la chambre antérieure et sur la cicatrisation.

Il n'est pas rare de voir reparaître, le lendemain de l'opération, un certain degré de tension qui ne disparaît que lentement dans le cours de quelques jours, en même temps que la chambre antérieure ne se reconstitue qu'imparfaitement, de sorte que l'iris se trouve rapproché de la cornée. Les instillations d'ésérine et le repos absolu sont alors de toute nécessité, jusqu'à ce que la pression interne de l'œil se soit abaissée au degré où elle se trouve habituellement après une iridectomie, et jusqu'au rétablissement de la chambre intérieure. Lorsque le globe oculaire conserve une dureté notable, même immédiatement après l'opération, il paraît plus avantageux de renoncer à l'application d'un bandeau compressif, et de fermer les paupières simplement par des bandelettes de taffetas d'Angleterre (*de Graefe*). En cas de douleurs, même peu intenses, il faut faire usage des injections sous-cutanées de morphine à la tempe, ou du chloral à l'intérieur.

De Graefe a été le premier à parler d'une forme particulière de cicatrisation que l'on rencontre quelquefois après l'iridectomie pratiquée contre le glaucome. On voit, en effet, parfois la cicatrice s'élever au-dessus du niveau de la conjonctive, et prendre l'aspect d'une vésicule allongée dans le sens de l'incision, et remplie d'un liquide blanchâtre (*cicatrisation cystoïde*). Il est permis de supposer, dans ces cas, que la plaie conjonctivale s'étant fermée avant la plaie scléroticale, qui continue à donner issue à l'humeur aqueuse, cette dernière s'infiltre sous la conjonctive qu'elle soulève en forme d'ampoule.

Habituellement cette forme de cicatrice ne présente pas d'inconvénient ; mais, en présence des cas exceptionnels où, après des années d'innocuité, elle est devenue le point de départ d'inflammations dangereuses pour l'existence de l'œil, notre attention doit se porter sur les moyens d'éviter cette cicatrisation irrégulière ou d'arrêter ses progrès. Dans ce dernier but, nous n'avons pas d'autre conseil à donner que celui de prolonger l'application du bandeau compressif, ou de tenter, après un laps de temps assez grand pour être sûr de la cicatrisation complète de la plaie scléroticale, une ablation de la vésicule avec suture conjonctivale.

Quant aux moyens d'empêcher la formation de la cicatrisation cystoïde, nous n'en connaissons qu'un seul : à savoir, l'exécution méthodique de l'iridectomie. Il est, en effet, rationnel de croire que l'enclavement des extrémités du lambeau irien dans la plaie scléroticale empêche cette dernière de se fermer vite et régulièrement. L'humeur aqueuse, surtout lorsqu'il y a un certain degré de tension de l'œil, continuera alors à s'écouler et à stationner sous la conjonctive, dont la petite plaie se ferme en peu de temps. De là résulte l'indication absolue d'exciser l'iris aussi soigneusement que possible jusque dans les angles de l'incision scléroticale, et d'employer les manœuvres décrites plus haut pour faire rentrer les bords de la pupille artificielle (le sphincter de l'iris) dans la chambre antérieure. Avouons cependant qu'en dépit de toutes les précautions possibles, la cicatrisation cystoïde survient parfois aussi dans les cas où l'opération ne laisse rien à désirer.

Nous ne devons pas passer sous silence l'observation d'une attaque glaucomateuse sur l'œil sain peu de jours après l'iridectomie pratiquée sur l'autre. Si cette éventualité ne peut empê-

cher d'opérer lorsqu'il est nécessaire. elle nous impose le devoir d'en prévenir le malade ou sa famille. D'ailleurs, cette attaque disparaît assez rapidement et généralement sans retour sous l'emploi de l'ésérine, et n'exige nullement l'opération immédiate.

Lorsque l'opération est restée sans effet, on peut être amené à la pratiquer une seconde fois. Dans ce cas, on choisit pour la seconde le bord opposé de la périphérie cornéenne ; on la fait en bas si la première a été pratiquée en haut, et *vice versâ*. Dans les mêmes circonstances, la réincision de la sclérotique dans le but d'ouvrir la cicatrice de la première opération (cicatrisotomie de *Wecker* et oulétomie de *Panas*) a été aussi préconisée.

On a essayé de remplacer l'iridectomie, dans le traitement du glaucome, par la section du muscle ciliaire. L'auteur de cette proposition, M. *Hancock*, décrit son opération de la manière suivante : « J'introduis un couteau à cataracte à la partie inférieure et externe du bord de la cornée, à l'union de cette membrane avec la sclérotique ; la pointe du couteau est poussée obliquement d'avant en arrière et de haut en bas, jusqu'à ce que les fibres de la sclérotique soient divisées obliquement dans une étendue d'environ un huitième de pouce. Je divise, et le sang s'écoule le long de la lame du couteau. Cette opération est rarement suivie de symptômes fâcheux. Dans un seul cas, j'ai vu survenir un peu d'inflammation qui, du reste, a promptement disparu. »

L'opinion émise par *Stellwag*, que l'efficacité de l'iridectomie ne reposait pas sur l'excision de l'iris, mais sur la section de la sclérotique, a été mise en pratique par *Quaglino* (1871) qui a remplacé l'iridectomie par la *sclérotomie*. Pour éviter dans cette dernière le prolapsus de l'iris dans la plaie, il faut instiller l'ésérine avant comme après l'opération et se servir du procédé indiqué par *de Wecker*. Avec un couteau de Graefe large de 2 à 4 millimètres, il pratique au bord supérieur ou inférieur de la cornée et à 1/2 millimètre de distance de celle-ci une section de la sclérotique comme pour former un lambeau cornéen d'à peu près un tiers de la circonférence ; cependant la portion moyenne de cette section périphérique doit rester inachevée. La sclérotomie a été préconisée contre le

glaucome hémorrhagique, ainsi que sous forme de cicatrisotomie toutes les fois que l'iridectomie a été sans effet, et contre le glaucome simple. Pour ce dernier, j'ai constaté son insuccès bien des fois, même après une application répétée, et j'ai observé la perte complète de la vision après des sclérotomies exactement exécutées au moment où la vision était encore bonne. — *Taylor* et *de Vincentiis* ont remplacé, pour le glaucome simple, l'iridectomie par l'incision de l'angle cornéo-iridien. Un petit couteau *ad hoc* est introduit dans la chambre antérieure au bord inféro-externe de la cornée et poussé en avant jusqu'au point opposé de l'angle inféro-interne. Le tranchant est alors appuyé, et l'angle formé par l'iris et la cornée incisé pendant qu'on retire l'instrument. Cette opération a donné des résultats satisfaisants.

L'iridectomie pratiquée, on a observé parfois des améliorations sensibles de la force visuelle à la suite d'un traitement ultérieur, consistant dans des cures de lait ou de raisins, dans l'emploi des eaux minérales agissant sur les fonctions de la peau et des reins, et dans l'application renouvelée de ventouses sèches ou de sangsues artificielles. Contre les névralgies persistantes, il faut prescrire la quinine à la dose de 10 à 15 centigrammes, trois ou quatre fois par jour. — *Badal* et *Abadie* ont obtenu dans des cas de névralgies rebelles à tout traitement une guérison immédiate et durable par l'élongation du nerf nasal externe ; *Brailey*, par celle des nerfs sus-orbitaires. Contre les symptômes congestifs on emploie des dérivations sur le tube intestinal, les eaux ou le sel de Carlsbad. En cas de cessation des règles ou d'un flux hémorrhoïdal, on fait appliquer des sangsues à l'anus ou au périnée et, s'il y a de fortes congestions de la tête, des ventouses scarifiées à la nuque ou l'appareil de Heurteloup. — Il faut aussi conseiller à ces malades une grande régularité d'existence, les prévenir des dangers auxquels de vives émotions les exposent, et interdire l'emploi excessif de la vue.

En cas de dégénérescence glaucomateuse de l'œil, comme on l'observe dans les dernières phases du glaucome inflammatoire, après que la vision de l'œil est depuis longtemps abolie, il est préférable de débarrasser le malade de ce foyer de douleurs par l'énucléation de l'organe ou par la neurectomie optociliaire.

CHAPITRE VI

NERF OPTIQUE ET RÉTINE.

Anatomie. — Le *nerf optique* se sépare du cerveau par deux racines qui proviennent des corps genouillé médian et latéral ; une autre portion des fibres nerveuses peut être suivie jusqu'à la couche optique et les corps quadrijumeaux antérieurs. Les deux racines se réunissent et portent alors, à cause de leur forme, le nom de *bandelette* optique. Après avoir contourné le côté externe du pédoncule cérébral, la bandelette passe au-dessous de la substance perforée antérieure jusqu'à la protubérance grise, et immédiatement en avant de l'infundibulum elle s'entre-croise, du moins partiellement, sur la ligne médiane, au niveau de la gouttière optique, avec celle de l'autre côté et constitue ainsi le *chiasma*. C'est de cette commissure que les deux nerfs optiques se détachent ; ils se dirigent en divergeant vers le trou optique pour pénétrer à travers cette ouverture, et en y formant une attache solide avec le périoste de sa paroi supérieure, dans l'orbite. Ici le nerf, d'une longueur de 28 à 29 millimètres, suit un trajet en forme de S jusqu'à son insertion oculaire, qui se trouve à peu près à 4 millimètres en dedans et un peu au-dessous du centre de l'hémisphère sclérotical postérieur.

Au sujet des relations du nerf optique avec les diverses parties de l'organe central, nous devons mentionner celles indiquées par *Stilling* qui a pu suivre des faisceaux nerveux allant directement des couches optiques aux corps quadrijumeaux, et d'autres de la bandelette au pédoncule cérébral. D'autres encore vont de la bandelette, en suivant la face interne du corps genouillé médian, jusqu'à l'olive inférieure, d'autres au noyau de l'oculomoteur et au *crus cerebelli*. *Gratiolet* et *Meynert* ont signalé de nombreux faisceaux suivis de la couche optique jusque dans la substance blanche du lobe occipital. — Ces recherches fournissent l'explication anatomique

des hémianopsies (voy. plus loin) dans les lésions de certaines parties du lobe occipital (*Munk*), et de l'observation clinique d'affections du nerf optique en rapport avec les maladies spinales. — La semi-décussation dans le chiasma a lieu de façon que les faisceaux latéraux de la bandelette passent directement dans le nerf du même côté, tandis que les faisceaux du milieu passent en se croisant avec ceux de l'autre bandelette au nerf du côté opposé. Les faisceaux croisés sont de beaucoup les plus nombreux et fournissent les fibres des moitiés nasales des deux rétines, les faisceaux latéraux fournissent les moitiés temporales.

Jusque dans le voisinage de leur commissure, les bandelettes optiques se composent de fibres médullaires sans névrilème. Dans la région du chiasma, la pie-mère fournit une enveloppe qui accompagne les nerfs optiques jusqu'au globe oculaire et qui envoie dans

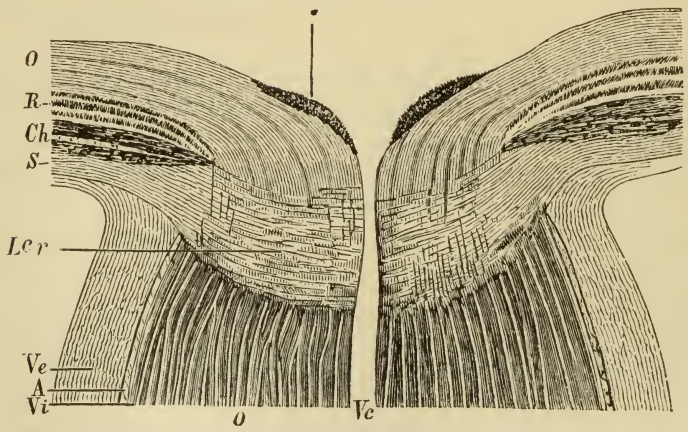

Fig. 80. — Entrée du nerf optique dans le globe oculaire.

l'épaisseur du nerf des cloisons celluleuses, séparant ainsi le nerf en plusieurs faisceaux secondaires. A partir du trou optique le nerf reçoit une nouvelle enveloppe, de structure fibreuse, et considérée comme un prolongement de la dure-mère cranienne. Cette enveloppe se compose de deux couches concentriques : la *gaine externe*, qui est la plus épaisse, et la *gaine interne*. Entre ces deux gaines se trouve un espace qui communique par le trou optique avec l'espace arachnoïdien cérébral (*Schwalbe*).

Les deux gaines concourent à la formation de la sclérotique, en ce sens que les fibres de la gaine externe se recourbent sous un angle obtus, et se perdent dans les couches externe et moyenne de la sclérotique, tandis que la gaine interne, qui représente le névrilème, s'avance jusqu'à la face intra-oculaire de la sclérotique et se confond avec la couche interne de la sclérotique, en se recourbant

dans un angle plus aigu. Ainsi se forme l'*anneau fibreux*, qui est légèrement proéminent et qui sert aussi de point d'attache à la choroïde. Le nerf optique traverse cet anneau en subissant une diminution de son diamètre de 3 millimètres à $1^{mm},5$, pour entrer dans le globe oculaire (*papille optique*) et pour concourir à la formation de la rétine (fig. 80).

L'*artère centrale* du nerf optique vient ou directement de l'artère ophtalmique, ou d'une branche ciliaire ou musculaire de cette artère. Elle traverse à quelque distance derrière la sclérotique les enveloppes du nerf et pénètre jusqu'au canal central, pour s'avancer dans ce canal vers l'extrémité intra-oculaire du nerf optique. Dans la papille, l'artère se termine par deux branches qui se dirigent l'une en haut, l'autre en bas, et qui se divisent de nouveau dichotomiquement sur la papille ou près de son bord, de sorte que quatre branches artérielles pénètrent en divergeant dans la rétine. — Les *veines* de la rétine se réunissent généralement dans quatre grandes veines, deux supérieures et deux inférieures, qui se dirigent en convergeant vers la papille optique. Ces quatre veines se réunissent, près du bord de la papille, en deux branches qui se fusionnent dans une seule auprès du point d'émergence de l'artère centrale, ou qui restent séparées jusqu'à la lame criblée. A côté des vaisseaux centraux, on observe un certain nombre de petits vaisseaux artériels et veineux qui forment des anastomoses. Ces vaisseaux, qui servent à la nutrition du nerf optique, viennent en petit nombre des vaisseaux centraux ; le plus grand nombre de ces vaisseaux nourriciers est fourni par les artères ciliaires et musculaires ; c'est par eux que les vaisseaux de la papille et de la rétine communiquent avec les vaisseaux ciliaires de la partie postérieure de la sclérotique.

La *rétine* s'étend entre le corps vitré et la choroïde, depuis le nerf optique jusqu'à l'origine de la zone de Zinn. Elle se réunit à celle-ci en s'amincissant, et si on la détache à la périphérie, elle se présente comme finement dentelée. Pour cette raison, cette région a reçu le nom d'*ora serrata*. Cette terminaison n'est qu'une limite de convention, car les vestiges de la rétine peuvent être suivis jusque sur la membrane hyaloïde, à laquelle la périphérie de la rétine est solidement fixée.

A partir du centre, où la rétine a environ $0^{mm},4$ d'épaisseur, elle diminue progressivement, de sorte que dans les parties équatoriales elle est réduite de moitié ; puis elle continue à s'amincir rapidement, et ne conserve que le quart de son épaisseur primitive à l'*ora serrata*.

La structure histologique de cette membrane est assez compliquée ; elle se compose d'éléments nerveux et d'éléments cellulaires,

intimement combinés et parfois difficiles à distinguer dans les détails excessivement petits et ténus de cette membrane.

1° *Tissu nerveux de la rétine.* On y distingue différentes couches

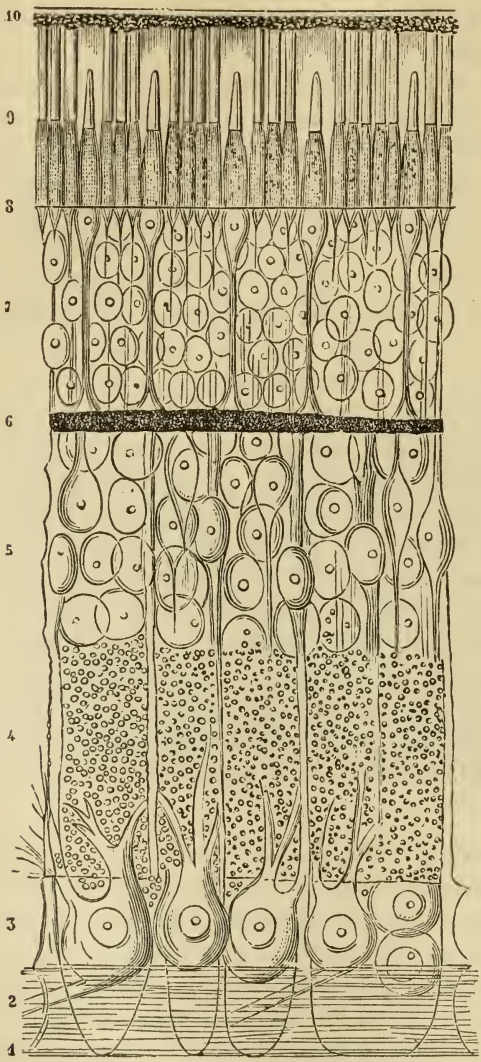

Fig. 81. — Figure schématique de la structure de la rétine.

qui se succèdent de la façon suivante, en commençant par celle située près de la choroïde :

a. Les *bâtonnets* et les *cônes* (fig. 81, 9). Chacun de ces éléments est pourvu d'un appendice sous forme de fibres ou de filets allongés (7) qui communiquent avec les éléments de la couche suivante.

b. Celle-ci, nommée couche *granuleuse externe*, se divise en trois

autres : la couche des grains, la couche intergranuleuse (6) et la couche des cellules (5). Ces couches sont traversées perpendiculairement par les fibres qui portent des bâtonnets et des cônes, et qui se combinent intimement avec les éléments de la couche granuleuse.

Puis ces filets entrent dans :

c. La couche des *fibrilles* ou couche *moléculaire* (4), composée d'un réseau de filets nerveux des plus fins et des plus déliés. Celle-ci donne naissance aux prolongements externes des cellules ganglionnaires qui forment :

d. La couche des *ganglions* (3), dont les prolongements internes entrent dans :

e. La couche des *fibres nerveuses* (2).

2° Le *tissu cellulaire* se compose de fibres et de membranes qui servent d'appui aux éléments nerveux de la rétine. Il forme d'abord la membrane limitante (1), la couche la plus interne de la rétine, et dont la face interne touche la membrane hyaloïde du corps vitré. De sa surface externe naissent, avec une base large, des fibres très nombreuses, *radiaires de Müller*, qui presque toutes traversent la rétine perpendiculairement à la direction des fibres nerveuses du nerf optique, qu'elles divisent en faisceaux. Puis, les fibres radiaires passent dans la couche des cellules ganglionnaires, qu'elles entourent de prolongements fibrillaires ; dans la couche moléculaire, les fibres radiaires forment un réseau à mailles très fines ; dans la couche granulaire, elles entourent les cellules de larges mailles ; de nouveau elles se ramifient en un réseau très fin dans la couche intergranuleuse, passent à travers la couche des grains sous forme de simples fibres, et se réunissent en arcades à la limite externe de cette couche. Cette terminaison du tissu cellulaire rétinien a été désignée comme une membrane limitante externe (*Max Schultze*) qui serait alors fenêtrée, pour livrer passage aux prolongements des cônes et des bâtonnets.

Dans ces fibres radiaires, dont nous venons de décrire la marche à travers la rétine, on observe des noyaux situés presque exclusivement dans la couche des cellules de la couche granuleuse. Ils sont ovalaires, et leur axe le plus long est dans la direction des fibres ; ils renferment des nucléoles.

On reconnaît facilement que le tissu cellulaire sert de soutien et d'appui aux éléments nerveux dont la nature détermine sa forme. Ainsi, dans les endroits où les éléments nerveux sont globuleux, comme les cellules ganglionnaires, le tissu cellulaire se creuse de cavités, tandis qu'il forme des réseaux dans les points où la substance nerveuse forme des fibres.

Cette structure de la rétine subit quelques modifications, quant à

la coordination des éléments décrits, vers la périphérie de la membrane, à la papille du nerf optique, enfin dans la tache jaune et à la fossette centrale.

L'amincissement progressif de la rétine du centre vers la périphérie atteint d'abord d'une manière à peu près égale toutes les couches de cette membrane. A partir de l'équateur, la couche granuleuse et celle des cellules ganglionnaires disparaissent les premières, puis la couche des bâtonnets vers l'*ora serrata*, de sorte qu'à cet endroit la rétine ne renferme plus que du tissu cellulaire (*partie ciliaire de la rétine*).

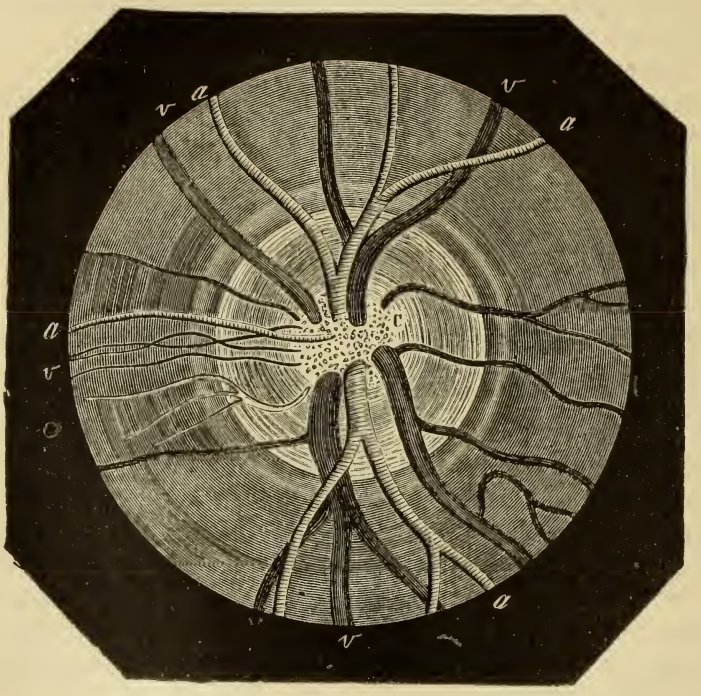

Fig. 82. — Image ophtalmoscopique de la papille optique.

A l'entrée du nerf optique, la rétine ne se compose que des fibres nerveuses qui, après avoir traversé l'ouverture de la sclérotique et de la choroïde, se réfléchissent à angle droit pour former au-dessus des autres couches de la rétine la couche la plus interne de cette membrane. Les couches externes naissent à cet endroit, tantôt par un bord mince et augmentant progressivement d'épaisseur, tantôt par un bord épais et escarpé.

L'entrée du nerf optique (*papille du nerf optique*) mesure en moyenne $1^{mm},5$ de diamètre, elle est ronde ou légèrement ovale; au centre de la papille, la divergence dans la direction des fibres ner-

veuses produit un petit enfoncement (*excavation physiologique*, fig. 78, p. 296) qui est généralement le point d'émergence des vaisseaux centraux de la rétine. Parfois cette excavation est placée excentriquement.

Les fibres nerveuses de la rétine, qui ne représentent, en somme, que l'épanouissement en forme d'éventail du nerf optique, sont réunies, dans celui-ci même, en faisceaux séparés par des cloisons celluleuses qui partent de l'enveloppe du nerf. Ces cloisons s'arrêtent à l'ouverture scléroticale et forment à cet endroit la *lame fenêtrée* (lame criblée, fig. 80 *Lcr*), qui touche en partie à la sclérotique, en partie à la choroïde, dont elle reçoit parfois quelques cellules pigmentaires, visibles à l'ophtalmoscope. En effet, à partir de la lame criblée, les fibres nerveuses deviennent complètement transparentes, ayant perdu à cet endroit leur enveloppe de myéline qui rend leurs contours opaques.

Le centre de la rétine est occupé par la *tache jaune* (macula lutea), au milieu de laquelle se trouve la fossette centrale (*fovea centralis*).

La tache jaune, d'environ 2 millimètres de diamètre, est légèrement ovale dans le sens horizontal; le tissu cellulaire y diminue considérablement, surtout au niveau de la fossette centrale. Toutes les fibres nerveuses qui se dirigent vers cet endroit s'y terminent de façon que la couche de ces fibres y est très amincie et presque imperceptible ; les cellules ganglionnaires y existent en très grand nombre ; l'épaisseur de la couche des grains est diminuée et remplacée par les filets très allongés des cônes et des bâtonnets. Ces derniers disparaissent progressivement dans le voisinage de la macula, de sorte que dans celle-ci même il n'existe que des cônes. Il faut encore mentionner que les fibres radiaires, qui traversent la rétine perpendiculairement à sa surface, modifient leur direction dans la macula, de façon qu'elles convergent vers le centre de la fossette centrale.

La couche externe de la rétine renferme, comme *Boll* l'a démontré, une matière pigmentaire, le *pourpre rétinien*, qui lui donne un aspect rosé disparaissant rapidement par l'effet de la lumière. Sous la même influence les extrémités internes des cônes se raccourcissent, suivant *Engelmann*, et s'allongent dans l'obscurité. Ce phénomène se produit dans les deux yeux lors même qu'un seul est exposé à la lumière et l'autre maintenu dans l'obscurité ; cependant après la destruction du cerveau l'effet de la lumière est restreint à l'œil directement éclairé. Les mêmes modifications dans la rétine peuvent être produites par l'éclairage exclusif des téguments externes du corps, les yeux étant dans l'obscurité.

Quant aux *vaisseaux* de la rétine, ils proviennent des artères et des veines centrales du nerf optique, qui se divisent d'abord sur la

papille, puis sur la rétine, et forment avec les capillaires de cette membrane un système presque indépendant, qui n'entre en relation avec le système vasculaire de la choroïde que par le cercle artériel de la sclérotique, qui entoure le nerf optique et envoie des vaisseaux dans la choroïde et dans la rétine. En outre de ceux-ci, on voit passer de petites artères, des veines et des capillaires en grand nombre, du bord de la choroïde dans le nerf optique, et former des anastomoses avec le réseau capillaire qui entoure les faisceaux de fibres nerveuses. Les artères et les veines de la rétine se trouvent généralement derrière la couche des fibres nerveuses; dans le voisinage de la papille optique, elles passent derrière la membrane limitante ; les capillaires se répandent dans toutes les autres couches.

La macula est entourée des vaisseaux formant comme un cercle dont la concavité tournée vers la macula y envoie de fines ramifications qui se tranforment en capillaires à mesure qu'elles se rapprochent de la *fovea centralis*; celle-ci est absolument dépourvue de vaisseaux.

L'*image ophtalmoscopique* de la papille optique à l'état normal (fig. 82) a été décrite page 22.

MALADIES DE LA RÉTINE

ARTICLE PREMIER

Hyperhémie et anémie de la rétine.

L'*hyperhémie* de la rétine ne peut être considérée comme une maladie distincte, mais plutôt comme un symptôme d'affections très différentes.

Elle est d'autant plus difficile à définir, que le degré de la plénitude des vaisseaux qui la caractérise est sujet à des variations physiologiques considérables, de sorte qu'une comparaison entre les deux yeux peut seule fournir une indication valable pour le diagnostic.

L'hyperhémie *artérielle* ou active est caractérisée par une rougeur anormale de la papille du nerf optique produite par la dilatation des petits vaisseaux qu'elle renferme. L'hyperhémie passive ou *veineuse* se distingue par la flexuosité des veines, dont le calibre augmente jusqu'au double ou triple de l'état normale. Elle sont gorgées de sang et prennent une couleur

rouge très foncée ; dans les degrés très prononcés, cette hyperhémie s'accompagne d'une légère transsudation séreuse, reconnaissable au reflet grisâtre qui se produit le long des troncs veineux.

Les troubles fonctionnels consistent dans une grande sensibilité de l'œil à la lumière, la fatigue provoquée par le travail, et l'apparition de points lumineux ou d'éblouissements ; l'hyperhémie passive s'accompagne plus souvent d'une diminution réelle de l'acuité visuelle qui doit être attribuée à la transsudation séreuse sus-mentionnée.

Ces hyperhémies ne sont souvent que passagères, et disparaissent avec la cause, également passagère, qui les a provoquées.

Lorsqu'elles forment le symptôme prodromique ou concomitant d'une affection oculaire, leur *marche* est naturellement liée à celle de la maladie elle-même.

Les circonstances qui ont déterminé l'hyperhémie décident du *pronostic*.

Étiologie. — L'hyperhémie active s'observe en même temps qu'une injection périkératique, toutes les fois que la conjonctive est fortement irritée, ou lorsque l'iris ou la choroïde sont congestionnés, ou enfin lorsque l'œil a été exposé à un éblouissement considérable ou à un travail excessif dans de mauvaises conditions (anomalies de la réfraction ou de l'accommodation). L'hyperhémie veineuse accompagne les maladies de la rétine, ou doit son origine à des troubles de la circulation générale (maladies du cœur, du foie, dysménorrhée), ou à des obstacles mécaniques sur le trajet de la veine centrale, de la veine ophtalmique ou des sinus (tumeurs de l'orbite, du cerveau, etc.). L'hyperhémie rétinienne apparaît aussi (en même temps que des maux de tête persistants) dans la première période de la syphilis constitutionnelle.

Traitement. — Abstraction faite de l'indication de la cause (emploi de lunettes appropriées), l'hyperhémie exige le repos de l'œil, la nécessité de le garantir contre une lumière vive par le séjour dans une chambre légèrement obscurcie ou par l'usage de conserves foncées, l'application périodique de compresses fraîches sur l'œil, au besoin quelques purgatifs, ou

même l'emploi de la sangsue artificielle, avec les précautions déjà indiquées.

L'*anémie* de la rétine, caractérisée par une décoloration de la papille du nerf optique et par le rétrécissement anormal des vaisseaux rétiniens, ne doit nullement être considérée comme symptôme constant de la chloro-anémie générale. Elle est plutôt la conséquence d'un trouble circulatoire par compression des vaisseaux dans le nerf optique ou dans l'orbite ; lorsque cette compression n'est pas seulement passagère, elle provoquera rapidement d'autres altérations, telle que l'œdème, de petites hémorrhagies, etc. — L'*anémie* grave qui porte le nom de progressive ou *pernicieuse* s'accompagne d'un léger œdème rétinien visible à l'ophtalmoscope comme un voile blanc très ténu qui recouvre le fond de l'œil, et de nombreuses hémorrhagies le long des vaisseaux amincis de la rétine (voy. plus loin Apoplexies de la rétine). Ces taches hémorrhagiques présentent généralement un centre blanchâtre, disparaissent en peu de temps et reparaissent sur d'autres parties de la rétine. — Le traitement ne doit s'occuper que des indications fournies par l'état général de la santé.

ARTICLE II

Rétinite.

1. Rétinite séreuse. Œdème de la rétine.

Le diagnostic de cette affection ne devient possible que par l'examen ophtalmoscopique, car l'aspect extérieur de l'œil n'éprouve aucune modification, et les plaintes des malades n'ont rien de caractéristique.

A l'ophtalmoscope, on constate surtout deux symptômes, mais à un degré très variable : la perte de transparence de la rétine, et l'hyperhémie de ses vaisseaux. Le premier de ces symptômes, dû à une transsudation séreuse (*rétinite séreuse*, *œdème de la rétine*), est surtout prononcé à l'endroit où la membrane présente le plus d'épaisseur, c'est-à-dire près de la terminaison intra-oculaire du nerf optique. Il en résulte que les contours

de la papille perdent de leur netteté, ou sont complètement masqués par l'opacité de la rétine. Lorsque celle-ci siège dans les couches internes de la membrane, on peut observer autour de la papille des stries excessivement fines qui rayonnent dans la direction des fibres nerveuses (fig. 83).

La transsudation séreuse de la rétine donne, d'ailleurs, à cette membrane une teinte grisâtre très visible, surtout autour du nerf optique (*rétinite péripapillaire*) et le long des gros vais-

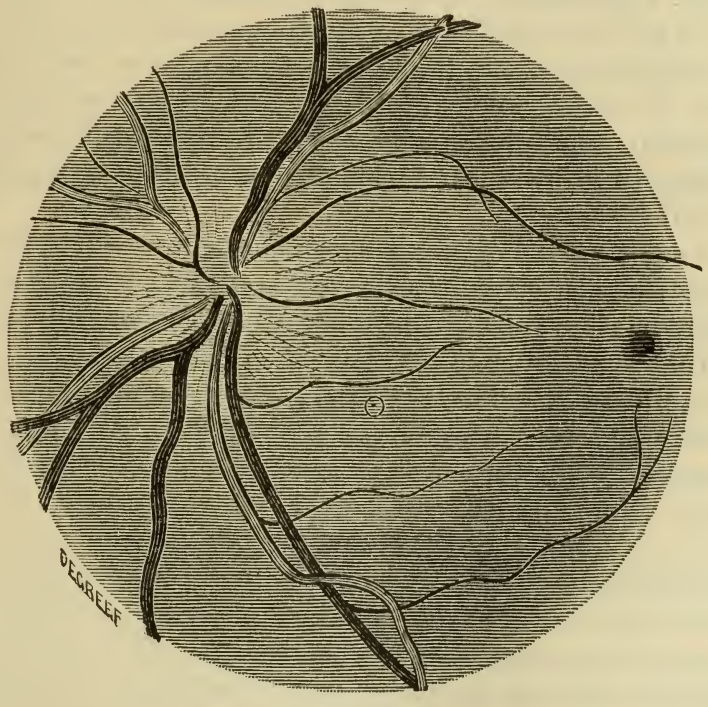

Fig. 83. — Rétinite séreuse.

seaux, disparaissant progressivement à mesure qu'on se rapproche de l'équateur de l'œil. A l'endroit de la tache jaune, où la rétine est beaucoup plus mince que dans les parties voisines, la coloration rouge brunâtre de la choroïde apparaît à travers la rétine, et peut simuler, au milieu de la teinte grisâtre du voisinage, une tache hémorrhagique.

Quant à l'hyperhémie, on la constate en première ligne sur la papille du nerf optique, qui devient d'une rougeur intense, par suite de l'ampliation de ses vaisseaux propres. L'aspect des veines est encore plus caractéristique : non seulement elles s'élar-

gissent, mais encore elles s'allongent, et à l'ophtalmoscope on les voit d'une couleur plus foncée, plus épaisses et plus flexueuses. Les flexuosités plongent dans l'épaisseur de la rétine, et si celle-ci est opaque, elle masque les parties profondes des vaisseaux, tandis que les parties superficielles paraissent nettement limitées et d'un rouge intense. Les veines paraissent alors avoir des solutions de continuité.

Les artères conservent généralement leur volume et leur direction. Cependant, lorsque la transsudation et l'imbibition du tissu qui en résulte se propagent jusqu'à la lame fenêtrée, l'augmentation de volume du nerf optique rencontre une certaine résistance de la part de l'anneau sclérotical. De là, compression des vaisseaux centraux, et en même temps que l'hyperhémie des veines, l'anémie des artères, qui paraissent alors amincies.

Les autres parties de l'œil ne participent en aucune façon à cette maladie ; l'aspect extérieur est normal, et tous les symptômes d'irritation, tels que le larmoiement, l'injection périkératique, font complètement défaut.

Les troubles visuels qui accompagnent la rétinite sont très variables dans leurs degrés, et doivent être attribués tant à la transsudation séreuse qu'à la compression que les éléments nerveux subissent par suite du gonflement du tissu cellulaire.

Les malades se plaignent d'abord d'un brouillard qui se place entre leur œil et les objets, et qui, en s'épaississant, diminue de plus en plus leur force visuelle centrale ; il arrive ainsi qu'ils ne distinguent plus que les gros objets. En même temps, la périphérie du champ visuel se rétrécit, et même assez rapidement, de sorte que la vision excentrique se réduit progressivement, et que dans les cas graves le malade ne distingue plus que le jour et la nuit (perception quantitative).

Dans d'autres cas de rétinites qui fournissent exactement les mêmes symptômes ophtalmoscopiques, les troubles visuels sont d'un tout autre genre. La force visuelle centrale ne diminue pas considérablement, et le champ visuel reste à peu près libre ; il apparaît soudainement un nuage léger qui voile les objets éloignés, et les malades éprouvent la sensation d'un tremblement de l'air devant les yeux ; en même temps, ils se sentent excessivement éblouis par le jour ordinaire, et ils voient sensiblement

mieux lorsque le jour baisse (*rétinite nyctalopique*, *Arlt*[1]).

La perception des couleurs reste généralement normale, du moins dans les cas légers de cette affection. Lorsque l'acuité de la vision centrale est fort amoindrie, on observe aussi une difficulté plus grande de reconnaître les couleurs, mais cette dyschromatopsie quantitative n'a rien de caractéristique, et le diagnostic de cette rétinite ne peut en tirer profit.

Marche. — La rétinite séreuse peut rester longtemps dans l'état que nous venons de décrire et se terminer enfin par résolution, tout en laissant persister pendant une période très prolongée des troubles visuels variables.

Plus souvent, elle est suivie d'altérations plus intenses du tissu rétinien et prend le caractère de la rétinite parenchymateuse.

Le *pronostic* doit toujours être réservé, parce que nous ignorons si la maladie que nous observons n'est pas seulement la première phase d'une affection bien plus grave. Il devient plus favorable, si, après une durée relativement longue, les symptômes ophtalmoscopiques ne s'aggravent pas, et qu'en même temps le champ visuel conserve ses limites normales.

Etiologie. — Comme première phase d'autres maladies rétiniennes, la rétinite séreuse peut avoir les causes les plus diverses que nous aurons à énumérer plus tard.

La rétinite séreuse proprement dite dépend souvent d'un refroidissement général, ou de la tête, ou bien de l'effet d'une trop forte lumière (pour la rétinite nyctalopique), ou d'un excès de travail de l'œil dans de mauvaises conditions. Dans bien des cas, la cause nous échappe complètement.

Traitement. — Repos des yeux, séjour dans des pièces légèrement assombries, et au dehors usage de lunettes bleuâtres.

Déplétions sanguines, à l'aide de la ventouse de Heurteloup et avec les précautions indispensables, dérivations sur la peau, au besoin de légères purgations. En général, cette maladie

1. *Berichte über Wiener Augenklinik*, 1867, p. 123.

exige une étude sérieuse de l'état général, afin d'en tenir le plus grand compte pour le traitement et les contre-indications.

Rétinite par commotion. — Après une contusion du globe de l'œil, on voit apparaître un œdème circonscrit de la rétine sous forme de plaques blanchâtres, dont les contours sont parfois dentelés; les vaisseaux y paraissent plus foncés et saillants. La force visuelle est abaissée à un quart ou un tiers de la normale en même temps que le sens de lumière; cette affection peut se compliquer de spasme de l'accommodation, avec myosis ou mydriase, et d'une légère opacification de la cornée avec trouble de l'humeur aqueuse. Les troubles fonctionnels disparaissent généralement au bout d'une semaine. Le repos des yeux et l'atropine abrègent la durée de cette affection.

Rétinite maculaire par l'action directe du soleil. — Cette affection n'a été signalée jusqu'ici que chez des personnes ayant observé le soleil à l'occasion d'éclipses. Elle se manifeste par l'apparition d'un scotome central avec scintillement et diminution quantitative de la perception des couleurs dans toute son étendue. Avec l'ophtalmoscope, on constate une altération qui siège au centre de la macula, semblable à une hémorrhagie. Des expériences sur les animaux ont démontré qu'il s'agit d'une véritable brûlure des couches rétiniennes atteintes (*Czerny*). Le scotome, tout en devenant transparent, peut persister pendant des années. On a employé contre cette affection le séjour dans l'obscurité, des émissions sanguines et des dérivatifs, plus tard des injections de strychnine.

2. Rétinite parenchymateuse.

Cette forme d'inflammation de la rétine, à côté des symptômes d'hyperhémie et de transsudation signalés pour la rétinite simple, présente encore ceux de l'altération du tissu rétinien lui-même (*hyperplasie* et *sclérose*).

Ces altérations, répandues sur toute la rétine (*rétinite diffuse*), débutent généralement dans les éléments cellulaires, dans les fibres radiées, qui, par la compression qu'elles exercent sur les éléments nerveux, amènent l'atrophie plus ou moins complète de ces derniers. Ce processus peut se localiser, tantôt vers les couches externes de la rétine et atteindre la choroïde, tantôt dans les couches internes. Dans ce dernier

cas, il désorganise la membrane limitante et donne naissance à des excroissances condylomateuses (*Iwanoff*) qui proéminent dans le corps vitré et s'y vascularisent.

Cet état morbide s'accompagne de changement de structure des vaisseaux rétiniens, dont les parois s'épaississent par hypertrophie de leur membrane adventice.

Bien plus rarement, la rétinite paraît débuter dans les parois vasculaires et leur voisinage immédiat (*rétinite périvasculaire*); elle se localise alors exclusivement à ces endroits, tandis que le reste du tissu cellulaire est à peine altéré et que les éléments nerveux sont entièrement conservés. Dans ces cas rares, l'examen anatomique a démontré une prolifération considérable dans les cellules de la membrane adventice des vaisseaux artériels, des veines et des capillaires, mais à des degrés différents (*Iwanoff*).

Diagnostic. — A l'ophtalmoscope, la rétinite diffuse présente les signes de l'hyperhémie veineuse et de l'œdème rétinien (défaut de transparence), que nous avons décrits à l'occasion de la rétinite simple. On y observe, en outre, des opacités blanchâtres ou jaunâtres (même verdâtres), sous forme de petits points isolés, ou bien de grandes taches régulières, des stries ou des bandelettes étroites.

Les vaisseaux sont en partie recouverts par ces plaques jaunâtres dans lesquelles on les voit plonger d'un côté et ressortir de l'autre; les gros vaisseaux sont entourés des deux côtés d'une ligne blanchâtre qui longe leurs parois.

Autour de la macula, les opacités rétiniennes se groupent d'une façon particulière. Elles y forment des lignes très fines, rarement des stries un peu larges, qui toutes rayonnent vers la fossette centrale; cette figure étoilée peut aussi se composer d'un pointillé très fin. Parfois on constate la présence d'ecchymoses plus ou moins nombreuses, disséminées dans la rétine sous forme de petites taches rouges, de stries fines, ou même de plaques rouges irrégulières dans le voisinage immédiat des vaisseaux de cette membrane, et dont nous donnerons les détails caractéristiques dans le chapitre des hémorrhagies de la rétine.

Dans la rétinite *péri-vasculaire*, les artères et leurs embranchements paraissent transformés en cordons blanchâtres, au milieu desquels on aperçoit une ligne rouge, fine; les veines

présentent dans leurs gros troncs un amincissement général et des irrégularités de calibre; à la périphérie seulement, quelques branches ont le même aspect que les artères. La rétine paraît opaque par places, et à ces endroits elle est couverte d'ecchymoses ponctuées.

Sur la papille du nerf optique, le ou les vaisseaux sont couverts, dès leur émergence, d'une masse proéminente, d'un blanc éclatant, avec des points et des stries rouges provenant des nouveaux vaisseaux, que l'on peut faire disparaître momentanément en comprimant le globe de l'œil (*Nagel*). Cette masse blanchâtre, assez nettement limitée, s'étend sur la rétine et accompagne les vaisseaux jusqu'à une certaine distance du nerf optique.

L'aspect extérieur de l'œil est tout à fait normal; rarement le pourtour de la cornée est injecté; quelquefois l'iris est un peu paresseux dans ses mouvements, et après un certain temps la pupille paraît légèrement dilatée.

Les malades accusent d'abord la sensation d'un nuage gris devant l'œil malade, ou d'un brouillard autour des objets, qui s'épaissit lorsqu'ils font des efforts pour distinguer; ils sont facilement éblouis et se plaignent de voir des étincelles. La force visuelle centrale diminue considérablement, le champ visuel se rétrécit, ou peut présenter des lacunes (scotomes) dont la forme et l'emplacement varient. Cet affaiblissement de la vision est surtout remarquable lorsque l'éclairage diminue. Quant à la perception des couleurs, nous n'aurions qu'à reproduire les considérations présentées plus haut au sujet de la rétinite séreuse.

Parfois les objets paraissent plus petits (micropsie), ou plus grands (mégalopsie), ou déformés (métamorphopsie), phénomènes que l'on peut constater facilement en provoquant la diplopie, à l'aide d'un prisme placé devant l'œil avec sa base tournée en haut ou en bas. Le malade peut comparer ainsi les images séparées provenant des deux yeux.

Dans les degrés très prononcés de cette affection, l'affaiblissement de la vision peut aller jusqu'à la cécité complète.

En général, les malades ne ressentent pas de douleurs, tout au plus une sensation de pression dans le fond de l'orbite.

La *marche* de la rétinite parenchymateuse est habituellement très lente; même lorsque les symptômes caractéristiques de

cette affection s'établissent rapidement, la maladie devient après peu de temps presque stationnaire, avec des rémissions et des aggravations alternatives.

Ce n'est que lorsque le processus se présente avec peu d'intensité, que les exsudations sont insignifiantes et la maladie de courte durée, que l'on peut espérer une guérison complète; encore les rechutes sont-elles fréquentes. Si la maladie a duré longtemps, avec des exsudats considérables, et qu'elle ait déjà provoqué des altérations consécutives des éléments nerveux, la guérison est toujours incomplète. La vision reste plus ou moins atteinte, suivant que le processus s'est localisé vers le centre ou vers la périphérie de la rétine. Enfin, la maladie se termine assez souvent par l'atrophie du tissu rétinien et l'abolition définitive de la vision.

Le *pronostic*, toujours très grave, varie suivant les circonstances particulières, la cause et la durée de la maladie, l'intensité et l'extension du processus, et sa localisation. Il s'aggrave avec l'âge du malade, avec les progrès des défectuosités du champ visuel, la disposition aux altérations vasculaires, et avec la probabilité d'une affection cérébrale analogue. Le nombre des récidives augmente la crainte de l'atrophie finale.

Etiologie. — La cause de cette affection, abstraction faite de l'influence d'une diathèse syphilitique et de l'albuminerie (voy. plus loin), est souvent inconnue; on en accuse l'hérédité, la dysménorrhée, l'effet subit d'un éclairage éblouissant, des efforts de vision exagérés, même les contusions du globe oculaire. La maladie peut aussi se propager sur la rétine en venant de la choroïde; enfin, elle peut être en rapport avec des altérations athéromateuses du cerveau.

Traitement. — Repos complet des yeux, avec séjour prolongé dans une chambre maintenue toujours dans le même degré d'obscurité. Nourriture réglée selon la constitution générale. L'hyperhémie considérable de la rétine et les congestions vers la tête exigent des déplétions sanguines locales répétées à l'aide d'application de ventouses scarifiées à la tempe, des compresses fraîches et de légères purgations. Contre les exsu-

dations, on prescrit l'usage interne du calomel, du sublimé et des préparations iodurées, des frictions de pommade mercurielle et iodée.

Même après l'amélioration de son état, le malade ne doit commencer que très lentement à exercer sa vision, éviter un jour trop vif, et continuer pendant longtemps les précautions minutieuses pour éviter les rechutes.

3. Rétinite syphilitique.

La syphilis constitutionnelle se localise dans la rétine comme dans d'autres parties de l'œil, telles que l'iris et la choroïde. Dans la membrane nerveuse, elle est caractérisée par une opacité générale qui donne au fond de l'œil examiné à l'ophtalmoscope un reflet grisâtre ou bleuâtre, et sous laquelle les contours de la papille ne sont plus visibles. Cette opacité disparaît vers la périphérie de la membrane. Elle est très visible le long des gros vaisseaux rétiniens. Les veines paraissent hyperhémiées et tortueuses, mais à un degré assez variable; des hémorrhagies n'ont été signalées qu'exceptionnellement. La constatation de tous ces symptômes devient assez difficile lorsque la maladie est compliquée d'opacités du corps vitré, qui sont d'abord excessivement fines, et se manifestent davantage à mesure que la maladie fait des progrès.

D'autres fois, la rétinite syphilitique se présente sous l'aspect de la rétinite péri-vasculaire (voy. plus haut).

Lorsque, dans ces cas, l'examen ophtalmoscopique laisse douter si le trouble du fond de l'œil dépend de l'opacité de la rétine ou de celle du corps vitré, il faut diriger notre attention vers les parties périphériques. A cet endroit, le trouble de la rétine se perd de plus en plus et disparaît, tandis que les opacités du corps vitré y sont bien plus prononcées qu'au centre.

Une autre complication fréquente résulte des altérations de la choroïde. Celle-ci même est parfois le point de départ de la maladie qui a gagné consécutivement les couches externes de la rétine (*chorio-rétinite*). Ces altérations, cachées d'abord par le défaut de transparence de la membrane sus-jacente, ne deviennent souvent visibles qu'après la disparition des troubles rétiniens.

Dans une autre forme plus rare de la rétinite syphilitique,

l'opacité est très prononcée vers la fossette centrale et diminue progressivement autour de la macula. La papille du nerf optique et son voisinage conservent leur transparence (*rétinite centrale récidivante de Graefe*). Cet état survient subitement et s'accompagne d'une diminution considérable de la force visuelle centrale, qui peut même aller jusqu'à la cécité si les deux yeux sont atteints. La maladie disparaît souvent au bout de quelque temps et récidive au bout de quelques semaines ou de quelques mois.

Les rechutes peuvent se renouveler un grand nombre de fois, laissant après les premiers accès un état normal du fond de l'œil et de la vision. Mais plus tard la vision souffre d'une manière permanente, et le trouble rétinien reste constant.

Dans la forme ordinaire de la rétinite syphilitique, les troubles fonctionnels se résument dans une diminution d'abord peu considérable, mais quelquefois très rapide de l'acuité visuelle centrale, tandis que le champ de vision périphérique reste normal dans la plupart des cas. Les résultats de l'examen varient considérablement selon l'éclairage (torpeur de la rétine). Souvent les malades accusent la présence de taches noires immobiles (scotomes positifs, *Förster*), de corps flottants (opacités du corps vitré), d'apparitions lumineuses et colorées (photopsies et chromopsies).

Lorsque la maladie affecte la forme de chorio-rétinite, nous constatons à l'aide du périmètre des défectuosités du champ visuel qui correspondent dans leur forme et leur siège aux foyers disséminés sur le fond de l'œil ; si le processus morbide occupe alors la périphérie, le champ visuel est sensiblement rétréci. Cependant, il n'y a pas toujours un rapport exact entre les altérations visibles à l'ophtalmoscope et l'intensité des troubles fonctionnels. Si la macula est affectée, les malades voient parfois les objets plus petits qu'à l'état normal (micropsie) et déformés (métamorphopsie). Le sens des couleurs est au début normal et devient défectueux avec l'apparition de scotomes et dans leur étendue.

La *marche* de cette affection, d'ailleurs assez lente, est très variable. Souvent elle guérit par un traitement énergique au bout de six à huit semaines ; d'autres fois elle est très opiniâtre et dispose toujours à des récidives multipliées. Lorsque celles-ci

sont très fréquentes, on voit survenir un amincissement des artères en même temps que l'atrophie lente de la rétine et du nerf optique. En dernier lieu, l'épithélium pigmentaire subit une décoloration diffuse et on voit apparaître des taches noires au fond de l'œil. Leur forme étoilée et leur rapport avec les vaisseaux rétiniens donnent à l'image ophtalmoscopique de cette dernière phase de la chorio-rétinite un aspect qui rappelle celui de la rétinite pigmentaire, et l'on pourrait commettre une erreur de diagnostic si l'on ne tenait compte des antécédents.

Le *pronostic* est, en général, favorable au début de l'affection, et s'aggrave avec la durée et le nombre des récidives. La possibilité d'une restitution complète dépend de l'intensité des opacités et des altérations du tissu rétinien.

Etiologie. — La statistique, en s'appuyant sur les antécédents des malades, a démontré que la syphilis constitutionnelle se traduit dans un certain nombre de cas par une inflammation de la rétine, qui se présente alors avec l'ensemble des symptômes décrits. Si ceux-ci n'ont rien d'absolument caractéristique, ils tirent leur valeur du fait qu'ils ont été observés ainsi plus fréquemment chez les syphilitiques que chez d'autres malades atteints de cette rétinite.

Traitement. — Il se compose presque exclusivement de la médication antisyphilitique : frictions mercurielles méthodiques, injections mercurielles sous-cutanées, usage interne des mercuriaux et de l'iodure de potassium. On ajoute avec avantage à ce traitement le séjour dans l'obscurité et des transpirations plus ou moins fréquentes selon les forces générales du malade. — Contre les symptômes inflammatoires aigus, on emploie utilement des déplétions sanguines à la tempe avec la sangsue artificielle. — Il importe de continuer le traitement pendant quelque temps après la disparition de la maladie, et de ne l'abandonner que progressivement et avec précaution, pour prévenir les rechutes.

La torpeur de la rétine, qui persiste quelquefois pendant longtemps, a été combattue par des injections sous-cutanées de strychnine pratiquées à la tempe.

4. Rétinite albuminurique.

En même temps qu'une hyperhémie veineuse, on observe, autour de la papille optique, un trouble grisâtre de la rétine qui masque les contours de la papille et voile en partie les vaisseaux. Cette opacité se condense, et l'on y observe des petites hémorrhagies de forme ronde ou striée. A quelque distance de la papille, on voit se développer un certain nombre de points ou de petites plaques blanches laiteuses, qui s'agrandissent, se réunissent et forment enfin autour du nerf optique un anneau assez large d'un blanc graisseux éclatant, pourvu de prolongements dirigés vers la périphérie de l'œil, où l'on retrouve quel-

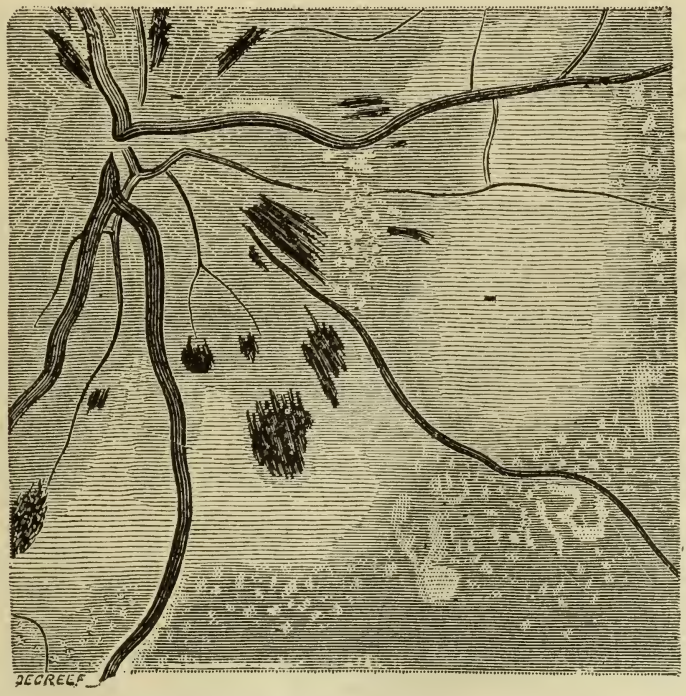

Fig. 84. — Rétinite albuminurique.

ques plaques blanches isolées. Les vaisseaux disparaissent en grande partie dans le tissu tuméfié de la rétine, sur lequel on constate des foyers apoplectiques (fig. 84).

Autour de la tache jaune, on observe une masse de petits points blancs groupés en lignes rayonnant vers la fossette cen-

trale, qui prend une couleur rouge foncé. Les parties périphériques de l'œil ne présentent aucune altération.

Cet aspect de la rétine résulte d'une transsudation séreuse dans le voisinage de la papille et de l'hypertrophie du tissu cellulaire de la rétine. Cet état s'accompagne de la dégénérescence graisseuse de ces éléments, et plus tard de la sclérose des fibres nerveuses et des cellules ganglionnaires. La disposition particulière des fibres radiaires dans la région de la macula, vers laquelle ces fibres convergent, explique l'aspect particulier de cette région, c'est-à-dire le groupement, en forme d'étoile, des points et plaques blanches qui indiquent la dégénérescence graisseuse subie également par les fibres radiaires.

Les parois vasculaires sont atteintes d'altérations analogues.

Dans quelques cas le processus inflammatoire se concentre surtout sur la papille du nerf optique, qui devient le siège d'une tuméfaction notable et dont l'image ophtalmoscopique ressemble alors tout à fait à une papille étranglée (voy. les Maladies du nerf optique).

Les troubles fonctionnels sont très variables dans cette maladie et ne concordent nullement avec les altérations visibles à l'ophtalmoscope. La vision centrale souffre toujours plus ou moins, mais il est rare qu'elle soit complètement abolie. Dans la plupart des cas, le champ visuel reste même libre, à moins que la maladie ne se complique plus tard d'un décollement de la rétine. La perception des couleurs est normale. — L'affection atteint généralement les deux yeux, à des degrés différents.

La *marche* de la maladie est lente, interrompue par des périodes stationnaires, des améliorations et des aggravations subites.

On a observé des cas de guérison complète (dans l'albuminurie, après la fièvre scarlatine ou pendant la grossesse), où l'état de la rétine et de la vision est redevenu entièrement normal. D'autres fois il reste des traces des opacités rétiniennes et des troubles visuels qui en sont résultés, ou bien enfin la maladie se termine par des altérations atrophiques ou par le décollement de la rétine. Souvent les progrès de la maladie générale et la mort du malade mettent fin à l'étude de la marche de l'affection oculaire.

Comme complications, on a constaté des hémorrhagies sous la conjonctive et dans le corps vitré. Elles sont importantes comme symptômes d'une disposition hémorrhagique générale, qui se manifeste aussi par l'apparition d'épistaxis, de purpura hémorrhagique, d'apoplexies cérébrales.

Le *pronostic*, assez sérieux en lui-même, augmente de gravité en raison des dangers auxquels la maladie générale expose la vie du malade. Si la santé se rétablit, l'affection oculaire peut guérir également et la vision s'améliorer ou même revenir à l'état normal.

Etiologie. — Cette forme de rétinite est intimement liée à l'apparition de l'albumine dans les urines, surtout lorsque l'albuminurie dure un temps prolongé, par conséquent dans les cas de maladie des reins (maladie de Bright), de fièvre intermittente grave, d'intoxication saturnine, d'exanthème aigu, surtout la fièvre scarlatine, et pendant la grossesse. D'après les uns, il faudrait l'attribuer alors à une nutrition défectueuse du tissu rétinien par le sang altéré ; d'après les autres, à la tension vasculaire du système artériel, qui augmente avec les troubles de la circulation générale (hypertrophie du ventricule gauche) survenus à la suite de la maladie des reins. Toujours est-il que la rétinite albuminurique ne s'observe que dans 8 ou 10 p. 100 des cas de maladie de Bright, et qu'une fois établie, elle peut suivre une marche indépendante de l'état général.

Traitement. — L'état général permet rarement de combattre les symptômes inflammatoires par l'emploi de ventouses scarifiées à la tempe, qui ont paru utiles quand on a pu les employer ; on les remplace par des ventouses sèches, par des dérivatifs, etc. Dans le traitement général, on a vu de bons résultats pour l'état des yeux par l'emploi du régime lacté, l'iodure de potassium, les préparations ferrugineuses, le tannin, la digitale, et par l'usage modéré des médicaments diurétiques et diaphorétiques.

La majeure partie de ces malades ne supportent pas de traitement affaiblissant, et leur état général exige plutôt une médication fortifiante et un régime tonique.

Il faut se garder de confondre avec la maladie que nous

venons de décrire l'*amaurose urémique*, que l'on observe aussi dans la maladie de Bright et qui ne doit pas être attribuée à une altération de la rétine. Elle est caractérisée par des obscurcissements subits ou même par la cécité complète, qui s'établit rapidement et disparaît après l'accès (voy. plus bas les Amblyopies par intoxication).

5. Rétinite leucémique.

La *leucémie* compte aussi parmi les affections générales qui peuvent produire la rétinite.

A l'ophtalmocospe, on voit la couleur rouge du fond de l'œil changée en une coloration citrine blanchâtre, qui doit être attribuée à la modification de la couleur du sang par l'excès des leucocytes qu'il contient. Ce changement de couleur ne paraît cependant pas constant.

Le voisinage de la papille est le siège de petites opacités blanchâtres, de forme ronde, souvent entourées de foyers hémorrhagiques, et dont les plus grandes n'atteignent pas en étendue le diamètre de la papille; elles paraissent alors proéminer au-dessus du niveau de la rétine. Ces opacités se retrouvent jusque vers la région équatoriale de la rétine et accompagnent parfois les vaisseaux rétiniens sous forme de stries blanches.

La cause anatomique de ces opacités a été reconnue dans des amas de leucocytes (corpuscules lymphatiques, *Leber*), qui ressemblent aux foyers leucémiques des autres organes (*Virchow*), et de la choroïde (*Engel-Reimers*). D'autres fois, on a reconnu que ces opacités étaient formées par la sclérose des fibres nerveuses de la rétine (*Recklinghausen*).

Les troubles fonctionnels sont généralement peu prononcés, à moins que la maladie ne se complique d'hémorrhagies considérables dans le voisinage de la macula ou dans le corps vitré. On a vu aussi des foyers apoplectiques dans la choroïde (*Sæmisch*).

Cette affection de l'œil n'exige pas d'autre traitement que celui de la maladie générale.

6. Rétinite ponctuée (albescens) et striée.

On a publié quelques cas d'une affection rétinienne particulière dans laquelle l'ophtalmoscope révèle la présence d'un

grand nombre de petits points ronds, blancs, situés surtout entre la papille et la macula. Ils proviennent peut-être d'hémorrhagies, ou sont les résidus d'un processus inflammatoire. La vision n'en souffre que dans la région de la fixation et reste normale à la périphérie.

Bien plus fréquentes sont des stries blanches étendues qui recouvrent les vaisseaux et parfois passent à travers la papille. On les attribue au développement du tissu cellulaire à la suite d'hémorrhagies ou d'altérations inflammatoires. La vision est souvent très altérée.

Le traitement dans l'une et l'autre de ces affections se résume dans l'application de la ventouse de Heurteloup, l'iodure de potassium, de petites doses de sublimé.

ARTICLE III

Rétinite pigmentaire.

Le premier symptôme de cette maladie, et qui se montre souvent longtemps avant l'apparition de l'altération caractéristique de la rétine, consiste en une diminution très notable de la vision aussitôt que l'éclairage diminue (*héméralopie*). Il en résulte qu'à la tombée de la nuit les malades ne peuvent plus se conduire, phénomène que l'on peut reproduire en examinant ces malades en plein jour dans une chambre obscurcie. Cette observation démontre que ce symptôme doit être attribué à une torpeur de la rétine qui exige un éclairage intense pour fonctionner normalement.

Pendant longtemps cette héméralopie est la seule plainte des malades ; puis il survient un rétrécissement du champ visuel, sensible d'abord quand l'éclairage est insuffisant, puis en plein jour. Ce rétrécissement suit une marche irrégulièrement concentrique, et lentement, mais continuellement progressive vers le point de fixation ; la vision centrale peut rester longtemps intacte, même lorsque le champ visuel est réduit à une étendue de quelques pouces, de sorte que ces malades lisent des caractères très fins, et néanmoins ne sont pas en état de se conduire seuls (absolument comme si un œil normal regardait à travers un tube étroit). C'est aussi la raison qui fait

que leurs yeux sont quelquefois animés de mouvements rapides, à l'aide desquels ils cherchent à voir successivement les objets qu'un œil normal embrasse à la fois. Ce regard mobile, vacillant, inquiet, peut prendre le caractère du nystagmus. La perception des couleurs est normale ; le sens de lumière considérablement abaissé.

Peu à peu, l'insensibilité envahit aussi la partie centrale de la rétine, et la maladie se termine par une cécité complète.

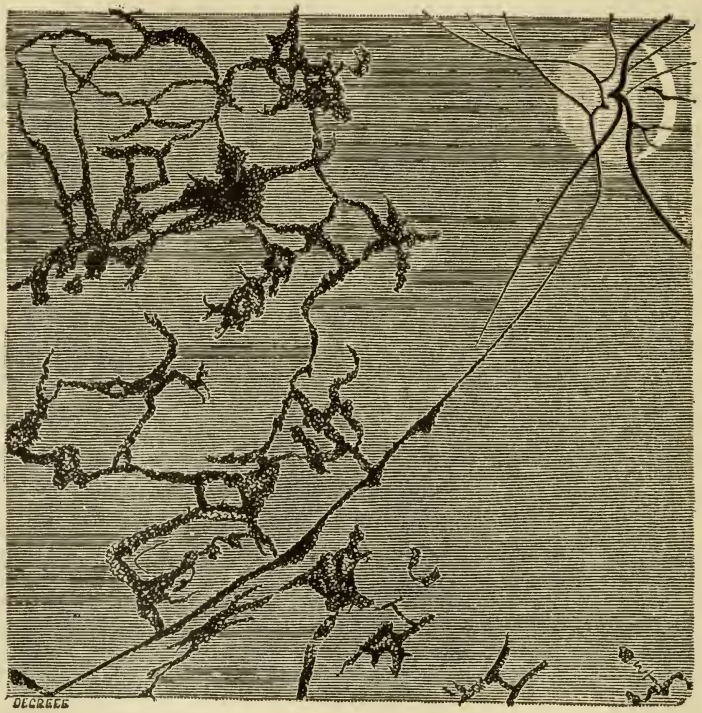

Fig. 85. — Rétinite pigmentaire.

A l'ophtalmoscope, cette affection est caractérisée par l'apparition d'amas pigmentaires dans la rétine, au voisinage des vaisseaux de cette membrane, par la décoloration grisâtre ou blanchâtre de la papille du nerf optique qui, cependant, ne prend jamais une couleur blanche crayeuse ou à reflet tendineux, et enfin par un amincissement plus ou moins prononcé des vaisseaux du fond de l'œil (fig. 85).

Le pigment très noir, réuni en petites taches irrégulières dentelées ou étoilées, se montre généralement en premier lieu

vers la périphérie et en très petite quantité ; puis il augmente et s'avance progressivement vers le pôle postérieur de l'œil, en suivant souvent la direction des vaisseaux. L'image du fond de l'œil paraît couverte d'un léger voile.

La quantité de pigment rétinien est très variable dans cette maladie ; tantôt tout le fond de l'œil en est couvert, et ce n'est qu'à grand'peine que l'on peut poursuivre les vaisseaux rétrécis entre les amas pigmentaires ; tantôt on n'observe que quelques plaques isolées dans la région équatoriale du fond de l'œil ; enfin, on a observé des cas présentant tous les symptômes fonctionnels si caractéristiques de la rétinite pigmentaire, sans que l'on ait pu constater la présence de pigment dans la rétine.

A côté des altérations que nous venons de décrire, on constate parfois des modifications dans la choroïde, qui consistent surtout en une décoloration irrégulière de cette membrane, par suite de la disparition du pigment de la couche épithéliale.

Dans les cas déjà avancés de rétinite pigmentaire, on rencontre aussi une opacification partielle du cristallin siégeant vers le pôle postérieur, et qui ne devient qu'exceptionnellement le point de départ d'une cataracte complète. Le corps vitré paraît parfois le siège d'opacités floconneuses ou filamenteuses très fines (*Mooren*, *Schweigger*, in *Archiv für Ophthalmologie*, V. 1, p. 103).

Dans un petit nombre de cas, dont le premier a été publié par de Graefe et dont j'ai observé quelques exemples, les limites du champ visuel sont normales, mais il existe un scotome annulaire plus ou moins large à quelque distance du point de fixation. A l'ophtalmoscope on constate alors que les dépôts de pigment se trouvent localisés dans une zone intermédiaire entre la papille du nerf optique et la périphérie du fond de l'œil.

Les examens histologiques tendent à prouver que le pigment de la choroïde contenu dans la couche épithéliale peut s'infiltrer dans la rétine. Ce processus a été constaté d'abord après des choroïdo-rétinites avec exsudation entre les deux membranes. Dans ces cas, les couches externes de la rétine sont lentement détruites, et les cellules épithéliales de la choroïde s'avancent avec le pigment qu'elles renferment vers les couches internes de la rétine, ou bien ces cellules sont désorganisées et leur pigment seul pénètre dans la rétine.

Dans les cas types de rétinite pigmentaire, sans aucune altération de la choroïde, l'histologie a démontré l'hyperplasie très marquée du tissu cellulaire de la rétine, et plus particulièrement au voisinage des vaisseaux, dont les parois subissent d'ailleurs un épaississement hyalin qui rétrécit le calibre des gros vaisseaux et oblitère complètement les petits. En même temps l'épithélium pigmenté s'altère ; on y voit d'une part une partie des cellules s'atrophier, d'autre part apparaître des cellules fortement pigmentées qui s'infiltrent dans la rétine au voisinage des vaisseaux. Enfin les éléments nerveux s'atrophient aussi (*Leber*). — Le pigment rétinien paraît venir quelquefois de l'épithélium pigmenté du corps ciliaire (*Schweigger*).

La *marche* de cette maladie est excessivement lente ; elle débute généralement par des symptômes héméralopiques pendant la première jeunesse, plus rarement à un âge avancé ; elle attaque les deux yeux et conduit, par l'affaiblissement progressif de la vue à la cécité complète. Parfois elle reste pendant longtemps stationnaire.

Le *pronostic* est donc absolument mauvais.

L'*étiologie* de cette maladie n'est pas connue ; elle apparaît souvent chez plusieurs personnes de la même famille, semble subir l'influence de l'hérédité, et coïncide parfois avec l'idiotie ou la surdi-mutité. Un certain nombre d'enfants atteints étaient issus de consanguins, d'autres paraissaient frappés de syphilis congénitale. — L'apparition de pigment dans la rétine s'observe aussi, comme nous l'avons indiqué, dans la dernière phase de la chorio-rétinite. On en voit de même dans certains cas d'atrophie du nerf optique et de la rétine (Voy. plus loin).

Le *traitement* s'est montré jusqu'ici sans efficacité. On a essayé les émissions sanguines locales par la ventouse de Heurteloup, des collyres à l'atropine et à l'ésérine, l'usage interne des préparations iodurées, ferrugineuses, mercurielles, l'huile de foie de morue, les cures hydrothérapiques, mais avec un résultat négatif. En cas de sensibilité de l'œil à la lumière, il faut prescrire l'emploi de lunettes bleues, plus ou moins foncées. Des injections sous-cutanées de strychnine et le courant constant ont été employés pour combattre la torpeur rétinienne.

ARTICLE IV

Rétinite hémorrhagique. — Apoplexies de la rétine.

Dans la description des diverses rétinites, nous avons rencontré des taches apoplectiques à côté d'autres altérations qui caractérisent ces maladies. Ici nous avons à traiter l'apoplexie idiopathique qui se produit dans la rétine saine, en apparence du moins.

A l'ophtalmoscope, on retrouve ces foyers apoplectiques sous l'aspect de taches rouges, de forme et de couleur variables. Tantôt elles sont nombreuses, larges et serrées ; tantôt on ne rencontre que quelques petites plaques isolées, le long des vaisseaux rétiniens, vers la périphérie de la membrane ou juste à l'endroit de la macula.

Dans le voisinage du nerf optique, ces apoplexies ont le plus souvent une forme allongée avec des contours striés (dans la direction des fibres nerveuses). Leur couleur dépend d'abord de l'épaisseur de la tache hémorrhagique, puis de la coloration générale du fond de l'œil, en ce sens qu'elles paraissent d'un rouge vif lorsque la choroïde est faiblement pigmentée, et d'un rouge foncé lorsque le fond de l'œil est plus noir. Quelquefois les taches sont diffuses et produisent tout autour d'elles une infiltration séreuse de la rétine.

L'hémorrhagie peut occuper toute l'épaisseur de la rétine, et même pénétrer du côté externe jusqu'à la surface de la choroïde : elle s'étend alors en couche mince entre les deux membranes ; plus rarement le sang pénètre à travers la membrane limitante et hyaloïdienne dans le corps vitré ; exceptionnellement il s'étend entre la rétine et le corps vitré.

Les troubles fonctionnels dépendent du siège et de l'étendue des hémorrhagies. Lorsque les extravasations sont isolées et situées vers la périphérie, la vision centrale peut être intacte, et les interruptions périphériques du champ visuel ne peuvent être reconnues que par un examen minutieux. La vision est sérieusement atteinte lorsque les apoplexies occupent l'endroit de la macula, et chaque foyer hémorrhagique produit une défectuosité correspondante du champ visuel. Cet effet résulte,

d'une part, de ce que le sang intercepte les rayons de lumière avant qu'ils n'arrivent à la couche rétinienne destinée à leur perception, et d'autre part de la destruction que l'apoplexie produit dans le tissu si délicat de cette membrane.

Marche et terminaison. — La résorption des hémorrhagies rétiniennes est toujours lente ; sa durée varie de quelques semaines à plusieurs mois.

Pendant ce temps, les taches pâlissent progressivement, deviennent de plus en plus petites en se divisant, et finissent par disparaître soit sans trace, soit en laissant apparaître de petits points blancs en plus ou moins grand nombre. Quelquefois aussi on voit apparaître à leur place des altérations de la choroïde, ou bien leur emplacement est marqué par la présence d'un pigment noirâtre. Parfois, on reconnaît le siège primitif de l'hémorrhagie, même après la résorption complète du sang extravasé, à une teinte grisâtre ou blanchâtre (dégénérescence du tissu rétinien atteint). Lorsque les hémorrhagies ont été très étendues, ou qu'elles se sont renouvelées, la destruction du tissu ou la compression des éléments nerveux peuvent provoquer l'atrophie de la rétine.

Les troubles visuels peuvent disparaître en grande partie avec la résorption des hémorrhagies, lorsque celles-ci ont eu peu d'étendue. En général, les défectuosités du champ visuel persistent, et dans le cas d'atrophie consécutive la vision s'éteint complètement.

Des hémorrhagies rétiniennes très étendues paraissent disposer à une complication glaucomateuse contre laquelle l'iridectomie ne semble pas efficace.

Le *pronostic* des apoplexies rétiniennes est sérieux, d'autant plus que les foyers hémorrhagiques sont plus nombreux, plus étendus et plus près de la macula. Il s'aggrave par la disposition aux récidives.

Étiologie. — Les hémorrhagies de la rétine se rencontrent, comme nous l'avons vu, dans diverses formes de rétinite. Elles peuvent être le résultat de traumatismes, d'une diminution brusque de la pression intra-oculaire (après l'iridectomie contre le glaucome), de la thrombose de la veine centrale (Voy. plus loin).

Le plus souvent on observe les hémorrhagies rétiniennes chez les individus atteints de maladies organiques du cœur (hypertrophie du ventricule gauche), ou du système vasculaire (rigidité des artères, dégénérescence athéromateuse). Elles surviennent alors vers un âge avancé, avec d'autres symptômes de congestion cérébrale.

Ces hémorrhagies apparaissent aussi par suite de la cessation d'un flux hémorrhoïdal habituel, à la suite de troubles menstruels et de maladies générales, telles que le diabète, l'oxalurie, l'ictère, l'anémie pernicieuse, le scorbut, le purpura hémorrhagique, etc.

Le *traitement* doit varier avec l'état général du malade et la cause précise des hémorrhagies. Lorsque l'antiphlogose est indiquée ou permise, on emploie les compresses fraîches, des déplétions sanguines locales. Des applications d'un collyre à l'ergotine ou des injections sous-cutanées d'ergotine à la tempe paraissent rendre de bons services. Suivant les indications, on institue un traitement dérivatif et tendant à activer la résorption, ou une médication fortifiante, tonique, le régime lacté, l'usage des eaux minérales diurétiques et purgatives ; ou l'on emploie la digitale, l'élixir acide de Haller, etc.

En même temps, il faut prescrire un repos absolu des yeux, et prévenir le malade du danger de tout ce qui congestionne la tête. L'usage temporaire du bandeau compressif peut aussi rendre de bons services pour hâter la résorption des hémorrhagies.

ARTICLE V

Embolie de l'artère centrale de la rétine. — Thrombose de la veine centrale.

La pénétration d'un caillot dans l'artère centrale, ayant déterminé une cécité soudaine, a été observée pour la première fois par *de Graefe (Archives d'ophtalmologie*, 1859, V. 1, p. 136 [1]).

1. Le malade ayant succombé deux ans plus tard aux progrès de la maladie du cœur, la dissection de l'œil fut confiée à M. *Schweigger*, qui a conservé la préparation anatomique montrant la présence de l'embolus dans l'artère centrale, à 2 millimètres au delà de la lame fenêtrée (fig. 86.)

A l'ophtalmoscope, on constate peu de temps après l'accident une pâleur notable de la papille, qui conserve cependant sa transparence ; les artères semblent vides de sang et apparaissent sur la papille et sur la rétine comme des filets blanchâtres très étroits. Les veines, très rétrécies en général, augmentent un peu de calibre vers la partie équatoriale de l'œil. La partie centrale de la rétine commence bientôt à se troubler et présente une infiltration d'un blanc grisâtre complètement opaque, au milieu de laquelle l'endroit de la tache jaune appa-

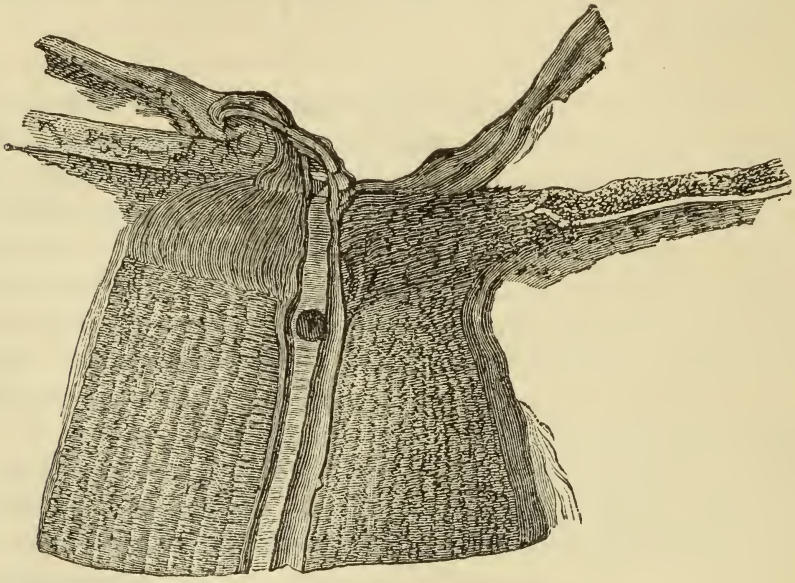

Fig. 86. — Embolie de l'artère centrale de la rétine.

raît avec une couleur rouge foncé. Pendant ce temps on observe dans les veines un phénomène qui paraît se rapporter au développement d'une circulation collatérale. La colonne sanguine qu'elles contiennent se précipite de la périphérie vers le nerf optique, s'avançant par saccades et s'arrêtant parfois brusquement, et remplissant irrégulièrement les différentes parties du vaisseau.

Les troubles visuels s'annoncent d'abord par l'apparition soudaine d'un brouillard devant l'œil malade, dont la vue s'éteint complètement dans l'espace de quelques minutes.

Marche et terminaison. — L'infiltration de la rétine diminue

rapidement, ainsi que la coloration particulière de la macula ; il survient une atrophie progressive de la papille et de la rétine. La vision se rétablit quelquefois passagèrement, mais d'une façon très incomplète, et généralement vers la périphérie du champ visuel ; mais elle finit par s'éteindre et reste ordinairement abolie.

Le *pronostic* est, par conséquent, absolument mauvais.

Étiologie. — Les cas observés étaient presque toujours compliqués de maladies organiques du cœur ou de dégénérescence athéromateuse du système vasculaire ; une fois, il y avait en même temps un anévrysme de la carotide primitive *(Knapp)*. On a publié aussi des observations d'embolie de l'artère centrale de la rétine survenue pendant la grossesse et la maladie de Bright.

Traitement. — Pour favoriser le rétablissement de la circulation, on a essayé le massage (*Mauthner* avec succès dans un cas), l'effet de paracentèses répétées de la chambre antérieure, la sclérotomie et l'iridectomie, dans le but d'affaiblir la pression que les liquides internes de l'œil exercent sur les parois vasculaires.

Ces moyens sont cependant restés sans résultat.

On a observé aussi des cas où l'embolie siégeait dans une des branches de l'artère centrale avec infiltration de la partie rétinienne correspondante, la macula présentant un état normal.

Les troubles fonctionnels sont alors limités à une partie du champ visuel et peuvent disparaître complètement.

Virchow a rattaché à l'embolie des vaisseaux de l'œil (tronc ou ramification de l'artère) la choroïdite suppurative que l'on voit survenir dans le cours de la fièvre puerpérale, de la phlébite, de la pyohémie (voy. p. 267), et il en a publié des cas soumis à un examen anatomique (*Gesammelte Abhandlungen*, 1856, p. 539 et 711, *Archiv für pathologische Anatomie*, 1856, t. IX, fasc. 2, p. 307 ; et t. X, fasc. 2, p. 179).

La THROMBOSE DE LA VEINE CENTRALE a été démontrée anatomiquement par *Michel* ; à l'examen ophtalmoscopique, elle est caractérisée par l'hyperhémie extrême des veines de la rétine,

tandis que les artères sont tellement amincies qu'on les voit à peine. Tout le fond de l'œil est couvert d'hémorrhagies persistantes et renouvelées qui détruisent la rétine et les fonctions visuelles. — Il arrive aussi que la thrombose n'occupe qu'une des branches de la veine centrale et que les altérations sont restreintes à la région correspondante de la rétine. — La thrombose de la veine centrale atteint surtout des personnes âgées avec affection du cœur ou athérome des vaisseaux. Elle a été observée aussi à la suite d'inflammations dans l'orbite ayant produit la thrombose des veines orbitales qui se propage dans la veine centrale de la rétine. Ainsi l'érysipèle de la face avec tendance à l'infiltration phlegmoneuse des tissus profonds amène des inflammations et des abcès de l'orbite comme des paupières, accompagnées de thromboses, auxquelles on doit attribuer des cas de cécité, quelquefois des deux yeux, observés à sa suite (*Knapp*).

ARTICLE VI

Décollement de la rétine.

Lorsque les milieux de l'œil sont transparents et que le décollement est considérable, le diagnostic ne présente pas de difficulté.

Avec le miroir ophtalmoscopique, on observe dans une partie du fond de l'œil un reflet inaccoutumé, grisâtre ou bleu verdâtre. Cette partie du fond de l'œil présente des plissements et des ondulations lorsque le malade change la direction de son regard. On ne tarde pas à reconnaître sur cette membrane flottante la présence de vaisseaux rétiniens assez irréguliers dans leur parcours, car ils sont en partie cachés à l'observateur par les replis de la surface soulevée. Ces vaisseaux ont généralement une coloration très foncée.

En examinant attentivement les limites de la portion détachée de la rétine, on observe le coude que forment les vaisseaux en descendant au niveau normal de la membrane. Celle-ci montre à cet endroit une infiltration séreuse et parfois de petites taches apoplectiques.

Dans le plus grand nombre des cas, le décollement se trouve à la moitié inférieure du fond de l'œil ; car lors même que la rétine aurait été d'abord détachée en haut, le liquide sous-

rétinien fuse entre cette membrane et la choroïde, et atteint les parties inférieures. La partie supérieure de la rétine primitivement décollée peut alors se réappliquer sur la choroïde et recouvrer l'intégrité de ses fonctions.

Le diagnostic de cette affection présente plus de difficultés lorsque la rétine n'est que soulevée dans une petite étendue, sans formation de plis et avec transparence de l'exsudation sous-jacente.

Il faut alors s'assurer des différences de niveau en suivant la marche d'un vaisseau et en constatant, par des mouvements latéraux du verre biconvexe, que la partie du vaisseau qui traverse le pli rétinien se trouve plus élevée que celle qui parcourt la rétine normale. Généralement, les vaisseaux ont sur la rétine soulevée une couleur plus foncée, un trajet rectiligne, et disparaissent par endroits. — Les déchirures qui existent parfois dans la rétine décollée se reconnaissent à leurs bords recourbés et à l'apparition de la choroïde rouge. On rencontre aussi des opacités du corps vitré sous forme de flocons ou d'un trouble diffus circonscrit qui siège de préférence devant la partie décollée de la rétine. — L'épanchement qui produit le décollement est le plus souvent séreux, rarement sanguinolent ou purulent.

Les troubles visuels provoqués par le décollement rétinien sont des plus caractéristiques : le malade accuse la présence d'un nuage grisâtre flottant devant son œil, et quelquefois celle de taches noires plus mobiles qui traversent son champ visuel dans toutes les directions.

L'examen attentif montre une défectuosité du champ visuel qui correspond exactement au siège et à l'étendue de la partie décollée. Ainsi, lorsque le décollement a eu lieu en bas, le malade ne verra plus ou ne distinguera qu'imparfaitement les objets situés dans la partie supérieure du champ visuel. Le degré de l'abaissement de l'acuité visuelle dans cette partie dépend surtout des altérations secondaires que la rétine subit à l'endroit du décollement, de sorte que dans les cas récents il peut arriver que les malades comptent encore les doigts, tandis que la vision s'y éteint complètement lorsque la rétine décollée est atteinte d'infiltration et de dégénérescence de son tissu.

Entre la partie défectueuse du champ visuel et la portion conservée, il existe généralement une zone plus ou moins

large où la vision est très imparfaite; c'est celle qui correspond à l'endroit où la rétine, sans être déjà détachée, commence à se soulever, et où les vaisseaux rétiniens forment le coude.

La vision centrale s'amoindrit généralement dès le début de l'affection, et d'autant plus que le décollement se rapproche davantage de la macula. Les malades se plaignent alors de voir les objets déformés, les lignes droites courbées ou brisées (métamorphopsie). Les troubles dans la perception des couleurs sont très marqués. Lorsque le décollement intéresse la macula elle-même et que la perception y est abolie, les malades se servent encore de la portion de la rétine qui est restée appliquée sur la choroïde, et il en résulte une fixation excentrique. Les troubles visuels augmentent considérablement avec une certaine diminution de l'éclairage.

Les taches noires qui flottent devant l'œil proviennent des opacités du corps vitré dont l'apparition précède ou accompagne souvent le décollement de la rétine. A côté d'elles, les malades voient quelquefois des gouttes de feu, des étoiles brillantes ou des éclairs qui passent rapidement devant leurs yeux. Ces photopsies sont dues à l'irritation ou aux tiraillements de la rétine, qui proviennent des déplacements subits du liquide pendant les mouvements oculaires.

Dans le plus grand nombre des cas, la tension du globe de l'œil est diminuée lorsqu'il y a un décollement de la rétine, et l'œil devient de plus en plus mou. Ce n'est que lorsque le décollement rétinien résulte d'une tumeur de la choroïde, ou dans les cas plus rares encore de complications du côté de l'iris, qu'il survient une augmentation de la pression intra-oculaire, et que le globe devient plus dur.

La *marche* de cette maladie est au début progressive. Le décollement peut gagner toute l'étendue de la rétine, qui prend alors la forme d'un infundibulum dont la grande ouverture est dirigée en avant. Cet état est presque toujours suivi de la formation d'une cataracte corticale molle avec des opacités capsulaires, ou d'iritis chronique avec occlusion de la pupille et les symptômes de phtisie du globe oculaire.

Assez souvent, cependant, le décollement de la rétine, arrivé à une certaine étendue, reste stationnaire; mais ce n'est

que tout à fait exceptionnellement qu'on a observé des cas de guérison spontanée par la résorption du liquide sous-rétinien ou par la rupture de la poche rétinienne. Dans ce dernier cas, le liquide s'épanche dans le corps vitré et la membrane se réapplique à la choroïde.

Le *pronostic* est par conséquent des plus graves; on observe par-ci, par-là, un cas de guérison spontanée, mais la guérison complète, même passagère, est exceptionnellement rare; dans les cas qui restent stationnaires et même lorsqu'on a obtenu une amélioration fonctionnelle sensible, celle-ci n'est souvent pas de longue durée, la vision reste généralement assez défectueuse et sujette à des variations pénibles pour les malades. Surtout au début de l'affection, ils voient généralement un peu mieux le matin, lorsqu'à la suite d'un décubitus dorsal prolongé la rétine s'est partiellement réappliquée; mais cette amélioration disparaît rapidement. Il faut encore, pour le pronostic, tenir le plus grand compte du fait que, lorsque le décollement survient dans un œil à la suite d'une cause qui existe également dans l'autre (myopie progressive), celui-ci est souvent, quelque temps plus tard, également atteint de décollement de la rétine.

Étiologie. — Une des causes les plus fréquentes du décollement rétinien consiste dans l'existence de la myopie progressive (sclérectasie progressive), soit qu'il faille attribuer à cette maladie une tendance particulière à des épanchements séreux à la surface antérieure de la choroïde, soit que le décollement rétinien résulte mécaniquement de l'allongement de l'axe antéro-postérieur du globe (voy. *Staphylôme postérieur*, p. 278).

Le décollement peut encore être causé par des traumatismes de l'œil avec épanchements séreux ou hémorrhagiques entre la choroïde et la rétine. D'autres fois, l'épanchement séreux avec décollement rétinien survient à la suite de rétinites ou de choroïdites. — Dans certaines formes d'irido-choroïdite avec altération consécutive du corps vitré, celui-ci renferme des opacités membraneuses qui adhèrent sur un point à la rétine, et en se rétractant attirent et détachent cette membrane de la choroïde. *Leber* a attiré l'attention sur la fréquence des déchirures de la rétine que l'on voit avec l'ophtalmoscope dès le

début du décollement et au même endroit. Cette rupture de la rétine serait due à la rétraction de l'humeur vitrée altérée, et précède le décollement de la rétine qui serait produit par la pénétration de l'humeur vitrée, à travers la rupture, entre la rétine et la choroïde. — On a observé aussi le décollement de la rétine occasionné par la compression subite des vaisseaux de l'orbite, à la suite d'abcès ou de tumeurs intra-orbitaires, qui empêchent la circulation du champ veineux. Une autre cause de décollement réside dans les tumeurs de la choroïde et de la rétine, ou dans la présence d'un cysticerque sous-rétinien. — Enfin, on a vu la rétine se décoller, à la suite de plaies de la sclérotique, lorsque la rétraction cicatricielle diminue l'étendue de la surface à laquelle la rétine est indirectement attachée.

Traitement. — Le traitement du décollement de la rétine débute par la médication dérivative et antiphlogistique. Le repos au lit avec emploi de bandages compressifs, de légères purgations, les transpirations par la pilocarpine et des frictions mercurielles, l'application périodique de la ventouse de Heurteloup, sont les moyens ordinaires par lesquels on espère s'opposer aux progrès de la maladie, ou même obtenir la résorption du liquide sous-rétinien.

Si ce traitement se montre insuffisant, on pratique la ponction de la sclérotique. A l'endroit où la rétine est décollée, on pratique une incision de la conjonctive, on dégage la sclérotique et on pénètre avec un couteau à cataracte de Graefe à travers la sclérotique et la choroïde ; en imprimant une légère rotation au couteau, les lèvres de la plaie sclérale s'écartent et permettent au liquide sous-rétinien de s'écouler. On ferme la plaie de la conjonctive par une suture, on applique un bandeau compressif et prescrit le repos. Les améliorations et les guérisons ainsi obtenues ne sont pas toujours de longue durée, mais cette opération ne présentant aucun danger, on peut toujours y avoir recours de nouveau.

Cette opération imaginée d'abord par *Sichel* est préférable au procédé de *de Graefe* qui pratiquait à travers le corps vitré une incision de la rétine pour provoquer l'écoulement du liquide sous-rétinien dans l'humeur vitrée. *Bowman* pratiquait cette déchirure sur une grande étendue à l'aide de deux aiguilles. *Wecker* a proposé une méthode de drainage par introduction

d'un fil d'or à travers la sclérotique et la choroïde pour assurer la filtration du liquide sous-rétinien. Il a cependant abandonné cette manière d'agir ainsi que la perforation à l'aide du galvanocautère également proposé par lui, et ne se sert plus de ce dernier instrument que pour pratiquer des pointes de feu sur la conjonctive autour de la cornée.

Les injections iodées intra-oculaires (*Schoeler*, *Abadie*) n'ont pas tenu les promesses faites par leurs auteurs, et l'emploi de l'électrolyse (*Abadie*) est de date trop récente pour qu'on ait pu se former une opinion sérieuse sur ses résultats.

Presque tous les praticiens sont revenus maintenant à la simple ponction de la sclérotique et évitent soigneusement d'atteindre la rétine, de crainte d'augmenter le décollement.

Dans des cas de décollement de la rétine avec perte complète de la vision, le globe oculaire est quelquefois le siège d'éblouissements très pénibles ou de phosphènes très intenses. Il faut alors pratiquer la section du nerf optique (voy. p. 260 et 289) et en cas d'insuccès recourir à l'énucléation.

ARTICLE VII

Tumeurs de la rétine.

Les recherches histologiques tendent à prouver que les tumeurs de la rétine, décrites sous le nom de *fongus hématode*, *cancer médullaire* ou *encéphaloïde*, sont complètement identiques avec la néoplasie de la rétine à laquelle *Virchow* a donné le nom de *glioma*. A côté de cette néoplasie déjà décrite par *Robin* (dans l'*Iconographie* de Sichel, pl. 61, fig. 14) et par *Schweigger* (*Archiv für Ophtalmologie*, VI, 2, p. 424), on rencontre des cas bien plus rares de *gliosarcome*.

Le *gliome* de la rétine peut être comparé aux tumeurs analogues du cerveau; de même que celles-ci prennent naissance dans les éléments cellulaires (névroglie) de la substance cérébrale, le gliome débute dans les couches granulaires externes (*Robin*, *Schweigger*), ou dans le tissu cellulaire de la couche des fibres nerveuses (*Iwanoff*). La tumeur se compose d'amas considérables de granulations et de noyaux traversés d'un réseau fibrillaire à mailles serrées, et d'un petit nombre de fibrilles et de cellules pourvues de prolongements filiformes.

Le tissu néoplasique renferme un certain nombre de vaisseaux d'un assez gros calibre, et cette vascularisation augmente considérablement lorsque la tumeur, après avoir perforé l'œil, se développe au dehors.

Diagnostic. — Il est rare qu'on observe le gliome à son début, parce qu'il n'atteint en général que des enfants trop jeunes pour indiquer le trouble visuel, et les parents ne s'en aperçoivent que lorsque les progrès de la maladie sont déjà avancés. C'est qu'au début l'aspect extérieur de l'œil malade ne présente rien d'anormal ; les douleurs et les symptômes inflammatoires font entièrement défaut. Lorsqu'on a l'occasion de pratiquer à cette époque l'examen ophtalmoscopique, on rencontre sur la rétine de nombreuses plaques blanches de grandeur variable, dont les unes sont encore situées derrière les vaisseaux rétiniens, tandis que d'autres occupent toute l'épaisseur de la membrane et proéminent distinctement sur son niveau. Bientôt il survient un décollement de la rétine ; cette membrane est poussée en avant par un épanchement liquide, et la néoplasie qu'elle renferme devient alors plus visible. Elle se présente sous forme de proéminences bosselées, d'un blanc nacré ou doré, qui montrent par place un réseau vasculaire fin et serré. Ce reflet particulier, venant du fond d'un œil dépourvu de sa force visuelle, lui a fait donner autrefois le nom d'*œil de chat amaurotique* (*Beer*). Bien que ce reflet puisse se produire toutes les fois que des masses blanchâtres (matière purulente, rétine décollée atteinte d'altérations consécutives) se trouvent immédiatement derrière le cristallin, il n'est jamais aussi prononcé que dans le gliome, à cause de l'absence de toute pigmentation et de la transparence complète du corps vitré dans cette affection.

La vision de l'œil est, dans le cas de gliome, sérieusement atteinte dès le début de l'affection, et bientôt entièrement abolie.

Marche et terminaison. — Le développement de cette tumeur est continuellement progressif. A mesure qu'elle s'avance dans l'intérieur du globe de l'œil, la pression intra-oculaire augmente et l'œil peut présenter les caractères de l'œil glaucomateux : insensibilité et trouble diffus de la cornée, dilatation et immobilité de la pupille, hyperhémie des veines conjonctivales et sous-conjonctivales. Il se forme une cataracte. Quelquefois,

pendant le développement progressif de la tumeur, une inflammation oculaire suppurative se déclare et se termine par l'atrophie du globe ; mais celle-ci n'empêche pas l'accroissement de la tumeur. Le gliome se propage habituellement en dehors de l'œil par le nerf optique, qui peut être atteint par la néoplasie peu de temps après son début dans la rétine, longtemps avant qu'elle remplisse tout l'intérieur du globe oculaire.

Lorsqu'enfin la tumeur a envahi le globe tout entier, elle se fait jour au dehors par une perforation, soit au bord de la cornée, soit à travers celle-ci même, plus rarement à travers la sclérotique. Au contact de l'air, elle prend une coloration rouge foncé, saigne facilement, sécrète beaucoup et s'accroît rapidement.

Les symptômes qui indiquent les progrès de la néoplasie dans le nerf optique sont une légère exophtalmie, quelque raideur dans tous les mouvements du globe, une certaine résistance quand on presse celui-ci vers le fond de l'orbite, et l'effacement de la cavité normale entre l'orbite et le globe de l'œil. Tous ces symptômes sont bien plus prononcés lorsque le tissu orbitaire est envahi par la néoplasie, qui s'y présente par des foyers multiples, se réunissant rapidement pour former des tumeurs considérables. Les parois osseuses conservent longtemps leur intégrité ; mais le long du nerf optique la dégénérescence se propage vers le cerveau, ou par un développement continuel, ou seulement par places. On a observé enfin des tumeurs gliomateuses dans le diploé des os de la boîte cranienne, dans le foie et les ovaires. (Knapp, *Die intra-oc. Geschwülste*, 1868, p. 5 ; Schiess-Gemusius, dans *Virchow's Archiv*, Bd. XLVI, 3 ; Heyman et Fiedler, dans *Archiv für Ophthalmologie*, XV, 2, p. 173.) Le malade succombe alors avec les symptômes particuliers de l'une ou de l'autre de ces complications.

Étiologie. — Le gliome de la rétine atteint presque exclusivement les enfants en bas âge. Quelquefois il a paru congénital. L'influence de l'hérédité ne peut être niée, en ce sens qu'on rencontre cette affection chez plusieurs enfants de la même famille.

Pronostic. — Lorsqu'on enlève le globe dès le début de l'affection, et lorsque celle-ci est encore rigoureusement circonscrite

à l'intérieur du globe, on peut espérer que la maladie n'aura pas de récidive. Elle est au contraire inévitable, et dans un assez bref délai, si le nerf optique est envahi par la dégénérescence, et surtout si le tissu péri-orbitaire en porte des traces. Le gliome est certainement une tumeur maligne, et le pronostic en est par conséquent des plus graves. Souvent les deux yeux sont atteints successivement.

Traitement. — Une fois le gliome reconnu, il est urgent de pratiquer aussi vite que possible l'énucléation de l'œil (voy. p. 179), et comme on ne peut toujours prévoir si le nerf optique est déjà envahi, il importe de le couper aussi loin que possible du globe de l'œil. *De Graefe* propose dans ce but de commencer l'opération par la section préalable du nerf (voy. p. 289). Si l'on craint la présence de foyers morbides dans le tissu orbitaire, il faut enlever tout le tissu suspect, après l'énucléation du globe oculaire.

La présence de *kystes de la rétine* a été observée en examinant des yeux énucléés (Iwanoff, *Klinische Monatsblaetter*, 1864, p. 417 ; Vernon, *London ophthalm. Hosp. Reports*, VI, 3). Tantôt il n'en existe qu'un seul, tantôt ils sont multiples, de grandeur variant entre celle d'un pois et celle d'une noisette, et situés de préférence à la face externe de la rétine. Ils ont l'apparence de vésicules transparentes et se forment probablement à la suite d'un développement de matières colloïdes qui constituent le contenu du kyste, et d'une hypertrophie des fibres radiées. Ces dernières formeraient les parois latérales et externes du kyste, tandis que la paroi interne ou inférieure serait représentée par les autres couches de la rétine (*Iwanoff*).

Les symptômes provoqués par la présence d'un *cysticerque* sous-rétinien seront décrits à l'occasion du cysticerque dans le corps vitré (Voy. plus loin).

ARTICLE VIII

Anomalies congénitales de la rétine.

En traitant de l'histologie de la rétine, nous avons indiqué que les fibres nerveuses du nerf optique perdent leur enveloppe

de myéline près de la membrane fenêtrée, au delà de laquelle ces fibres sont transparentes et ne présentent qu'un seul contour.

Il arrive quelquefois qu'une partie des fibres nerveuses conservent cette enveloppe jusque sur la rétine et restent opaques. Cette anomalie congénitale se présente à l'ophtalmoscope sous l'aspect d'une tache blanchâtre tout à fait voisine de la papille, pourvue à sa périphérie de dentelures en forme de stries.

Les vaisseaux rétiniens qui passent à l'endroit de la plaque sont tantôt légèrement masqués, tantôt complètement recouverts. En général, il existe plusieurs plaques blanchâtres qui entourent la papille comme des pyramides dont le sommet s'avance dans la rétine sur une étendue variable, mais qui dépasse rarement le diamètre de la papille optique. Exceptionnellement ces plaques blanchâtres se rencontrent à une assez grande distance de la papille, et dans ces cas les fibres nerveuses avaient perdu comme d'habitude leur enveloppe de myéline à la membrane criblée, et en avaient repris une nouvelle plus loin (*Virchow*).

Quel que soit d'ailleurs l'emplacement de ces taches blanches, elles sont entourées d'un tissu rétinien absolument normal, et les vaisseaux ne présentent aucune altération. Comme d'autre part les fibres nerveuses à double contour n'ont rien perdu de leur conductibilité, les fonctions visuelles sont tout à fait intactes, abstraction faite d'un léger agrandissement de la tache aveugle.

Cette anomalie congénitale, que l'on découvre le plus souvent accidentellement à l'examen ophtalmoscopique, puisqu'elle ne donne lieu presque à aucun symptôme, se trouve tantôt dans les deux yeux, tantôt dans un seul œil.

MALADIES DU NERF OPTIQUE

ARTICLE PREMIER

Inflammation du nerf optique. — Névrite optique ou papillite. Névro-rétinite ou papillo-rétinite.

L'inflammation du nerf optique est caractérisée par des symptômes ophtalmoscopiques limités à la papille et à la région de la rétine qui l'avoisine immédiatement

Au début, on y constate un certain degré d'hyperhémie et d'œdème qui parfois n'atteint d'abord qu'une partie de la papille. Bientôt celle-ci tout entière est envahie, présentant alors une coloration rouge, grisâtre ou violacée qui se répand sur toutes les parties altérées. Celles-ci perdent leur transparence accoutumée et voilent ainsi en partie ou entièrement la membrane fenêtrée, les contours de la papille et les vaisseaux qui s'y trouvent.

Le nerf optique et la partie voisine de la rétine sont consi-

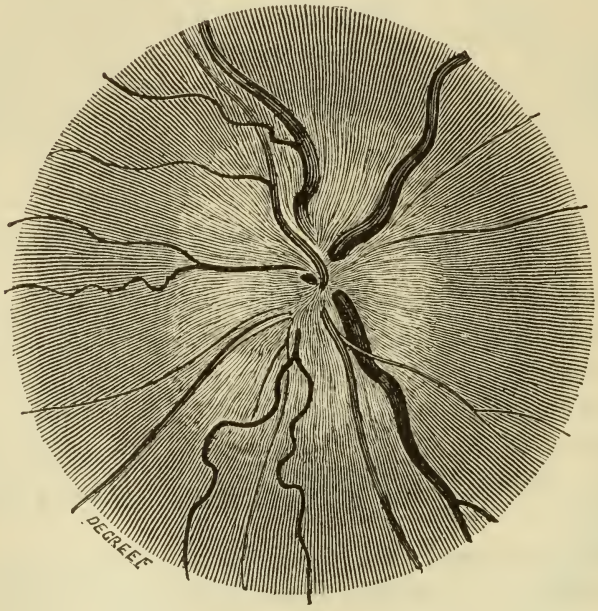

Fig. 87. — Névrite optique.

dérablement tuméfiés, mais à des degrés différents. Rarement la tuméfaction de la rétine dépasse celle du nerf optique ; généralement, c'est la papille qui proémine considérablement et avec des bords escarpés sur le niveau de la membrane qui l'entoure.

A la surface de ces parties on reconnaît des opacités striées qui rayonnent jusqu'à la limite des tissus envahis ; d'autres fois on aperçoit sur la papille des plaques jaunâtres qui s'étendent au delà des bords du nerf optique, dans la rétine. Il n'est pas rare d'y rencontrer de petites hémorrhagies de grandeur et de forme variables.

Les vaisseaux de cette membrane sont notablement altérés : les artères amincies et quelquefois à peine visibles, les veines distendues, élargies et flexueuses ; ces vaisseaux disparaissent sur quelques points en arrière des opacités signalées.

On distingue deux variétés principales de névrite optique :

1° *L'engorgement de la papille optique* (*papille étranglée*, *Stauungspapille*). — Les altérations sont caractérisées à l'ophtalmoscope par la plus grande proéminence de la papille, dont les bords sont alors assez escarpés, par l'intensité de sa coloration rouge, l'aspect très flexueux et foncé des veines et par la fréquence des ecchymoses. L'infiltration des tissus est limitée au voisinage immédiat de la papille, et toutes les altérations paraissent concentrées sur la terminaison intra-oculaire du nerf optique ; elles ne dépassent pas la membrane fenêtrée.

Cette variété paraît dépendre de troubles de circulation suivis d'infiltration séreuse dans le tissu de la papille optique, à partir de l'endroit où l'anneau résistant de la sclérotique s'oppose à tout gonflement du nerf optique, qui s'y trouve pour ainsi dire étranglé.

2° La *névrite* ou la *névro-rétinite descendante*, qui a son origine vers le centre nerveux et se propage le long du nerf optique jusque dans l'œil. — La papille y est moins gonflée et moins rouge, l'opacité du tissu bien plus prononcée et de coloration grisâtre. L'inflammation se propage un peu plus loin dans la rétine, surtout le long des vaisseaux. On y rencontre aussi de petites taches blanchâtres dues à la sclérose ou à la modification graisseuse des fibres nerveuses, et quelquefois même les altérations du voisinage de la tache jaune (une figure étoilée composée de petits points ou de lignes blanches rayonnantes) que l'on observe habituellement dans la rétinite albuminurique.

Dans un certain nombre de cas, les signes ophtalmoscopiques de l'une et l'autre de ces formes de névrite optique sont tellement mélangés qu'ils rendent la distinction entre la papille étranglée et la névrite descendante très difficile.

3° Dans une troisième forme, beaucoup plus rare, le gonflement inflammatoire est restreint sur la circonférence de la

papille et la région voisine de la rétine. Elle porte le nom de *rétinite circumpapillaire* (*Iwanoff*) ou de *péripapillite*. A l'ophtalmoscope le centre de la papille a son niveau normal, mais paraît plus coloré; tout autour on voit le tissu soulevé sous forme d'un anneau grisâtre pareil à la rétinite albuminurique. Cette forme de péripapillite a été observée avec la méningite.

Les *troubles fonctionnels* sont généralement considérables, la force visuelle très abaissée et le champ visuel irrégulièrement défectueux. Mais il n'existe aucune proportion, même approximative, entre l'état ophtalmoscopique et celui de la vision. La perception des couleurs, normale au début, s'altère bientôt avec les premiers symptômes d'atrophie. Le sens de lumière se conserve normal ou presque normal même lorsque l'acuité visuelle a déjà considérablement perdu.

Dans quelques cas on a observé les altérations les plus prononcées du fond de l'œil, et en même temps la vision était à peu près normale. Les malades accusent seulement des obscurcissements complets et momentanés de leur vision, qui disparaissent aussi vite qu'ils surviennent. D'autres fois la vision baisse considérablement dans le courant de la maladie, sans que les signes ophtalmoscopiques varient.

L'*aspect extérieur* de l'œil n'est pas changé. Les malades ne se plaignent pas de douleur dans l'œil malade, mais ils accusent quelquefois des névralgies dans le voisinage.

Dans quelques cas on a observé un écoulement presque continu du nez en même temps que des symptômes cérébraux plus ou moins graves. L'analyse a démontré l'identité chimique de ce liquide avec le liquide cérébro-spinal, et *Leber* croit qu'il provient du troisième ventricule par une ouverture dans l'os ethmoïdal.

Marche et terminaison. — Le mode de développement de cette maladie présente des différences notables. Tantôt les troubles fonctionnels et anatomiques augmentent successivement dans le courant de plusieurs mois; tantôt l'affection atteint dans quelques jours son plus haut degré; quelquefois la vision a été perdue au bout de quelques heures (*de Graefe*, *Hutchinson*). Dans la plupart des cas, l'aggravation est plus rapide dans les

premiers jours et dans les premières semaines ; plus tard elle devient de moins en moins sensible.

Dans les névrites qui accompagnent les tumeurs cérébrales et qui existent, à de rares exceptions près, toujours des deux côtés, le développement se fait ordinairement d'une manière plus lente et plus régulièrement graduée; la maladie conduit généralement à l'abolition à peu près complète des fonctions, suivie d'atrophie de la papille. On voit alors à l'ophtalmoscope la papille s'affaisser, les vaisseaux diminuer de calibre, les ecchymoses et les plaques blanchâtres disparaître, et enfin survenir les signes de l'atrophie du nerf optique.

Cependant cette atrophie après névrite a des particularités faciles à reconnaître : les gros vaisseaux veineux restent longtemps tortueux, leurs contours et ceux de la papille du nerf optique restent voilés par le trouble grisâtre de la rétine, et la papille ne présente ni l'aspect aussi tendineux qu'elle offre dans les cas d'atrophie ordinaire, ni l'excavation de sa surface. Cependant, ces différences peuvent disparaître au bout de plusieurs années.

Dans les névrites symptomatiques d'encéphalite ou de méningite, le développement présente les plus grandes variations. L'affection peut s'arrêter à tous les degrés ou se terminer également par l'atrophie du nerf.

Enfin, dans un certain nombre de cas de névro-rétinite, à la suite de troubles de la menstruation ou d'affection de l'orbite, la maladie se développe en général très rapidement et acquiert vite sa plus grande intensité; elle est, dans ces cas, susceptible de guérison complète.

Pronostic. — Le pronostic de la névro-rétinite et de la névrite optique est en général très fâcheux ; d'abord parce que les causes éloignées (intra-crâniennes) de l'affection laissent souvent peu d'espoir de guérison ; puis il arrive que la névrite se termine par la cécité complète et l'atrophie de la papille, bien que la cause primitive n'ait eu qu'une durée limitée (méningite, etc.). Il faut se garder de fixer le pronostic avant d'avoir, par une observation prolongée, étudié le cas à fond.

En général, la maladie prend une meilleure tournure lorsque le mal arrive rapidement à sa plus grande intensité que lorsqu'il s'accroît successivement et sans discontinuer. Voilà pour-

quoi les cas de tumeurs cérébrales, à peu d'exceptions près, donnent un pronostic absolument défavorable, tandis que ceux de névrite consécutive à des troubles de la menstruation, par exemple, guérissent pour la plus grande partie, soit complètement, soit partiellement.

Étiologie. — La névrite optique se rencontre, quoique rarement, à l'*état idiopathique;* du moins il est parfois impossible d'en retrouver la cause. Quelquefois on peut accuser des contusions, soit des parois orbitaires, soit du globe de l'œil même; plus souvent des troubles de circulation dans des organes éloignés, la dysménorrhée par exemple, ou des causes constitutionnelles, telles que la syphilis. Enfin on a rencontré la névrite optique à la suite de refroidissements, d'intoxications chroniques (surtout saturnines), de maladies infectieuses, aiguës, fébriles telles que la fièvre typhoïde, la rougeole, la scarlatine, la pneumonie et l'influenza.

Dans le plus grand nombre des cas, l'affection doit être attribuée à une cause (soit organique, soit quelquefois simplement circulatoire) qui agit directement ou indirectement sur le nerf optique, soit dans la partie intra-crânienne, soit dans la portion intra-orbitaire.

1° Tantôt l'inflammation a son point de départ à l'origine apparente des nerfs optiques (encéphalite), dans un foyer morbide siégeant près de leur parcours intra-crânien, ou dans les enveloppes du cerveau à la base du crâne (encéphalo-méningite ou méningite). L'inflammation paraît descendre et se propager le long du nerf jusque dans la papille et la rétine voisine (*neuro-rétinite*).

2° L'affection, circonscrite dans la papille du nerf optique (*papille étranglée*, *Stauungspapille*), paraît dépendre d'une hyperhémie mécanique à la suite d'une compression du nerf ou à la suite d'une stase veineuse. Le plus souvent elle coïncide avec des tumeurs cérébrales, l'hydrocéphalie, des néoplasies ou des exsudations abondantes à la base du crâne, etc.

Elle a été observée par les mêmes raisons avec des tumeurs de l'orbite, avec le phlegmon du tissu graisseux de l'orbite, l'inflammation de la capsule de Tenon, etc.

Les circonstances étiologiques que nous venons d'énumérer augmentent la pression intra-orbitaire ou intra-crânienne. Celle-ci, agissant sur le sinus caverneux (*de Graefe*), empêche la circu-

lation du sang veineux. De là, dilatation des vaisseaux et infiltration des faisceaux du nerf optique. Ces derniers, ayant à passer à travers l'anneau sclérotical qui est très rigide, y subissent un véritable étranglement qui augmente l'hyperhémie mécanique. Ces détails expliquent l'infiltration et la proéminence quelquefois si considérable de la papille du nerf optique, ainsi que l'état de ses vaisseaux décrit plus haut.

Ces explications, que nous devons à *de Graefe*, ont été souvent contredites par des cas de tumeurs ou d'épanchements rapides dans la cavité crânienne, sans qu'il y eût production de névrite optique, et, d'un autre côté, par des observations où cette affection du nerf existait sans qu'il y eût augmentation de la pression intra-crânienne. Enfin, l'hypothèse de *de Graefe* n'était pas en concordance avec les recherches anatomiques de *Seseman*. D'après celui-ci, la veine centrale du nerf optique communique largement par de fortes anastomoses avec la veine ophtalmique, ou y aboutit même quelquefois directement, de sorte que la compression du sinus caverneux ne peut produire les troubles considérables du nerf optique qu'on lui avait attribués. La découverte de l'espace situé entre les deux gaines du nerf optique (espace intra-vaginal), et qui communique avec l'espace arachnoïdien cérébral (*Schwalbe*), a fourni une raison anatomique simple pour expliquer la production de la névrite optique. Le liquide arachnoïdien est poussé par toute augmentation de la pression intra-crânienne dans cet espace intra-vaginal, jusque dans la membrance fenêtrée (*Schmidt-Rimpler*), et produit ainsi directement la compression, l'étranglement du nerf optique à cet endroit. Le fait que ce phénomène ne se produit pas dans tous les cas où la pression intra-crânienne est augmentée, trouverait peut-être son explication dans l'interruption de la communication entre l'espace arachnoïdien cérébral et l'espace intra-vaginal, interruption que l'excès même de la pression cérébrale occasionnerait à l'endroit du trou optique.

Panas croit que la papillite se produit lorsque l'espace arachnoïdien est plein de liquide et qu'il en résulte une hydropisie de la gaine du nerf optique, tandis que dans les cas où une tumeur ou un liquide renfermé dans l'espace entre la dure-mère et l'os compriment les sinus caverneux, il ne surviendrait qu'une stase veineuse dans les vaisseaux rétiniens.

Parinaud considère la névrite optique comme la conséquence d'un œdème lymphatique qui se propage par le nerf optique jusqu'à la papille, toutes les fois qu'il existe un œdème interstitiel du cerveau. Cette explication n'est pas suffisante, car l'œdème du cerveau fait souvent défaut, et les altérations anatomiques siègent, dans beaucoup de cas, principalement dans la papille optique, tandis que la partie centrale du nerf optique ne paraît presque pas atteinte. — Enfin *Benedict* explique les rapports entre les affections cérébrales et la névrite par une névrose vaso-motrice due à l'irritation de certaines parties du cerveau, mais cette théorie nous paraît des plus obscures. — Il est plus probable que la papillite a souvent son origine dans des processus inflammatoires du nerf et de ses enveloppes de nature *infectieuse*.

Traitement. — Si c'est possible, il faut tenir compte des causes de la névrite, soit en combattant les troubles de circulation (dysménorrhée, interruption du flux hémorrhoïdal, etc.) par des moyens appropriés, soit en ouvrant les abcès orbitaires, ou en enlevant des néoplasies qui compriment le nerf dans son parcours intra-orbitaire.

Les affections intra-crâniennes exigent le plus souvent un traitement dérivatif : émissions sanguines aux tempes, vésicatoires permanents ou sétons à la nuque, usage intérieur de petites doses de sublimé ou d'iodure de potassium, frictions mercurielles méthodiques, transpiration, drastiques, etc.

Si le malade est anémique, il faut s'abstenir de tout traitement débilitant, employer des ventouses sèches, des pédiluves sinapisés, et administrer des préparations de fer et de quinquina.

On a aussi préconisé l'emploi du courant constant (6-8 éléments, en plaçant le pôle positif à la nuque, l'autre sur les paupières), qui paraît surtout utile contre les névralgies et les obscurcissements subits de la vision (*Benedict*, *Driver*).

L'incision de la gaine du nerf pour produire l'écoulement du liquide qu'elle renferme a été proposée par *Wecker* et exécutée dans des cas de cécité imminente, contre les douleurs violentes qui accompagnent parfois la maladie.

ARTICLE II

Névrite rétro-bulbaire aiguë et chronique.

Sous le nom de névrite rétro-bulbaire aiguë on comprend les cas où, à la suite de maladies générales de différentes espèces, rougeoles, gastrites, angines, quelquefois même sans altération notable de la santé, on a vu le champ visuel s'obscurcir (avec ou sans chromopsies et photopsies), et *la cécité devenir complète* en quelques heures ou en quelques jours. L'affection frappe généralement les deux yeux.

La pupille est considérablement dilatée et immobile à la lumière. A l'ophtalmoscope, la papille optique présente une opacité diffuse très légère qui se propage sur la rétine avoisinante. Le niveau de la papille est normal. Les artères sont amincies, mais la circulation n'y est pas interrompue ; les veines sont dilatées et flexueuses, mais on les distingue partout nettement, en raison du faible degré d'opacité des tissus.

Ces altérations ophtalmoscopiques ne peuvent aucunement expliquer l'absence complète de la vision.

La marche de cette affection présente des analogies avec celle de la névrite optique vraie, lorsque cette dernière revêt un caractère foudroyant.

La perception quantitative de lumière peut revenir, même après une cécité prolongée ; parfois la guérison devient complète ; d'autres fois, le nerf subit une atrophie partielle restreinte à la moitié temporale de la papille, et la vision ne se rétablit qu'imparfaitement ; enfin, il peut se faire que la vision reste perdue et qu'il se développe rapidement une dégénérescence atrophique.

Le *pronostic* paraît plus favorable pour les enfants et pour les individus jeunes que pour les personnes d'un âge avancé.

Traitement. — On a essayé avec des résultats variables un traitement mercuriel énergique, l'iodure de potassium, des émissions sanguines, des dérivatifs, et même des paracentèses de la chambre antérieure et l'iridectomie, en supposant un arrêt de la circulation artérielle (thrombose, ischémie) comme cause

fondamentale des accidents. — Il faut ajouter que dans un certain nombre de cas la vision se rétablit sans aucun traitement particulier de la maladie locale.

La forme *chronique* de cette névrite n'atteint souvent qu'un seul œil et souvent sans altération visible à l'ophtalmoscope ; d'autres fois elle atteint les deux yeux avec hyperhémie des papilles et effacement de leurs contours. Les troubles fonctionnels consistent souvent dans l'apparition d'un scotome central qui ne peut être reconnu au début que par la dyschromatopsie de cette région. L'explication anatomique de ces cas se trouve dans des altérations circonscrites (névrite interstitielle) que l'on a pu suivre tout au long du nerf optique (*Samelsohn*), et attribuer à un processus inflammatoire (névrite axiale de *Foerster*). Le type de cette affection est le *scotome central* et l'amblyopie par intoxication dont nous aurons à parler plus loin.

ARTICLE III

Atrophie du nerf optique. — Atrophie blanche progressive. Dégénérescence atrophique.

Le diagnostic de cette affection s'appuie sur les troubles visuels et sur les altérations de la papille optique visibles à l'ophtalmoscope.

On y constate, comme premier symptôme caractéristique de cette maladie, la décoloration du tissu de la papille optique : elle pâlit, perd sa teinte rosée, et présente un aspect blanc qui se rapproche d'autant plus de l'aspect tendineux que l'atrophie des éléments nerveux fait des progrès. Quelquefois le reflet de la papille a une nuance bleuâtre, plus rarement verdâtre.

Au début de l'affection, l'opacification du tissu nerveux voile légèrement le point d'émergence des vaisseaux et empêche l'éclairage ophtalmoscopique de pénétrer jusqu'à la membrane fenêtrée. Lorsque l'atrophie est plus complète, cette membrane, à peine couverte d'une couche mince d'éléments nerveux changés en tissu cellulaire, devient au contraire très visible ; elle présente une surface tout à fait tendineuse, sur laquelle des points bleuâtres indiquent le passage des faisceaux des fibres du nerf optique. A plusieurs reprises, on a signalé la présence de dépôts pigmentaires à la surface du nerf.

La décoloration du nerf et l'apparition nette de la membrane fenêtrée débutent le plus souvent dans la moitié externe (temporale) de la papille.

En même temps, cette surface se trouve au-dessous du niveau de la rétine voisine, et nous constatons ainsi une excavation légère, mais totale de la papille (excavation atrophique, p. 296). Cette excavation est même très profonde, si la maladie atteint un nerf optique dont l'extrémité intra-oculaire présentait auparavant une dépression physiologique (*H. Müller*).

Quant aux vaisseaux de la papille optique, les nombreux capillaires disparaissent, et c'est à leur oblitération anticipée qu'il faut attribuer en grande partie la décoloration du nerf. Les vaisseaux centraux conservent quelquefois pendant très longtemps leur volume normal ou à peu près normal. Ceci s'observe presque toujours dans l'atrophie de la papille de cause cérébrale ou spinale.

Lorsque l'atrophie a été la conséquence d'une embolie de l'artère centrale, ou lorsque celle-ci a subi une compression avant d'atteindre la surface du nerf, les artères de la papille sont minces, à peine visibles. Les vaisseaux centraux s'amincissent également et disparaissent presque totalement quand l'atrophie de la papille survient consécutivement à une rétinite ou à une chorio-rétinite.

Dans tous ces cas d'atrophie, les bords de la papille se dessinent très nettement et avec des contours très précis ; parfois, le diamètre de la papille paraît diminué. Après une longue durée de l'atrophie, on y aperçoit quelquefois des échancrures curvilignes qui ont été attribuées à un mouvement de retrait de la gaine externe du nerf optique.

A l'occasion de la névrite optique, nous avons vu qu'il est facile de distinguer, au moins pendant quelque temps, l'atrophie de la papille qui termine cette maladie, parce qu'on y trouve les contours du nerf mal limités, irréguliers, cachés par place sous une couche d'exsudats.

Les troubles visuels, sur lesquels nous reviendrons avec plus de détails dans le chapitre de l'*Amblyopie* et de l'*Amaurose*, suivent en général la même marche que l'altération atrophique du tissu nerveux de la papille. Il faut distinguer entre les troubles de la *vision centrale* (directe) et les modifications de la *vision excentrique* (altération du champ visuel).

La vision centrale peut se trouver plus ou moins altérée, selon la nature et le degré du mal. Nous y constatons tous les degrés de l'affaiblissement, d'une altération à peine prononcée de la vision jusqu'à l'abolition complète. D'autre part, on voit quelquefois des papilles fortement décolorées même blanches avec une force visuelle normale.

Le champ visuel peut souffrir de différentes manières. Il peut arriver d'abord qu'il reste pendant assez longtemps intact dans ses limites et dans sa continuité. D'autres fois, il subit un rétrécissement général ou partiel. Le rétrécissement général peut être parfaitement concentrique ou irrégulier. Le rétrécissement partiel envahit tantôt une partie très petite (à peine le quart) du champ visuel, tantôt il en atteint toute une moitié (hémiopie).

Enfin, on constate des interruptions plus ou moins complètes dans la continuité du champ visuel, et qui ont reçu le nom de *scotomes*. Les scotomes peuvent être situés au centre ou vers la périphérie du champ de vision.

Toutes les parties défectueuses du champ visuel sont tantôt nettement limitées, de façon qu'elles avoisinent directement les régions normales de la vision; tantôt on constate une région intermédiaire dans laquelle la vision est imparfaite.

Dans presque tous les cas d'atrophie du nerf optique, les malades ont perdu la faculté de distinguer nettement certaines couleurs. L'insensibilité s'accuse d'abord pour le vert, puis pour le rouge, pour le jaune et finalement pour le bleu. Il n'existe pas de corrélation exacte entre la perte progressive de la faculté de distinguer les couleurs et la réduction de l'acuité visuelle (voy. plus loin *Amblyopie*).

En dernier lieu, il nous reste à signaler l'état de l'ouverture pupillaire de l'iris comme un de ces symptômes auxquels on attachait autrefois une très grande importance. Il est vrai que dans un certain nombre de cas l'iris réagit de moins en moins contre l'action de la lumière, à mesure que la sensibilité rétinienne diminue, de sorte que l'affaiblissement de la vision s'accompagne d'une dilatation de la pupille.

Cependant ce phénomène n'est pas constant; si l'atrophie n'existe que d'un côté, la pupille peut se contracter lorsque la rétine de l'œil sain reçoit une impression lumineuse. Même en cas de cécité absolue, l'action réflexe sur l'iris n'est pas toujours abolie.

Enfin, lorsque l'atrophie est liée à une affection spinale (ataxie locomotrice), les troubles visuels s'accompagnent fréquemment d'une contraction même très considérable des pupilles, qui présentent à peine la grandeur d'une tête d'épingle ordinaire. Dans ces cas de myosis, le diamètre de la pupille ne varie pas avec l'éclairage, mais continue à se modifier avec l'accommodation (*Argyll Robertson*).

Les *symptômes généraux* qui accompagnent l'atrophie des nerfs optiques dépendent essentiellement de la cause de la maladie. Tantôt ils font entièrement défaut et l'affection oculaire seule est le sujet des plaintes du malade ; tantôt cette absence complète d'autres symptômes morbides n'est que temporaire. Ordinairement, ces symptômes sont ceux des maladies cérébrales : vomissements, maux de tête et sensibilité de la tête à la palpation, étourdissements, syncopes, troubles des fonctions intellectuelles, paraplégie, hémiplégie, paralysie des nerfs oculo-moteurs, trijumeaux ou autres, bourdonnements dans les oreilles, surdité, absence de l'odorat, etc. D'autres fois, lorsque l'atrophie des nerfs optiques accompagne une affection spinale, on constate les symptômes ataxiques ordinaires (crises stomacales, faiblesse des jambes, douleurs fulgurantes, diplopies de durée variable, absence du phénomène réflexe du genou, troubles de la sensibilité cutanée, paralysie des sphincters de la vessie et de l'anus, etc.).

Marche et terminaison. — L'atrophie se produit quelquefois d'un côté seulement, ordinairement on la trouve dans les deux yeux, qui peuvent être atteints en même temps ou successivement et à des degrés différents. La marche de l'atrophie est ordinairement lente ; elle s'arrête rarement d'une manière définitive, mais elle paraît quelquefois présenter des temps d'arrêt prolongés. Elle se termine donc habituellement par l'atrophie complète et par la cécité absolue d'un œil ou des deux yeux. La durée de l'affection jusqu'à cette terminaison funeste varie de quelques mois à quelques années ; le second œil peut être atteint immédiatement après le premier, tandis que d'autres fois on a observé un intervalle de plusieurs années.

Le *pronostic* est toujours fort grave lorsqu'on ne peut espé-

rer combattre efficacement la cause première de l'atrophie. Même dans le cas contraire, celle-ci suit souvent une marche indépendante de la cause qui l'a produite. Si l'atrophie n'existe que d'un côté et doit être attribuée à une cause intra-orbitaire, tandis que le nerf de l'autre œil est tout à fait intact, il n'y a pas de raison de craindre pour cet œil.

Étiologie. — Dans un certain nombre de cas, l'atrophie des nerfs optiques n'a pas de cause appréciable (atrophie essentielle); d'autres fois, elle termine certaines affections du nerf ou de la rétine (tumeurs du nerf, névrite optique ou névro-rétinite, embolie de l'artère centrale, névrite rétrobulbaire, rétinite pigmentaire, choroïdo-rétinite).

Il faut l'attribuer aussi parfois à des maladies intra-orbitaires qui produisent une compression du nerf optique ou se propagent sur celui-ci. Parmi ces maladies, nous pouvons citer: l'inflammation du tissu cellulaire et graisseux de l'orbite, les tumeurs de cette région (carcinomes, kystes, tumeurs graisseuses et gommeuses, périostites et exostoses), les hémorrhagies intra-vaginales et intra-crâniennes, les fractures ou fissures osseuses dans la région de l'orbite, même dans le trou optique (*von Hölder*, *Berlin*).

D'autres causes de l'atrophie du nerf optique (*amaurose progressive*) résident dans des altérations intra-crâniennes très variées ou dans des affections spinales. Aussi, on distingue au point de vue clinique une amaurose cérébrale et une amaurose spinale. La première dépend, dans beaucoup de cas, d'une atrophie descendante après interception de la conductibilité nerveuse auprès de la base du crâne, à la suite de tumeurs (exostoses, tubercules ou productions gommeuses près du chiasma), d'hydrocéphalie interne, d'exsudations et de proliférations cellulaires (par exemple dans la méningite basilaire chronique). Dans un certain nombre d'amauroses cérébrales, il faut plutôt accuser une névrite rétrobulbaire, par exemple après la fièvre typhoïde, la petite vérole, la dysménorrhée, les stases abdominales, la suppression de sécrétions habituelles.

L'amaurose spinale se rencontre surtout dans les cas de dégénérescence grise des cordons postérieurs (tabes dorsalis), plus rarement dans la myélite des cordons latéraux et après

des lésions traumatiques de la moelle épinière. L'affection oculaire précède souvent de plusieurs années les autres symptômes.

L'atrophie essentielle des nerfs optiques peut souvent être attribuée au concours de différentes causes nuisibles, telles que l'alcoolisme chronique, l'abus du tabac, des excès génésiques, des fatigues physiques exagérées, des excitations morales débilitantes, des fatigues intellectuelles. La prépondérance énorme des hommes (de 30 à 50 ans) dans le nombre des personnes atteintes d'atrophie essentielle des nerfs optiques s'explique suffisamment par ces causes spéciales, qui agissent de préférence sur le sexe masculin.

Traitement. — Le traitement de l'atrophie du nerf optique exige une étude minutieuse des circonstances étiologiques et des caractères spéciaux de la maladie. En cas d'abcès ou de tumeurs intra-orbitraires, l'indication chirurgicale doit être remplie le plus tôt possible. Une affection syphilitique exige l'usage du traitement spécifique (mercuriaux, iodure de potassium). Les maladies cérébrales ou spinales doivent être traitées d'après les règles thérapeutiques spéciales pour ces affections. Des révulsifs sur la peau (pointes de feu) et les intestins sont très usités maintenant, comme autrefois la méthode antiphlogistique.

Les traitements rigoureux et débilitants ne font le plus souvent que hâter la terminaison funeste du mal. Aussi vaut-il mieux conserver par un régime et des moyens toniques les forces du malade, que les traitements énergiques et variés fatiguent et tourmentent. Si l'état général permet ou exige des déplétions sanguines locales, il faut en surveiller l'effet attentivement et ne les renouveler qu'avec beaucoup de circonspection.

On a observé dans l'atrophie essentielle de bons effets des transpirations prolongées (injections de pilocarpine), du séjour temporaire dans une température élevée (bains romains). Dans les cas d'atrophie de cause spinale, on a vanté l'usage du nitrate d'argent, des préparations de zinc, du phosphore, de l'ergotine, ainsi que l'application prolongée de sacs remplis de glace ou d'eau chaude sur la colonne vertébrale (*Chapmann*).

L'élongation du nerf optique a été tentée aussi dans ces

cas; les résultats avérés de cette intervention n'ont rien d'encourageant. La pendaison n'a montré aucune efficacité dans les cas d'atrophie tabétique.

Enfin, en cas d'abus d'alcool ou de tabac, il faut en interdire rigoureusement l'usage, prescrire le bromure de potassium, les préparations ferrugineuses et un régime tonique pour relever la nutrition générale.

Dans tous les cas d'atrophie des nerfs optiques, on a préconisé les injections sous-cutanées de strychnine (8 à 10 gouttes d'une solution à 1 p. 100) et les courants continus. Les observations d'améliorations et de guérisons attribuées à ces traitements sont nombreuses dans la littérature ophtalmologique; cependant il n'est pas rare de trouver ces moyens absolument inefficaces.

Nous ne pouvons trop insister sur la nécessité, avant d'entreprendre une médication, de se bien assurer des indications générales de chaque cas par un examen détaillé des antécédents et des symptômes concomitants, de régler l'hygiène et le régime des malades, de prescrire le repos absolu des yeux.

ARTICLE IV

Tumeurs, apoplexies et hydropisies du nerf optique.

Les *tumeurs* du nerf optique, d'ailleurs assez rares, se présentent sous trois formes principales; ce sont : le myxome, le gliome mou et le gliosarcome. Le carcinome n'y a été observé que par extension des parties voisines.

De Graefe[1], qui a observé et publié un certain nombre de ces tumeurs, leur attribue les symptômes suivants comme importants pour le diagnostic :

a. La protrusion progressive du globe oculaire parallèlement à l'axe de l'orbite, et un peu en dehors.

b. Conservation de la mobilité de l'œil.

c. Conservation d'une couche celluleuse entre l'œil et la tumeur, et intégrité du centre de rotation.

2. Voy. *Archiv f. Ophthalmologie*, X, 1, p. 293.

d. Consistance mollasse de la tumeur.

e. Absence de douleurs.

f. Absence d'apparitions lumineuses subjectives.

g. Abolition rapide de la vue, plus rapide que dans les autres tumeurs orbitaires de nature bénigne.

Ces tumeurs suivent une marche lente et exigent une intervention chirurgicale. Après l'énucléation de l'œil, on enlève la tumeur si elle est circonscrite, ou l'on extirpe toutes les parties suspectes renfermées dans l'orbite. Lorsque la tumeur atteint exclusivement le nerf, on a pu assez souvent pratiquer l'ablation avec conservation du globe oculaire.

Les *apoplexies* du nerf optique sont rares et s'observent presque exclusivement à la suite de troubles de circulation dans les troncs veineux ou dans le sinus caverneux. On a trouvé un peu plus fréquemment des foyers apoplectiques entre le nerf et son enveloppe fibreuse après des lésions traumatiques, à la suite d'hémorrhagies cérébrales (*Michel*) et de méningite hémorrhagique (*Manz*). Il est probable que ces hémorrhagies occasionnent dans ces cas l'apparition du pigment foncé visible à l'ophtalmoscope sur la région périphérique et autour de la papille optique atrophiée. Cependant, quelques observations ont démontré aussi que la papille optique peut présenter des plaques pigmentées sans hémorrhagie préalable.

L'*hydropisie* consiste dans un épanchement séreux dans la gaine du nerf optique. Il est probable, d'après les recherches anatomiques de *Schwalbe*, que dans beaucoup de cas le liquide vient de l'espace arachnoïdien cérébral qui communique directement avec l'espace renfermé entre les deux gaines du nerf optique.

CHAPITRE VII

AMBLYOPIES ET AMAUROSES

Les termes d'amblyopie et d'amaurose, pris dans leur acception première, ne font que désigner un symptôme, à savoir l'affaiblissement ou la perte de la fonction visuelle. Nous les employons dans leur signification la plus restreinte, en les appliquant à des cas d'affaiblissement de la vue dans lesquels, après avoir procédé à un examen complet par tous les moyens dont nous disposons, nous ne trouvons, soit aucune lésion, soit uniquement l'atrophie des papilles optiques. Celle-ci peut être considérée alors comme le résultat d'une interruption dans les fonctions de transmission du nerf (*de Graefe*).

Il importe donc, dans le diagnostic des affections amblyopiques, d'exclure avec certitude les troubles de la transparence, les maladies des membranes qui constituent le globe de l'œil, et enfin les anomalies de la réfraction et de l'accommodation.

Ceci fait, il reste à étudier, d'après les méthodes indiquées plus haut (Voy. p. 23), la force ou l'acuité de la vision directe (V) et de la vision périphérique (Ve). Cette étude doit être faite également dans une chambre obscure, à la lumière d'une lampe, dont nous pouvons régler approximativement l'intensité, pour juger de l'influence que différents degrés d'éclairage exercent sur l'état de la vision. D'ailleurs une exploration rigoureusement exacte du champ visuel périphérique ne peut se faire qu'à l'aide du *périmètre* (p. 26) et en tenant compte de la perception des *couleurs*. En égard aux états différents sous

lesquels la vision se présente à l'examen fonctionnel, *de Graefe* [1] a distingué trois catégories principales :

1° La vision centrale a baissé jusqu'à un certain degré, tandis que l'état de la vision périphérique est *absolument normal.*

Cet état, surtout lorsque la maladie existe déjà depuis quelque temps, exclut presque entièrement l'éventualité d'une amaurose progressive.

2° La vision centrale ayant baissé, la vision périphérique présente une diminution d'un degré analogue, généralement un rétrécissement concentrique proportionnel à la décroissance de l'acuité centrale (le champ visuel est *relativement normal*).

Ici, l'état des troubles fonctionnels ne suffit pas à lui seul à faire reconnaître la gravité du mal. L'état de la papille du nerf optique, la durée et le mode de développement du mal doivent être étudiés simultanément. Ces formes se prêtent surtout à une thérapeutique rationnelle et différente selon les individus.

3° La diminution de la vision périphérique est irrégulière, défectueuse (*scotomes*), et ne concorde pas avec l'état de la vision centrale (le champ visuel est *anormal*).

Dans cette variété, le pronostic est le moins favorable. Cependant, si la guérison n'est presque jamais possible dans ces cas, l'état peut rester parfois stationnaire, par exemple dans les cas d'hémiopie (Voy. plus loin).

Généralement, dans le cas d'amauroses dangereuses, la vision d'un œil est déjà très compromise quand la vue de l'autre commence à baisser. Il faut, dans ce cas, étudier le mode de développement dans le second œil pour se rendre compte si la maladie y suit la même marche. Cette étude pourra nous éclairer souvent sur l'avenir du malade.

Le plus souvent c'est par le côté externe du champ visuel que l'anomalie commence à se montrer ; mais le cas contraire, quoique moins fréquent, n'est pas excessivement rare.

En dehors de ces symptômes fonctionnels, on a attribué aussi une certaine importance à d'autres phénomènes, tels que par exemple les *photopsies*, les *chromopsies*, les *mouches volantes,* etc. Cependant ces phénomènes appartiennent plutôt

1. Voy. de Graefe, *Leçons sur l'amblyopie et l'amaurose,* édition française par Ed. Meyer. Paris, 1867.

aux maladies des membranes internes de l'œil et ne sont pas propres aux affections amaurotiques (Voy. plus loin Hyperesthésie et anesthésie de la rétine).

Quant aux troubles dans la faculté de distinguer les couleurs (*dyschromatopsie pathologique*), nous avons déjà indiqué plus haut que l'insensibilité commence généralement avec le vert, pour s'étendre au rouge, au jaune et finalement au bleu ; nous avons constaté également le défaut de concordance de la perte progressive de la faculté de distinguer les couleurs avec la réduction de l'acuité visuelle. Toutefois il existe souvent un certain degré de corrélation entre ces deux fonctions, en ce sens que la diminution de l'intensité et de l'étendue de la perception chromatique précède, aussi bien au centre qu'à la périphérie du champ visuel, l'amoindrissement de l'acuité visuelle au même endroit. Ce symptôme acquiert ainsi une certaine valeur pour le pronostic. Lorsque nous constatons une amblyopie centrale avec une vision périphérique absolument normale et qu'il existe en même temps une diminution dans la perception des couleurs, le pronostic est moins favorable que lorsque le sens chromatique est intact. Cependant, il ne faudrait pas poser immédiatement le diagnostic d'une amaurose progressive, même en présence d'une légère décoloration de la papille optique, car l'observation ultérieure peut démontrer un arrêt définitif dans les progrès de la maladie. — Lorsque les défectuosités du champ visuel (*scotomes*) sont entourées d'une zone dans laquelle la perception des couleurs existe, on peut admettre que le scotome ne s'étendra pas pour le moment, mais il faut néanmoins être prudent dans le pronostic à cause de l'éventualité de progrès ultérieurs. Si le voisinage des scotomes présente déjà l'insensibilité pour les couleurs, on peut être sûr que l'amblyopie s'étendra aussi sur ces régions.

L'examen des *phosphènes* donne certainement des résultats moins sûrs que la constatation objective des fonctions visuelles, Il ne conserve de la valeur que pour quelques cas bien déterminés, où les phosphènes persistent dans des parties de la rétine insensibles à la lumière (Voy. plus loin).

Après l'examen fonctionnel, c'est celui de l'*état de la papille du nerf optique* qui décide surtout de la nature et de l'importance de la maladie. Nous avons décrit plus haut tous les symptômes qui se rattachent à l'*atrophie* du nerf. L'absence de ces

symptômes, c'est-à-dire l'intégrité parfaite de la papille, lorsque la vue a déjà baissé depuis quelque temps, ne se rencontre que dans des cas rares et qui sont alors susceptibles de guérison. Souvent les symptômes atrophiques ne surviennent qu'au bout de quelque temps, ce qui nous engage au début à une grande réserve dans le pronostic.

Le *mode de développement* des affections amblyopiques est des plus variables. D'abord il arrive, quoique rarement, que l'affection survient d'un coup ou se développe très rapidement. Quelques moments, quelques heures ou quelques jours suffisent pour établir un rétrécissement du champ visuel, des scotomes centraux ou même une cécité complète. Ces affections se terminent tantôt par la guérison, tantôt la maladie persiste et l'atrophie du nerf optique survient. Le pronostic ne peut donc, en général, être précisé que pendant le cours de l'affection et après une observation attentive de sa marche. Tant que les symptômes atrophiques de la papille font défaut, le pronostic est favorable, surtout si l'état fonctionnel reste stationnaire ou s'améliore, et si les phosphènes persistent.

Il est beaucoup plus fréquent de voir les troubles visuels se développer lentement. Dans ces cas, la maladie dure plusieurs mois pour atteindre un degré stationnaire ou pour se transformer dans une amaurose progressive, si la cause morbide persiste. Généralement, dans les formes primitivement favorables, les fonctions visuelles s'affaiblissent simultanément dans les deux yeux et d'une manière presque égale. Lorsque le mal reste ainsi longtemps stationnaire, et que le nerf optique conserve un aspect normal, nous pouvons même espérer un rétablissement complet.

Parmi ces formes, il faut citer les cas d'amblyopie produits par des excès de boissons alcooliques ou de tabac, par la constipation habituelle, par les troubles de menstruation, la suppression des hémorrhoïdes ou de sécrétions pathologiques et physiologiques, par les excès vénériens, l'irrégularité dans le sommeil, et la fatigue des yeux par les excès de travail. Ces causes agissent quelquefois isolées, plus fréquemment combinées. Plus nous réussissons dans un cas donné à préciser ces causes, et à les attaquer avec succès, plus notre pronostic gagne de précision.

Le pronostic est plus grave lorsque nous avons lieu de sup-

poser l'existence d'une méningite chronique (céphalalgie, lourdeur de la tête, sensibilité douloureuse du crâne à la percussion) ; car si des révulsifs énergiques agissent souvent favorablement, il n'est cependant pas rare de voir ces amblyopies se changer en amauroses dangereuses.

Les troubles visuels survenant après l'apparition de symptômes cérébraux aigus et violents (encéphalo-méningite) doivent être jugés différemment selon que la cause de ces troubles agit encore au moment de notre examen, ou si elle a déjà cessé. Dans ces derniers cas, l'état une fois stationnaire peut se conserver, quelle que soit la forme de l'amblyopie ou l'état de la papille optique.

Par contre, si la cause morbide existe encore, notre pronostic doit être des plus réservés. On a vu, il est vrai, des cas de cécité complète à la suite d'affections cérébrales aiguës, dans lesquels une partie de la force visuelle a été recouvrée après plusieurs semaines. Mais, en général, si la cécité après une maladie aiguë se prolonge, et si la dégénérescence de la papille s'y joint, les espérances sont illusoires.

Le pronostic le plus funeste frappe les formes d'amaurose dans lesquelles la vision d'un œil se perd lentement, en présentant en même temps les symptômes d'un rétrécissement irrégulier du champ visuel et la dégénérescence atrophique de la papille, tandis que l'autre œil commence à s'affaiblir d'une manière analogue, généralement avant que le premier soit complètement perdu.

Après ces considérations générales sur l'amblyopie et l'amaurose, nous aurons à décrire les formes spéciales sous lesquelles ces affections apparaissent.

1. Amblyopie congénitale. — Dyschromatopsie et achromatopsie congénitales.

L'amblyopie congénitale se rencontre chez des personnes dont les yeux ont une conformation absolument normale et dans lesquels l'ophtalmoscope ne révèle aucune anomalie. La diminution de la force visuelle est plus ou moins grande, mais absolument stationnaire et existe depuis la naissance. Le champ visuel est normal, ainsi que la perception des couleurs.

L'amblyopie n'existe souvent que dans un œil et à un degré

si prononcé que les malades ne comptent les doigts qu'à quelques pieds de distance. On y observe aussi une fixation excentrique. Beaucoup de ces cas d'amblyopie monoculaire s'accompagnent d'ailleurs de strabisme.

D'autres fois, l'amblyopie existe dans les deux yeux à des degrés plus ou moins prononcés; cependant, dans ces cas, la diminution de la force visuelle n'atteint jamais le même degré que dans les cas d'amblyopie monoculaire.

Le défaut congénital dans la perception des couleurs (*daltonisme*) peut être *partiel* ou *total*. Dans l'achromatopsie totale, toutes les couleurs paraissent blanches ou grises. Dans l'achromatopsie partielle, nous constatons que l'œil ne perçoit pas une couleur ni la couleur complémentaire, soit qu'il les confonde toujours avec le gris (*Achromatopsie partielle complète*), soit qu'il se trompe seulement dans les nuances, tandis qu'il reconnaît les couleurs franches (*Achromatopsie partielle incomplète*, *Achromatopsie quantitative*, *Torpeur du sens chromatique*).

Suivant la fréquence observée dans les cas d'achromatopsie partielle, nous distinguons l'achromatopsie pour le rouge, le vert et le bleu.

Achromatopsie pour le rouge (*Anérythropsie*). Le rouge paraît gris foncé, la couleur complémentaire verte paraît gris clair. Le rouge de cinabre est confondu avec le brun ou le vert, le pourpre avec le violet ou le brun foncé. L'extrémité rouge du spectre paraît raccourcie; le spectre ne paraît composé que de deux couleurs, jaune et bleu.

Achromatopsie pour le vert (*Achloropsie*). La couleur verte paraît bleue ou grise, ainsi que la couleur complémentaire, le pourpre. On constate la confusion du vert avec le pourpre, du vert jaunâtre avec le rouge, etc. Les extrémités du spectre sont de longueur normale, la partie verte paraît grise ou de couleur indécise : à sa gauche apparaît le rouge ou le jaune, à sa droite le bleu.

L'*achromatopsie pour le bleu* (*Akyanopsie*), d'ailleurs très rare, est caractérisée par l'impossibilité de distinguer le bleu et ses nuances, ainsi que par la confusion entre les nuances bleue et jaune. L'extrémité bleue du spectre est raccourcie.

La difficulté très grande de distinguer en beaucoup de cas

s'il s'agit d'une achromatopsie pour le rouge ou le vert, pour le bleu ou le jaune engage à admettre l'achromatopsie simultanée pour les couleurs complémentaires et à désigner ces cas comme achromatopsie vert-rouge ou bleu-jaune.

Dans l'*achromatopsie totale,* l'œil ne distingue aucune couleur, aucune nuance ; il ne constate que des différences de clair et sombre. Le spectre est raccourci des deux côtés.

La dyschromatopsie congénitale est de beaucoup plus fréquente chez les hommes (3,5 p. 100) que chez les femmes (moins de 1 p. 100). Elle est héréditaire et se transmet par les femmes, qui cependant n'en sont pas atteintes.

Dans tous les cas de dyschromatopsie congénitale, les autres fonctions de l'œil sont normales.

Les essais faits pour remédier à ces troubles du sens chromatique ont eu pour but de faciliter et d'augmenter la perception des couleurs par des exercices méthodiques (*Favre*). On a proposé également l'usage des verres colorés choisis de manière à augmenter la sensibilité de l'œil pour certaines couleurs et à l'amoindrir pour les autres (*Delbœuf, Spring*). L'un et l'autre de ces moyens peuvent être employés avec grande utilité dans les cas de torpeur du sens chromatique ; ils ne peuvent rien contre l'achromatopsie complète, partielle ou totale.

2. Amblyopie par défaut d'usage. — Amblyopie ex anopsie.

Il est généralement admis que lorsque chez les enfants en bas âge, pour une raison ou pour une autre, un œil d'ailleurs sain ne concourt pas à la vision, la sensibilité de sa rétine finit par s'émousser, et de là résulte une amblyopie plus ou moins prononcée.

Cette décroissance de la sensibilité rétinienne paraît proportionnelle à la durée de l'inaction de l'œil. A un premier degré, la vue centrale est plus ou moins affaiblie, mais la vue excentrique est normale.

Plus tard, la sensibilité particulière de la *fovea centralis* s'éteint ; l'œil ne fixe plus exactement les objets et exécute des mouvements incertains pour chercher le point de la rétine le plus favorable à la vue.

A la fin, la fixation est définitivement excentrique, ou même la force visuelle peut se réduire à la perception de la lumière.

Souvent cette amblyopie d'un œil s'accompagne de strabisme

ou de nystagmus ; d'autres fois, c'est au contraire la *déviation d'un œil* (strabisme monoculaire) qui amène l'affaiblissement progressif de sa force visuelle.

D'autres causes qui peuvent provoquer l'exclusion d'un œil de la vision binoculaire et, par conséquent, l'amblyopie *ex anopsie* sont : les taies de la cornée et les cataractes survenues en bas âge. C'est pour ces raisons que l'on a conseillé de ne pas retarder l'opération des cataractes congénitales, l'établissement des pupilles artificielles, la guérison des déviations de l'œil (voy. *Strabisme*).

Toujours est-il que l'on obtient, dans les cas légers de cette amblyopie, des améliorations sensibles de la vision par des exercices méthodiques. Cette amélioration est à peu près sûre pendant la première période de l'affection et au début de la seconde. Plus tard, le résultat est négatif.

Ces exercices consistent dans l'emploi de verres grossissants, à l'aide desquels l'œil amblyopique doit distinguer de gros caractères d'imprimerie ; cet exercice doit durer quelques minutes et se répéter plusieurs fois par jour. A mesure que la vision s'améliore, on passe à des caractères plus petits et à des verres convexes plus faibles, en même temps que l'on prolonge la durée des exercices.

Ces exercices peuvent ainsi s'étendre à la vision excentrique de la façon suivante : après avoir fermé l'œil sain, on fait fixer un objet de grandeur moyenne, une carte par exemple, et l'on promène autour de cette carte des objets que le malade doit chercher à voir et à reconnaitre, sans cesser de fixer la carte. Les objets sont choisis d'abord très grands, et présentés très près de la carte fixée, de façon que l'œil malade les reconnaisse facilement. Peu à peu on les rapproche des limites du champ visuel et l'on en diminue la grandeur.

Des injections sous-cutanées de strychnine ont donné aussi de bons résultats (*Nagel*). On peut les employer en même temps que les exercices méthodiques, ou lorsque ces derniers paraissent avoir produit tout leur effet.

3. **Héméralopie.**

Le symptôme caractéristique de cette affection consiste dans l'inaptitude à voir en dehors d'un éclairage fort. Il s'observe

naturellement quand le jour baisse, soit après le coucher du soleil, soit que l'on place le malade, pendant la journée, dans un lieu sombre. On constate une diminution considérable du sens de lumière et une adaptation très lente de l'œil pour les degrés inférieurs de l'éclairage (torpeur de la rétine).

Avec un bon éclairage les malades voient tout à fait bien, leur champ visuel est alors normal, ainsi que la perception des couleurs.

A mesure que l'intensité de la lumière est diminuée, la vision centrale et l'étendue du champ visuel sont amoindries. Quelquefois la vision excentrique est plus forte que la vision directe. Au moment de l'amblyopie, la perception des couleurs est également défectueuse. En même temps, on a constaté la dilatation des pupilles, une faiblesse d'accommodation et des muscles oculo-moteurs en général (*A. de Graefe*).

Tous ces phénomènes sont absolument indépendants du soleil ou de la lune ; on les produit à volonté, en plaçant le malade dans un lieu sombre.

L'affection atteint toujours les deux yeux, mais souvent à des degrés différents.

La sécheresse de la conjonctive (*Habbenet*) et les plaques nacrées de cette membrane, près du bord de la cornée (*Bittot*), ont été signalées comme caractéristiques de cette maladie. A l'ophtalmoscope, les cas d'héméralopie survenue subitement ne présentent ordinairement rien d'anormal, tout au plus une légère hyperhémie de la papille optique. Le résultat de cet examen est naturellement bien différent lorsque l'héméralopie existe comme symptôme d'une affection des membranes profondes de l'œil (Voy. *Rétinite pigmentaire*).

Dans les cas rares où on a eu l'occasion de faire l'autopsie d'individus atteints d'héméralopie, on a observé une rougeur assez intense du ganglion ciliaire et un engorgement des vaisseaux du nerf optique.

Marche et terminaison. — La marche de l'héméralopie aiguë est très caractéristique. Elle se déclare subitement, et atteint en même temps un certain nombre d'individus exposés aux mêmes influences nuisibles (héméralopie endémique ou épidémique) ; elle augmente pendant les premiers jours et dis-

paraît souvent dès qu'on soustrait le malade aux influences nuisibles ; sinon l'affection peut durer des semaines et même pendant quelques mois. Cette durée prolongée s'observe surtout chez les individus atteints d'une récidive. Les rechutes sont assez fréquentes.

Dans tous ces cas, cependant, la maladie se termine par la guérison.

Pronostic. — Le pronostic de l'héméralopie aiguë est absolument favorable ; il est fort grave, au contraire, lorsque ce symptôme s'accompagne de troubles visuels permanents avec rétrécissement progressif du champ visuel, comme dans la rétinite pigmentaire.

Etiologie. — L'héméralopie épidémique survient surtout au printemps et chez les individus exposés d'une façon particulière à l'éclat du soleil et à la fraîcheur des nuits. De là sa fréquence parmi les soldats, les marins, etc. Elle atteint alors de préférence les individus affaiblis ou mal nourris (chez les marins, l'héméralopie se déclare souvent en même temps que le scorbut) ; les officiers jouissent d'une immunité presque absolue.

C'est aussi sous l'influence d'un mauvais régime accompagné de celle d'une lumière éclatante, que l'on a observé des épidémies d'héméralopie dans les prisons, les maisons d'éducation, et dans les provinces méridionales de la Russie, lors des jeûnes prolongés du carême.

Tous ces faits tendent donc à démontrer que l'héméralopie épidémique doit être attribuée à l'action prolongée d'une vive lumière sur la rétine temporairement affaiblie, pour ainsi dire, par une débilité générale.

Traitement. — Outre les moyens thérapeutiques qui s'adressent à l'état général (traitement de l'embarras gastro-intestinal, nourriture fortifiante, quinquina, fer, huile de foie de morue), il importe surtout de soustraire le malade aux influences nuisibles spéciales.

Les résultats les plus rapides sont obtenus par le séjour des héméralopes dans une pièce sombre *Förster*, cabinets ténébreux de *Netter*). Après ce séjour, pour empêcher les rechutes, il faut soustraire les malades pendant quelque temps à l'action

d'une trop forte lumière, en leur prescrivant l'usage de verres teints en bleu ou fumés. Des épidémies d'héméralopie ont parfois cessé par le fait d'un temps pluvieux et nuageux de quelque durée. On a attribué aussi une influence favorable aux instillations de pilocarpine ou d'ésérine.

4. Anesthésie et hyperesthésie de la rétine. — Hyperesthésie optique. — Asthénopie.

L'*anesthésie* de la rétine est caractérisée par une diminution de la force visuelle centrale, généralement peu considérable, rarement très prononcée ; dans des cas plus rares on a observé une cécité presque complète. Le champ visuel est rétréci d'une façon concentrique ou irrégulière. Une vraie hémianopsie est assez rare. Les anomalies du sens chromatique ne manquent pour ainsi dire jamais; tantôt les malades ne reconnaissent plus une ou plusieurs couleurs ; tantôt la cécité pour les couleurs est absolue. Les phosphènes sont conservés (*de Graefe*).

A l'examen fonctionnel la rétine des malades se fatigue rapidement (*Schweigger*). On constate souvent un spasme de l'accommodation. Les malades se sentent soulagés par l'emploi de verres jaunes.

Il existe en même temps une certaine hyperesthésie de la rétine qui atteint souvent (chez les hystériques) une intensité considérable, ou qui ne se manifeste que par une photophobie modérée. Dans ce cas, les malades voient mieux à travers des verres foncés, ou dans un éclairage faible, et le champ visuel paraît alors s'élargir.

La papille optique conserve son aspect normal, même après une longue durée de la maladie.

La maladie existe presque toujours dans les deux yeux, quoique à des degrés différents.

Marche et terminaison. — Cette affection se développe subitement ou atteint son plus haut degré en quelques heures ou en quelques jours. Parfois le mal reste pendant quelque temps stationnaire ; le plus souvent il guérit complètement au bout de quelques semaines. Ce n'est que dans des cas isolés que le guérison reste imparfaite, surtout lorsqu'on ne parvient pas à

replacer la santé générale dans des conditions normales (chez les hystériques).

Le *pronostic* est donc généralement très favorable.

Etiologie. — L'anesthésie rétinienne atteint presque exclusivement des enfants et des femmes. On l'observe en même temps que des anodynies cutanées (hémianesthésie) ou des spasmes musculaires, chez des personnes atteintes d'une prédisposition d'irritabilité générale, et sous l'influence d'une excitation psychique. Elle frappe surtout les individus nerveux, anémiques, les hystériques, des convalescents de maladies graves (scarlatine, rougeole, fièvre typhoïde, etc.).

Traitement. — Il faut placer les malades pendant quelques jours dans une chambre tout à fait obscure et augmenter la lumière graduellement, à partir du sixième jour. Lorsque les malades sortent, il faut prescrire des verres bleus de nuances différentes. Dans quelques cas, les malades préfèrent des verres jaunes. On recommande l'usage interne des préparations de zinc à doses croissantes (lactate de zinc, 10 à 30 centigrammes par jour), et du bromure de potassium (1 à 3 grammes par jour). Le repos absolu des yeux, un régime tonique, des bains aromatiques et salins, des affusions froides, complètent le traitement.

On a obtenu aussi de bons résultats par les injections sous-cutanées de strychnine, par des inhalations de nitrite d'amyle qui doivent être employées avec beaucoup de prudence, et par le courant constant.

L'anesthésie et l'hyperesthésie rétinienne d'origine hystérique peuvent être soignées efficacement par la métallothérapie (*Burq*, *Charcot*), Lorsqu'on a trouvé le métal dont l'application sur le front ou les tempes fait disparaître momentanément l'amblyopie et la dyschromatopsie, on en conseille l'emploi prolongé sous forme de bandes ou de plaques, en même temps que l'on prescrit des préparations du même métal pour l'usage interne.

L'*hyperesthésie optique* se présente avec les caractères suivants :

Dans les degrés peu prononcés, les malades sont tourmentés par la persistance des impressions rétiniennes (images consécutives et couleurs complémentaires). Des éblouissements et mouches volantes, des apparitions lumineuses plus ou moins intenses, des chromopsies, des hallucinations effrayantes, caractérisent les cas plus graves. Ces phénomènes existent, soit avec un état normal de la vision, soit avec un état amaurotique et s'accompagnent parfois d'hyperesthésie ciliaire, de larmoiement et de spasmes de l'orbiculaire.

On a attribué cette affection à l'action d'une lumière intense très irritante, par exemple la lumière réfléchie de grandes surfaces de neige éclairées par un soleil ardent, aux variations brusques de l'éclairage, à l'application prolongée des yeux sur des objets très brillants. D'autres fois, cette hyperesthésie paraît résulter d'une affection cérébrale (prodromes de la démence) et de l'usage prolongé de certains narcotiques. Quelquefois elle fait partie des symptômes d'hystérie ou d'hypocondrie.

Le *traitement* exige le repos absolu des yeux, le séjour dans des endroits obscurs, l'usage des verres foncés. Les états congestifs du cerveau exigent des purgations salines, des boissons rafraîchissantes, et même des émissions sanguines locales. Dans un cas d'amaurose complète accompagnée d'une hyperesthésie optique rebelle à tous les autres moyens, *de Graefe* a pratiqué la section du nerf optique qui a été suivie de la guérison complète de l'hyperesthésie.

L'*asthénopie rétinienne* se caractérise principalement comme un défaut d'énergie de la vision d'ailleurs normale. Des personnes chez lesquelles on a corrigé soigneusement les anomalies de la réfraction et de l'accommodation, ainsi que l'insuffisance des muscles droits internes, restent néanmoins incapables d'appliquer les yeux à leurs occupations ordinaires, malgré une acuité visuelle normale. Des douleurs assez vives dans les yeux, des obscurcissements surviennent après un temps quelquefois assez court. — L'emploi des verres bleus ou fumés reste souvent sans efficacité, tandis que dans quelques cas l'usage de verres jaunes a amené une guérison immédiate et durable. La santonine, que l'on a recommandée, n'est d'aucune utilité, et nous pouvons en dire autant des instillations de pilocarpine.

5. Amblyopies toxiques.

1° Les amblyopies toxiques les plus fréquentes sont celles provoquées par des excès de boissons alcooliques et de tabac.

Elles sont caractérisées par une diminution plus ou moins considérable de la force visuelle centrale (*scotome central*), tandis que le champ de vision conserve toute son intégrité. Les malades déclarent souvent que leur vue devient plus nette lorsque le jour baisse. La perception des couleurs est troublée dans la région du scotome.

Au début de ces affections, l'ophtalmoscope ne révèle ordinairement aucune altération du fond de l'œil; plus tard on constate une hyperhémie prononcée de la moitié nasale des papilles optiques et une décoloration blanchâtre de la moitié temporale. Enfin, il peut survenir des symptômes atrophiques.

L'affection atteint toujours les deux yeux et d'une façon à peu près analogue. Elle progresse très lentement, reste stationnaire, et guérit si le malade est soustrait aux influences nuisibles à un moment où la maladie n'est pas encore très développée. Dans ces conditions et sous l'influence d'un traitement approprié, le rétablissement de la vision peut être complet.

D'autre part, les récidives sont fréquentes si les malades s'exposent de nouveau aux premières causes nuisibles. Ces récidives peuvent revêtir une forme plus grave d'amblyopie et conduire à l'atrophie progressive.

Le *pronostic* est donc absolument favorable, tant que les papilles optiques ne présentent pas d'altération, et que nous pouvons soustraire le malade à ses mauvaises habitudes ou aux influences nuisibles. Les chances d'une guérison complète diminuent avec la durée prolongée du mal et avec l'apparition des symptômes atrophiques sur la papille optique.

Le *traitement* doit s'occuper avant tout des circonstances étiologiques. Des prescriptions sévères à propos de l'alcool et du tabac, la régularisation de la manière de vivre du malade, sous le rapport de la nourriture et du sommeil, suffisent parfois pour réduire le mal. Pour assurer et accélérer la guérison, on se sert efficacement, selon la constitution générale du ma-

lade, tantôt de quelques émissions sanguines locales, tantôt de la médication diaphorétique (transpirations renouvelées tous les jours pendant quelques heures) ou apéritive. Cependant, l'amblyopie produite par excès de boissons alcooliques et de tabac atteint, dans la plupart des cas, des individus affaiblis et mal nourris dont l'état général défend tout traitement affaiblissant et exige plutôt les moyens aptes à relever leurs forces. Il est souvent utile, une fois un changement favorable produit, d'interrompre le traitement médicamenteux et d'y revenir seulement si les progrès se ralentissent.

L'usage interne du bromure de potassium et des injections sous-cutanées de strychnine ont paru d'un bon effet dans des cas de longue durée.

2° L'*amblyopie saturnine*. Elle atteint aussi les deux yeux en même temps et se développe souvent si rapidement que dans l'espace de quelques jours l'amaurose est presque complète (les pupilles largement dilatées). D'autres fois la maladie se développe lentement et débute par une amblyopie centrale sans rétrécissement du champ visuel. L'examen ophtalmoscopique ne révèle quelquefois aucune altération visible du fond de l'œil ; plus souvent on y trouve des changements qui ressemblent à ceux de la rétinite albuminurique et de la névrite optique (papille étranglée), et aboutissent à l'atrophie de la papille. Dans le traitement de cette amblyopie, il faut suivre les indications générales contre l'intoxication saturnine (iodure de potassium, injection de morphine, régime lacté).

3° L'*amaurose urémique*. En même temps que d'autres phénomènes urémiques (céphalalgie, chaleur, abattement, dyspnée, vomissements, syncopes, convulsions et coma), il survient dans les deux yeux une diminution rapide de la force visuelle qui va jusqu'à la cécité complète, au bout d'un ou deux jours. Dans la plupart des cas, la vision revient vite, mais pas toujours d'une façon régulière. A l'ophtalmoscope, on ne distingue aucune altération, sinon un léger œdème de la papille et de la rétine circonvoisine (*Schmidt-Rimpler*).

4° L'*amblyopie* survenue après un usage exagéré de la *quinine* est assez rare et presque toujours passagère (ainsi que les

bourdonnements d'oreilles et la surdité). Cependant on a observé aussi des cas où les troubles visuels ont persisté et même des cas de cécité complète avec décoloration absolue de la papille et amincissement, même disparition, des vaisseaux du fond de l'œil. — L'emploi excessif de l'*acide salicylique* a donné lieu à des observations analogues (*Riess*).

Enfin, nous devons citer ici les *affaiblissements de la vue* survenus à la suite de circonstances amenant une *débilité générale*. Les épistaxis abondantes, des métrorrhagies répétées, des suppurations prolongées, des sécrétions profuses, une lactation trop longue, doivent compter parmi ces causes. Dans ces cas, il suffit souvent de faire cesser la cause et de relever les forces générales du malade pour obtenir l'arrêt de la maladie et une amélioration progressive. Si cependant l'examen ophtalmoscopique révèle des troubles de nutrition dans les nerfs optiques, il faut être plus réservé dans le pronostic.

6. Amblyopies par commotion du globe de l'œil et par action réflexe.

Nous réunissons ces deux groupes d'affections parce que les troubles visuels qui les caractérisent ont paru jusqu'ici tout à fait inexplicables. Ainsi, on a observé qu'à la suite d'une commotion de l'œil, par exemple le passage d'un projectile devant les yeux, une compression instantanée mais assez forte du globe oculaire, etc., la force visuelle s'est abaissée à un degré prononcé et même jusqu'à la cécité complète. Au début l'examen ophtalmoscopique ne montre aucune altération ; plus tard, le nerf optique peut présenter les symptômes de la dégénérescence atrophique. C'est surtout pour ces cas que l'on a vanté l'effet des injections sous-cutanées de strychnine.

Les amauroses dites réflexes ont été observées à la suite de lésions ou d'irritations prolongées de la cinquième paire (nerfs sus-orbitaires, dentaires, etc.). Ainsi on a vu l'affection s'arrêter dans ces cas, et même la vision s'améliorer après l'excision de cicatrices frontales ayant intéressé le nerf sus-orbitaire, et après l'extraction de dents cariées.

7. Hémianopsie. — Scotome scintillant (migraine ophtalmique).

Il existe un symptôme qui accompagne fréquemment la migraine et la gastralgie et qui consiste dans la disparition subite et passagère de la moitié des objets fixés par le malade (*visus dimidiatus*, *amaurosis partialis fugax* de *Foerster*). Ce phénomène persiste quelquefois pendant un quart d'heure ou même plus longtemps, s'accompagne généralement d'apparitions lumineuses (*scotome scintillant*) et ces dernières attirent généralement l'attention du malade à tel point qu'il ne se rend pas compte de l'hémianopsie. — Ces attaques se renouvellent plus ou moins souvent, quelquefois toute la vie durant, mais en diminuant, avec l'âge, d'intensité et de fréquence. La vision n'en souffre jamais. — La nature hémianopsique et passagère de cette affection indique pour sa cause une ischémie centrale circonscrite. Dans quelques cas rares on l'a vue à la longue se compliquer de troubles de la parole, de faiblesse hémiplégique et d'autres symptômes d'une lésion centrale persistante (*Charcot*). — On prescrit le bromure de potassium et les autres moyens utiles contre la migraine (antipyrine, quinine, métallothérapie). L'accès est quelquefois abrégé par une dose d'alcool.

L'*hémiopie* ou *hémianopsie* véritable consiste dans une défectuosité persistante du champ visuel réduit alors à la moitié de son étendue normale. Le plus souvent, la moitié du champ visuel qui fait défaut est située dans chaque œil du même côté (hémiopie homonyme, droite ou gauche) ; plus rarement, elle est croisée de façon que la moitié nasale ou temporale du champ visuel manque dans les deux yeux (hémianopsie interne, nasale ou externe, temporale).

1° L'*hémianopsie homonyme* (droite ou gauche) et qui dépend naturellement de l'anesthésie de la moitié correspondante (opposée) des deux rétines, présente toujours une ligne de démarcation très tranchée qui la sépare de la moitié conservée du champ visuel. Cette ligne ne passe généralement pas par le point de fixation qui reste englobé dans la partie conservée du champ visuel. Celle-ci présente une force visuelle normale et le sens chromatique intact.

L'aspect ophtalmoscopique des nerfs optiques ne présente généralement aucune altération, même après une longue durée de l'hémianopsie. *De Graefe* a cependant observé un cas d'atrophie de la papille, limitée à la moitié correspondante à l'anesthésie rétinienne.

L'hémianopsie se déclare le plus souvent tout d'un coup et reste stationnaire ; d'autres fois, elle se développe dans l'espace de quelques semaines et dans ces cas je l'ai vue précédée de la disparition progressive de la perception des couleurs. Elle persiste ordinairement pendant toute la vie, mais elle est aussi susceptible d'amélioration et même de guérison. Les malades éprouvent une certaine difficulté pour se conduire. La lecture et l'écriture se faisant de gauche à droite, l'hémianopsie droite est plus gênante que la gauche : les malades s'aident en tournant la tête d'un côté ou de l'autre.

L'explication de cette défectuosité du champ de vision se trouve dans la semi-décussation des bandelettes optiques à l'endroit du chiasma (voy. fig. 88). La bandelette optique droite (b. dr.) fournit

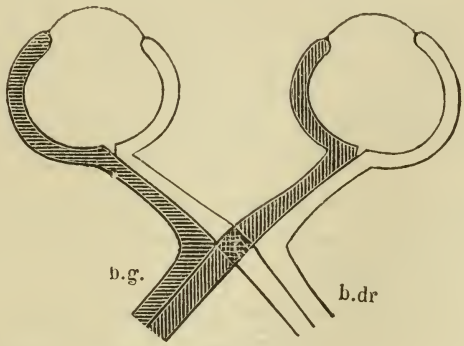

Fig. 88. — Semi-décussation des bandelettes optiques.

à la rétine de l'œil droit les fibres nerveuses de la moitié temporale, à la rétine gauche celles de sa moitié nasale. Une lésion de cette bandelette produirait par conséquent une hémianopsie gauche. L'hémianopsie droite s'explique d'une façon analogue par une lésion de la bandelette optique gauche (b.g.).

L'hémianopsie croisée temporale ne peut dépendre que d'une cause agissant sur les faisceaux nerveux croisés du chiasma optique ; l'hémianopsie nasale de foyers multiples agissant sur les deux bandelettes.

Le *pronostic*, tout en excluant pour la majorité des cas la disparition de l'hémianopsie, est favorable, par rapport au danger de cécité. Celle-ci ne peut survenir que par une lésion de l'autre bandelette optique ou par une nouvelle affection intracrânienne.

Étiologie. — La cause la plus fréquente de ces hémiopies est dans des hémorrhagies cérébrales ou des foyers inflammatoires circonscrits, des tumeurs, des périostites, des embolies, des traumatismes. Abstraction faite d'une lésion directe du chiasma ou de la bandelette, l'hémianopsie provient aussi d'affections des corps genouillés, des quadrijumeaux, des couches optiques, du pulvinar, des fibres de Gratiolet et de la corticale du lobe occipital. C'est dans cette corticale, suivant les expériences de *Munk*, que la bandelette optique du même côté prend son origine. La lésion du centre visuel cortical produit l'hémianopsie, et l'expérience sur les animaux a été confirmée par quelques observations anatomo-pathologiques et cliniques. Le centre cortical qui reçoit les impressions rétiniennes symétriques des deux yeux renferme, suivant *Munk*, le centre visuel proprement dit ; il désigne sous ce nom la région dans laquelle les perceptions visuelles sont transformées en notions. Il en résulte que la perte du centre visuel entraîne celle des notions amassées par le temps et l'expérience dans cette région, de sorte qu'un objet peut être reconnu sans que cette perception éveille la notion de ce qu'il signifie et du service qu'il peut rendre. On a appelé cet état cécité psychique (Seelenblindheit), mais il me semble que perte de la mémoire visuelle, amnésie visuelle, serait plus exact.

L'hémianopsie peut être accompagnée d'hémiplégie, d'hémianesthésie du même côté et d'aphasie dans les cas d'hémianopsie droite.

On observe dans des cas rares (et sans en connaître la cause anatomique) des *rétrécissements hémiopiques en haut et en bas.* Ceux-ci, quand ils sont limités nettement et quand en même temps l'acuité de la vision centrale est presque normale, n'ont pas non plus la signification d'une amaurose progressive.

2° L'*hémianopsie temporale* (externe) est caractérisée dans les deux yeux par l'absence de vision dans la moitié externe du champ visuel. Cependant, la défectuosité dans ces cas n'est

jamais aussi exactement limitée à la ligne médiane que dans l'hémianopsie homonyme. Il existe presque toujours une zone de transition entre la partie défectueuse et la partie conservée du champ visuel.

Ces hémianopsies se développent quelquefois assez rapidement et d'une façon symétrique dans les deux yeux. L'affection peut rester stationnaire à chaque moment, rétrograder et même disparaître complètement. Mais la défectuosité peut aussi envahir progressivement la moitié opposée du champ visuel et amener ainsi la cécité complète.

Le *pronostic* doit par conséquent être assez réservé dans ces cas d'hémianopsie, parce qu'au début surtout il n'est pas possible de distinguer les formes progressives des formes plus favorables. Celles-ci se caractérisent par un développement rapide et symétrique dans les deux yeux, par l'état relativement bon de l'acuité visuelle centrale (1/4 ou 1/6), et par l'intégrité complète de la papille optique après une durée prolongée.

Étiologie. — Les causes les plus fréquentes sont des tumeurs ou des affections inflammatoires localisées à la base du crâne. Toute affection de cette région qui se développe directement en avant ou en arrière du chiasma (p. ex. dans l'*acromégalie*) atteindra d'abord et de préférence les faisceaux nerveux croisés, ce qui explique l'anesthésie des moitiés internes des deux rétines.

3° L'hémianopsie nasale (interne), c'est-à-dire l'absence de vision dans la moitié interne du champ visuel de chaque œil, ne pourrait résulter que d'une affection qui siégerait sur les deux côtés du chiasma ou sur les deux côtés externes du nerf optique. Son existence est très douteuse.

Le *traitement* des affections hémiopiques n'a rien de particulier au point de vue de l'œil. La cause centrale, qui a produit l'anomalie de la vision, peut seule fournir des indications thérapeutiques.

8. Scotomes.

Nous n'avons pas à traiter ici des scotomes *positifs*, c'est-à-dire des taches noires que le malade aperçoit dans son champ visuel et qui sont occasionnées par des opacités des milieux réfringents ou de la rétine. Les scotomes des affections amau-

rotiques qui nous occupent et que l'on appelle aussi des scotomes *négatifs* (*Foerster*) sont des *interruptions dans la continuité du champ visuel*, dans l'étendue desquelles le malade ne perçoit pas les objets extérieurs ; on ne les découvre généralement que par l'examen périmétrique. Ces interruptions peuvent être situées vers le centre du champ visuel (*scotomes centraux*) ou vers la périphérie (*scotomes excentriques*).

Ces scotomes sont ou nettement limités, ou la région voisine de la défectuosité présente une diminution de la force visuelle.

Dans les cas de *scotome central*, l'acuité de la vision peut y être abolie (scotome *absolu*) ou avoir tellement souffert que les malades préfèrent se servir, au lieu du centre de la rétine, de la partie voisine (fixation excentrique). Dans ces cas, l'examen ordinaire suffit pour le diagnostic. D'autres fois, la vision centrale n'a pas autant souffert (scotome *relatif*), et le diagnostic est alors facilité par l'examen de la perception des couleurs (*Leber*). En effet, dans l'étendue du scotome les malades ne reconnaissent pas les couleurs, qu'ils distinguent parfaitement dans les parties conservées du champ visuel.

En même temps qu'il existe un scotome central, la périphérie du champ visuel peut être absolument normale, ou elle présente un rétrécissement plus ou moins irrégulier.

Les scotomes centraux ou bien se déclarent très subitement, ou ils se développent dans l'espace de quelques semaines ou de quelques mois, en même temps dans les deux yeux ou successivement. Pendant cette période de développement, ils peuvent s'agrandir en direction centrifuge, ou il arrive qu'une diminution générale de la vision se limite peu à peu dans la région centrale et prend la forme d'un scotome.

Une fois que le mal est resté stationnaire pendant plusieurs mois, une aggravation ultérieure devient peu probable, mais, sauf pour les scotomes qui caractérisent les intoxications alcooliques et nicotiniques, on ne peut plus espérer une restitution de la vision dans les parties du champ visuel atteintes d'anesthésie.

Les *scotomes excentriques* sont souvent situés symétriquement dans les deux yeux. Si la vision périphérique, dans la direction du scotome, est parfaitement normale, il n'y a pas de cécité à craindre. S'il en est autrement, ce trouble visuel indique fréquemment le début d'une affection amaurotique. L'exploration du sens chromatique dans le voisinage du scotome est

d'une grande importance ; aussi longtemps que la perception des couleurs y est normale, l'agrandissement et l'extension du scotome ne sont pas imminents.

A l'ophtalmoscope on trouve parfois la papille optique et la rétine absolument normales ; mais le plus souvent le nerf présente des symptômes d'atrophie.

Pronostic. — Il est rare de voir la vision s'améliorer ou revenir à l'état normal, sauf pour le scotome central par intoxication alcoolique et nicotinique. Toutes les fois qu'après une durée prolongée des scotomes la périphérie du champ visuel est normale, le pronostic est favorable, en ce sens que cet état ne menace aucunement de cécité. Lorsque la vision excentrique (en dehors du scotome et en discontinuité avec celui-ci) a diminué, l'affection a le caractère de l'amaurose progressive.

Étiologie. — La cause de ces scotomes est très obscure. On les a attribués à des altérations circonscrites dans la terminaison cérébrale des nerfs optiques, ou à une névrite rétrobulbaire (*de Graefe*, *Leber*). L'affection a paru quelquefois héréditaire.

Traitement. — En raison de cette incertitude, le *traitement* doit être basé sur la constitution du malade, et sur les circonstances qui paraissent avoir déterminé ou qui accompagnent la maladie.

Des émissions sanguines locales, des révulsifs, un traitement diaphorétique ou apéritif, ont été parfois utiles. D'autres fois, on a eu recours avec profit à un régime tonique, au fer, aux bains chauds, au séjour à la campagne, etc. L'iodure de potassium, le lactate de zinc, le nitrate d'argent, ont été aussi recommandés, ainsi que les injections de strychnine et le courant constant.

Tout ce qui se rapporte aux *amauroses cérébrales* ou *spinales* a été traité dans le chapitre de la *Dégénérescence atrophique du nerf optique* (voy. p. 362).

Il reste à indiquer les moyens dont nous nous servons pour constater la simulation d'une amaurose.

Simulation d'une amaurose.

La simulation de la cécité *d'un seul œil* peut se découvrir à l'aide d'un prisme placé devant l'œil déclaré sain avec sa base

en haut ou en bas; on engage le malade à fixer un point noir dessiné sur du papier. S'il annonce voir deux points noirs, il est évident qu'il voit des deux yeux. — On peut encore placer devant l'œil déclaré sain un prisme de façon que sa base traverse la pupille horizontalement; il se produit ainsi une diplopie monoculaire. Lorsque l'individu s'est ainsi convaincu qu'il voit double avec son bon œil seul, on découvre l'autre en même temps que le prisme est légèrement déplacé de façon à couvrir maintenant toute la pupille. La diplopie provient maintenant de la vision avec les deux yeux, et si l'individu déclare voir encore double, la simulation est certaine.

Une autre méthode consiste à placer devant l'œil prétendu aveugle un prisme de 10 à 15 degrés avec sa base tournée en dehors. En cas de simulation, la vision binoculaire simple provoquera la déviation de l'œil en dedans, pendant que le prisme se trouve devant l'œil; et on constatera le redressement de l'œil au moment même où le prisme est retiré (*de Welz*). Un œil réellement privé de vision n'exécutera pas ces mouvements, la vision binoculaire faisant alors défaut.

Le stéréoscope ordinaire à verres prismatiques ou celui à miroir (*appareil de Flées*) servent très utilement pour déjouer la simulation.

Une méthode excellente pour constater la simulation consiste dans l'emploi des feuilles noires de *Stilling* sur lesquelles des lettres sont imprimées en couleurs différentes. Ces lettres deviennent invisibles lorsqu'on les regarde à travers un verre de couleur déterminée (vert pour les lettres rouges, etc.). Pour éviter toute erreur, l'examinateur fera bien de constater d'abord ce fait pour son œil; puis il place le même verre devant le bon œil de celui qu'il examine, l'autre œil prétendu aveugle restant ouvert. Si l'individu examiné lit les lettres, la simulation est évidente. Ces épreuves peuvent être combinées de manières très diverses lorsqu'on écrit sur du papier blanc avec des crayons rouges et bleus des signes ou des mots qui deviennent invisibles pour tout œil armé d'un verre rouge ou bleu (*Bravais*).

L'amaurose simulée *des deux yeux* ne peut être découverte que par une étude attentive des mouvements pupillaires, et par la prise en considération du mode de développement prétendu, comparé aux résultats de l'examen ophtalmoscopique.

CHAPITRE VIII

CORPS VITRÉ

Anatomie. — Le corps vitré remplit dans la cavité du globe oculaire tout l'espace compris entre la face postérieure du cristallin et la rétine. Ayant exactement la forme de cette cavité, sa surface est convexe en arrière et sur les côtés, tandis qu'en avant il présente une légère dépression dans laquelle se loge le cristallin.

L'humeur vitrée est une substance muciforme, blanche et complètement transparente. Elle est enfermée dans une membrane vitreuse extrêmement fine et qui porte le nom de *membrane hyaloïde*. Celle-ci ne s'unit intimement avec les parties voisines qu'à deux endroits : dans le voisinage de la papille optique et vers l'ora serrata, près de la zonule de Zinn.

La *structure histologique* du corps vitré n'est pas parfaitement connue ; d'après les uns sa substance serait complètement homogène et ne renfermerait pas d'éléments formés. Cependant le fait d'enkystement des corps étrangers dans le corps vitré et la transformation de l'humeur vitrée lorsqu'elle est mise à nu (après l'ablation des staphylômes de la cornée par exemple) paraissent démontrer la présence d'un stroma cellulaire. *Brücke* a cru devoir reconnaître l'existence de diverses membranes concentriques, *Hannover* des cloisons multiples qui diviseraient la substance vitrée comme les cloisons d'une orange. Toutes ces formations, ainsi que les cellules étoilées du corps vitré, indiquées par plusieurs anatomistes, sont considérées par d'autres comme des formations artificielles résultant de la façon de faire les préparations histologiques.

D'après *Ritter*, la surface de la membrane hyaloïde qui regarde le corps vitré serait tapissée d'un épithélium très délicat.

Enfin *Stilling* [1] a reconnu la présence d'un *canal central* d'un

1. Voy. *Étude sur la structure du corps vitré*, dans *Arch. f. Ophthalm.*, 1869, XV, 3, p. 299.

diamètre de 2 millimètres. Ce canal s'élargit vers la papille optique, où il présente une ouverture qui dépasse de 2 millimètres le diamètre de la papille. Stilling a pu distinguer aussi une *substance corticale*, occupant à peu près le tiers périphérique du corps vitré (en couches concentriques) et un *noyau* qui présente une figure étoilée à trois rayons, analogue à celle du cristallin.

Le corps vitré n'a ni vaisseaux ni nerfs propres. Il emprunte ses matériaux de nutrition et de reconstitution au tractus uvéal.

MALADIES DU CORPS VITRÉ

ARTICLE PREMIER

Inflammation du corps vitré. Hyalite.

L'inflammation idiopathique du corps vitré a été longtemps contestée ; elle n'est admise que depuis que l'on a eu l'occasion d'observer à l'ophtalmoscope les changements produits par l'introduction d'un corps étranger dans l'humeur vitrée. Autour de ce corps, on observe d'abord une légère opacité qui s'épaissit et finit par soustraire le corps étranger à notre examen. En même temps, on voit se former sur d'autres points du corps vitré des opacités filamenteuses ou floconneuses. Si les circonstances permettent de suivre l'évolution des phénomènes ultérieurs, on voit l'opacité grisâtre autour du corps étranger prendre une teinte jaunâtre qui se communique au voisinage et peut modifier l'aspect de la pupille, si elle siège directement derrière le cristallin.

D'autres fois, on a pu observer l'inflammation suppurative du corps vitré après les ablations de staphylômes de la cornée ou après des extractions de la cataracte à lambeau. Dans ces cas l'infiltration purulente de l'humeur vitrée se fait avec une très grande rapidité.

La marche de ces altérations est très variable. Tantôt, il survient un développement abondant de tissu cellulaire qui se vascularise et dont les vaisseaux communiquent avec ceux des membranes profondes de l'œil. Plus tard, ce tissu se rétracte, et en se rétractant peut produire un décollement de la rétine.

D'autres fois, comme par exemple dans les cas d'enkystement d'un corps étranger, la formation du tissu cellulaire reste limitée à un endroit circonscrit.

Cependant, c'est surtout à la suite des affections de la choroïde et du corps ciliaire que nous avons l'occasion d'observer l'altération du corps vitré, et la symptomatologie de son inflammation suppurative est exactement celle de la choroïdite et cyclite suppurative (voyez pages 245 et 267). C'est aussi au chapitre traitant de ces affections que nous renvoyons pour le traitement de l'inflammation du corps vitré.

ARTICLE II

Opacités du corps vitré.

La forme de ces opacités est très variable. 1° Tantôt, on voit au milieu du corps vitré, d'ailleurs tout à fait transparent, des opacités nettement limitées avec des prolongements très fins, et qui restent à peu près immobiles. On n'en voit généralement qu'un petit nombre qui siègent presque toujours dans le voisinage de la papille du nerf optique. Elles se présentent à la suite de rétinites, ou dans des cas de staphylôme postérieur, ou même sans autres altérations de l'œil, chez des vieillards (*Schweigger*).

2° D'autres fois, l'opacité du corps vitré a la forme d'un voile léger très fin ou pointillé qui s'étend devant le fond de l'œil. Celui-ci présente alors à l'ophtalmoscope un aspect diffus qui peut être confondu avec celui d'un œdème rétinien. On rencontre cette opacité surtout dans les affections syphilitiques (rétinites et choroïdites).

3° La forme la plus fréquente est celle des opacités mobiles, filamenteuses, floconneuses ou membraneuses. Elles sont faciles à reconnaître à l'ophtalmoscope, lorsqu'on fait exécuter à l'œil du malade des mouvements rapides. La rapidité avec laquelle ces opacités se déplacent et l'étendue de leurs excursions peuvent nous renseigner sur le degré de liquéfaction de l'humeur vitrée. On observe ces opacités surtout à la suite d'hémorrhagies ou de maladies des membranes profondes de l'œil (cyclites et choroïdites). Cependant, il n'y a pas de raison

pour que ces opacités ne puissent aussi se former à la suite d'altérations idiopathiques de l'humeur vitrée.

Les *troubles visuels* sont le résultat de l'ombre que toutes ces opacités projettent sur la rétine.

Lorsque cette membrane est très sensible (hyperesthésie de la rétine), et surtout lorsque le regard est dirigé vers un fond très éclairé, l'œil aperçoit facilement, même à l'état normal, de petits corps opaques de toute espèce (globules isolés ou réunis en chapelet, filaments perlés, parcelles de cercles flexueux) qui ont reçu le nom de *scotomes mobiles* ou *mouches volantes* (myodésopsie). L'apparition de ces phénomènes tourmente beaucoup les malades. Les mouches volantes n'ont cependant aucune importance, lorsque la force visuelle est normale et que l'ophtalmoscope ne démontre pas la présence d'opacités réelles du corps vitré.

Ces derniers influencent la vision d'une façon très différente. Les opacités diffuses voilent tout le champ visuel d'une façon plus ou moins prononcée ; les opacités floconneuses ou membraneuses, lorsqu'elles sont abondamment répandues dans le corps vitré, peuvent intercepter une si grande quantité de rayons lumineux qu'elles empêchent la vision des petits objets. Les malades s'habituent alors à imprimer à leur œil un mouvement brusque pour débarrasser momentanément la partie centrale du champ visuel ; mais bientôt les opacités s'y replacent de nouveau et le champ visuel est de nouveau obscurci. Les malades répètent souvent ces mouvements (par exemple lorsqu'ils veulent lire), et ce symptôme est tout à fait caractéristique pour l'affection qui nous occupe.

Les malades peuvent nous renseigner facilement sur tous les détails de ces opacités du corps vitré, en faisant usage de l'examen entoptique. Dans ce but, le malade regarde au travers d'une carte percée d'une fine ouverture, sur une surface éclairée (mur blanc, ciel couvert). Pour faciliter la perception, on peut placer devant l'œil malade un verre convexe assez fort.

La *cause* de ces opacités doit être recherchée surtout dans les affections du corps vitré ou de la choroïde, qui produisent cette altération du corps vitré de différentes manières :

a. Par des troubles de nutrition ou par des irritations inflammatoires ;

b. Par des épanchements de nature diverse : séreux, purulents, mais surtout hémorrhagiques.

Les épanchements sanguins peuvent aussi résulter d'une lésion traumatique, d'un coup porté sur l'œil, d'un effort musculaire extraordinaire (quinte de toux, vomissements), ou enfin d'une congestion oculaire, à la suite de l'interruption subite d'un flux hémorrhoïdal ou menstruel, ou dans des maladies du cœur et des vaisseaux. On les observe, en outre, chez des jeunes gens dont les yeux sont d'ailleurs sains, mais qui parfois sont aussi atteints d'hémorrhagies nasales, sans qu'on puisse en déterminer la cause ; ces hémorrhagies spontanées et souvent très copieuses, récidivent fréquemment et le sang épanché peut remplir une partie ou la totalité du corps vitré ; il descend au bout de quelque temps dans les parties déclives du corps vitré et disparaît par résorption. Longtemps on aperçoit encore à l'ophtalmoscope des opacités floconneuses d'autant plus mobiles que le corps vitré s'est liquéfié davantage. Lorsque les hémorrhagies récidivent souvent, l'humeur vitrée ne s'éclaircit plus tout à fait, et on y voit se former des membranes, même vascularisées, qui, en se rétractant, peuvent donner lieu au décollement de la rétine.

Le *pronostic* varie avec la nature et l'origine des opacités. Elles peuvent disparaître par résorption, lorsqu'elles sont de cause hémorrhagique, sans maladie choroïdienne sérieuse et alors que le corps vitré paraît d'ailleurs sain. Mais le plus souvent les opacités du corps vitré persistent ou ne disparaissent pas complètement. Les troubles de la circulation générale donnent lieu à des récidives. Il faut aussi se rappeler que, dans les cas de myopie, les opacités du corps vitré précèdent souvent le décollement de la rétine, et que dans d'autres cas celui-ci survient à la suite de la rétraction du tissu cellulaire nouvellement formé dans le corps vitré. Les épanchements purulents (abcès du corps vitré) conduisent généralement à la perte de l'œil.

Traitement. — Très souvent le traitement sera celui de l'affection choroïdienne ou rétinienne, à la suite de laquelle ces opacités du corps vitré ont paru. En cas d'épanchement provenant de troubles circulatoires généraux ou d'un traumatisme

local, il peut être nécessaire d'appliquer la ventouse de Heurteloup à la tempe, des compresses fraîches sur l'œil, des pédiluves, et de recommander un repos absolu. Il faut naturellement tenir compte d'indications précises, comme le flux hémorrhoïdal, les troubles menstruels, etc.

Pour favoriser la résorption des opacités, on emploie des transpirations à l'aide d'injections de pilocarpine, des laxatifs, le sublimé, l'iodure de potassium ; des compresses chaudes et le bandeau compressif paraissent souvent agir favorablement. J'ai vu d'excellents résultats, obtenus à l'aide de paracentèses répétées de la chambre antérieure avec écoulement lent de l'humeur aqueuse, surtout dans les cas fréquents d'opacités persistantes du corps vitré qui accompagnent le staphylôme postérieur. — Le courant constant a également été recommandé pour obtenir une résorption rapide de ces opacités (*Giraud-Teulon*, *Lefort*).

Dans un cas, *de Graefe* a obtenu une amélioration considérable de la force visuelle, en dilacérant et en déplaçant avec une aiguille des opacités membraneuses du corps vitré.

ARTICLE III

Liquéfaction du corps vitré, synchysis.

L'humeur vitrée peut perdre sa consistance gélatineuse normale, et devenir plus ou moins fluide (*synchysis du corps vitré*). Souvent, ce n'est qu'une portion (antérieure ou postérieure) du corps vitré qui est atteinte de cette altération. Le synchysis ne peut être reconnu avec certitude que lorsque le corps vitré renferme en même temps des opacités, dont la rapidité et l'étendue des mouvements peuvent nous indiquer le degré de liquéfaction du milieu qui les entoure.

C'est à tort que l'on a signalé le ramollissement du globe oculaire comme symptôme de cette affection. Il est vrai que les yeux ramollis renferment presque toujours un corps vitré liquéfié ; mais, d'autre part, celui-ci s'observe très souvent sur des yeux dont la pression interne a plutôt augmenté.

Le tremblotement ou vacillement de l'iris, surtout à sa périphérie, également admis comme symptôme de l'affection qui

nous occupe, ne dépend aucunement de celle-ci, mais de ce que l'iris a perdu le point d'appui auquel il doit sa fixité. Ce symptôme indique donc seulement que la même cause qui a produit le ramollissement du corps vitré a altéré également la position du cristallin (par déchirure du ligament suspenseur).

La liquéfaction partielle se rencontre surtout dans les cas d'ectasies scléroticales et dans la portion du corps vitré qui avoisine l'ectasie. La liquéfaction générale s'observe également dans les yeux staphylomateux, après des épanchements dans le corps vitré, après l'abaissement du cristallin, après la perte d'une portion de l'humeur vitrée, enfin dans les yeux atteints d'affections profondes (choroïdites).

Un phénomène brillant est celui produit par l'apparition de cristaux de cholestérine, de tyrosine et de phosphates (*Poncet*) au milieu du corps vitré. Avec l'ophtalmoscope on y voit alors de nombreux corps brillants, chatoyants, doués de mouvements rapides lorsque l'œil se meut, et descendant vers les parties déclives du corps vitré lorsque l'œil est fixe (*synchysis étincelant*). Ces cristaux peuvent se rencontrer dans un corps vitré transparent, ou ils sont mêlés à d'autres opacités filamenteuses auxquelles ils peuvent adhérer. Leur origine n'est pas exactement connue, mais, dans un certain nombre de cas, a pu être attribuée à des altérations choroïdiennes. On les rencontre, d'ailleurs, aussi dans le cristallin, dans la rétine et entre la rétine et la choroïde, ainsi que dans les yeux absolument sains, surtout chez des vieillards.

ARTICLE IV

Corps étrangers dans le corps vitré.

Lorsqu'un corps étranger (grain de plomb, éclats de capsule, fragments de fer, de pierre ou de verre) pénètre dans le corps vitré, et que la lésion des parties qu'il a atteintes avant de s'arrêter n'empêche pas l'examen du milieu de l'œil, nous pouvons diagnostiquer sa présence, du moins peu de temps après l'accident, soit par l'ophtalmoscope, soit par l'examen entoptique (voy. plus haut page 396), soit enfin par l'état fonctionnel, et

surtout par l'exploration du champ visuel. Au bout de quelque temps, il disparaît souvent au milieu des troubles inflammatoires que sa présence provoque, soit qu'il s'entoure d'une membrane kystique, au milieu de laquelle on peut le reconnaître pendant quelque temps encore par son reflet particulier, soit qu'il provoque immédiatement une suppuration infectieuse.

Une fois enkysté, le corps étranger peut rester quelquefois longtemps et même toute la vie sans provoquer de réaction. Cependant cette immunité de l'organe blessé n'est jamais sûre, car on l'a vu s'enflammer (probablement par des déplacements du corps étranger enkysté) et se perdre à une époque très éloignée de l'accident.

Enfin, il ne faudrait pas oublier que la présence d'un corps étranger dans l'œil menace l'autre œil d'une affection sympathique.

Pour toutes ces raisons, il importe toujours, après la pénétration d'un corps étranger dans le corps vitré, de voir si l'extraction n'est pas possible. Si l'on est assez heureux pour le trouver encore entre les lèvres de la plaie, on peut, au besoin, agrandir celle-ci, pratiquer l'extraction, appliquer un bandeau contentif, et instituer le traitement exigé par la lésion (compresses fraîches, atropine, etc.).

Si le corps étranger se trouve déjà dans le corps vitré et que nous nous décidions à opérer à cause de sa nature et du danger que sa présence occasionne pour les deux yeux, il faut nous éclairer sur son siège exact par l'ophtalmoscope, et en explorant la surface de la sclérotique à l'aide d'un stylet boutonné. Si nous rencontrons un endroit particulièrement douloureux, le corps étranger se trouve probablement dans la région correspondante du corps vitré (*de Graefe*). D'ailleurs, la situation de la plaie extérieure, le trajet du corps étranger et même un sondage prudent de la plaie doivent faciliter ces recherches.

A l'endroit où l'on suppose atteindre le plus facilement le corps étranger, on pratique avec un couteau de Graefe une incision en direction méridionale jusque dans le corps vitré dans une étendue de 1 centimètre à 1c,5, et on cherche à saisir le corps étranger avec un crochet mousse ou des pinces. S'agit-il d'un éclat de fer, l'extraction doit être tentée à l'aide d'un électro-aimant (*Hirschberg*) avec lequel on peut réussir même lorsque le corps étranger n'est pas visible et que l'on ignore son siège.

Il peut être nécessaire d'introduire l'aimant plusieurs fois avant de pouvoir extraire l'éclat de fer, ou de changer de pôle pour le cas où l'éclat serait devenu lui-même magnétique, par exemple en forgeant. L'opération terminée, on peut fermer la plaie par une suture conjonctivale ou scléroticale. Les succès obtenus à l'aide de l'aimant, même avec conservation plus ou moins complète de la vue, sont déjà si nombreux que son emploi est formellement indiqué. — Lorsqu'il existe une cataracte traumatique, on peut en pratiquer l'extraction et introduire l'électro-aimant ou des pinces par la plaie cornéenne et à travers la pupille. — Si l'extraction du corps étranger ne réussit pas, il faut, pour éviter une affection sympathique de l'autre œil, pratiquer l'énucléation ou l'exentération.

L'opération que nous venons de décrire trouve encore son application dans les cas où le *cristallin déplacé* dans le corps vitré devient le point de départ d'une affection inflammatoire de l'œil qui peut rendre nécessaire l'intervention chirurgicale. On peut tenter son extraction soit par la simple incision scléroticale, d'après les règles déjà indiquées, soit par une incision périphérique de la cornée avec iridectomie, et se servir d'une curette, d'une érigne ou d'un crochet mousse pour amener le cristallin au dehors.

Cysticerques du corps vitré. — Lorsqu'on a l'occasion d'observer le développement du cysticerque avant son entrée dans le corps vitré, on aperçoit dans le fond de l'œil une opacité bleu grisâtre siégeant entre la rétine et la choroïde. Cette opacité augmente d'étendue et d'épaisseur, et les vaisseaux de la rétine à cet endroit se voilent progressivement jusqu'à devenir imperceptibles. Enfin, l'opacité grisâtre s'avance jusqu'à la membrane hyaloïde, il s'en détache une petite vésicule de cysticerque qui pénètre dans le corps vitré. D'autres fois la vésicule se déplace sous la rétine, dont elle produit le décollement, perfore cette membrane et s'échappe enfin dans le corps vitré.

Le cysticerque dans le corps vitré se présente à l'ophtalmoscope sous forme d'une vésicule transparente bleu grisâtre qui revêt, vers sa périphérie, une nuance blanchâtre, teintée de rouge (reflet hydatique); on y distingue par moments la tête et le col, qui tantôt s'avancent, tantôt se retirent dans la vésicule.

Dans les périodes ultérieures, le diagnostic du cysticerque

peut devenir difficile à cause des opacités du corps vitré. Ces opacités sont caractéristiques; elles se présentent comme des membranes ininterrompues de structure diaphane (*de Graefe*). Elles forment un système de rideaux ou de voiles multiples, dont les replis se présentent à l'ophtalmoscope comme des sillons ou des stries foncées dont la configuration varie avec les mouvements de l'œil.

Les troubles visuels se composent, au début, d'une interruption fixe, nettement limitée du champ visuel, sous forme d'un globe noir, et qui se complique plus tard d'un nuage plus étendu.

La maladie, abandonnée à elle-même, conduit à l'iridocyclite chronique avec des exacerbations périodiques, et finalement à l'atrophie de l'œil. Exceptionnellement il survient même une panophtalmite purulente.

On a observé deux cysticerques dans le même œil, mais on n'a jamais vu de cysticerque dans les deux yeux du même individu. La présence d'un cysticerque ne paraît pas disposer à l'affection sympathique de l'autre œil.

Le cysticerque du corps vitré est assez fréquent dans le nord de l'Allemagne, beaucoup plus rare dans le midi de l'Allemagne, en Suisse et en France.

La marche spontanée de cette affection ayant toujours été désastreuse, l'extraction du cysticerque est incontestablement indiquée et doit être pratiquée le plus tôt possible, même s'il se trouve encore sous la rétine.

Les meilleurs résultats, même avec conservation de la vision, ont été obtenus par *Alfred Graefe*, qui a aussi construit un ophtalmoscope particulier pour déterminer exactement le siège du cysticerque. Ceci fait, il pratique à cet endroit une incision méridionale de la sclérotique comme pour l'opération du décollement rétinien si le cysticerque se trouve encore sous la rétine, ou directement dans le corps vitré. Parfois le cysticerque se présente alors spontanément, sinon on cherche à l'extraire avec des pinces. Suture de la conjonctive, et pansement antiseptique. — En cas d'insuccès ou d'inflammation suppurative, il faut avoir recours à l'énucléation ou à l'exentération.

ARTICLE V

Persistance de l'artère hyaloïde.

Pendant la vie intra-utérine, l'artère hyaloïde traverse, comme on sait, le corps vitré de la papille du nerf optique jusqu'à la fossette hyaloïde. Cette artère disparaît à la fin de la vie fœtale.

Dans des cas excessivement rares on l'a vue persister pendant toute l'existence. Elle se présente alors sous forme d'un cordon opaque, entouré d'un second contour faiblement grisâtre (*Saemisch*); à l'éclairage oblique, on a même cru reconnaître une coloration rouge dans ce cordon qui, d'ailleurs, était peu tendu et présentait des mouvements ondulatoires (*Zehender*). Une autre fois l'artère persistante s'attachait à une cataracte luxée (*Wecker*). Dans un cas observé par moi, le cordon se terminait sur la papille dans une opacité grisâtre qui occupait la moitié supérieure de la papille et la rétine voisine, traversait le corps vitré et s'attachait à la partie inférieure de la capsule du cristallin qu'il entourait d'une opacité concave. Il y avait en même temps des traces d'une membrane pupillaire persistante[1]. La malade comptait de cet œil les doigts à 2 mètres de distance.

ARTICLE VI

Décollement du corps vitré.

Ce décollement a été observé et démontré anatomiquement par *Iwanoff*, dans des yeux atteints de traumatismes, et dans des yeux myopes. Dans les cas de staphylôme postérieur le corps vitré altéré se détache de la membrane hyaloïde qui reste adhérente à la rétine (*duc Charles-Théodore de Bavière*).

Les caractères ophtalmoscopiques de cette affection ne sont pas déterminés. *Galezowski* croit la reconnaître, du moins dans le voisinage de la papille optique, à l'existence d'un croissant gris semi-circulaire qui l'entoure à petite distance.

1. Voy. *Debierre* dans Comptes rendus de la Société française d'ophtalmologie. Session 1886.

CHAPITRE IX

CRISTALLIN

Anatomie. — Le cristallin est un corps complètement diaphane de la forme d'une lentille optique biconvexe. Sa surface antérieure touche à l'iris et à l'humeur aqueuse ; sa surface postérieure, de beaucoup plus convexe que l'autre, touche au corps vitré et se trouve logée dans la fossette hyaloïdienne.

Le cristallin est enfermé dans une capsule (*cristalloïde*) constituée par une membrane transparente, vitreuse (sans structure) et très élastique. On y distingue une partie antérieure et postérieure ; la première porte à sa face interne une couche épithéliale.

C'est par le moyen de la cristalloïde que le cristallin se rattache à la zonule de Zinn (*ligament suspenseur*). Celle-ci, qui n'est que la continuation de la membrane hyaloïde, se dédouble, près des procès ciliaires, en deux lamelles, dont l'une se rend à la capsule antérieure, l'autre à la capsule postérieure. L'espace renfermé entre ces deux feuillets et la partie équatoriale de la capsule porte le nom de *canal de Petit*. Il contient une petite quantité de liquide.

La substance propre du cristallin se sépare dans la *substance corticale* et dans le *noyau*, qui est formé par les couches les plus internes du cristallin. La substance corticale est composée de lamelles enchatonnées ; elle est plus molle et plus succulente que le noyau. Avec l'âge, le cristallin, qui pendant la jeunesse est clair comme de l'eau, devient jaunâtre et même brunâtre. En même temps sa substance augmente de consistance par l'accroissement du noyau et parce que les masses corticales perdent de leur mollesse.

Histologie. — Les éléments fondamentaux du cristallin sont les *fibres cristalliniennes*. Elles constituent des prismes hexagonaux allongés et renferment des noyaux avec des nucléoles lorsqu'elles appartiennent à la corticale, tandis que ceux-ci font défaut dans les

parties centrales du cristallin. Les contours des fibres sont lisses dans la corticale, irrégulièrement dentelés dans le centre ; c'est que ces dernières sont les plus anciennement formées, repoussées et comprimées par les fibres de formation plus récente qui proviennent de l'allongement des cellules épithéliales de la capsule, surtout de celles situées près de l'équateur du cristallin. Les fibres sont réunies par une substance de ciment et s'associent pour constituer des *lamelles concentriques*. Chacune de ces lamelles présente le même arrangement des fibres, qui sont groupées de façon que dans l'angle formé par deux faces appartenant à deux fibres voisines vient s'enclaver un angle aigu appartenant à une troisième fibre. Leurs extrémités sont coupées, l'une obliquement, l'autre est arrondie.

En examinant avec soin le cristallin, on y observe sur les deux faces une *figure étoilée* à trois rayons ; le rayon supérieur de la face antérieure occupe le méridien vertical de l'œil, ainsi que le rayon inférieur de la face postérieure, de sorte que la figure de cette dernière semble avoir tourné de 90 degrés autour de l'autre. Ces figures étoilées sont formées par l'ensemble des terminaisons des fibres cristalliniennes de la façon suivante :

Du centre du cristallin part une fibre dont l'extrémité se recourbe autour de l'équateur et se termine près de celui-ci à la surface postérieure. Une seconde fibre cristallinienne, à côté de la première, part un peu plus bas, et comme elles sont toutes de longueur pareille, elle se terminera de l'autre côté, un peu plus loin de l'équateur ; toutes les fibres contiguës se rangent l'une après l'autre d'une façon analogue et de manière que toutes leurs extrémités sont situées dans une ligne droite qui forme un des rayons de la figure étoilée. A l'endroit même de cette figure se trouve une substance amorphe moléculaire et un système de canaux interfibrillaires (*de Becker*). — La nutrition du cristallin se fait par la zonule de Zinn et par le canal de *Petit* formé par les deux feuillets de ce ligament.

MALADIES DU CRISTALLIN

ARTICLE PREMIER

Cataracte.

A. — Considérations générales.

La *cataracte* consiste dans l'opacification plus ou moins complète de l'appareil cristallinien. Au début de l'affection, il n'est

pas toujours facile de préciser l'existence et l'étendue d'un trouble de transparence, sans examen approfondi. Dans ce but, il importe de dilater la pupille à l'aide de l'atropine, et de se servir de l'éclairage latéral ainsi que du miroir ophtalmoscopique muni d'un verre convexe de 10 ou 20 D.

A l'*éclairage latéral*, les opacités du cristallin présentent une coloration grisâtre ou blanchâtre. En examinant des vieillards, il faut prendre garde de ne pas confondre l'aspect physiologique du cristallin avec une opacification réelle ; car à un âge plus avancé le cristallin réfléchit toujours beaucoup plus de lumière, et le noyau prend une teinte jaunâtre. Cependant cette erreur est facilement reconnue, lorsqu'on trouve une force visuelle normale (par rapport à l'âge du malade), et lorsqu'on constate la transparence du cristallin, en se servant de l'ophtalmoscope.

Avec le *miroir ophtalmoscopique* plan muni d'un verre convexe de 10 ou 20 D, et en se servant d'un faible éclairage, on reconnaît la plus légère opacité, stries ou points qui apparaissent noirs sur le fond rouge de l'œil ; les opacités translucides répandent comme un voile sur l'image ophtalmoscopique.

Il faut bien se garder de prendre ou de signaler toute opacité du cristallin comme un commencement de cataracte. Nous constatons, en effet, assez souvent, même chez des personnes encore jeunes et qui peuvent jouir d'une vision parfaite, des opacités sous forme de petites stries, de points nombreux ou de gouttelettes qui persistent telles quelles pendant toute la vie sans s'étendre. On peut dire la même chose des opacités périphériques du cristallin que l'on voit chez des personnes plus âgées s'étendre le long de la périphérie du cristallin, parallèles à son bord supérieur ou inférieur et qu'on appelle l'*arc sénile* ou *gerontoxon* du cristallin.

Lorsque l'opacification a envahi une grande partie ou la totalité du cristallin, on la reconnaît à première vue par la teinte grisâtre ou blanchâtre de la pupille. On ne pourrait confondre alors la cataracte qu'avec des dépôts plastiques dans le champ pupillaire (*cataracte fausse*) ; mais dans ce dernier cas l'iris est adhérent, d'un aspect anormal, et nous chercherions en vain l'ombre projetée par le bord pupillaire de l'iris sur le cristallin. L'étendue de cette ombre est en rapport direct avec la distance qui sépare la cataracte de l'iris.

Les *troubles visuels* varient avec la forme et le siège précis

des opacités du cristallin. Lorsque l'opacification a débuté au centre, le malade verra mieux dans les lieux sombres et dans toutes les circonstances où la pupille se dilate ; le contraire aura lieu quand l'opacité se trouve à la périphérie du cristallin.

Les malades accusent souvent dans les premiers temps de la myopie et de la polyopie ; les objets apparaissent entourés d'une gaze ou d'un nuage, et ce trouble augmente insensiblement et lentement pendant des mois ou des années, jusqu'à ce que l'œil ne distingue plus que le jour et la nuit.

La *marche* des cataractes est ordinairement lente. Abstraction faite de quelques formes particulières (cataractes congénitales, traumatiques, etc.), l'opacification envahit le cristallin chez les individus avancés en âge ; ses progrès sont plus ou moins lents ; quelquefois même elle paraît rester stationnaire. Cependant elle finit presque toujours par occuper la totalité ou la presque totalité du cristallin ; le temps jusqu'à la maturité complète de la cataracte peut varier de plusieurs mois jusqu'à plusieurs années. Généralement les deux yeux sont pris successivement.

Étiologie. — Les recherches anatomiques les plus récentes ont démontré que la cataracte sénile est précédée d'une diminution de volume du cristallin (*Priestley-Smith*), à la suite de sa sclérose progressive. La capsule retenue par le ligament suspenseur ne peut suivre ce rapetissement du cristallin et il en résulte une déhiscence des couches périphériques du cristallin avec formation de vésicules dans lesquelles se réunit le liquide du cristallin et qui devient la cause d'opacités d'abord apparentes et puis réelles (*cataracta incipiens*). En même temps, les cellules de la capsule et les fibres périphériques du cristallin trouvent de l'espace et, partout où se trouvent encore des organes vivaces, les cellules recommencent à se multiplier (*Becker*). De là, une prolifération des cellules épithéliales près du pôle antérieur (cataracte capsulaire), une couche de cellules épithélioïdes sur la face interne de la capsule postérieure, enfin la formation de grandes cellules vésiculeuses en masse dans la zone équatoriale du cristallin et isolées à la surface interne de la capsule. En même temps il se produit une métamorphose régressive des fibres cristalliniennes qui s'atrophient, deviennent cassantes, déhiscentes et opaques ; à la fin elles se trans-

forment dans un détritus moléculaire avec graisse, cristaux de cholestérine et phosphates.

Les causes générales et spéciales de cette transformation du cristallin ne sont pas exactement connues. Tantôt elles paraissent résider dans des troubles de la nutrition générale (diabète, ergotisme, marasme sénile), tantôt dans des maladies du tractus uvéal, ou des membranes profondes de l'œil en général (choroïdite, irido-choroïdite, choroïdo-rétinite, etc.). *Michel* l'attribue à l'artério-sclérose ; d'autres à l'atrophie rénale (*cat. néphritique*).

Quoi qu'il en soit, nous retrouvons la cataracte surtout comme une maladie de l'âge avancé, chez des personnes âgées de plus de quarante-cinq ans. Plus tôt, elle survient à la suite de maladies internes de l'œil (iritis, choroïdite, décollement de la rétine), ou à la suite de maladies générales, telles que le diabète, ou enfin à la suite de traumatismes de l'œil. Dans un certain nombre de cas, l'opacification du cristallin est apparue peu de temps après la guérison de maladies de la peau étendues sur une grande partie de la surface cutanée. Nous trouvons aussi la cataracte dès la naissance (cataractes congénitales), ou formée dans les premières années, à la suite de perforations de la cornée.

Traitement. — Les observations de cataractes guéries à la suite d'un traitement médicamenteux se rapportent à une erreur de diagnostic. Les cas de recouvrement spontané de la vision ont été probablement des cas de luxation du cristallin opaque, ou de résorption d'une cataracte sans lésion de la capsule ou après déchirure de la capsule survenue à la suite d'un traumatisme.

La guérison d'une cataracte ne peut être obtenue que par une intervention chirurgicale.

B. — Variétés des cataractes.

De tout temps on a distingué les cataractes selon que l'opacité atteint la cristalloïde (*cataracte capsulaire*), ou le cristallin même (*cataracte lenticulaire*), ou même les deux à la fois (*cataracte capsulo-lenticulaire*).

La cataracte lenticulaire présente ou une forme partielle et

stationnaire (*cataracte zonulaire*, *polaire*), ou totale et progressive (*cataracte corticale sénile*).

1. — Cataracte corticale molle et liquide.

L'opacité est grisâtre ou laiteuse ; généralement le cristallin est gonflé, et à la suite de cette augmentation de volume, l'iris est poussé un peu en avant, la pupille un peu dilatée et paresseuse. Plus tard, le contenu de la capsule peut se liquéfier complètement et persister longtemps dans cet état (*cataracte kystique*), ou il subit petit à petit une métamorphose régressive.

Cette métamorphose régressive consiste dans la résorption progressive des parties liquides et le dépôt des parties graisseuses et calcaires sur la capsule (*cat. sédimentaire*). A la suite de cette modification, le volume de la cataracte diminue progressivement et peut, à la longue, se réduire aux deux feuillets de capsule altérés par les dépôts indiqués (*cat. arido-siliqueuse*). La chambre antérieure est alors plus profonde qu'à l'état normal ; l'iris tremblote quand l'œil se meut, ou son bord pupillaire est adhérent à la cristalloïde.

2. — Cataracte nucléolaire.

On voit, dans le champ pupillaire dilaté, un reflet grisâtre ou jaunâtre. A l'éclairage latéral, on reconnaît que l'opacité siège au centre du cristallin, séparée de la capsule par des parties transparentes (l'ombre de l'iris projetée sur la capsule est très large), et que la périphérie du cristallin est également transparente. Avec le miroir ophtalmoscopique, l'opacité paraît quelquefois assez faible, mais nettement limitée.

Les troubles visuels se composent au début de la diminution de la vision produite par l'opacité cristallinienne et de myopie ou plutôt d'astigmatisme myopique. La vision s'améliore lorsqu'on dilate la pupille à l'aide d'atropine.

Cet état peut rester longtemps stationnaire ; mais à mesure qu'il dure, la coloration de la cataracte devient plus intense, elle devient rouge brunâtre ou brun foncé ; à la fin la corticale peut se prendre également et la cataracte devient complète.

3. — Cataracte sénile.

La cataracte senile, la plus fréquente de toutes, débute dans les couches corticales qui sont les plus rapprochées du noyau. On y aperçoit des opacités en forme de stries courtes ou de plaques irrégulières, de coloration grisâtre. En même temps, le noyau prend une teinte jaunâtre ou brunâtre.

Pendant le développement de la cataracte, les masses corticales affectent tantôt la forme de larges stries qui présentent un brillant aponévrotique ; tantôt les stries sont fines et très blanches ; tantôt, enfin, on n'y voit point de stries, mais une opacité composée de points et de plaques grisâtres, irrégulièrement disséminées.

Au centre de la cataracte, l'intensité de la coloration plus foncée (ambrée ou jaunâtre) et l'étendue qu'elle occupe nous renseignent sur la consistance et la grandeur du noyau.

La cataracte est *mûre* lorsque toute la substance cristallinienne est devenue opaque ; lorsqu'elle est restée longtemps ainsi, son aspect et sa consistance peuvent se modifier par la condensation des masses corticales, condensation qui parfois aussi commence déjà à s'accomplir à une époque où d'autres parties corticales ne sont pas opaques.

Tout ce mode de développement peut s'accomplir dans un temps très variable, de quelques mois à plusieurs années.

Quelquefois, dans les cataractes séniles, le noyau est d'une coloration si foncée qu'à l'inspection simple la pupille paraît noire. Ces *cataractes noires*, dont le diagnostic devient facile à l'aide du miroir ophtalmoscopique ou de l'éclairage latéral, résultent uniquement de la sclérose du noyau. *De Graefe* avait émis l'opinion que dans un certain nombre de cas cette coloration résulte de l'hématine provenant d'anciennes hémorrhagies intraoculaires et que le courant endosmotique transporte dans le cristallin. L'examen clinique de quelques cataractes noires a démontré l'exactitude de cette idée.

D'autres fois, la cataracte sénile se compose du noyau opaque et dur, et de la substance corticale complètement liquéfiée (*cataracte de Morgagni*). Le diagnostic de cette variété est facile lorsque la cristalloïde est transparente ; on reconnaît alors que le noyau, au lieu de se trouver au centre de la cata-

racte, est abaissé dans le liquide, qu'il disparaît lorsque le malade penche sa tête en arrière, et reparaît lorsqu'il la penche en avant.

Lorsque la cataracte sénile se complique d'états inflammatoires des membranes profondes, on voit se déposer souvent des masses calcaires attachées à la face interne de la cristalloïde, en même temps que le reste se ratatine. Ainsi se forme la *cataracte calcaire* ou *crétacée*, distinguée par son reflet crayeux. En même temps, il existe souvent une liquéfaction du corps vitré et un relâchement de la zonule de Zinn, de sorte que les mouvements de l'œil produisent un tremblement de la cataracte (*cataracte trémulante*).

D'autres fois, on y retrouve des masses graisseuses, des cristaux de *cholestérine* caractérisés par leur reflet chatoyant particulier. Enfin on a cru observer même des altérations *fibreuses* et *osseuses* des éléments cristalliniens (*Stellwag*), altérations qui sont mises en doute par d'autres observateurs (*Virchow*, *H. Müller*).

Cataractes partielles.

Il n'est pas rare d'observer des opacités isolées dans le cristallin sous forme de stries très étroites, situées vers la périphérie de la substance corticale. Recouvertes ordinairement par l'iris, ces opacités peuvent exister sans occasionner des troubles visuels, et elles peuvent exister de longues années sans que le reste du cristallin soit envahi.

Plus rarement, on observe des plaques opaques situées dans la substance corticale, à peu de distance de la cristalloïde antérieure, et qui restent limitées et isolées.

On voit aussi quelquefois dans le cristallin un grand nombre de points ou de stries opaques au milieu de la substance corticale transparente. Cet état, qui influence sensiblement la vision, reste quelquefois longtemps stationnaire, ou l'opacification ne fait que des progrès très lents. Des complications d'affections des membranes profondes de l'œil peuvent être diagnostiquées dans quelques-uns de ces cas, mais pas dans tous.

1. — Cataracte zonulaire, stratifiée.

La cataracte zonulaire occupe seulement quelques couches du cristallin, les plus rapprochées du noyau ; celui-ci, ainsi

que les couches périphériques, reste transparent (fig. 89). En examinant la pupille, on y découvre une opacité grisâtre ou blanchâtre, et l'on reconnaît facilement à l'éclairage oblique qu'elle est séparée de l'iris par une couche de substance corticale transparente. Après avoir dilaté largement la pupille, on distingue avec l'ophtalmoscope que cette opacité est nettement limitée, et qu'elle est séparée de l'équateur du cristallin par une couche transparente.

Cette cataracte, qui est congénitale ou qui se développe dans les premières années de l'existence, est le plus souvent stationnaire pendant toute la vie ; les cas d'opacification progressive

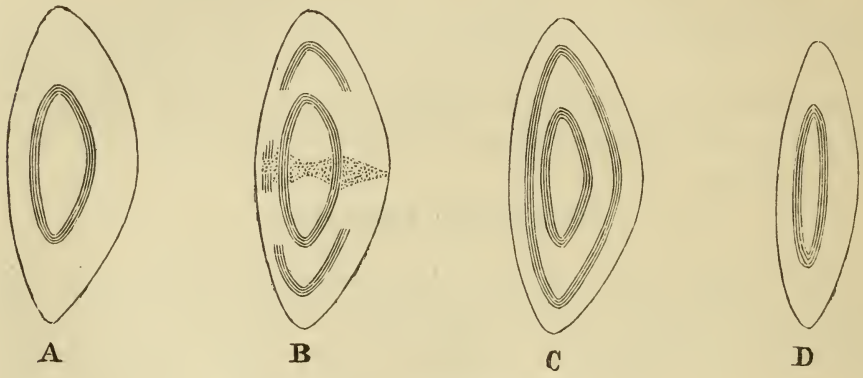

Fig. 89. — Cataractes zonulaires.

sont caractérisés par la présence de quelques stries ou points opaques dans la région transparente du cristallin.

Les troubles visuels varient selon que la pupille est rétrécie (au grand jour) ou dilatée (dans un demi-jour ou par l'atropine). Dans le premier cas, les malades voient très peu et quelquefois ne se conduisent qu'à grand'peine. Dans le second cas, ils voient bien mieux, quelquefois même assez pour lire. La nécessité de se procurer de grandes images rétiniennes les oblige à rapprocher les objets très près de leurs yeux, de sorte qu'ils paraissent très myopes ; quelquefois les sujets atteints de cette cataracte deviennent ainsi réellement myopes. Il n'est pas rare de voir ces malades affligés également de nystagmus.

On observe cette variété de cataracte souvent chez plusieurs personnes de la même famille. Dans la plupart des cas, la cataracte zonulaire se trouve dans les deux yeux, chez des enfants atteints de rachitisme et dont les dents présentent une forma-

tion irrégulière de l'émail (*Horner*). Son mode de développement a été rattaché à des affections cérébrales accompagnées de convulsions (*Arlt*, *Horner*).

Lorsque cette cataracte est stationnaire et la vision du malade suffisante pour ses occupations, il n'y a pas lieu d'opérer. Lorsque, dans les mêmes conditions, le malade ne peut lire facilement qu'avec une pupille dilatée, on peut faire un usage continuel des instillations d'atropine ou pratiquer une iridectomie pour permettre aux rayons lumineux de traverser les parties périphériques transparentes du cristallin. Lorsque la cataracte a trop d'étendue ou qu'elle présente les signes d'une cataracte progressive, on l'opère par discision ou extraction (Voy. plus loin).

2. — Cataracte circonscrite de la corticale postérieure. Cataracte polaire postérieure.

Avec le miroir ophtalmoscopique on reconnaît dans les couches postérieures du cristallin des bandes opaques qui convergent vers le pôle postérieur du cristallin. A l'aide de l'éclairage latéral on constate la transparence de toutes les parties antérieures du cristallin. Cette variété de cataracte se rencontre le plus souvent dans des yeux atteints d'affections des membranes profondes (choroïdio-rétinite, rétinite pigmentaire).

La cataracte *polaire postérieure* est une opacité de forme ronde circonscrite qui occupe le voisinage du pôle postérieur du cristallin (peut-être le *corps vitré ?*).

3. — Cataracte capsulaire.

La cataracte capsulaire naît, nous l'avons dit plus haut, de la prolifération des cellules épithéliales de la capsule près du pôle antérieur. Quelques cellules envoient des prolongements entre l'épithélium et la capsule proprement dite. L'épithélium détaché de la capsule recouvre le tissu de nouvelle formation en partie ou dans toute son étendue. Bien plus rarement ce n'est pas seulement l'épithélium, mais aussi une mince lamelle sous-jacente de la capsule qui paraît détachée, de sorte que la cataracte capsulaire produit une véritable fissuration de la capsule (*Becker*). Au-dessous de l'épithélium on trouve des

dépôts hyalins, finement granulés, en plusieurs couches qui composent un dessin fibrillaire. On y voit en outre des dépôts de sels calcaires dans les lacunes qui entourent les cellules en voie d'atrophie (*Becker*). Les différentes formes sous lesquelles la cataracte capsulaire se présente sont les suivantes :

a. Cataracte capsulaire centrale. — Celle-ci apparaît au milieu du champ pupillaire sous forme d'une plaque ronde, d'un blanc crayeux, et entourée d'une zone grisâtre. L'opacité proémine en général sur le niveau de la cristalloïde, ou légèrement, ou sous forme d'une petite pyramide, dont le sommet envoie parfois un prolongement filamenteux à la surface postérieure de la cornée (*cataracte pyramidale*).

Cette opacité capsulaire siège aussi à la surface interne de la cristalloïde, c'est-à-dire dans le cristallin même (*H. Müller*). On la trouve chez les nouveau-nés, ou elle se produit dans le jeune âge, généralement à la suite de perforations de la cornée.

Une opacité analogue existe aussi parfois sur la *cristalloïde postérieure* avec légère proéminence dans le corps vitré. Elle indique le point d'insertion de l'artère hyaloïde, dont la trace persiste dans quelques cas sous forme d'un filament mince qui réunit la cristalloïde au nerf optique.

La cataracte capsulaire centrale peut durer toute la vie sans s'agrandir ; dans ce cas, elle ne devient pas l'objet d'une opération lorsque les rayons lumineux passent aisément entre cette opacité et le bord pupillaire, de façon à laisser au malade une vision suffisante.

b. La *cataracte capsulaire qui accompagne les cataractes lenticulaires* est toujours facile à reconnaître par son aspect blanc crayeux, résultant d'incrustations calcaires. Elle s'observe le plus souvent sur des cataractes qui ont dépassé la maturité. D'autres fois, elle occupe des yeux atteints d'inflammation de la choroïde ou de l'iris ; dans ce dernier cas, il existe souvent des adhérences entre la capsule et la pupille (*cataracte adhérente*).

C. — Corps étrangers dans le cristallin. Cataracte traumatique.

Toute lésion de l'œil qui amène une ouverture de la capsule cristallinienne expose la substance corticale au contact de l'hu-

meur aqueuse. Les masses corticales, après cette imbibition, se gonflent en prenant une coloration grisâtre ou blanchâtre, sortent de la plaie capsulaire et tombent dans la chambre antérieure. L'humeur aqueuse atteint alors une autre partie de la substance corticale, et nous pouvons assister ainsi à la résorption du cristallin tout entier. Voilà ce que l'on observe chez les individus jeunes dont la cristalloïde a été ouverte dans une étendue moyenne.

D'autres fois, lorsque la plaie a été très petite, il se peut que la plaie capsulaire se soit cicatrisée au bout de quelque temps, de sorte que nous y constatons une opacité grisâtre qui peut diminuer d'étendue et même disparaître.

Lorsque l'ouverture capsulaire a été très grande, et que la lésion est survenue vers la vingt-cinquième ou trentième année, il faut craindre le gonflement subit du cristallin qui provoque facilement une inflammation de l'iris. Dans un âge plus avancé, la résorption sera plus lente, et l'inflammation de l'iris ou de la choroïde est encore plus dangereuse.

Le pronostic doit, en outre, tenir compte des complications provoquées par la lésion des autres parties de l'œil (plaie pénétrante de la cornée, prolapsus ou déchirure de l'iris, commotion générale de l'œil, hémorrhagies intraoculaires, décollement de la rétine).

Après des contusions violentes du globe de l'œil, on observe aussi, sans lésion de la capsule, une opacification du cristallin qui survient au bout de peu de temps et peut être attribuée à un trouble de nutrition (déchirure du ligament suspenseur) ou au choc violent des fibres cristalliniennes.

Quant au traitement de la cataracte traumatique ordinaire, il importe avant tout d'obtenir et de maintenir la dilatation complète de la pupille, à l'aide de l'atropine. Si l'on n'y réussit pas ou si le gonflement du cristallin menace l'œil, il faut pratiquer une iridectomie, ou l'extraction de la cataracte traumatique, avec ou sans iridectomie.

Lorsqu'un corps étranger (paillettes de fer, éclats de capsule, de pierre, etc.) s'est logé dans le cristallin, il est possible de constater sa présence au commencement, lorsque les masses cristalliniennes ne sont pas encore complètement opaques. Plus tard, les corps métalliques peuvent encore se reconnaître par la coloration jaunâtre ou brunâtre que leur oxydation com-

munique à leur voisinage. Si la cataracte se résorbe dans ces circonstances, le corps étranger peut rester attaché à la capsule, ou il tombe dans la chambre antérieure ou derrière l'iris. Dans le dernier cas, sa présence occasionne tous les dangers des corps étrangers dans l'œil (irido-choroïdite, affection sympathique de l'autre œil). Ce même danger existe naturellement si le corps étranger, après avoir traversé le cristallin, s'est logé dans le fond de l'œil (voy. *Affections sympathiques*, p. 254).

Toutes les fois qu'un cristallin cataracté, renfermant un corps étranger, doit être enlevé par l'extraction, il faut manœuvrer de façon à extraire en même temps le corps étranger, de peur qu'il ne tombe dans des parties de l'œil inaccessibles à nos instruments. Généralement et à défaut de l'aimant qui ne peut servir que pour les éclats de fer, il faudra se servir d'une curette que l'on conduit derrière le corps, pour s'en assurer avant toute chose.

D. — Diagnostic de la consistance des cataractes.

Après la dilatation de la pupille par l'atropine, qui nous permet une inspection de toute l'étendue du cristallin, nous nous servons de l'éclairage latéral, pour nous rendre un compte exact de la coloration et des dessins que la surface de la cataracte présente.

Nous y découvrons d'abord l'existence du *noyau* par la coloration plus foncée, légèrement ambrée et jaunâtre de la partie centrale du cristallin ; l'intensité de cette nuance et son étendue nous renseignent sur la dureté, la grandeur et l'épaisseur du noyau.

Quant aux *masses corticales*, le diagnostic de leur consistance est bien plus difficile. En première ligne, nous jugeons cette consistance d'après le *volume* de la cataracte, en ce sens que, toutes choses égales d'ailleurs, la consistance est molle lorsque la substance corticale est très volumineuse et fait bomber l'iris en avant ; on trouve alors la chambre antérieure moins profonde, et une paresse inaccoutumée des mouvements pupillaires. Cependant, ces symptômes n'ont de valeur que dans les cas où la comparaison avec l'autre œil démontre que ce n'est pas un état physiologique, et encore faut-il qu'ils ne

s'expliquent pas par d'autres raisons, telle que l'augmentation de la pression intraoculaire, par exemple. — La *conformation* des masses corticales est surtout importante pour le diagnostic de la consistance de la cataracte. Elle est molle lorsque nous y reconnaissons de larges stries rayonnées bleuâtres ou plutôt grisâtres, d'un brillant métallique nacré ; entre ces stries, nous découvrons des parties moins opaques du cristallin, remplies de points ou de petites plaques grisâtres et de forme irrégulière. Lorsque les stries de la cataracte sont d'une largeur moyenne, elles sont alors ordinairement très brillantes : la masse corticale, bien que molle, a cependant assez de consistance pour rester adhérente au noyau pendant l'expulsion. Parfois les stries sont étroites ou de largeur moyenne et blanchâtres, de sorte que, en jugeant d'après la couleur seule, on pourrait croire facilement à une consistance molle de la substance. Cependant cette dernière est, dans ces cas, très cohérente et la cataracte généralement dure. Elle l'est certainement lorsque les stries sont très étroites, linéaires, rayonnées, quelle que soit d'ailleurs leur couleur. Ajoutons, en outre, que dans tous ces cas la plus grande dimension du noyau indique, toutes choses égales d'ailleurs, que la cataracte est probablement de consistance dure (très cohérente). — Une substance corticale striée et assez mince pour faire reconnaître plus distinctement qu'à l'ordinaire le noyau, donne un aspect plus foncé à la cataracte et indique que cette dernière subit la métamorphose régressive, et que la masse corticale est adhérente et de structure lamelleuse. On voit alors la cristalloïde antérieure séparée du bord pupillaire par un espace de profondeur inaccoutumée, et la substance corticale laisse passer, dans les parties périphériques, une plus grande quantité de rayons lumineux, ce qui donne aux malades un peu plus de lumière et leur fait concevoir l'espoir de voir survenir la guérison spontanée de leur cataracte.

Les conclusions sur la consistance de la corticale, que nous tirons de la forme et de la couleur des stries, nous font naturellement défaut dans les cas nombreux où les stries n'existent pas, et pour ces cas le diagnostic de la consistance présente les plus grandes difficultés. Cependant, nous devons attacher de l'importance aux caractères suivants : La substance corticale, tant qu'elle a conservé une partie de sa transparence normale, c'est-à-dire tant qu'elle n'est pas complètement opaque

et présente seulement une suffusion blanchâtre ou grisâtre, doit être considérée comme ayant sa consistance normale : en un mot, elle n'est pas encore ramollie. Elle est au contraire liquide lorsqu'elle n'a plus de transparence et qu'elle offre un aspect complètement amorphe, sans stries ni plaques, et de couleur grisâtre ou blanchâtre ; dans ces cas, on reconnaît aussi facilement l'existence d'un noyau qui ne se trouve plus au centre de la cataracte, mais dans la partie inférieure des masses corticales liquides. La *position du noyau* devient ainsi un signe important pour juger du ramollissement de la corticale qui l'environne. — Lorsque la substance corticale est grisâtre, pointillée ou tachetée d'une manière uniforme sur toute sa surface, nous jugeons de sa consistance surtout d'après sa transparence. Une opacité presque complète nous indique alors que la substance est molle, mais en même temps grumeuse, de sorte qu'elle reste facilement adhérente à la capsule après l'expulsion du noyau, et d'une expulsion difficile. Lorsqu'on reconnaît entre les taches opaques des parties encore transparentes, la consistance est presque celle du cristallin normal, c'est-à-dire gélatineuse, et cela d'autant plus que les portions transparentes existent en grand nombre. L'existence de stries étroites entre les points indique au contraire que la substance corticale est plus dure.

En terminant ces observations sur le diagnostic de la consistance des cataractes, nous ne pouvons que répéter le conseil souvent donné par *de Graefe :* Quand on n'est pas sûr d'avoir parfaitement reconnu la consistance de la cataracte, il vaut mieux la considérer comme plus cohérente, parce qu'une incision un peu plus grande, pourvu qu'elle ne le soit pas à l'excès, est moins funeste pour le succès de l'opération qu'une expulsion difficile de la cataracte à travers une incision trop petite.

E. — De l'opération de la cataracte.

Considérations générales.

Avant l'opération de la cataracte, il est absolument nécessaire de se rendre compte de l'état général de l'œil à opérer et surtout de ses fonctions visuelles, pour ne pas être surpris après l'opération par une *amaurose imprévue*. Dans ce but, nous

examinerons avec attention la consistance du globe oculaire, l'état de ses parties antérieures, de l'iris et de la pupille. Nous nous informerons en outre de l'état de la vision avant la cataracte, et de la manière plus ou moins rapide dont la cataracte s'est formée; mais ce qui importe le plus, c'est l'examen direct des fonctions visuelles de l'œil cataracté (voy. p. 32).

Dans cet examen il faut porter une attention particulière à l'état de la macula : je me sers de deux flammes de bougie ou de deux miroirs ophtalmoscopiques qui réfléchissent une flamme placée à côté ou au-dessus de la tête du malade, et je recherche leur minimum d'écartement l'une de l'autre, dans lequel l'œil cataracté les distingue encore comme étant deux flammes séparées.

L'exploration des parties externes de l'œil nous fournit souvent les renseignements les plus précieux. L'existence de synéchies, facile à constater, surtout après une instillation d'atropine, et l'état de l'iris même (décoloration, désorganisation), la dureté ou le ramollissement du globe oculaire comparé à celui de l'autre œil, nous renseigneront sur la nature des complications. L'aspect particulier de la cataracte et la jeunesse du malade, relativement à l'âge où la cataracte survient habituellement, nous inviteront souvent à l'examen le plus minutieux des fonctions visuelles, surtout lorsque l'individu aura été très myope, et que nous pourrons constater sur l'autre œil les altérations ordinaires qui accompagnent la myopie progressive arrivée à un degré très élevé.

Ces différentes complications, selon leur gravité et selon l'influence qu'elles exercent sur la force visuelle, nous engageront naturellement à une grande prudence dans le pronostic, ou même à l'abstention de toute opération, si nous pouvons prévoir que la vision n'en sera pas amendée.

Lorsqu'il ne s'agit pour toute complication que d'une affection de la conjonctive, des paupières ou des voies lacrymales, un traitement approprié doit en débarrasser le malade avant de l'opérer.

Faut-il opérer un œil de la cataracte lorsque l'autre est complètement sain ? — De Graefe conseille cette pratique lorsqu'on peut être à peu près sûr que l'opération sera suivie de succès, comme, par exemple, dans les cas qui peuvent être

opérés par discision ou par extraction linéaire simple; dans d'autres cas, il vaut mieux s'abstenir.

Quand, au contraire, la cataracte a déjà débuté dans l'autre œil, ou même y est déjà arrivée à une extension telle que le malade ne puisse plus accomplir ses occupations habituelles, nous n'hésitons pas à opérer le premier œil atteint, sans attendre la cécité complète du malade.

Doit-on attendre la maturité complète de la cataracte pour l'opérer? — L'expérience a démontré, il est vrai, que la cataracte sort plus facilement et plus complètement de la capsule, lorsqu'elle a envahi la totalité du cristallin, et, pour cette raison nous préférons en général attendre ce moment. Cependant il arrive souvent que cette maturité se fait attendre pendant très longtemps, et nous serions ainsi obligé de retarder l'opération pendant tout ce temps d'immaturité relative où pourtant le malade n'est déjà plus en état de se servir de ses yeux. Nous pouvons, dans ce cas, nous abstenir d'attendre la maturité complète, pratiquer la maturation artificielle (voy. plus loin) et choisir une méthode opératoire qui permet d'opérer sans danger dans ces conditions. — Dans les cas de cataractes congénitales ou survenues dans la première jeunesse, il est de principe d'opérer de très bonne heure, parce que le mauvais état de la vision devient facilement à cet âge une cause de strabisme ou de nystagmus.

Doit-on opérer les deux yeux à la fois? — En général, nous nous prononçons contre cette pratique, en donnant pour raison que la conduite du malade pendant la première opération, la marche de la guérison et le résultat définitif nous fournissent souvent des indications précieuses pour notre manière d'agir dans la seconde opération. Dans des conditions spéciales, lorsque le temps du malade est limité, nous nous décidons à opérer les deux yeux à quelques jours d'intervalle si le malade le désire expressément.

Opération de la cataracte par extraction.

C'est la gloire incontestée de *Jacques Daviel* d'avoir introduit (1747-1750) dans l'ophtalmologie et érigé en méthode

l'extraction de la cataracte. Son procédé consistait à pratiquer à l'aide de plusieurs instruments (lance pour ponctionner, couteau à double tranchant pour élargir la ponction, ciseau pour terminer le lambeau) dans le bord de la cornée une section en arc de cercle qui en détachait un peu plus que la moitié inférieure ; il renversait ce lambeau, ouvrait la capsule et faisait sortir la cataracte. Les modifications de ce procédé par ses successeurs portaient sur les instruments, couteaux de Richter (1773) et de Beer (1813), avec lesquels on taillait le lambeau d'un seul trait, sur l'étendue du lambeau dont la base fut ramenée au diamètre horizontal de la cornée (Richter, 1773) et que l'on taillait au bord supérieur (Wenzel et Santerelli, 1795). Beaucoup plus tard, la section cornéenne fut rapprochée du limbe cornéo-scléral, et la hauteur du lambeau encore diminuée, plus ou moins, suivant la consistance de la cataracte (Jacobson, 1863). On avait aussi appris à entourer l'opération de grandes précautions pour en assurer le succès. Ainsi, au lieu d'opérer le malade assis, il fut opéré couché et laissé au lit jusqu'à cicatrisation de la plaie ; on perfectionnait le pansement de façon à immobiliser autant que possible les yeux, à contre-balancer l'augmentation passagère de la pression intra-oculaire, et on dirigeait le traitement consécutif d'une façon plus rationnelle suivant les progrès généraux réalisés en médecine et en chirurgie.

Ensuite on cherchait à prévenir les obstacles provenant parfois de la rigidité de la pupille ainsi que les dangers qui résultaient du prolapsus de l'iris, par l'iridotomie (Petit, Maunoir et Carron du Villars, reprise par Hasner, Coursserant le père, Chavernac) et par l'iridectomie. Celle-ci, pratiquée d'abord dans des cas exceptionnels seulement, fut aussi combinée avec l'extraction à lambeau d'une façon constante, soit comme opération préliminaire (Mooren, 1862), soit comme opération simultanée (Jacobson, 1863). Enfin, la forme de la section fut modifiée en ce sens qu'au grand lambeau on substitua une incision linéaire pour l'extraction des cataractes sans noyau (Gibson, 1811 ; de Graefe, 1852), et pour les autres formes de cataracte avec noyau une incision presque linéaire, un très petit lambeau taillé à l'aide d'un couteau étroit spécial dans le bord cornéo-scléral, combiné avec l'iridectomie (de Graefe, 1865). — Il faut ajouter encore que l'application des principes antiseptiques et

l'emploi de l'anesthésie locale par la cocaïne (Koller, 1884) constituent un progrès manifeste, soit en facilitant l'opération, soit en diminuant ses dangers. — Quant aux résultats obtenus par l'extraction, Daviel comptait 182 succès sur 206 opérations, de Graefe par l'extraction à lambeau sur un chiffre de 1,600 opérations 90 p. 100 de succès, par son procédé 95 p. 100, et Horner par ce même procédé avec emploi des précautions antiseptiques 98 p. 100 de succès.

Extraction à lambeau.

Indications. — L'extraction à lambeau ne s'applique qu'à des cataractes qui renferment un noyau dont la consistance est dure par rapport à la substance corticale environnante. Nous pouvons donc l'employer : 1° dans les cas de cataracte sénile, lorsqu'il existe un noyau dur d'une certaine grandeur, que la substance corticale soit de consistance normale, ramollie ou même se trouve dans la métamorphose régressive ; 2° chez des individus plus jeunes, lorsque la cataracte renferme un noyau très grand, quelle que soit d'ailleurs sa consistance ; 3° dans les cas de cataractes tombées dans la chambre antérieure.

Préparations. — L'asepsie étant encore préférable à l'antisepsie, la préparation principale consiste dans la minutieuse propreté du malade et de tout ce qui l'entoure. La veille de l'opération nous prescrirons une légère purgation pour qu'il puisse rester quelques jours sans aller à la garde-robe, un bain général, des lavages répétés de l'œil et de son voisinage avec une solution de sublimé, des aspirations de la même solution par le nez. Après la dernière lotion, l'œil est couvert d'un bandeau protecteur jusqu'au moment de l'opération.

Nous n'instillons ni atropine ni ésérine dans l'œil, parce que l'une par la paralysie du sphincter de la pupille prédispose au prolapsus de l'iris et que l'autre par son action contraire rend plus difficile le passage du cristallin à travers la pupille ; nous opérons le malade couché sur le lit où il doit attendre sa guérison, pour éviter tout déplacement inutile. — Il est important de pouvoir mettre à la disposition de l'opéré une garde-malade habituée à donner les soins nécessaires, car les opérés doivent s'abstenir autant que possible de tout mouvement brusque de

la tête et du corps tout entier. La chambre du malade doit être facile à obscurcir et à aérer.

Les *instruments* nécessaires pour cette opération sont : une pince à fixation (voy. fig. 55), un couteau à cataracte à tran-

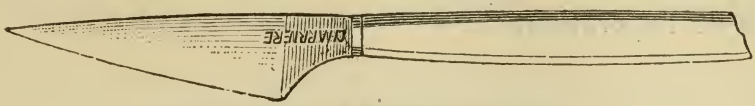

Fig. 90.

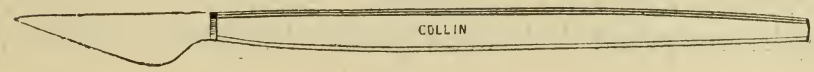

Fig. 91.



Fig. 92.

chant droit ou courbe (fig. 90 et 91), ou un couteau étroit de Graefe (voy. plus loin *Extract. linéaire*), et un cystitome (fig. 92) ou un petit crochet aigu que je préfère. Tous les instruments doivent être soigneusement nettoyés au moment de s'en servir (voy. p. 37).

DESCRIPTION DE L'OPÉRATION.

Le malade, dont l'œil sain doit être couvert par un léger bandage, étant couché de manière que l'œil à opérer soit convenablement éclairé, on nettoie encore une fois l'œil et les paupières avec une solution de sublimé (1 : 5000), on prend garde aussi que les mains de l'opérateur et de ses aides soient d'une propreté absolue et on insensibilise cornée et conjonctive à l'aide de la cocaïne. La tête du malade solidement fixée, on fait écarter les paupières par un aide placé derrière le malade.

Le premier temps de l'opération est la formation du lambeau, soit dans la partie supérieure, soit dans la partie inférieure de la cornée (*kératotomie supérieure* ou *inférieure*).

L'extraction à lambeau supérieur jouit d'une préférence basée sur l'opinion qu'elle dispose moins à la sortie du corps vitré, et qu'elle permet à la paupière supérieure de jouer après l'opération le rôle d'un bandage recouvrant et comprimant légèrement la plaie. On est forcé d'opérer en bas : 1° lorsqu'il

existe une adhérence entre le bord pupillaire supérieur et la capsule, tandis que le bord inférieur est libre de synéchies; 2° lorsque le malade est incapable de diriger volontairement son œil en bas, direction indispensable pour la cystitomie et pour que la cataracte puisse sortir normalement au troisième temps de l'opération.

Kératotomie inférieure.

Premier temps de l'opération : Section de la cornée. — L'opérateur prend de la main gauche les pinces à fixation, de

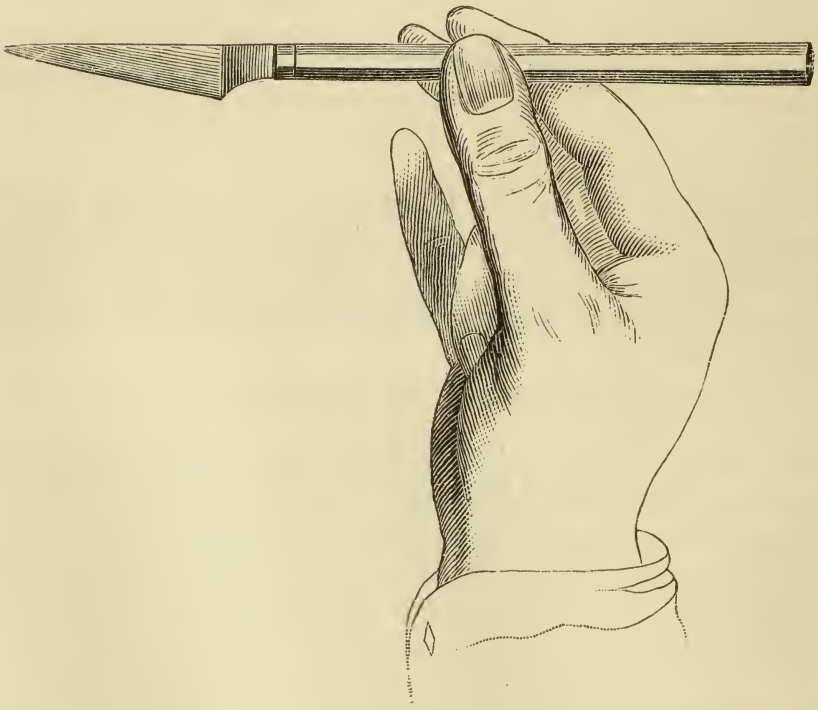

Fig. 93.

la main droite le couteau à cataracte dont le tranchant doit être dirigé en bas. Avec la première il saisit un pli conjonctival tout près du bord interne de la cornée et un peu au-dessus de son diamètre horizontal. Les pinces, que l'opérateur meut plus facilement lorsqu'il les tient près de l'extrémité de leurs branches, doivent fixer le globe oculaire au moment où

le malade, sur l'indication de l'opérateur, a porté son œil dans la direction la plus favorable à l'opération, ce qui a lieu dans notre procédé lorsque le malade regarde un peu en haut et en dehors. Une fois l'œil fixé dans cette position, les pinces n'ont qu'à l'y maintenir en s'opposant à tout déplacement, cependant sans tirailler et sans exercer la moindre pression sur le globe oculaire.

Le couteau à cataracte est saisi entre les trois premiers doigts (fig. 93), de manière que l'index et le médius se trouvent vis-à-vis du pouce, tandis que le quatrième doigt se plie dans la main et que le cinquième prend un point d'appui sur l'os de la

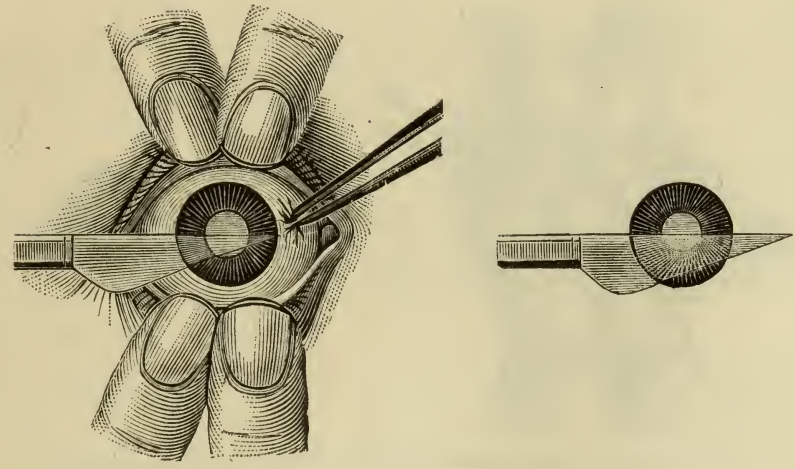

Fig. 94 et 95. — Kératotomie inférieure périphérique.

pommette. L'opérateur présente le couteau d'abord devant l'œil, dans la direction qu'il doit occuper dans l'organe lui-même, c'est-à-dire la pointe horizontale et le tranchant en bas, parallèlement au plan de l'iris ; lorsque le chirurgien s'est ainsi assuré que le diamètre du couteau est convenable, et que l'allongement de ses doigts suffira pour la formation du lambeau, il ramène la pointe du couteau vers le bord externe de la cornée et l'enfonce dans ce bord même à l'endroit où il touche la sclérotique, à 1 millimètre au-dessous du diamètre transversal de la cornée.

D'après l'ancienne méthode, il convient de faire le lambeau dans la cornée même, et par conséquent de pratiquer la ponction et la contre-ponction à 1 millimètre en deçà du limbe

conjonctival. On se rendra facilement compte de la différence, en comparant les figures 94 et 95 qui représentent la kératotomie de la méthode nouvelle (*Jacobson*), avec les figures 96 et 97 représentant l'ancienne méthode.

La ponction faite, l'opérateur avance rapidement la pointe du couteau dans une ligne horizontale, et toujours dans un plan parallèle à la surface antérieure de l'iris, avec fermeté et sans secousses, jusqu'au point diamétralement opposé de la cornée. Arrivé à ce point, l'opérateur fait la contre-ponction de la cornée, en traversant avec la pointe du couteau le limbe conjonctival, comme pour la ponction. En étendant de

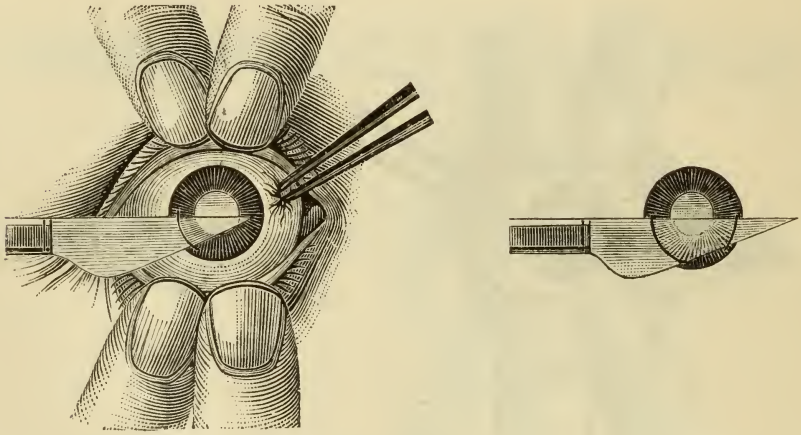

Fig. 96 et 97. — Kératotomie inférieure, d'après l'ancienne méthode.

plus en plus les trois premiers doigts, l'opérateur avance la lame du couteau jusqu'à ce que le bord inférieur de la pupille ait complètement disparu derrière l'instrument ; il éloigne alors du globe oculaire les pinces à fixation, et achève la section, en poussant constamment la pointe de l'instrument dans sa direction première, sans jamais appuyer sur le tranchant du couteau, et en ayant soin de renverser le manche vers la tempe si la pointe menaçait de blesser le nez.

Un peu avant l'achèvement complet du lambeau, et quand il n'y a plus qu'une bride étroite de la cornée à couper, l'opérateur fera bien de ralentir le mouvement du couteau et de terminer la section par un mouvement de retrait du tranchant, en y mettant le moins de précipitation possible. Cette manœuvre a pour but d'arrondir le lambeau qui, pour être régulier,

doit être taillé totalement dans le limbe conjonctival. Pendant l'achèvement du lambeau, l'aide abandonne doucement les paupières, et l'opérateur, en retirant le couteau, recommande au malade de tenir les yeux fermés comme pour le sommeil, c'est-à-dire sans contractions du muscle orbiculaire.

DES ACCIDENTS QUI PEUVENT SURVENIR PENDANT LE PREMIER TEMPS DE L'OPÉRATION.

S'il arrive que l'endroit de la ponction ai été mal choisi, c'est-à-dire au-dessus ou au-dessous du point où l'opérateur s'était proposé de ponctionner, l'opération n'en sera pas moins continuée, pourvu que la différence ne soit pas trop grande ; on modifiera alors l'endroit de la contre-ponction, de manière que le lambeau obtienne néanmoins la grandeur nécessaire. Mais lorsque le couteau a pénétré dans la sclérotique ou dans la cornée, à une trop grande distance du limbe conjonctival pour qu'un petit mouvement du tranchant en avant ou en arrière puisse ramener l'incision vers la périphérie de la cornée, il vaut mieux retirer le couteau et s'abstenir, pour le moment, de toute opération. En agissant autrement, on s'expose à tailler un lambeau très irrégulier, trop petit ou trop grand, et à voir survenir des accidents inévitables pendant les derniers temps de l'opération.

Si le couteau, en traversant la chambre antérieure, abandonne le plan parallèle à l'iris dans lequel il doit s'avancer, la pointe peut s'engager dans la cornée ou, ce qui arrive plus fréquemment, dans l'iris. Si la pointe du couteau pique l'iris immédiatement après son entrée dans la chambre antérieure, l'opérateur peut avec quelque habileté dégager la pointe en changeant simplement l'inclinaison du manche, et en évitant le moindre mouvement de retrait qui serait suivi immédiatement de l'écoulement de l'humeur aqueuse. Mais lorsque le couteau a déjà pénétré plus avant dans l'iris, et que l'humeur aqueuse s'écoule au moment où l'on veut dégager la pointe, il vaut mieux retirer le couteau tout à fait et s'abstenir d'opérer pour le moment, quitte à recommencer lorsque l'œil sera reposé de cette tentative. Lorsque la ponction de l'iris a eu lieu près du bord pupillaire, il vaut mieux continuer l'opération sans essayer même de dégager la pointe du couteau. Il faudra naturellement enlever complètement la portion blessée de l'iris, et s'attendre à une irrégularité plus ou moins grande dans la forme de la pupille.

La contre-ponction peut être irrégulière, soit qu'elle ait eu lieu trop tôt dans la cornée ou trop tard dans la sclérotique. Dans le premier cas, si l'endroit de la contre-ponction n'est pas trop éloi-

gné du limbe conjonctival, on arrivera par la direction du tranchant en arrière à ramener l'incision vers ce dernier ; dans le second cas, on atteindra le même but en dirigeant le tranchant du couteau en avant. — Dans le cas d'écoulement prématuré de l'humeur aqueuse, il arrive parfois que l'iris se présente au-devant du tranchant du couteau ; si la contre-ponction est déjà faite, il faut arrêter un moment le mouvement de l'instrument, dégager l'iris par une douce pression exercée sur la cornée avec la pulpe de l'index, et terminer rapidement la section cornéenne ; mais le plus souvent on ne peut



Fig. 98.

éviter l'excision d'un lambeau irien plus ou moins étendu. Lorsque, en raison de cette excision, il existe une ouverture dans l'iris, il faut la faire communiquer avec la pupille en coupant, avant de terminer l'opération, le pont qui l'en sépare.

Quand on a affaire à un malade très agité et qui contracte fortement les paupières, ou que l'on prévoit par des irrégularités dans la ponction ou dans la contre-ponction que le lambeau sera trop petit, et qu'il faudra agrandir ultérieurement l'incision, on fera bien de laisser le lambeau inachevé, en conservant un pont étroit au

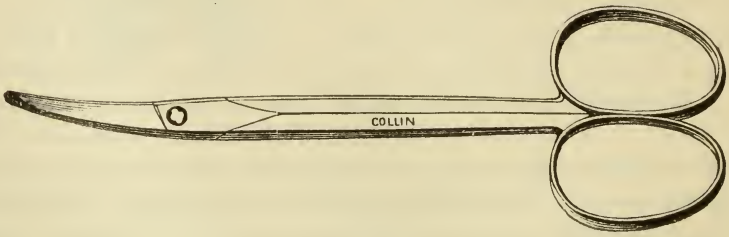

Fig. 99.

sommet du lambeau (*Desmarres*) ou en taillant un lambeau de la conjonctive sans l'achever complètement. Ce pont sera coupé après le second temps de l'opération, comme nous l'indiquerons plus loin. En agissant ainsi on évite plus facilement le prolapsus de l'iris et du corps vitré, et l'on peut même, si l'agitation du malade l'exige, continuer la fixation du globe pendant que l'on agrandit l'incision, et même pendant le deuxième temps de l'opération.

L'irrégularité de la section peut devenir la cause d'un lambeau trop petit ; pour agrandir alors l'incision de la cornée, on se sert d'un couteau à tranchant légèrement concave et à pointe arrondie (fig. 98), ou d'une paire de ciseaux courbes (fig. 99).

On donne généralement la préférence aux ciseaux, qui agissent plus rapidement et sans presser sur le globe oculaire, ce qui est presque inévitable avec le couteau mousse.

Deuxième temps : Ouverture de la capsule. — Après avoir laissé au malade quelques instants de repos, et après avoir essuyé les bords des paupières avec un linge fin, l'opérateur engage son aide à relever avec précaution la paupière supérieure, tandis qu'il attire lui-même la paupière inférieure en bas, en évitant toute pression sur l'œil.

La paupière supérieure, que l'opérateur devra relever plutôt lui-même s'il n'est pas tout à fait sûr de son aide, doit être

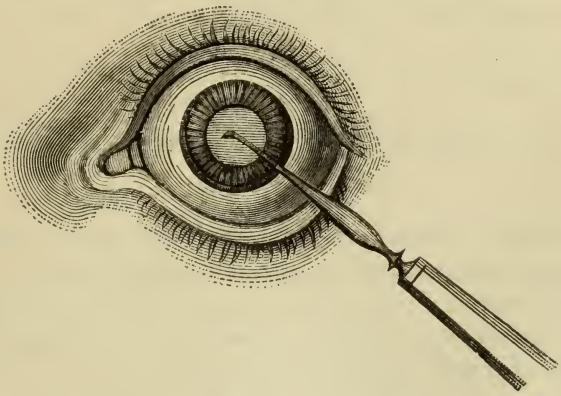

Fig. 100. — Introduction du cystitome.

tenue très légèrement, et retomber sur l'œil au premier clignement énergique, à la première contraction musculaire tentée par le malade. L'opérateur introduit le cystitome sous le lambeau qu'il soulève le moins possible, en écartant plutôt les lèvres de la plaie par une douce pression du col du cystitome (voy. fig. 100). Cette introduction se fait avec le dos de l'instrument dirigé en haut, et la petite lame appliquée à plat contre la surface postérieure de la cornée, qu'elle ne doit pas quitter avant que le tranchant ne se trouve dans le champ de la pupille. Tout en évitant soigneusement de toucher l'iris, le dos de l'instrument doit s'avancer jusqu'à proximité du bord supérieur de la pupille. Arrivé là, l'opérateur tourne, par une légère rotation de l'instrument entre ses doigts, le tranchant du cystitome ou le point du crochet vers la capsule et incise cette

dernière, en retirant l'instrument jusqu'à une petite distance du bord inférieur de la pupille. Pendant ces mouvements, il faut se garder de pousser le col du cystitome dans les angles de la section, et tenir le manche faiblement incliné en bas. On retire le cystitome à plat et de manière que le dos de l'instrument quitte le premier la plaie, sans soulever inutilement le lambeau.

Dès que l'instrument est hors de l'œil, on laisse doucement retomber les paupières.

Il y a trente ans que j'ai vu *Jarjavay* pratiquer l'ouverture de la capsule avec la pointe du couteau à cataracte pendant qu'il traverse la chambre antérieure pour faire le lambeau de la cornée. Au moment d'arriver avec la pointe devant la pupille, il la plongeait dans la capsule, la retirait et continuait la section de la cornée. Nous verrons plus loin que cette idée a été reprise maintenant.

ACCIDENTS QUI PEUVENT SURVENIR PENDANT LE DEUXIÈME TEMPS DE L'OPÉRATION.

Il se peut qu'en soulevant les paupières pour commencer le deuxième temps, on reconnaisse un prolapsus plus ou moins grand de l'iris. Il ne faut pas s'en préoccuper et éviter seulement d'accrocher l'iris en suivant exactement, pendant l'introduction du cystitome, les règles formulées plus haut. Si cela arrive, il faut tâcher de dégager l'instrument ; mais pour peu que l'iris ait été tiraillé dans ce mouvement, nous préférons exciser la portion blessée.

L'incision de la capsule est parfois difficile, principalement lorsque cette membrane a augmenté de consistance, ce qui arrive surtout lorsque la cataracte a dépassé la période de maturité : il devient alors nécessaire d'exercer, avec le tranchant du cystitome, une légère pression sur la capsule. Cette manœuvre exige naturellement une grande délicatesse et une mesure que l'expérience seule peut donner, pour que le chirurgien ne s'expose pas à la rupture de la membrane hyaloïde et au prolapsus du corps vitré. D'ailleurs, cette pression doit cesser aussitôt que la petite lame du cystitome a pénétré dans la masse de la cataracte, et il vaut même mieux alors placer l'instrument presque à plat pendant que l'on continue l'incision de la capsule ; sans cette précaution, on peut provoquer la luxation du cristallin. Si l'on n'est pas tout à fait sûr d'avoir suffisamment divisé la capsule, il faut répéter la discision de la manière indiquée, avant d'enlever le cystitome de l'œil. L'ouverture complète de la capsule se fait connaître ordinairement par

une légère propulsion du cristallin avec dilatation sensible de la pupille et un petit soulèvement du lambeau dont on peut profiter pour retirer l'instrument.

Lorsqu'on a ménagé au sommet du lambeau un pont de tissu cornéen, on se sert avantageusement pour l'ouverture de la capsule d'un cystitome (fig. 101) indiqué par M. *Desmarres*, qui est muni en même temps d'un tranchant et avec lequel on peut, immédiatement après la discision de la capsule, achever la section de la cornée. En cas de besoin, la fixation de l'œil peut alors être maintenue pendant ce temps de l'opération ; mais si l'on veut éviter la

Fig. 101. — Cystitome de Desmarres.

sortie trop brusque de la cataracte, on fait bien d'écarter la pince à fixation au moment où le couteau achève la section de la cornée qui doit se faire le plus lentement possible.

Troisième temps : Extraction de la cataracte. — L'opérateur, soulevant avec précaution la paupière supérieure avec le pouce de sa main gauche, abaisse légèrement avec l'index et le médium de sa main droite la paupière inférieure et prie le malade de porter le regard en haut ; ces manœuvres suffisent souvent pour que la cataracte s'échappe de l'œil (fig. 103).

Fig. 102. — Curette de Daviel.

Lorsque les contractions musculaires spontanées du malade ne suffisent pas pour chasser le cristallin, l'opérateur peut facilement exercer avec ses doigts, placés dans la position indiquée, une douce pression à travers les paupières, en appuyant en haut avec modération sur le bord correspondant du cristallin, et en exerçant en bas sur la sclérotique une légère contre-pression. Ces pressions commencées très doucement doivent continuer en augmentant, jusqu'à ce que le plus grand diamètre du cristallin traverse la pupille, et diminuer alors, pour cesser complètement aussitôt que le bord inférieur du cristallin se présente dans la plaie.

Si ces manœuvres ne réussissent pas à faire sortir la cataracte, il faut en chercher la cause, qui peut se trouver dans une ouverture insuffisante de la capsule, dans le resserrement de la pupille, ou dans l'exiguïté du lambeau. Dans le premier cas, il devient nécessaire de réintroduire le cystitome ; dans

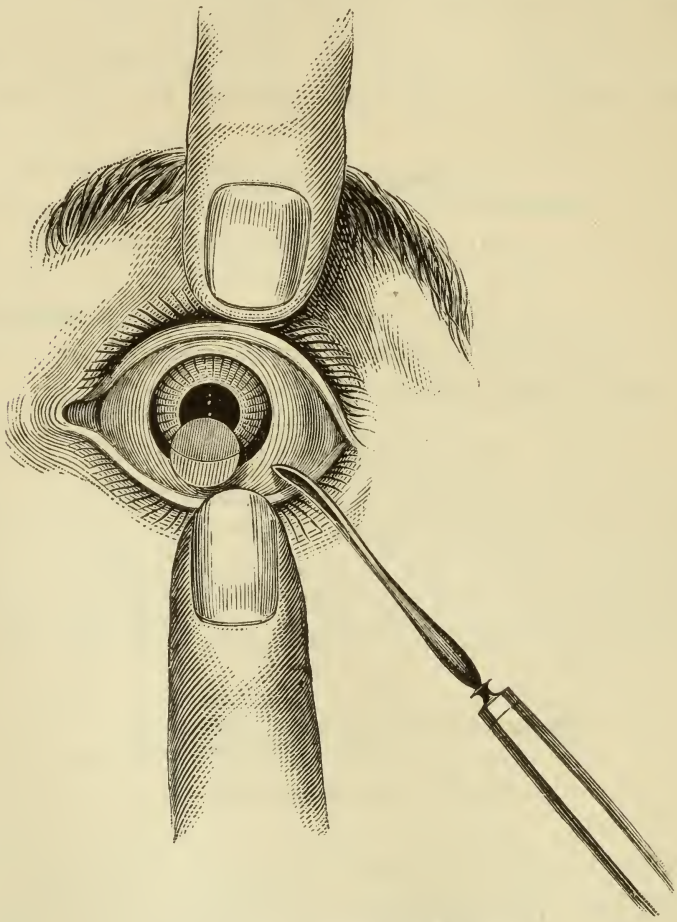

Fig. 103. — Expulsion de la cataracte.

le second, quelle que soit la cause du rétrécissement pupillaire, il faut s'abstenir de pressions exagérées sur le globe oculaire, pressions qui pourraient amener facilement le prolapsus du corps vitré. Il vaut mieux procéder immédiatement à l'excision d'une portion de l'iris, opération qui est en général suivie d'une expulsion facile de la cataracte. Au lieu de l'iridectomie, *Coursserant* le père pratiquait, il y a bien longtemps, l'inci-

sion de l'iris (*iridotomie*) à l'aide d'un coup de ciseaux dirigé du bord ciliaire vers la pupille, comme Petit, Maunoir et d'autres oculistes l'avaient indiqué anciennement. *Chavernac* pratique cette incision dans le bord pupillaire, lorsque le cristallin se présente dans l'ouverture cornéenne encapuchonné par l'iris. Si la cataracte tardait encore à se présenter malgré de légères pressions sur le globe oculaire à travers les paupières, il deviendrait urgent de tenter l'extraction du noyau à l'aide de la curette de *Critchett* (fig. 104) ou de l'anse de *Weber*, portée derrière la cataracte.

Fig. 104.

L'emploi de ces instruments dans l'extraction à lambeau devient encore nécessaire lorsqu'un prolapsus du corps vitré, provoqué par une trop forte pression de la part de l'aide ou du malade ou par une prédisposition particulière de l'œil opéré, survient avant la sortie du cristallin. Il devient urgent alors de procéder sans perdre de temps et de la manière la plus sûre à l'extraction de la cataracte, à l'aide de l'anse ou d'une curette.

Lorsque, dans une opération normale, le troisième temps est terminé par la sortie heureuse du cristallin, et que nous avons laissé retomber les paupières, il nous reste, après avoir donné un moment de repos au malade, à procéder dans le *quatrième et dernier temps* au *nettoyage de la pupille* et de la plaie qu'il faut débarrasser des débris de cataracte qui peuvent s'y être arrêtés. En dernier lieu, il faut nous assurer de l'état normal de la pupille et de la coaptation parfaite du lambeau.

Nous commençons par exercer avec la face palmaire du pouce, appliquée sur la paupière supérieure préalablement abaissée, des frictions douces et concentriques au bord de la cornée, pour rassembler vers le centre de la pupille les masses corticales retenues derrière l'iris. Nous dirigeons ces masses vers le sommet du lambeau en glissant doucement avec la paupière supérieure du haut en bas sur la cornée.

Après l'expulsion complète des masses corticales, lorsque nous reconnaissons l'existence d'opacités capsulaires, nous tentons de les extraire à l'aide d'un petit crochet, d'une pince courbe à mors fins (voy. fig. 105), ou des pinces capsulaires de de Graefe (fig. 106). On les dirige fermées le long de la face postérieure de la cornée pour ne pas blesser l'iris, et l'on saisit l'opacité en évitant d'accrocher la membrane hyaloïde. L'ex-

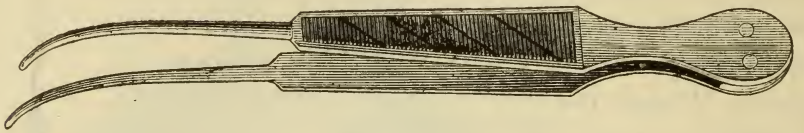

Fig. 105. — Pinces courbes à mors fins.

traction de la capsule opaque est souvent suivie d'une légère perte d'humeur vitrée.

La pupille, lorsqu'elle est suffisamment nettoyée, apparaît d'une couleur noir foncé.

Notre attention doit alors se diriger sur la bonne coaptation du lambeau ; si nous la trouvons insuffisante, il faut en rechercher la raison, soit dans la présence de substance corticale

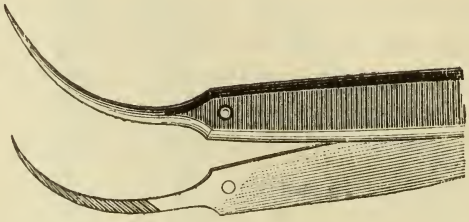

Fig. 106. — Pinces capsulaires de de Graefe.

entre les bords de la plaie, soit dans un prolapsus de l'iris, soit enfin dans une hernie du corps vitré.

Pour débarrasser la plaie de la substance corticale, il suffit généralement d'attendre quelques instants la reproduction de l'humeur aqueuse et d'écarter alors faiblement les lèvres de la plaie, pour que le courant liquide entraîne les débris de cataracte ; sinon, nous pouvons nous servir d'une curette ou spatule en écaille avec laquelle nous glissons très légèrement, en partant du côté nasal, le long du bord sclérotical de la plaie, ou enfin on peut diriger à l'aide d'une seringue ou d'une pipette,

comme *Gayet* le conseille, un petit filet d'eau stérilisée tiède sur les lèvres de la plaie.

Si c'est un prolapsus de l'iris qui empêche la coaptation du lambeau, nous essayons de le réduire par de douces frictions à travers la paupière ou à l'aide de la spatule avec laquelle nous repoussons l'iris dans la chambre antérieure. Lorsque ainsi la pupille reprend sa forme et sa position normale, nous pouvons injecter quelques gouttes d'ésérine, mais pour peu que le bord pupillaire soit déplacé dans la direction de la plaie, et à plus forte raison si le prolapsus persiste, nous n'hésitons pas à pratiquer l'iridectomie.

Le lambeau peut enfin être soulevé par le corps vitré qui se présente renfermé dans la membrane hyaloïde, entre les bords de la plaie. Il suffit alors d'ouvrir cette membrane par un petit coup de ciseaux ; quelques gouttes d'humeur vitrée s'écoulent, et la hernie de la membrane hyaloïde ayant disparu, la coaptation des lèvres de la plaie devient plus parfaite.

Dans les cas où la forme vicieuse du lambeau s'oppose à la coaptation parfaite des bords de la plaie, c'est le bandeau compressif seul qui peut, autant que possible, y porter remède et diminuer les chances défavorables qui résultent de cet état de choses.

Parfois la cornée, après l'extraction du cristallin, paraît affaissée, plissée et même déprimée assez profondément. La reproduction de l'humeur aqueuse peut rétablir sa courbure ordinaire ; mais, d'autres fois, nous voyons persister cet affaissement jusqu'à l'application du bandeau, que nous serrons alors un peu plus qu'à l'ordinaire.

Nous mentionnons seulement, ne l'ayant jamais expérimentée nous-même ni vu mettre en pratique par d'autres, la proposition (faite par M. *Hasner*) de ponctionner, dans les cas d'affaissement de la cornée, le corps vitré qui remplit alors la chambre antérieure, et peut amener ainsi une coaptation plus parfaite du lambeau [1].

1. *Henry Williams*, de Boston, a publié un travail (*London Ophthalmic hospital Reports*, 1867, vol. VI, p. 28-35), dans lequel il préconise l'application d'une suture au sommet du lambeau. Dans une seconde publication (*Archiv für Augen-u. Ohrenheilkunde*, v. Knapp und Moos, 1869, t. I, p. 91), le docteur Williams propose de placer la suture plutôt dans le tissu conjonctival, et pour cette raison, prolonge le sommet

M. *Panas* pratique, avant de terminer l'opération, une injection de liquide antiseptique dans la chambre antérieure et le sac capsulaire ; *Wicherkiewiez* et *Mc-Keown* recommandent aussi ces injections tant au point de vue antiseptique que pour évacuer toutes les matières corticales retenues dans l'œil.

Lorsque l'opérateur a constaté la bonne position du lambeau, et, s'il existe un lambeau conjonctival, l'a lissé et doucement appliqué sur la sclérotique à l'aide de la spatule, il peut, pour rassurer le malade et pour relever son moral, lui faire compter les doigts ou lui présenter quelques objets pas trop brillants. Pendant cet examen de courte durée, il est utile d'abriter l'œil opéré, à l'aide de la main interposée comme un écran, contre une trop vive lumière. Enfin, on procède à une dernière irrigation de l'œil et des paupières avec le liquide antiseptique et on applique le pansement [1].

Pansement et traitement consécutif à l'extraction à lambeau.

Le pansement consiste dans l'application d'un bandeau légèrement compressif (voy. p. 38 et 45) sur l'œil opéré ; l'autre est fermé également, et la chambre du malade légèrement obscurcie par des rideaux. Le plus grand soin doit être apporté au pansement afin qu'il réalise son but d'immobiliser le globe de l'œil sans gêner le malade ; nous pouvons ainsi le laisser en place deux ou même trois jours sans y toucher, ce que je considère comme un grand avantage pour la guérison normale et rapide. L'opéré, surveillé, s'il est possible, par une bonne garde-malade, doit conserver un repos absolu dans les pre-

du lambeau cornéen jusque dans la conjonctive. 25 cas d'extraction à lambeau avec cette suture ont donné à cet opérateur les résultats suivants : Abstraction faite de 2 cas de cataracte compliqués, opérés probablement sans succès, il a eu 20 succès, 2 demi-succès et 1 fois perte de l'œil. Dans ce même travail, l'auteur américain ajoute qu'il a opéré de cette manière près de 100 cas avec de bons résultats ; mais il ne donne pas d'autres détails. La suture du lambeau a été préconisée de nouveau par M. *Suarez de Mendoza* (voy. *Bullet. de la Soc. franç. d'opht.*, 1891, p. 64), et M. *Kalt* (Voy. *Soc. d'opht. de Paris*, 9 oct. 1894).

1. M. de Wecker a conseillé de saupoudrer la plaie avec de la poudre d'iodoforme. M. Galezowski y applique une petite rondelle de gélatine fondante imbibée de cocaïne et de sublimé.

mières vingt-quatre heures pendant lesquelles il ne reçoit aussi que des aliments préparés de telle sorte qu'il ne soit pas nécessaire de les mâcher. Cependant il y a des malades que le lit agite dans la journée et qui se tiennent tranquilles sur un fauteuil ; nous n'hésitons pas à leur accorder cette position dès le premier jour.

Lorsque nous avons des raisons de craindre l'insomnie, nous faisons une injection sous-cutanée de morphine ou nous donnons une dose de chloral.

Le surlendemain de l'opération, nous changeons de bandage, et si nous trouvons tout en ordre il reste en place encore quarante-huit heures ; le cinquième et le sixième jour nous le changeons le matin. A chaque pansement il faut prendre des soins minutieux de propreté et laver l'œil au besoin avec la solution de sublimé. Après le sixième jour, nous employons encore le grand bandage pour la nuit, tandis que nous appliquons pendant le jour le bandeau tricoté simple, avec lequel nous permettons aussi au malade de se lever une ou deux heures par jour. Après huit jours, si la guérison marche sans entraves, le malade commence à porter sur l'œil opéré un petit bandeau flottant, de soie noire, puis des lunettes foncées avec lesquelles il peut sortir au commencement de la troisième semaine, selon les circonstances, surtout selon l'irritabilité de son œil à la lumière.

Kératotomie supérieure.

Les pinces à fixation saisissent la conjonctive à une ligne au-dessous du diamètre horizontal de la cornée, le couteau est dirigé avec le tranchant en haut et le lambeau sectionné selon les préceptes indiqués plus haut.

Le deuxième temps présente beaucoup plus de difficulté qu'après la section du lambeau inférieur, à cause de la disposition naturelle de l'œil à fuir toujours par en haut. Il est donc préférable, surtout pour un opérateur moins exercé, lorsqu'on choisit ce procédé et que l'on a affaire à un malade agité, de conserver un petit pont cornéen ou conjonctival au sommet du lambeau (fig. 107), pour pouvoir procéder à la discision de la capsule en maintenant l'œil fixé.

Pour le troisième temps, on place les mains absolument comme pour l'expulsion du cristallin après la kératotomie in-

férieure ; mais la pression principale doit être exercée naturellement sur le bord inférieur du cristallin, avec l'index et le médius de la main droite.

Toutes les autres manœuvres sont les mêmes que celles qui

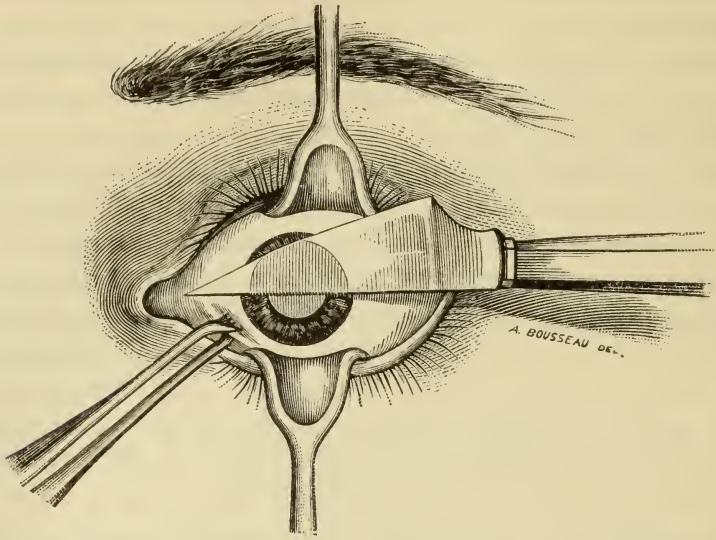

Fig. 107. — Kératotomie supérieure sur l'œil gauche.

suivent la kératotomie inférieure. Il est aisé de comprendre que l'expulsion des masses corticales devient beaucoup plus difficile et l'iridectomie, en cas de prolapsus irien, presque impossible, si le malade ne dirige pas volontairement son œil en bas.

DES ACCIDENTS QUI PEUVENT SURVENIR APRÈS L'OPÉRATION DE L'EXTRACTION A LAMBEAU.

Les douleurs dont le malade se plaint pendant les premières heures qui suivent l'opération ne doivent pas nous inquiéter ; chez les sujets âgés, ce symptôme paraît même plus favorable qu'une insensibilité complète de l'organe opéré. Si les douleurs continuent jusqu'à la nuit et font craindre l'insomnie, nous y remédions par une injection sous-cutanée de morphine ou une dose de chloral, comme nous l'avons déjà indiqué plus haut.

Lorsque le malade, le lendemain de l'opération ou à une

époque ultérieure, se plaint de douleurs dans l'œil ou dans le front et la tête du côté opéré, il est indispensable d'en rechercher la cause, en examinant l'organe attentivement. Cet examen se fait le mieux à l'aide d'une simple bougie dont nous nous servons très avantageusement pour l'éclairage latéral direct, ou en concentrant la lumière par un verre convexe sur les points isolés que nous devons soumettre à l'examen.

Dans un certain nombre de cas, nous observons une coaptation défectueuse du lambeau, dont le bord peut déjà être le siège d'une infiltration caractérisée par une coloration blanche ou jaunâtre et par des stries grisâtres qui, partant du bord du lambeau, se dirigent vers le centre de la cornée. Généralement cet état s'annonce déjà avant l'ouverture des paupières par une légère tuméfaction de la paupière supérieure, surtout vers l'angle interne de l'œil, et par une sécrétion plus copieuse de larmes, dont on reconnaît, d'ailleurs, l'existence en observant l'humidité plus ou moins grande du linge placé sur l'œil, sous le bandeau compressif. Le meilleur moyen pour arrêter cette infiltration consiste dans l'application immédiate du galvanocautère aux points atteints. C'est à ce conseil donné par *Abadie* que nous devons la conservation et la guérison de plus d'un œil. L'emploi de compresses glacées sur l'œil ou de sangsues à son voisinage doit être rejeté de la manière la plus formelle, comme étant réellement dangereux. Selon l'effet produit, nous renouvelons la cautérisation, en appliquant le bandeau serré dans les intervalles. A chaque pansement, le sac conjonctival et la région de la plaie sont nettoyés soigneusement avec une solution de sublimé. Les douleurs sont combattues le plus efficacement par des injections sous-cutanées de morphine.

Dans d'autres cas, observés surtout lorsqu'il existe une blennorrhée du sac lacrymal et plus rarement chez des opérés dans un marasme sénile avancé, nous trouvons, habituellement dans l'espace de vingt-quatre à quarante-huit heures, après l'opération, la paupière supérieure très gonflée et luisante, une sécrétion profuse de masses jaunâtres ou d'un gris sale, presque liquides, dont nous voyons les traces sur les linges du bandeau, et que nous trouvons accumulées dans le grand angle de l'œil. En ouvrant les paupières, nous voyons s'échapper ces mêmes matières mêlées de larmes; nous constatons l'existence d'un chémosis conjonctival et d'une infiltration générale de la cornée,

infiltration plus prononcée dans le lambeau où nous voyons s'établir petit à petit une suppuration diffuse se propageant sur toute la cornée. Nous pouvons encore essayer l'effet des cautérisations et de l'emploi énergique du sublimé, mais lorsque cette suppuration diffuse est bien établie, ni les médicaments, ni les bandages ne présentent plus une utilité quelconque. Des fomentations chaudes, et plus tard des cataplasmes peuvent seuls servir à apaiser les douleurs.

En dehors de ces accidents qui prennent leur point de départ dans le lambeau, nous voyons surgir d'autres dangers du côté de l'iris. Ils ne se manifestent ordinairement que quelques jours après l'opération, sauf dans les cas où ils sont provoqués par des masses corticales retenues dans l'œil. Les malades se plaignent, au début de l'iritis, de douleurs gravatives dans la région périorbitaire; l'œil devient larmoyant, s'injecte et présente parfois un peu de chémosis séreux. L'humeur aqueuse est trouble et la pupille commence à se rétrécir. Dans ces circonstances, nous attachons la plus grande importance aux instillations de duboisine; nous employons alors une très forte solution (je vais jusqu'à une solution au centième) dont nous instillons entre les paupières une goutte toutes les cinq minutes pendant une demi-heure; nous répétons ces instillations plusieurs fois par jour. Des injections sous-cutanées de morphine combattent les douleurs et procurent le sommeil, si salutaire dans ces affections. En même temps, nous prescrivons des frictions mercurielles et l'usage intérieur du calomel à doses fractionnées. L'application des sangsues devant ou derrière l'oreille du côté opéré est d'un bon effet, lorsqu'on n'a pas affaire à des individus trop affaiblis.

Lorsque cette iritis survient pendant la cicatrisation et paraît provoquée par un prolapsus irien, nous agissons suivant les circonstances. Y a-t-il seulement un léger déplacement du bord pupillaire qui indique que l'iris est tiraillé vers la plaie de la cornée, nous persistons dans l'emploi du bandeau compressif, qui est certainement le moyen le plus utile pour accélérer la marche de la cicatrisation. S'il y a un véritable prolapsus, il faut en débarrasser la plaie soit par l'excision, soit à l'aide du galvanocautère, toujours avec suture conjonctivale consécutive. On ferme ainsi la porte à l'infection et on évite les modifications de courbure de la cornée qui résultent constamment de

l'enclavement permanent d'une partie de l'iris dans la plaie.

Le régime général doit dépendre dans tous ces cas de la constitution des opérés, de leur âge et de leur tempérament. Nous donnons aux individus congestionnés de légères purgations et des boissons tempérantes; aux individus âgés et affaiblis, un régime fortifiant, du vin, de la quinine, etc.

Extraction à lambeau combinée avec l'iridectomie.

L'iridectomie ne fut pratiquée d'abord qu'à cause de synéchies ou dans les cas où l'iris avait été visiblement contusionné ou même poussé entre les bords de la plaie (*de Graefe*). Plus tard, on arriva à préférer cette combinaison de l'iridectomie avec l'extraction à lambeau pour tous les cas où il y avait lieu d'user de précautions toutes particulières (*Mooren*); par exemple, lorsqu'un individu avait déjà perdu un œil par une iritis à la suite d'une opération de la cataracte, ou lorsque la dilatation lente ou imparfaite de la pupille, après les instillations d'atropine, indiquait déjà avant l'opération une certaine raideur de l'iris et une prédisposition prononcée de cette membrane à l'inflammation. Enfin, on a proposé de combiner toujours l'iridectomie avec l'extraction à lambeau, en indiquant comme raison que le plus grand nombre de résultats heureux devait prévaloir sur les inconvénients de la déformation de la pupille (*Jacobson*).

La combinaison méthodique de l'iridectomie avec l'extraction à lambeau se faisait d'après deux manières différentes : tantôt on exécutait l'opération de l'iridectomie plusieurs semaines (quinze jours à six semaines) avant l'extraction de la cataracte (*Mooren*); tantôt on pratiquait les deux opérations en même temps (*Jacobson*).

M. *Jacobson*, qui a érigé en méthode générale l'extraction à lambeau combinée avec l'iridectomie, taille le lambeau à la périphérie inférieure de la cornée et tout à fait dans le limbe conjonctival. C'est à lui que revient le mérite d'avoir attiré par son procédé l'attention des opérateurs sur la situation périphérique de la section et sur les avantages qui en résultent pour la guérison, avantages qu'il faut attribuer probablement à plusieurs causes. Ces causes sont : 1° la grande quantité de vaisseaux du limbe conjonctival, qui explique aussi le fait très

connu que les lésions et les ulcérations de la cornée guérissent d'autant plus facilement qu'elles sont plus près du bord de la cornée; 2° la possibilité d'exciser, après une section aussi périphérique, l'iris jusqu'à son bord ciliaire; on empêche ainsi les masses corticales de se cacher derrière l'iris et de devenir, après leur gonflement, une cause d'irritation; 3° la possibilité d'ouvrir avec le cystitome, une fois l'iridectomie faite, la capsule jusque dans le voisinage du bord cristallinien. La sortie complète de la substance corticale trouve sa raison surtout dans cette condition; 4° l'expulsion plus facile de la cataracte, dont le bord se trouve immédiatement près de l'ouverture et la franchit dans sa position naturelle, sans rotation autour de son axe.

Par contre, le lambeau périphérique prédispose bien plus que le lambeau classique au prolapsus du corps vitré, et cette circonstance a obligé M. Jacobson à prescrire l'emploi habituel et méthodique de l'anesthésie générale complète pendant cette opération.

Nous devons reconnaître que les statistiques publiées par l'auteur de cette méthode renfermaient certainement le plus grand nombre de résultats favorables obtenus jusqu'alors dans l'extraction à lambeau; mais il faut ajouter aussi que l'élargissement notable de la pupille par l'iridectomie pratiquée en bas exerce une influence fâcheuse sur la tolérance des variations d'éclairage, produit ainsi des éblouissements gênants, augmente la difficulté d'orientation chez ces malades, et leur rend plus difficile de distinguer, sans changer de verres, des objets placés à des distances différentes[1].

Pour ce qui regarde le mode d'exécution de l'extraction à lambeau, combinée avec l'iridectomie, il ne se distingue de celui de l'extraction classique que par l'intercalation, entre le premier et le deuxième temps, de l'excision d'une partie de l'iris. Si l'on préfère conserver la fixation de l'œil pendant l'iridectomie, il faut ménager un pont cornéen à côté du sommet du lambeau.

1. C'est pour ces raisons que l'auteur de la méthode a déclaré (*Archiv für Ophthalmologie*, 1868, XVI, 2, p. 269) abandonner lui-même son procédé en faveur de la méthode de de Graefe (voyez plus loin). M. Jacobson est d'avis que la méthode de de Graefe tient compte de tous les progrès réalisés jusque-là, et doit sa supériorité à plusieurs causes, que nous exposerons en traitant de cette opération.

Le sang qui s'écoule quelquefois après l'iridectomie, et qui peut masquer la pupille, est facilement évacué par de légères pressions exécutées sur l'œil à travers la paupière supérieure. Malgré ces manœuvres, s'il reste du sang dans la chambre antérieure, il faut procéder à l'ouverture de la capsule comme à l'ordinaire, et l'on verra, dès que la masse corticale pénètre dans l'ouverture capsulaire, le sang se retirer vers la périphérie de la chambre antérieure. Le pansement, comme le traitement consécutif, ne diffère en rien de celui prescrit après l'extraction classique.

Extraction de la cataracte par une incision linéaire ou par un petit lambeau.

CONSIDÉRATIONS GÉNÉRALES.

Les dangers de l'extraction à lambeau, qui résultent d'une incision intéressant presque la moitié de la circonférence cornéenne, du prolapsus de l'iris et d'une mauvaise coaptation du lambeau, ont dû naturellement conduire à l'idée de restreindre le plus possible la section destinée à livrer passage à la cataracte. D'autre part, on ne pouvait méconnaître que l'expulsion du cristallin à travers une plaie trop petite pour laisser passer facilement la cataracte ne dût amener la contusion des bords de la plaie et le tiraillement de ses angles. La pratique nous avertit, en effet, tous les jours, qu'il faut éviter soigneusement l'évacuation laborieuse de la cataracte, si l'on ne veut pas s'exposer à des accidents graves.

Par conséquent, l'étendue de l'incision cornéenne doit être en rapport direct avec la consistance de la cataracte et sa grandeur. C'est un des grands mérites de M. *de Graefe* que d'avoir établi, le premier, l'extraction linéaire sur son véritable terrain et d'avoir restreint son usage à des groupes déterminés de cataractes.

Extraction linéaire simple.

Indications. — Ce procédé ne convient qu'aux cataractes entièrement molles ou liquides, qu'elles se soient développées spontanément ou qu'elles résultent d'une blessure de la cristalloïde chez des individus jeunes.

Cette variété de cataracte s'observe presque exclusivement chez les enfants et chez les adultes jusqu'à l'âge de vingt à vingt-cinq ans. A un âge plus avancé, elle se développe parfois à la suite de maladies profondes de l'œil, et nous invite à un examen rigoureux de l'état fonctionnel avant de nous décider à l'opération. Si cet examen révèle l'absence de la faculté visuelle, l'opération de la cataracte ne pourrait plus avoir d'autre but que de rendre à la pupille son reflet noir habituel.

L'extraction d'une opacité capsulaire à travers une plaie linéaire de la cornée ne doit être conseillée que dans les cas où il n'existe pas de continuité directe entre les débris capsulaires et le bord de la pupille; même alors, nous devons engager l'opérateur à une grande précaution et à l'abstention, si de légères tractions n'amènent pas l'opacité en dehors. Un tiraillement prolongé exercé sur l'iris ou sur les procès ciliaires devient fréquemment la cause d'iritis ou d'irido-cyclites pouvant amener la perte de l'œil. Nous indiquerons plus loin le procédé qui convient pour ces cas (voy. le chapitre *Opération de la cataracte secondaire*).

Description de l'opération.

Les *instruments* nécessaires pour l'opération sont: 1° des écarteurs à ressort des paupières (voy. fig. 54, p. 229); 2° une

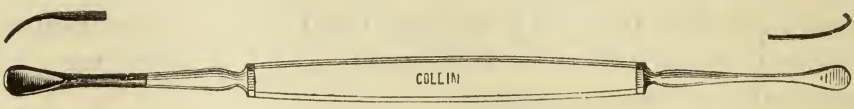

Fig. 108.

pince à fixation (fig. 55); 3° un couteau lancéolaire large (fig. 56); 4° un cystitome (fig. 93); 5° une curette large (fig. 108).

Fig. 109. — Couteau mousse.

On peut tenir prêt au besoin le couteau mousse (fig. 109) pour agrandir la plaie, si cela est nécessaire, et des pinces à

iris, avec des ciseaux courbes, pour les cas où il faudrait exciser un prolapsus de l'iris.

Premier temps : Section de la cornée. — Le malade étant couché comme à l'ordinaire et l'écarteur introduit sous les paupières sans forcer inutilement leur écartement, le chirurgien (fig. 110) saisit un pli conjonctival près du bord interne de la cornée à l'extrémité nasale de son diamètre horizontal, et procède à l'incision de la cornée de la manière suivante : le couteau lancéolaire étant dirigé vers les pinces à fixation, l'opérateur appuie la pointe de l'instrument mis à plat, sur le point de la

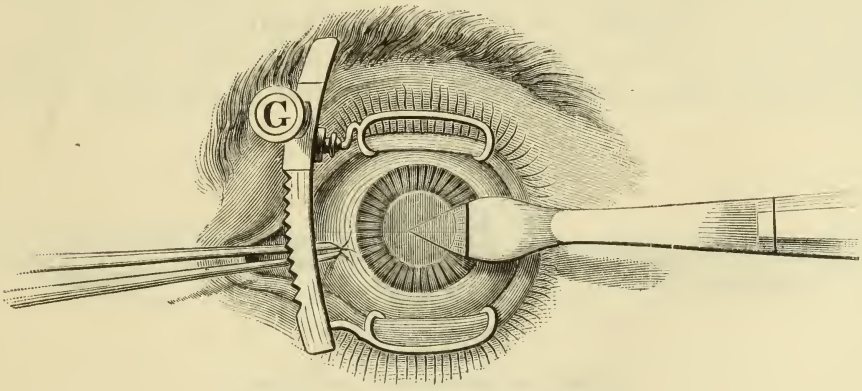

Fig. 110. — Incision linéaire.

cornée qui est situé dans le diamètre horizontal de cette membrane, et à 2 millimètres de distance de l'anneau sclérotical. Ayant produit à cet endroit une légère dépression [1], il pénètre dans la chambre antérieure et pousse la pointe du couteau, en le dirigeant parallèlement au plan de l'iris, tout droit dans la direction des pinces à fixation (voy. fig. 110), jusqu'à ce que la

1. Cette manœuvre de dépression a pour but de traverser la cornée dans une direction perpendiculaire à sa surface et sans s'arrêter inutilement dans les lamelles de la membrane. Nous préférons cette manière d'agir à celle de placer d'abord l'instrument perpendiculairement à la surface de la cornée, puis d'abaisser le manche de l'instrument vers la tempe, aussitôt qu'on a pénétré dans la chambre antérieure. En dehors du danger de voir se casser à ce moment la pointe de l'instrument, un opérateur peu exercé peut, pendant cette manœuvre, glisser hors de la plaie ou blesser, en pénétrant dans la chambre antérieure, l'iris plus facilement que s'il dirige l'instrument, dès le début de l'incision, dans un plan parallèle à cette membrane.

plaie ait atteint une étendue de 6 à 7 millimètres. Abaissant alors le manche de l'instrument vers la tempe du malade pour que la pointe se rapproche de la face postérieure de la cornée pendant que l'humeur aqueuse s'écoule, il retire le couteau lentement et en dilatant la plaie interne. Cet agrandissement de la plaie interne, important pour la régularité de l'ouverture, est facile à produire si, en retirant le couteau, on dirige le manche de l'instrument vers la joue du malade, lorsqu'on veut agir sur l'angle supérieur de la plaie, ou vers le front, lorsqu'il s'agit d'élargir la plaie à son angle inférieur.

Second temps : Discission de la capsule. — Sans avoir enlevé les pinces à fixation, on saisit le cystitome dont on place la petite lame à plat sur la lèvre externe de la plaie; on déprime doucement cette dernière et l'on introduit l'instrument, le dos

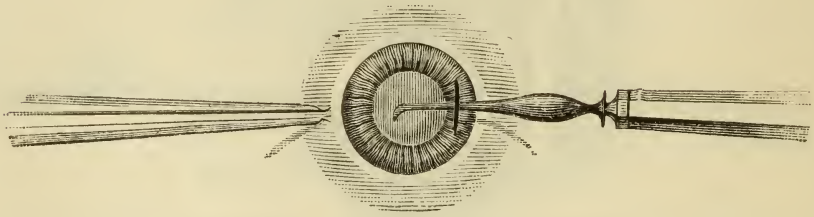

Fig. 111. — Introduction du cystitome.

de la lame toujours en avant, dans la chambre antérieure, le long de la face postérieure de la cornée (fig. 111). Arrivé à proximité du bord pupillaire interne, on tourne le tranchant du cystitome vers la capsule que l'on ouvre, tout en retirant l'instrument jusqu'à ce que sa pointe soit arrivée à une courte distance du bord pupillaire externe. Si l'on a obtenu ainsi une large ouverture de la capsule, on remet la lame de l'instrument à plat, le dos tourné vers la plaie, et, en l'appliquant contre la face postérieure de la cornée, on la retire de la chambre antérieure, de manière que la pointe du cystitome quitte la plaie la dernière.

Troisième temps : Extraction de la cataracte. — Tout en maintenant l'œil fixé, on appuie légèrement le dos d'une large curette contre la lèvre externe de l'incision pour entre-bâiller la plaie, en même temps que l'on exerce, à l'aide des pinces à

fixation, une douce pression sur la partie interne du globe (voy. fig. 112). L'émulsion cristallinienne ne tarde pas à s'échapper d'entre les lèvres de la plaie. Nous laissons se fermer celle-ci en enlevant la curette aussitôt que la pupille a recouvré sa coloration noir foncé.

Il ne reste plus alors qu'à enlever la pince à fixation et l'écarteur des paupières.

Lorsque la cataracte n'est pas sortie complètement, nous laissons retomber les paupières, et, tout en exerçant quelques frictions légères à travers la paupière supérieure sur la périphérie de la cornée, afin de ramener les masses cristalliniennes dans le champ pupillaire, nous attendons la reproduction d'une partie de l'humeur aqueuse. Les débris, retenus dans l'œil, sont ordinairement entraînés par le courant de l'humeur aqueuse, lorsqu'on lui ouvre passage à travers la plaie. Ces manœuvres

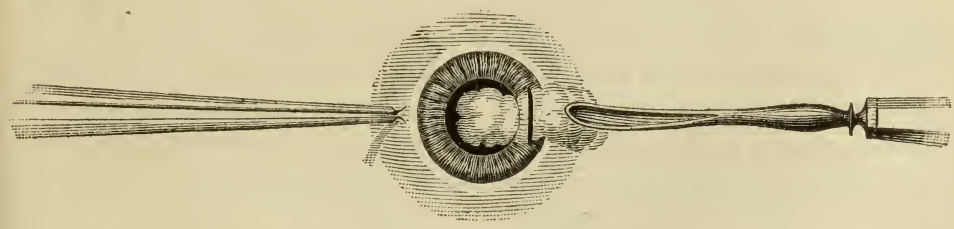

Fig. 112. — Extraction de la cataracte.

peuvent être répétées, à plusieurs reprises, sans le moindre danger pour l'œil, et sont de beaucoup préférables à l'introduction de la curette dans la chambre antérieure. D'ailleurs, la rétention dans la chambre antérieure d'une faible partie de la cataracte ramollie n'a pas d'influence remarquable sur le résultat de l'opération, parce que la résorption de ces masses a lieu rapidement chez les individus jeunes. Néanmoins, pour les raisons émises à l'occasion de l'extraction à lambeau, nous préférons évacuer les masses cristalliniennes aussi complètement que possible ; en usant de patience et en répétant assez souvent les manœuvres indiquées, on arrive presque toujours à ce résultat.

L'opération ainsi terminée, nous plaçons pendant quelques instants un tampon d'ouate trempé dans de l'eau fraîche sur les paupières fermées, et nous appliquons le bandeau compressif, comme après l'extraction à lambeau.

Le traitement consécutif est des plus simples. Pendant les deux premiers jours nous ne touchons pas au pansement ; puis on le change tous les matins, en instillant à chaque pansement quelques gouttes d'atropine dans l'œil. Après quelques jours, tout en continuant les instillations d'atropine, nous remplaçons le bandeau compressif par un petit bandeau de soie noire flottant devant l'œil, et nous habituons petit à petit le malade au jour. On peut lui permettre de sortir quand toute irritation de l'organe opéré a disparu, généralement au bout d'une semaine après l'opération, tout en prescrivant encore l'usage de lunettes à verres fumés en forme de coquille.

DES ACCIDENTS QUI PEUVENT SURVENIR PENDANT ET APRÈS L'OPÉRATION.

En cas de prolapsus irien, nous cherchons à en provoquer la réduction par de douces frictions sur la cornée à travers la paupière supérieure, ou à le repousser à l'aide d'une spatule. Cependant si la réduction ne se fait pas aisément ou ne se maintient pas, plutôt que de compliquer d'un danger sérieux une opération ordinairement presque inoffensive, nous n'hésitons pas à pratiquer l'excision du prolapsus. Cette petite iridectomie agrandit la pupille normale d'une manière presque insignifiante, parce qu'elle ne peut enlever le bord pupillaire de l'iris que jusqu'à la lèvre interne de l'incision.

Le prolapsus du corps vitré est un accident bien plus rare; il peut être causé par le cystitome, lorsque celui-ci pénètre directement à travers une cataracte mince dans le corps vitré, ou par une pression exagérée sur le globe oculaire. Si cet accident survient avant l'expulsion de la cataracte, il faut procéder immédiatement à l'extraction du cristallin au moyen d'une curette introduite dans l'œil. En dehors de l'inconvénient d'une expulsion devenue ainsi plus difficile et ordinairement plus incomplète, il faut signaler encore l'enclavement d'une portion du corps vitré dans la plaie. Nous appliquons dans ce cas, le bandeau compressif serré dont nous continuons l'emploi pendant plusieurs jours. Malgré cette précaution, on observe quelquefois une irritation des lèvres de la plaie, et la formation d'une cicatrice beaucoup plus apparente que la ligne blanchâtre presque imperceptible, qui indique ordinairement la place de l'incision linéaire dans la cornée.

Si l'opérateur avait commis une erreur de diagnostic au point de vue de la consistance de la cataracte, et qu'il reconnût après coup l'existence d'un noyau de grandeur moyenne, il faudrait agrandir la plaie cornéenne à l'aide du couteau mousse, exciser une portion

de l'iris et pratiquer l'extraction du noyau à l'aide de la curette ou de l'anse de Weber.

En cas de présence dans le champ de la pupille d'opacités capsulaires, après l'expulsion de la cataracte, on parvient facilement à les extraire en introduisant, par la plaie cornéenne, des pinces ou un petit crochet.

S'agit-il d'extraire une cataracte capsulaire ratatinée (cataracte arido-siliqueuse) non adhérente, on introduit après la section de la cornée une pince capsulaire ou un crochet aigu dans la chambre antérieure, pour saisir la cataracte et l'amener avec précaution au dehors. — Même lorsque cette cataracte est en partie adhérente (tout au plus avec un tiers du bord pupillaire), on peut pratiquer la section de la cornée juste au-dessus de la partie adhérente, saisir la cataracte à l'aide du crochet vers le bord pupillaire opposé, l'extraire et couper la partie attirée au dehors tout près de l'ouverture de la cornée.

On a rarement l'occasion d'observer, après une opération normale, des accidents graves pendant la période de guérison.

En cas d'iritis consécutif, il faudrait suivre les mêmes prescriptions que celles indiquées après l'extraction à lambeau [1].

DE L'EXTRACTION LINÉAIRE COMBINÉE AVEC L'IRIDECTOMIE.

CONSIDÉRATIONS GÉNÉRALES.

La guérison rapide et facile des sections linéaires de la cornée, comparée aux dangers auxquels l'œil était exposé par l'ouverture en forme de lambeau, a provoqué naturellement le désir de pouvoir appliquer la méthode linéaire aux variétés de cataracte réservées pour l'extraction à lambeau. Les premières tentatives faites dans le but d'étendre l'extraction linéaire aux cataractes dures renfermant un grand noyau consistant, démontrèrent bien vite les graves dangers aux-

1. Nous voulons mentionner ici les expériences reprises dans ces dernières années, surtout en Angleterre et en Belgique, pour extraire les cataractes entièrement ramollies, par succion ou aspiration, à l'aide d'une aiguille à succion construite par *Laugier* en 1847 et modifiée avantageusement par *Bowman*. L'introduction de cet instrument est précédée d'une petite incision linéaire de la cornée et de l'ouverture de la capsule. Nos confrères anglais et belges vantent beaucoup la facilité et l'innocuité de l'extraction par aspiration.

quels on s'expose lorsqu'on veut forcer l'expulsion de la cataracte à travers un passage trop étroit. La contusion violente de l'iris et des bords de la plaie, qui résulte d'une inégalité entre la grandeur, la consistance de la cataracte et l'exiguïté de l'ouverture, devait compromettre gravement la guérison, et les résultats de cette manière d'agir étaient tels que l'usage de l'extraction linéaire restait pour tous les observateurs judicieux et consciencieux restreint aux cataractes entièrement molles.

L'attention de ceux qui continuaient ces études devait se porter naturellement sur la possibilité d'élargir le passage et de faciliter, en outre, l'expulsion d'une cataracte renfermant un noyau, soit par son broiement préalable (*Desmarres*), soit par l'emploi d'instruments à traction. Dans ce but, on augmenta d'abord l'étendue de l'incision linéaire jusqu'à lui faire comprendre un quart de la circonférence cornéenne, abandonnant ainsi, dans une certaine mesure, le principe d'une plaie linéaire, tout en conservant à l'incision la forme d'une fente dont les bords tendaient à se réunir exactement, une fois le cristallin passé. A cet élargissement de la plaie cornéenne, placée près du bord sclérotical, on ajoutait l'excision d'une partie de l'iris (*de Graefe*), pour dérober cette membrane aux dangers de la contusion, et pour agrandir l'ouverture pupillaire, dont la contraction pouvait s'opposer facilement à l'application convenable d'une curette (plus large, plus plate, et munie d'un bord plus tranchant que la curette de Daviel) qui devait attirer la cataracte au dehors. Cependant *de Graefe*, qui le premier proposa l'extraction linéaire combinée avec l'iridectomie et avec l'emploi d'une curette (voy. *Archiv für Ophtalmologie*, 1859, v. I, p. 158), ne voulait l'employer que dans certaines variétés de cataracte dont le noyau est de grandeur moyenne et la substance corticale ramollie et copieuse. Il proposa de substituer ce procédé à l'extraction à lambeau, surtout dans les cas où cette dernière paraît dangereuse pour des raisons de santé générale telles que le marasme sénile, un catarrhe invétéré des bronches, l'asthme ou d'autres affections qui ne permettent pas un séjour prolongé du malade au lit. Il recommanda encore ce procédé pour les cataractes molles adhérentes, et enfin lorsque la cataracte renferme un corps étranger. — *Waldau* entreprit de généraliser la méthode, en

comprenant dans ses indications les cataractes séniles. Il avait construit des instruments à traction qui avaient la forme d'une large curette à rebords ; celle ci, introduite derrière le noyau, forçait en effet le passage des cataractes les plus dures à travers l'incision linéaire pratiquée au bord externe de la cornée. Cependant, les résultats obtenus par ce procédé employé comme méthode générale n'étaient pas assez heureux pour

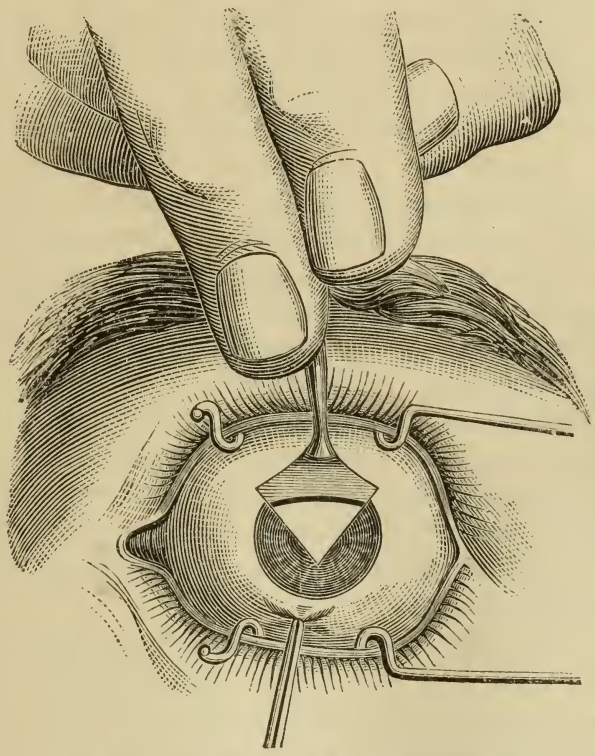

Fig. 113. — Incision linéaire de Critchett au bord supérieur de la cornée.

faire abandonner à son profit la méthode classique de l'extraction à lambeau.

Le procédé de l'incision linéaire combinée avec l'iridectomie et l'extraction de la cataracte à l'aide d'une curette subit entre les mains de M. *Critchett* des modifications importantes. Ce chirurgien donna à l'incision des dimensions plus considérables (jusqu'à un tiers de la circonférence cornéenne) et la pratiqua au bord supérieur de la cornée (voy. fig. 113) pour que la déformation de la pupille par l'iridectomie se trouvât

cachée derrière la paupière supérieure. Cette manière de procéder réduit, en effet, considérablement les inconvénients que l'on peut reprocher à l'agrandissement pupillaire. *Critchett* remplaçait, en outre, les curettes de Waldau par une autre curette bien moins épaisse, complètement plate et n'ayant de rebord qu'à son extrémité. Mais malgré les modifications importantes (une incision plus grande et un instrument plus propre à saisir la cataracte) qui distinguent essentiellement le procédé anglais (*spoon extraction*) de celui de Waldau, il ne pouvait prétendre à remplacer d'une manière générale la méthode de l'extraction à lambeau. Il est vrai que, dans le procédé anglais, le traitement consécutif est plus court et plus simple ; le nombre des yeux opérés avec un succès complet était à peu près le même qu'après l'extraction à lambeau ; mais le nombre des guérisons imparfaites était bien plus grand après l'extraction linéaire qu'après l'extraction à lambeau.

Par conséquent, l'extraction linéaire avec iridectomie ne pouvait être considérée à cette époque que comme un procédé exceptionnel, applicable seulement à de certaines formes de cataracte ; il n'y avait pas de raison d'abandonner alors le procédé classique pratiqué depuis un si grand nombre d'années, et sur une large échelle, pour ce nouveau procédé, exigeant d'ailleurs que les chirurgiens se familiarisassent avec des manœuvres inaccoutumées, et se prémunissent contre des difficultés inattendues.

Tel était l'état de la question qui nous occupe, lorsque *de Graefe* fut amené, par des études continuelles et des recherches activés, à proposer un procédé nouveau qui, réalisant plus complètement les avantages de l'incision linéaire et l'expulsion facile des cataractes séniles, fut immédiatement appliqué sur une large échelle par l'auteur même, ainsi que par un certain nombre de chirurgiens ; de sorte que, dans un temps relativement court, ce nouveau procédé gagna le suffrage de tous ceux qui avaient pu se persuader des grands avantages qu'avaient réalisés les combinaisons heureuses du professeur de Berlin.

Nous pouvons résumer les avantages que cette méthode présente sur les autres méthodes linéaires dans les points suivants :

1° La situation et la forme de la plaie. L'incision se rapprochant de la forme linéaire autant que l'étendue nécessaire de la

plaie le permet, occupe dans le limbe scléral une situation périphérique, et se trouve à peu près à l'endroit où se rencontrera le bord du cristallin une fois l'humeur aqueuse écoulée. La cataracte pourra donc sortir, après l'excision de l'iris, directement et sans faire le mouvement de bascule en avant, indispensable quand l'incision est située dans la cornée même. Cette situation périphérique donne en outre un caractère moins dangereux à l'opération, puisque l'observation des blessures et des opérations a fourni souvent la preuve que les plaies situées près de la jonction de la cornée et de la sclérotique se trouvent dans des conditions de cicatrisation plus favorables, et présentent moins de dangers pendant la guérison que celles situées dans la cornée même.

2° L'excision de l'iris, à la suite de la section périphérique de la cornée, permet de pratiquer l'ouverture de la capsule jusqu'à l'équateur de la cataracte et d'obtenir une sortie plus facile de cette dernière ainsi que l'expulsion plus complète des masses corticales qui quittent le noyau au moment où il traverse la plaie de la cornée. En effet, ces débris cristalliniens restés dans l'œil se cachent habituellement derrière l'iris dans le voisinage de la section cornéenne.

3° La cataracte glisse facilement à travers cette incision sans qu'il soit nécessaire d'introduire un instrument tracteur dans l'œil. Cet avantage annihile le grave reproche que l'on était en droit d'adresser à la méthode d'extraction à curette : la nécessité d'introduire la curette dans le globe oculaire avec tous les inconvénients qui s'y rattachent.

4° La plaie peut être recouverte par un lambeau conjonctival, circonstance qui, d'après *de Graefe* et selon l'avis d'autres opérateurs, par exemple *Arlt*, augmente la rapidité de la guérison, si elle n'a pas une influence notable sur le succès définitif de l'opération.

Enfin, la forme de la plaie permet d'employer sans le moindre danger les manœuvres utiles pour faire sortir aussi complètement que possible la substance corticale.

Ces avantages, et plus que toutes les considérations théoriques, la statistique des résultats, permettaient alors incontestablement de remplacer tous les autres procédés d'extraction par celui de de Graefe. Par conséquent, nous donnerons dans tous ses détails la description de ce procédé.

Extraction linéaire périphérique *(procédé de de Graefe).*

Indications. — L'extraction linéaire avec iridectomie avait trouvé son véritable terrain dans les cas de cataracte composée d'un noyau relativement peu volumineux et d'épaisses masses corticales ramollies. Le procédé de de Graefe, qui permet même aux cataractes les plus grandes et les plus consistantes une sortie facile sans emploi d'instrument à traction, a étendu le terrain primitif de la méthode linéaire à toutes les cataractes séniles. Il pouvait donc remplacer l'extraction à lambeau classique.

DESCRIPTION DU PROCÉDÉ DE *de Graefe.*

Nous ne répéterons pas ici les soins de propreté et les précautions antiseptiques indiqués antérieurement.

Pour l'opération de de Graefe, nous n'instillons plus d'atropine dans l'œil depuis que nous nous sommes aperçu que, grâce à cette abstention, les bords du coloboma rentrent bien plus facilement dans la chambre antérieure après l'iridectomie. Nous réussissons ainsi mieux à éviter les enclavements de l'iris.

Les *instruments* nécessaires pour l'opération sont : 1° un

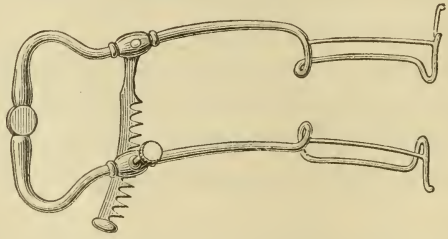

Fig. 114. — Écarteurs des paupières à crémaillère.

blépharostat (fig. 114) sans ressort qui s'ouvre et se ferme par des tours de vis ; 2° une pince à fixation de Waldau, avec ressort (fig. 115) ; 3° un couteau de de Graefe (fig. 116) ; 4° des pinces à iris, droites et courbes (fig. 117 et 118) ; 5° une paire de ciseaux coudés (fig. 119) ou les pinces-ciseaux de Wecker ;

6° un cystitome coudé (fig. 120) ; 7° une curette (de Graefe) en caoutchouc durci (fig. 121), et la spatule en écaille.

Premier temps : Section périphérique. — Après avoir placé l'écarteur sous les paupières, l'opérateur fixe le globe oculaire et l'attire doucement en bas, en saisissant immédiatement au-



Fig. 115. — Pinces à fixation avec ressort.

Fig. 116. — Couteau à cataracte de de Graefe.

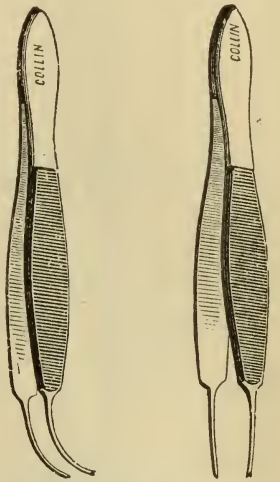

Fig. 117 et 118. — Pinces à iris courbes et droites (modèles de de Graefe).

dessous du bord inférieur de la cornée un large pli conjonctival au moyen de la pince. Avec le couteau étroit, dont le tranchant est tourné en haut et le plat en avant, il ponctionne la sclérotique en un point situé à une distance d'un millimètre à peu près du bord cornéen, et 2 millimètres au-dessous de la tangente au sommet de la cornée. La pointe du couteau, en pénétrant dans la chambre antérieure, est dirigée d'abord vers

le centre de la cornée, jusqu'à ce que l'instrument se soit avancé de 7 à 8 millimètres ; tout en abaissant alors le manche de l'instrument, on en relève la pointe pour la conduire sous le bord sclérotical vers le point de la contre-ponction (fig. 122).

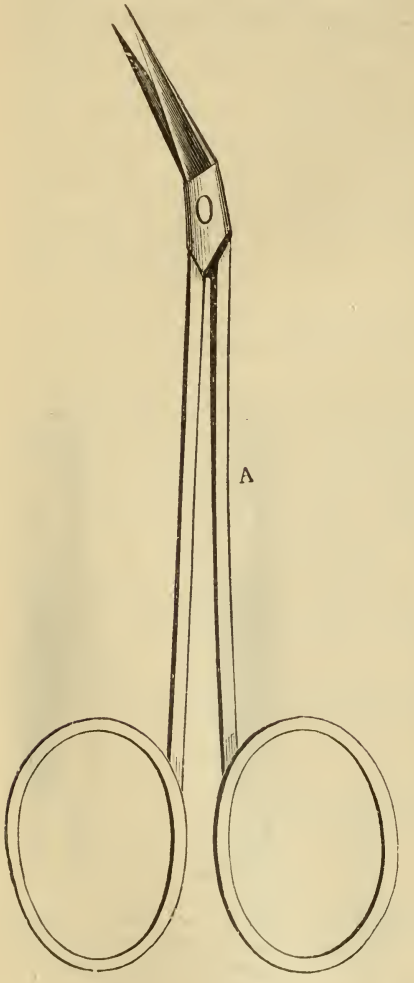

Fig. 119. — Ciseaux coudés.



Fig. 120. — Cystitome coudé.

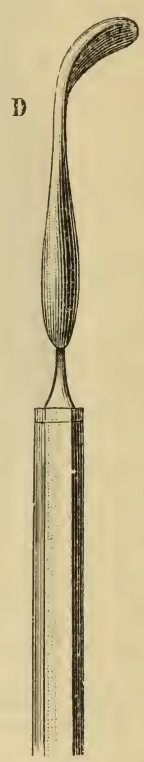

Fig. 121. — Curette de de Graefe.

Ce dernier doit être symétrique au point de ponction, c'est-à-dire situé à la même distance du bord et de la tangente au sommet de la cornée : on sent que la contre-ponction est faite quand la pointe n'éprouve plus de résistance, on tourne alors le tranchant du couteau, dirigé jusque-là en haut, obliquement

en avant vers le bord de la cornée, et l'on imprime à l'instrument un mouvement de scie en l'enfonçant de toute sa longueur et en le retirant ensuite. Ce dernier mouvement suffit le

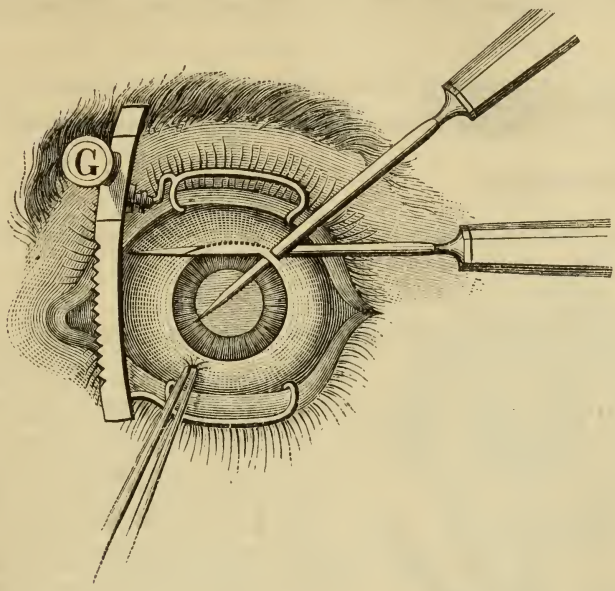

Fig. 122. — Incision linéaire de de Graefe. La section usitée aujourd'hui généralement, et que j'ai toujours pratiquée, est placée deux millimètres plus bas et longe le bord de la cornée.

plus souvent pour achever la section du bord de la sclérotique ; sinon, on répète le mouvement de scie jusqu'à ce que le couteau, ayant coupé la dernière bride du tissu sclérotical, se trouve libre et mobile sous la conjonctive (fig. 122, ligne ponctuée). Pour sectionner celle-ci, on dirige le tranchant du couteau en avant et en haut si on veut conserver un lambeau conjonctival.

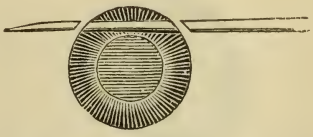

Fig. 123. — Ponction et contre-ponction.

Beaucoup d'opérateurs, et je suis moi-même du nombre, ne veulent pas de lambeau conjonctival et ne placent jamais l'incision dans la sclérotique. Habituellement la section se trouve alors dans le bord de la cornée, à la jonction de cette membrane avec la sclérotique, la ponction et la contre-ponction à 2 ou 3 et même 4 millimètres au-dessous de la tangente au sommet de l'incision (fig. 123). De cette façon, on sacrifie, il est vrai, la forme strictement linéaire de la plaie, mais on

réalise une sortie facile de la cataracte et on évite le mieux des hémorrhagies dans la chambre antérieure ainsi que le prolapsus de l'humeur vitrée, deux accidents que l'on pouvait attribuer au lambeau conjonctival et à la section trop périphérique.

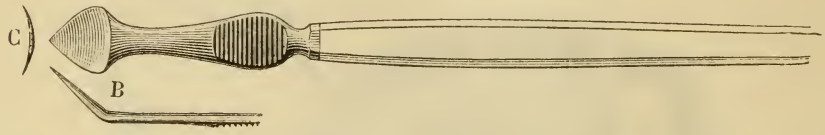

Fig. 124. — Couteau lancéolaire de Weber : B, degré de courbure; C, concavité de la lame.

M. *Ad. Weber* a construit un couteau lancéolaire de forme particulière (fig. 124) avec lequel on obtient, par simple ponction, une incision linéaire analogue à celle que nous venons de décrire. On l'introduit à la base de la cornée, dans un plan parallèle à cette base, et on avance dans la chambre antérieure jusqu'au point opposé à la ponction (fig. 125). M. Weber recommande deux couteaux de grandeur différente selon la grandeur de la cataracte.

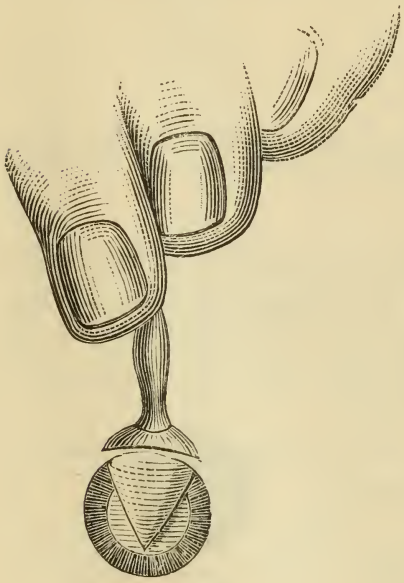

Fig. 125.

Deuxième temps : Iridectomie. — Après avoir confié la pince à fixation à un aide, on saisit le lambeau conjonctival s'il existe, avec la pince droite à iris, et on le renverse sur la cornée ; le prolapsus de l'iris apparaît alors complètement à nu. A l'aide de la même pince on saisit l'iris vers la partie externe de la plaie et on l'attire doucement ; il se déploie généralement sous la forme d'un lambeau triangulaire qu'on incise dans l'angle de la plaie même ; puis on coupe l'iris, par un second coup de ciseaux au centre, et par un troisième à l'angle interne de la plaie (fig. 126). Il faut bien se garder de tirer l'iris trop fortement vers les angles de la plaie, de crainte qu'il n'y reste

engagé. L'excision de l'iris doit être pratiquée aussi soigneusement que possible, et cela pour éviter des enclavements iriens dans les angles de la plaie. Pour être tout à fait rassuré à ce sujet, il faut observer attentivement, après l'iridectomie, si le sphincter de l'iris est bien rentré dans la chambre antérieure, et favoriser sa rentrée par des pressions douces exécutées avec la spatule sur les angles de la plaie. Au besoin, on peut pénétrer avec la spatule dans la chambre antérieure pour dégager et déplisser l'iris complètement. Nous avons déjà dit plus haut que ce résultat est plus facilement obtenu si l'on n'instille pas d'atropine dans l'œil avant l'opération. Lorsque je ne veux pratiquer qu'une petite iridectomie ou une simple excision du sphincter, je ramène toujours auparavant l'iris dans la chambre antérieure, car j'en puis alors saisir une aussi petite partie que je veux et à l'endroit où je veux, ce qui est impossible avec le prolapsus.

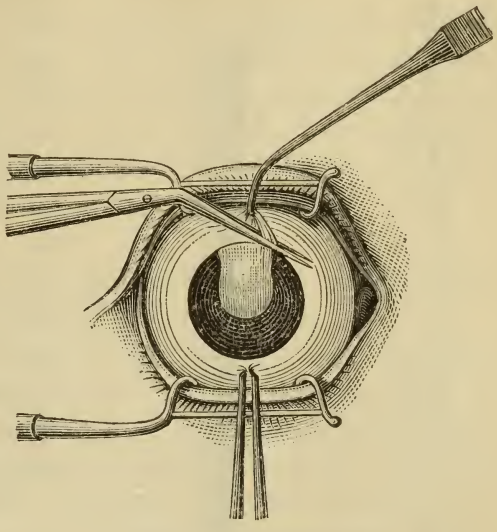

Fig. 126. — Iridectomie.

Troisième temps : Ouverture de la capsule. — Après l'iridectomie et jusqu'à la fin de l'opération, on fait bien de suivre le conseil de M. *Horner*, qui fait soulever légèrement l'écarteur par un aide exercé à cette manœuvre, afin d'éviter toute pression de cet instrument sur le globe oculaire. Pour ma part, j'ai un aide exercé à écarter les paupières avec les doigts, de sorte que je ne me sers d'aucun blépharostat pendant toute la durée de l'opération. Après avoir repris la pince à fixation des mains de l'aide, on ouvre, à l'aide du cystitome coudé, la capsule par deux incisions qui, partant toutes deux du bord inférieur de la pupille, montent l'une vers son bord nasal, l'autre vers son bord temporal jusqu'au bord supérieur du cristallin. Généralement nous réunissons les extrémités su-

périeures de ces deux incisions par une troisième pratiquée parallèlement au bord supérieur de la cornée. Il est important d'introduire le cystitome avec précaution dans la chambre antérieure en le conduisant à plat le long de la surface postérieure de la cornée. Lorsque la pointe de l'instrument a pénétré dans la capsule, on fait bien de la placer presque parallèlement à la surface de la capsule, pour ne pas pénétrer trop profondément dans la cataracte ; en négligeant cette précaution, on peut provoquer la luxation de cette dernière.



Fig. 127. — Crochet double de Weber.

Fig. 128. — Cystitome double de Meyer.

M. *Arlt* préfère au cystitome un crochet aigu qui ouvre la capsule sous forme d'un lambeau triangulaire, et M. *Becker* se sert également d'un cystitome recourbé en crochet aigu, que je crois aussi bien supérieur au cystitome ordinaire.

Pour obtenir une ouverture encore plus complète de la capsule, M. *Ad. Weber* se sert d'un crochet double dont les dents très fines sont placées l'une au-dessous de l'autre (voy. fig. 127). Il le conduit dans la capsule d'un côté de la pupille à l'autre et des deux angles de la plaie capsulaire vers l'incision de la cornée, et il découpe ainsi un lambeau de la capsule qui peut rester attaché au crochet. J'ai fait construire un cystitome (fig. 128) que l'on introduit comme à l'ordinaire dans la chambre antérieure ; arrivé au bord inférieur de la pupille, il se dédouble par une pression sur la pédale et pratique, lorsqu'on le ramène vers le bord de la cornée, une large ouverture centrale dans la capsule. Avant de le retirer de la plaie, je le laisse se refermer et amener au dehors le lambeau capsulaire. Ce lambeau fait seulement défaut lorsqu'on a incliné trop fortement

l'instrument, de crainte de l'enfoncer dans la cataracte. En ce cas, il arrive souvent qu'une pointe seulement pénètre dans la capsule, qui se trouve alors ouverte comme par le cystitome ordinaire.

M. *de Wecker* a construit un cystitome analogue, en forme de pinces.

M. *Gayet* (de Lyon) a proposé d'ouvrir la capsule du cristallin près de son bord supérieur ; dans ce but il exerce une légère pression sur le globe oculaire, de façon à amener le bord du cristallin dans la plaie de la cornée et traverse l'équateur de la cataracte avec le couteau linéaire. M. *Knapp* (de New-York) préconise le même procédé.

Quatrième temps : Extraction de la cataracte. — La sortie du cristallin est effectuée de la manière suivante :

On prend une curette large et l'on appuie légèrement le dos de l'instrument contre la sclérotique tout près du milieu de la plaie, afin de rendre cette dernière béante, en même temps qu'à l'aide des pinces à fixation on attire le globe de l'œil doucement en bas (fig. 129). Pendant cette manœuvre, les masses corticales s'avancent, et le bord supérieur du noyau commence à se présenter ; pour en faciliter l'expulsion, on fait glisser doucement le dos de la curette sur la sclérotique, d'un angle de la plaie à l'autre, et *vice versa* (manœuvre de glissement). La pression doit être augmentée graduellement et avec prudence jusqu'au moment où le plus grand diamètre du noyau franchit la plaie. Graduellement aussi on la diminuera alors, en même temps que l'on éloigne la curette de la plaie en glissant sur la sclérotique, de bas en haut, suivant une ligne correspondant au milieu de la plaie. Au moment où le bord inférieur du noyau quitte la plaie, il est avantageux, pour éviter un écartement inutile des lèvres de la plaie, de diriger le globe de l'œil un peu en haut, et c'est dans cette position qu'on doit enlever la pince à fixation.

Un autre moyen indiqué par M. *de Graefe*, pour amener l'expulsion de la cataracte, est le suivant ; le dos d'une curette en caoutchouc est appliqué sur la sclérotique vers le bord inférieur de la cornée (fig. 130). Une légère pression sur cette région, exercée dans la direction du centre de l'œil, fait pa-

raître le bord supérieur du cristallin dans la plaie. On dirige alors la curette, légèrement inclinée en avant, sur la cornée, de bas en haut, de manière à pousser pour ainsi dire la cataracte hors de la plaie. Si l'on se sert de cette seconde manière,

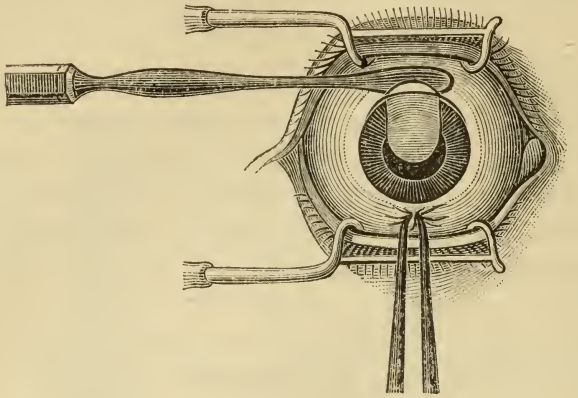

Fig. 129. — Sortie du cristallin par glissement.

il faut placer, dès le commencement de l'opération, la pince à fixation un peu plus vers le côté nasal de la périphérie cornéenne, pour avoir la place nécessaire à une bonne application de la curette. Dans quelques cas d'expulsion difficile de la

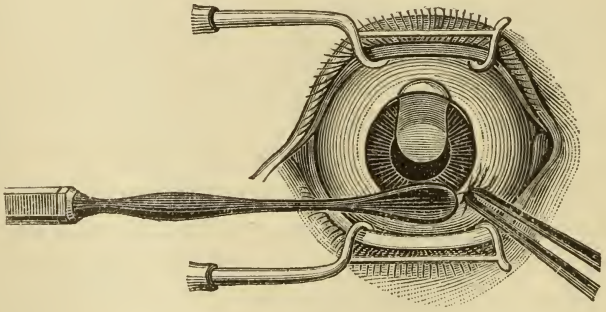

Fig. 130. — Sortie de la cataracte, avec application de la curette de caoutchouc au bord inférieur de la cornée.

cataracte, il paraît utile de confier la pince à fixation à un aide et de faciliter la sortie du cristallin par une seconde curette appliquée sur le bord sclérotical de l'incision, qui s'ouvre ainsi plus aisément.

Après la sortie de la cataracte, l'opérateur prend l'écarteur

de la main de son aide qui l'avait soulevé jusqu'alors, et l'enlève avec précaution.

Cinquième temps. — Il arrive fort souvent que toute la substance corticale n'accompagne pas le noyau à sa sortie. Pour des raisons déjà indiquées, il importe de la faire sortir de l'œil aussi complètement que possible; dans ce but, après avoir laissé les paupières fermées au moins jusqu'à ce que l'humeur aqueuse se soit partiellement reproduite, on pratique de douces frictions à travers la paupière supérieure, comme nous l'avons déjà décrit plus haut (voy. p. 433), pour réunir les masses corticales autant que possible dans le champ pupillaire; puis on fait regarder le malade en bas, et en faisant entre-bâiller la plaie par une légère pression à travers la paupière supérieure relevée, on repousse à travers l'inférieure les débris cristalliniens vers la plaie. Pour débarrasser la capsule de tout son contenu, on y pratique aussi des injections et lavages avec une solution d'acide borique (*Panas*, *Wicherkiewicz*) ou d'eau chaude (*Mc Keown*). Lorsque la pupille apparaît tout à fait noire, il nous reste à nettoyer la plaie et l'œil, en enlevant avec précaution et à l'aide de petites pinces les caillots sanguins qui s'y trouvent ordinairement. Enfin, on évacue une dernière fois l'humeur aqueuse souvent mêlée d'un peu de sang, on surveille l'état normal du bord pupillaire et s'il existe un lambeau conjonctival, on le ramène sur la plaie, en glissant de la cornée sur la sclérotique avec la face convexe des petites pinces courbes, ou avec le dos de la curette de caoutchouc : cette manœuvre fait sortir en même temps d'entre les lèvres de la plaie des débris de la substance corticale et du pigment irien parfois cachés à cet endroit.

Pour assurer le nettoyage complet de la pupille, on peut s'aider de l'éclairage focal et, si la lumière du jour est insuffisante, d'une lampe ou d'un foyer électrique.

Pansement et traitement consécutif. — Le pansement est le même que celui de l'extraction à lambeau.

Il n'y a que peu de choses à dire sur le traitement qui suit l'opération. Le bandeau compressif, renouvelé pour la première fois quarante-huit heures ou même trois jours après l'opération, doit être changé ensuite tous les jours. Par rapport à la lumière,

il faut prendre pendant les premiers jours, les précautions usitées après toute opération de cataracte. On doit recommander le repos, mais moins rigoureusement pourtant qu'après l'opération de l'extraction à lambeau. Au besoin, les malades peuvent déjà passer les premiers jours hors du lit. Dans le régime, on peut permettre tout ce qui n'échauffe pas et ne rend pas nécessaire le mouvement des mâchoires. Dans le cas où une portion des masses corticales est restée dans l'œil, j'instille bientôt quelques gouttes d'atropine, et je maintiens la pupille dilatée si la conjonctive supporte bien l'emploi de l'atropine. En général, lorsque la guérison suit une marche normale, je m'abstiens complètement des instillations d'atropine ou d'ésérine. On peut remplacer le bandeau compressif, après trois ou quatre jours, par le petit bandeau et permettre au malade de sortir vers la fin de la deuxième semaine, en protégeant ses yeux par des lunettes foncées. Lorsque l'opération a été tout à fait normale, il est rare de voir survenir des écarts dans la marche normale de la guérison.

Il va sans dire que les précautions de propreté et d'antisepsie doivent être les mêmes que pour l'extraction à lambeau.

DES ACCIDENTS QUI PEUVENT SURVENIR PENDANT ET APRÈS L'OPÉRATION.

Si, malgré l'emploi de la cocaïne, le malade, pendant l'application de l'écarteur à ressort ou des pinces à fixation, se débat beaucoup, on fait mieux d'employer jusqu'à l'anesthésie complète, le chloroforme, dont les inconvénients, en raison de la forme de la plaie, sont naturellement moins à craindre dans cette opération que dans l'extraction à lambeau. Il est alors préférable de pratiquer l'opération au bord inférieur de la cornée. Je l'emploie également si la palpation du globe oculaire me fait reconnaître une pression interne oculaire très notable et qui n'est pas réduite après l'emploi de la cocaïne.

Quand on a mal choisi le point de ponction par rapport au bord de la cornée, et que le couteau est déjà entré dans la chambre antérieure, on doit le retirer et s'abstenir pour le moment de continuer l'opération. La plaie, extrêmement insignifiante, est bientôt guérie et, après peu de jours, on peut recommencer l'opération. Si le point de ponction est au bord de la cornée, mais trop haut ou trop bas, on peut compenser cette différence par le choix du point de contre-ponction sans changer la grandeur de l'incision; il n'en résulte

d'autre inconvénient qu'une légère déviation du coloboma qui, selon la règle, devait être dirigé droit en haut.

Quand on a conduit la pointe du couteau vers un endroit de contre-ponction autre que celui qui est prescrit, et que l'on s'en est aperçu avant que la pointe ait percé le bord sclérotical, on peut retirer sans crainte la pointe de l'instrument jusque dans la chambre antérieure pour la diriger ensuite vers le vrai point de contre-ponction; la forme du couteau empêche l'écoulement de l'humeur aqueuse. Cette dernière s'échappe souvent quand la pointe du couteau, au moyen de la contre-ponction, a traversé la sclérotique et soulève parfois la conjonctive sous la forme d'une ampoule assez considérable. Ce soulèvement, qui n'est pas sans effrayer lorsqu'on l'observe pour la première fois, ne doit changer en rien notre manière d'agir; il disparaît ordinairement avec la section du lambeau conjonctival, pendant laquelle il ne faut pas négliger de diriger le tranchant du couteau tout à fait en avant et même en bas.

L'écoulement du sang dans la chambre antérieure, qui suit quelquefois l'excision de l'iris, peut devenir gênant pour l'exécution exacte de la cystitomie; on peut essayer de faire écouler le sang en entrebâillant légèrement la plaie, mais dans la plupart des cas on sera forcé de passer outre, et nous pouvons ajouter qu'avec un peu d'habitude on réussit à ouvrir la capsule malgré l'épanchement de sang.

Le prolapsus du corps vitré survient à la suite d'une plaie trop périphérique ou par les contractions musculaires volontaires du malade, ou enfin par une pression trop forte des instruments sur l'œil; d'autres fois, il faut l'attribuer à une prédisposition morbide de l'œil (atrophie ou même absence partielle de la zonule). Il présente naturellement le plus grand inconvénient, lorsqu'il a lieu avant l'expulsion de la cataracte. Si par hasard, cet accident se produit déjà après le premier temps, nous conseillons d'enlever sans retard la pince à fixation et l'écarteur à ressort, et de soumettre le malade à l'action du chloroforme jusqu'à l'anesthésie la plus complète. Un aide exercé peut alors de ses doigts écarter doucement les paupières, tandis que l'opérateur accomplit avec précaution les différents actes de l'opération. Il devient presque toujours nécessaire alors de se servir de la curette ou de l'anse de Weber pour faire sortir le cristallin, parce que toutes les autres manœuvres pourraient augmenter la procidence du corps vitré, sans amener avec autant de sécurité l'expulsion de la cataracte.

Lorsque, au contraire, le prolapsus du corps vitré a lieu après l'excision de l'iris, ou après la discission de la capsule, nous conseillons d'introduire immédiatement la curette ou l'anse de Weber dans l'œil pour extraire le cristallin du même coup. Il va sans dire que, dans tous les cas, on n'a plus qu'à fermer les paupières, en

négligeant le cinquième temps, pour appliquer immédiatement le bandage compressif. Le collapsus de la cornée après l'opération, même à un degré assez prononcé, n'exclut pas une guérison normale lorsqu'on applique avec soin le bandage compressif.

Un accident terrible qui survient heureusement dans des cas très rares, après l'extraction avec ou sans iridectomie, consiste dans des hémorrhagies post-rétiniennes. Le sang apparaît entre les lèvres de la plaie en abondance, et provoque l'expulsion de l'humeur vitrée et même de la rétine. Cette hémorrhagie survient immédiatement après l'opération ou quelques heures après. L'inflammation consécutive n'est pas grave, mais l'œil est perdu pour la vision et s'atrophie généralement. Pour abréger la durée de la convalescence, on a conseillé l'énucléation immédiate. Lorsqu'on a eu à déplorer cet accident dans un œil, on est bien embarrassé pour l'opération de l'autre. Cependant, l'expérience a démontré qu'il n'y survient pas fatalement, et il n'est pas nécessaire d'avoir recours à l'abaissement ; par précaution, on fera bien de pratiquer l'iridectomie quelques semaines avant l'extraction.

Les *anomalies de la guérison* exigent le même traitement qu'après l'extraction à lambeau (voy. p. 438).

Il est rare de voir survenir un accident sérieux après deux ou trois jours d'une marche normale de la guérison.

On a observé, à différentes reprises, des épanchements de sang dans la chambre antérieure survenant le lendemain ou le surlendemain de l'opération, et même plus tard encore, persistant quelquefois pendant quelques jours et se renouvelant même après une résorption complète. Ces petites hémorrhagies proviennent du canal de Schlemm ou des bords du coloboma de l'iris ; elles ne sont jamais considérables et disparaissent par l'emploi prolongé du bandage compressif.

Il n'est pas rare de voir survenir les deuxième, troisième et même le quatrième jour après l'opération, un léger chémosis séreux sans tuméfaction des paupières, sans augmentation de la sécrétion, sans infiltration de la plaie ; en un mot, sans aucun autre symptôme d'irritation ou d'inflammation. Ce chémosis résulte probablement de la lésion du tissu conjonctival et sous-conjonctival. Le malade accuse une légère sensation de pression dans l'œil, qui disparaît lorsqu'on incise le chémosis à l'aide de ciseaux courbes.

Lorsque l'iris n'a pas été soigneusement remis en place il peut se faire, surtout dans les yeux relativement durs, un enclavement de cette membrane dans la cicatrice, et par ce motif un prolongement de la période de cicatrisation et une sensibilité bien plus persistante de l'œil. En outre, la pupille se dilate alors mal sous l'influence de

l'atropine ; il se développe de petits staphylômes près des angles de la plaie, et par suite de la rétraction cicatricielle qui atteint aussi le sphincter de l'iris enclavé dans la plaie, le bord libre de la pupille est attiré de plus en plus en haut. De cette façon, la pupille prend une forme très défavorable pour la vision. Il est bien difficile d'améliorer ultérieurement cet état de choses sans intervention chirurgicale, et cet inconvénient nous engage à insister encore une fois sur la nécessité d'exciser soigneusement le prolapsus de l'iris et surtout de contrôler avec attention, pendant et après l'opération, la position du sphincter. Nous n'hésitons jamais à compléter, en cas de besoin, l'iridectomie par une nouvelle excision dans les points désignés, et nous ne nous déclarons jamais satisfait de l'opération, avant de voir le sphincter rentré complètement dans la chambre antérieure et placé à une certaine distance de la plaie cornéenne, comme la figure 131 l'indique.

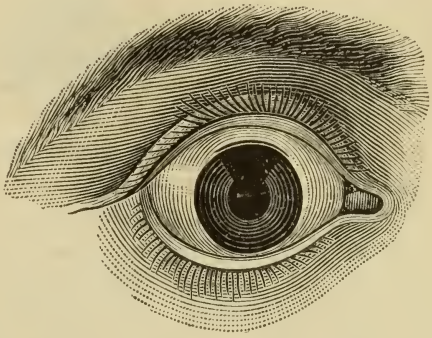

Fig. 131. — Rentrée du sphincter de l'iris dans la chambre antérieure, après l'iridectomie.

Procédés de Kuechler, de Liebreich, de Lebrun et de Jaeger.

1° M. *Kuechler* pratique, pour l'extraction de la cataracte, une incision linéaire dans le diamètre transversal de la cornée (fig. 132) ; la ponction et la contre-ponction se font dans l'anneau cornéo-scléral.

Fig. 132. — Procédé de Kuechler.

Fig. 133. — Procédé de Liebreich.

2° M. *Liebreich* fait l'extraction à travers une section à très petite courbure, occupant la portion inférieure de la cornée. La ponction et la contre-ponction se trouvent dans la sclérotique (fig. 133).

3° M. *Lebrun* fait une « extraction à petit lambeau médian ».

La ponction et la contre-ponction se trouvent à 1 millimètre ou 2 millimètres au-dessous des extrémités du diamètre transversal de la cornée. Le lambeau formé dans la moitié supérieure de la cornée a de 3 à 4 millimètres de hauteur (fig. 134).

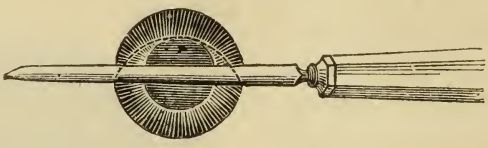

Fig. 134. — Procédé de Lebrun.

Dans ces trois procédés on ne pratique pas d'iridectomie.

4° M. *Ed. Jaeger* emploie pour l'extraction de la cataracte un couteau spécial (Hohlmesser), pratique la ponction et la contre-ponction dans la sclérotique à 2 millimètres de distance du bord de la cornée et à 3 millimètres au-dessous de la tangente au sommet de cette membrane. Cette incision placée au bord supérieur de la cornée doit mesurer 12 millimètres. Iridectomie, cystitomie et expulsion de la cataracte comme dans le procédé de de Graefe.

Extraction de la cataracte dans la capsule.

Depuis que l'extraction a été pratiquée comme méthode générale de l'opération de la cataracte, on a souvent renouvelé les tentatives d'extraction du système cristallinien dans sa totalité, c'est-à-dire de la cataracte renfermée dans sa capsule. Ces tentatives, basées sur ce motif que la capsule laissée dans l'œil devint souvent la cause d'une vision imparfaite, ont été cependant abandonnées à cause des dangers que cette manière d'agir fait courir à l'œil. En effet, cette opération, dans la plupart des cas, provoque une perte plus ou moins considérable d'humeur vitrée, qui expose l'organe opéré à des dangers sérieux et souvent occasionne la perte de l'œil [1]. Mais il est

1. M. *de Wecker*, qui a suivi cette pratique dans un certain nombre d'opérations, fait à ce sujet la déclaration suivante :

« Ce qui nous a le plus impressionné dans le procédé opératoire dont nous traitons, et ce qui nous a détourné de poursuivre, avec notre ardeur première, un mode opératoire si rationnel, ce sont deux observations de décollement rétinien et trois cas où des hémorrhagies très tardives

juste d'ajouter que lorsque cette opération réussit, elle fournit les plus beaux résultats quant à l'acuité visuelle. Ce fait explique aussi qu'un certain nombre de nos confrères en Italie et en Espagne se servent exclusivement dans leurs opérations de cataracte de la méthode d'extraction avec la capsule.

La plupart des opérateurs qui ont adopté cette méthode insistent sur la nécessité d'une anesthésie complète pour pratiquer l'extraction avec la capsule, et cela évidemment dans le but d'empêcher chez les malades les contractions musculaires qui augmentent le danger du prolapsus du corps vitré.

Pour exécuter l'extraction de la cataracte dans sa capsule, on pratique généralement une grande incision intéressant la moitié inférieure de la cornée. M. *Pagenstecher* place cette section dans la sclérotique, à 1 millimètre de distance du bord cornéen, et laisse son lambeau inachevé, en conservant un petit pont conjonctival; puis il pratique l'iridectomie, complète la section et procède à l'évacuation du cristallin tout entier, en introduisant derrière lui une curette très large. D'autres opérateurs font la section du lambeau en un seul temps.

M. *Delgado*, de Madrid, a tenté l'extraction de la cataracte dans sa capsule de la manière suivante : il commence par introduire dans la chambre antérieure, comme pour une discission *per corneam*, un instrument formant aiguille et spatule, à l'aide duquel il détache et mobilise le système cristallinien par des pressions douces sur la périphérie de la cataracte. Ceci obtenu, il retire l'instrument, attend quelques moments jusqu'à ce que l'humeur aqueuse ait rempli de nouveau la chambre antérieure, et pratique alors l'extraction de la cataracte dans sa capsule, en faisant l'incision périphérique de de Graefe et l'iridectomie en haut. Treize opérations pratiquées de cette manière lui ont fourni des résultats très satisfaisants.

Il ne paraît pas admissible de pratiquer l'extraction dans la capsule comme méthode générale de l'extraction des cataractes, et il faut restreindre ses indications aux cas où on est en droit de supposer un défaut de solidité dans le ligament suspenseur du cristallin, comme par exemple lorsque les cataractes ont dépassé la maturité et se ratatinent, lorsque l'iris est tremblo-

ont amené chez deux malades le développement d'opacités nombreuses qui ont occupé tout le corps vitré; chez le troisième, cité plus haut, une perte de l'œil par complication glaucomateuse.

tant, et dans des yeux fortement myopes avec distension générale du globe de l'œil.

Quel procédé faut-il choisir pour l'opération de la cataracte sénile ordinaire?

Je suis d'avis que l'extraction avec iridectomie, par la certitude d'éviter le prolapsus de l'iris, donne plus de sécurité et de tranquillité à l'opéré et à l'opérateur avec des résultats aussi bons que l'extraction sans iridectomie. Aussi, je conseille à tous ceux qui débutent dans la carrière ophtalmologique d'opérer toujours avec iridectomie et, lorsque les circonstances le permettent, de pratiquer l'iridectomie quelques semaines avant l'extraction.

Cependant, il est évident que de toutes les méthodes d'opérer la cataracte sénile, l'extraction à lambeau sans iridectomie est la méthode opératoire la plus parfaite, *lorsqu'elle réussit.* Elle conserve une pupille ronde, mobile et tous les avantages qui en résultent pour l'aspect normal de l'œil et pour le fonctionnement de l'iris. Avec l'anesthésie locale, son exécution ne présente pas de difficultés; une propreté rigoureuse et l'antisepsie nous mettent à l'abri des suppurations qui étaient auparavant la crainte principale des opérateurs, les myotiques garantissent dans une certaine mesure contre le déplacement de la pupille. Si, malgré tout, nous n'adoptons pas l'extraction sans iridectomie comme méthode générale, c'est qu'elle nous expose toujours aux enclavements ou prolapsus d'iris que nous voulons et devons éviter par tous les moyens possibles à cause des dangers immédiats et ultérieurs dont ils menacent l'œil opéré. Il faut encore ajouter que l'opération sans iridectomie fournit un plus grand nombre de cataractes secondaires et rend ainsi une nouvelle intervention ultérieure plus souvent nécessaire.

L'attention principale porte donc actuellement sur la recherche des conditions dans lesquelles nous pouvons arriver à extraire les cataractes sans iridectomie, sans exposer le malade au prolapsus d'iris. Dans ce but, je choisis parmi les cataractés: 1° les malades sans infirmités générales pouvant donner lieu à de l'agitation (maladies de la vessie, catarrhe des bronches, asthme, etc.) 2° ceux qui présentent une bonne réaction de la

pupille; 3° ceux qui n'ont pas de tension intra-oculaire; 4° ceux dont la cataracte a une consistance qui permet une expulsion aussi complète que possible.

Ces malades sont opérés dans leur lit, sans qu'il soit nécessaire de les déplacer ; le lambeau est taillé dans le bord de la cornée et embrasse presque la moitié de la membrane, la ponction et la contre-ponction étant à 1 millimètre au-dessus des extrémités du méridien horizontal. *Lorsque après la sortie du cristallin, la pupille ne redevient pas absolument ronde et centrale, sans aucune tendance de l'iris à se déplacer dans la direction de la plaie, je fais immédiatement une petite iridectomie.* Dans les autres cas, j'instille quelques gouttes d'une solution fraîche et stérilisée d'ésérine. Pansement et bandeau des plus soignés sur l'œil opéré, occlusion de l'autre. Ce premier pansement reste sans changement, deux, et s'il n'est pas déplacé, trois jours; le second, aussi soigneusement appliqué que le premier, reste, si tout va bien, deux jours.

J'opère ainsi sans iridectomie de 50 à 60 p. 100 des cataractés, et même dans ces cas choisis, et malgré toutes les précautions, je constate encore 3 à 4 p. 100 de prolapsus d'iris au premier renouvellement du pansement. Je les fais disparaître alors sans retard ou par excision, ou à l'aide du galvanocautère avec suture conjonctivale.

Lorsque l'acuité visuelle correspond aux besoins du malade, je m'abstiens de toute opération secondaire; dans le cas contraire je pratique la discission avec le couteau de Knapp (voy. *Opération de la cataracte secondaire*) avant que le malade ne quitte la clinique, ce qui retarde son départ de peu de jours.

DISCISSION DE LA CATARACTE.

Indications. — Ce procédé peut s'appliquer à toutes les cataractes corticales des enfants[1] et des adolescents jusqu'à l'âge de vingt à vingt-cinq ans. On l'emploie encore dans les cas de cataractes zonulaires, où l'étendue de l'opacité ne permet pas d'espérer une vision satisfaisante par l'établissement d'une

1. *Alfr. Graefe* a signalé des cataractes congénitales d'une consistance extraordinaire et qui renferment un noyau; elles ne sont pas accessibles à la discission et exigent l'extraction linéaire.

pupille artificielle. Il sert enfin pour diviser les cataractes secondaires très minces.

Après l'âge de trente à trente-cinq ans, la consistance de la cataracte est habituellement telle, que la résorption ne pourrait se faire qu'avec une très grande lenteur et après des discissions répétées. En outre, l'iris supporte alors plus difficilement le contact des flocons cristalliniens sortant de l'ouverture capsulaire, ou la pression que la cataracte, ramollie et gonflée par la pénétration de l'humeur aqueuse, exerce sur cette membrane ; de sorte que la discission des cataractes survenues à un âge avancé exposerait l'œil au danger sérieux d'une inflammation de l'iris et de ses conséquences.

Par le procédé en question, nous nous proposons d'inciser la capsule antérieure, et de mettre en contact la cataracte avec l'humeur aqueuse qui, en pénétrant dans la substance cristallinienne, la ramollit et prépare sa résorption. Le temps nécessaire pour cette dernière varie de quelques semaines à plusieurs mois, selon l'âge des opérés et le degré de consistance de la cataracte. Elle se fait d'autant plus vite qu'une plus grande quantité d'humeur aqueuse a pénétré dans la masse cristallinienne, ce qui arrive lorsque la capsule a été déchirée sur une très grande étendue. Le libre accès de l'humeur aqueuse dans la cataracte produit une augmentation de volume en rapport avec la consistance de cette dernière et avec l'étendue de l'ouverture capsulaire.

Les dangers de la pression subite exercée sur l'iris par une cataracte volumineuse exigent une étude préalable de la cataracte et de l'irritabilité de la membrane irienne. Les signes particuliers qui font reconnaître le degré de consistance de la cataracte ont été exposés plus haut en détail (voy. p. 416). L'irritabilité de l'iris peut être reconnue dans une certaine mesure par l'effet de l'atropine sur la pupille. Si cette dernière se dilate rapidement et si la dilatation se maintient, nous sommes autorisés à admettre que l'iris supportera plus facilement les conséquences de l'opération.

Il résulte de ce que nous venons de dire que nous pouvons ouvrir la capsule largement, si la cataracte est très molle et l'iris peu irritable, circonstances qui se rencontrent le plus souvent chez les enfants très jeunes. Dans le cas contraire, il faut adapter l'étendue de la discission aux circonstances indi-

quées, et en thèse générale, *il vaut mieux faire l'ouverture capsulaire trop petite que trop grande.* Dans les circonstances les moins favorables, il est indiqué de ne faire qu'une simple ponction de la capsule, et de répéter l'opération si le travail de résorption s'arrête.

Dans les cas de cataractes zonulaires, il est toujours utile de ne commencer que par une petite incision de la capsule, à cause de la présence de masses corticales transparentes, dont l'imbibition rapide augmente considérablement le volume du cristallin.

Préparatifs de l'opération. — La discission de la cataracte exige une dilatation complète de la pupille ; par conséquent, il est nécessaire d'instiller préalablement une quantité suffisante d'une forte solution d'atropine. Si l'on opère sur un enfant, il faut immobiliser ses membres en entourant son corps d'une couverture.

Les instruments nécessaires pour l'opération sont : une pince à fixation (voy. fig. 55, p. 229) et une aiguille à discission ; cette dernière doit avoir une forme telle que son col bouche complètement la petite ouverture faite par l'aiguille, pour éviter l'écoulement prématuré de l'humeur aqueuse. Nous

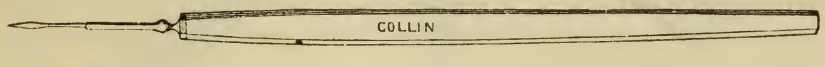

Fig. 135. — Aiguille à discission.

nous servons habituellement de l'aiguille de *Bowman* (fig. 135), qui est munie d'un point d'arrêt au delà duquel on ne peut l'enfoncer dans l'œil.

La tête du malade, couché comme d'habitude, est tenue immobile, ainsi que nous l'avons décrit plus haut, et un aide exercé doit écarter largement les paupières. A défaut d'un aide on peut aussi se servir du blépharostat. L'opérateur se place devant le malade lorsqu'il doit opérer sur l'œil gauche, derrière la tête du malade lorsqu'il veut opérer l'œil droit et qu'il préfère se servir de sa main droite.

DESCRIPTION DE L'OPÉRATION DE LA CATARACTE PAR DISCISSION.

L'opérateur ayant les pinces à fixation dans la main gauche, l'aiguille dans la main droite, saisit avec les premières la conjonctive près du bord interne et supérieur de la cornée. L'aiguille, placée de manière que son tranchant regarde la surface de la cornée, traverse celle-ci presque perpendiculairement et vis-à-vis du bord de la pupille dilatée. La ponction doit être pratiquée en bas et en dehors, ou en haut et en dehors ; il faut

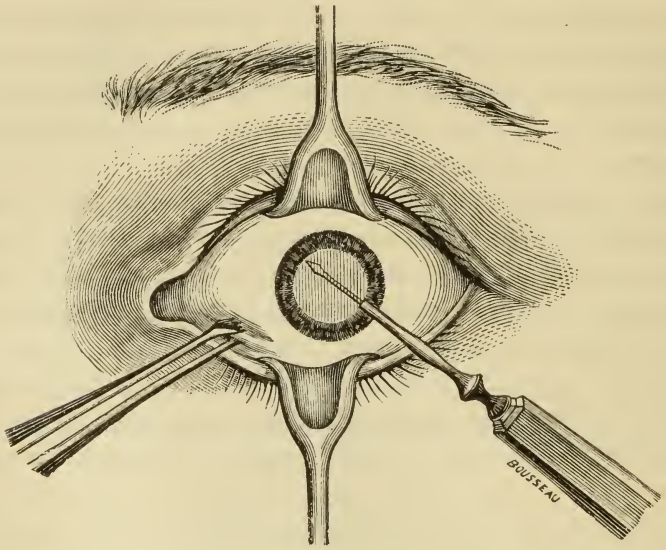

Fig. 136. — Discission.

éviter de blesser l'iris. Lorsque l'aiguille a passé dans la chambre antérieure, l'opérateur abaisse le manche de l'instrument, et conduit l'aiguille vers la partie supérieure du cristallin, jusqu'à 1 millimètre de distance du bord pupillaire (fig. 136). Il tourne alors le tranchant de l'aiguille vers la capsule et y pratique une incision longitudinale, en retirant un peu l'instrument dans la plaie pour ne pas pénétrer profondément dans la substance cristallinienne. Dans le cas où, d'après les règles indiquées plus haut, l'opération doit se borner à cette simple incision, on n'a plus qu'à retirer l'aiguille, ainsi que les pinces à fixation. L'aide laisse retomber les paupières, et tout est terminé. Lorsque, au contraire, les circonstances permettent une

discission plus étendue, on imprime à l'aiguille, après l'incision longitudinale, un mouvement de demi-rotation, de sorte que les deux tranchants regardent vers les angles de l'œil. On dirige la pointe de l'aiguille vers le bord interne de la pupille (fig. 137),

Fig. 137.

jusqu'à 1 millimètre de distance du bord de l'iris, et l'on pratique une incision transversale, qui doit s'arrêter également à 1 millimètre du bord externe de la pupille. Pendant cette seconde incision, il faut aussi, et pour la raison déjà indiquée, retirer un peu l'instrument de la plaie.

L'opérateur doit éviter soigneusement d'exercer avec le col de l'aiguille une pression exagérée sur la plaie de la cornée, et diriger ses doigts, pendant les différents actes de l'opération, de façon que l'ouverture de la cornée soit le centre de rotation de tous les mouvements imprimés à l'aiguille.

L'opération terminée, on applique le bandage compressif. Il est prudent de laisser l'opéré couché pendant les premières vingt-quatre heures dans une chambre obscure. On change le bandage comme d'habitude, en instillant chaque fois quelques gouttes d'atropine, dont l'emploi doit être continué pendant tout le temps que dure le travail de résorption, c'est-à-dire jusqu'à la disparition complète de toutes les opacités cristalliniennes.

Si la marche de la guérison est régulière, on remplace après quelques jours le bandage compressif, d'abord par un petit bandeau flottant, et plus tard par des lunettes à verres foncés.

Lorsque l'on voit, quelque temps après l'opération, le travail de résorption s'arrêter, l'ouverture dans la capsule s'étant fermée (ordinairement par la formation d'une substance hyaline qui réunit les lèvres de la plaie), il faut renouveler l'opération et faire alors une nouvelle discission, d'autant plus hardiment que le volume de la cataracte a diminué sous l'influence de la résorption partielle. L'examen pratiqué à l'éclairage oblique est presque indispensable pour reconnaître avec certitude que

la résorption ne fait plus de progrès, et qu'il n'existe plus de flocons de substance cristallinienne imbibée d'humeur aqueuse. Avant de décider alors une nouvelle application de l'aiguille, on fera bien d'attendre la disparition complète de toute irritation ou rougeur (injection périkératique) de l'œil.

Le temps nécessaire pour la résorption complète d'une cataracte opérée par discission varie avec l'âge et la consistance de la cataracte. Chez les enfants très jeunes, le cristallin est fréquemment résorbé en six à dix semaines, et une opération peut suffire pour y arriver. On sait en effet qu'à cet âge l'iris se montre très peu irritable et permet de donner à l'ouverture capsulaire une étendue considérable. Chez les personnes plus âgées, chez lesquelles la discission exige beaucoup plus de précautions et doit être répétée souvent à plusieurs reprises, il faut plusieurs mois, parfois plus d'un an, avant que la résorption de la lentille soit complète.

ACCIDENTS QUI PEUVENT SURVENIR APRÈS L'OPÉRATION.

L'accident le plus fréquent que l'on voit survenir après la discission de la cataracte consiste dans l'inflammation de l'iris. Les malades se plaignent alors de douleurs dans l'œil, autour de l'œil et dans toute la moitié de la tête du côté de l'œil opéré. En même temps on observe de l'injection périkératique, l'humeur aqueuse devient trouble, l'iris change de couleur et la pupille se rétrécit. Lorsque l'iritis est la conséquence d'une pression exagérée de la cataracte gonflée et qu'elle ne cède pas rapidement à l'application continuelle de la glace (*Arlt*) et à l'emploi de l'atropine, qui, par la dilatation de la pupille, soustrait l'iris à cette pression dangereuse, on luttera en vain contre cette inflammation par les moyens habituels, à savoir les émissions sanguines à la tempe, l'emploi de l'atropine et des préparations mercurielles. Il faut plutôt se hâter de débarrasser l'iris de la pression inaccoutumée qui a amené et entretient l'inflammation.

Le seul moyen efficace, dans ces circonstances, est l'aspiration ou l'extraction de la cataracte par une incision linéaire avec iridectomie, et l'on ne peut retarder l'emploi de ces moyens sans exposer l'œil aux plus grands dangers, et le malade aux douleurs les plus violentes.

La nécessité de débarrasser aussi rapidement que possible l'œil enflammé de la cataracte, cause directe de l'inflammation, est trop évidente pour que nous cherchions à nous y appesantir. Il pourrait,

a priori, paraître dangereux de combiner l'extraction avec l'iridectomie, lorsque l'iris est le siège de l'inflammation. Cependant l'iridectomie est indispensable pour faciliter la sortie de la cataracte, car la pupille est habituellement fort contractée et souvent peu dilatable à cause de la présence de synéchies postérieures. Il est en outre démontré, comme nous l'avons dit en parlant de l'iridectomie, que cette opération, loin d'augmenter l'inflammation de l'iris, peut devenir un moyen souverain pour la combattre.

On a observé encore une iritis plus légère, il est vrai, que celle qui est consécutive à la pression excessive de la cataracte gonflée, et qui survient lorsque, après une incision trop étendue de la capsule, une très grande quantité de substance cristallinienne ou le noyau de la cataracte tombe dans la chambre antérieure. Pour combattre cette inflammation, on peut encore essayer l'atropine seule; mais si les symptômes de l'iritis persistent ou augmentent, il est urgent d'évacuer les masses contenues dans la chambre antérieure par une paracentèse pratiquée à la périphérie inférieure de la cornée ou par l'aspiration. Après cela l'iritis disparaît généralement, ou du moins cède rapidement aux moyens habituels.

Un dernier accident, quelquefois signalé, consiste dans l'irritation et même l'infiltration de la cornée à l'endroit de la ponction. Cette complication, d'ailleurs assez rare, peut survenir lorsque la cornée a été imprudemment tiraillée par l'aiguille, et par une influence infectieuse. Le traitement antiseptique (iodoforme, sublimé, galvanocautère) peut devenir nécessaire; mais il suffit généralement de prolonger l'usage d'un bandage compressif serré, et d'appliquer périodiquement des compresses chaudes pour faire disparaître ces symptômes.

Pour les cas où la consistance molle ou liquide de la cataracte permet de prévoir qu'une grande quantité de substance cristallinienne tombera d'emblée dans la chambre antérieure, et où la jeunesse du malade s'oppose à l'emploi de l'extraction linéaire, *de Graefe* a proposé de pratiquer la discission par la cornée *avec une aiguille plus large* que celle dont on se sert habituellement.

Avec cet instrument, placé sur la cornée de manière que les tranchants soient dirigés vers les angles de l'œil, l'opérateur doit pénétrer obliquement à travers la cornée dans la chambre antérieure et terminer la discission de la capsule avant que l'humeur aqueuse se soit écoulée. En retirant l'aiguille, on exerce une légère pression sur la lèvre inférieure de la plaie cornéenne, et de cette manière on donne issue à l'humeur aqueuse et à une certaine portion de la cataracte liquide.

Après cela, s'il reste encore une trop grande portion de la masse

cristallinienne dans l'œil, on attend que l'humeur aqueuse se soit reproduite, du moins en partie ; puis on fait entre-bâiller une seconde fois la plaie en appuyant doucement avec un stylet d'Anel recourbé sur sa lèvre externe. Du reste, il suffit d'avoir fait sortir les parties les plus fluides de la cataracte, et l'on peut abandonner à la résorption les quelques flocons gélatiniformes restés dans l'œil. Ces derniers n'ont guère d'action irritante. Pour les cas indiqués, l'aspiration des masses cristalliniennes peut aussi être pratiquée avec avantage.

De la discission combinée avec l'iridectomie.

L'exécution facile de la discission de la cataracte, et les dangers relativement moindres auxquels cette méthode expose l'œil opéré, ont fait naître naturellement le désir d'étendre autant que possible les indications de cette opération. Malheureusement elle ne peut être appliquée aux cataractes ordinaires de l'âge mûr, parce que ces dernières se prêtent peu à la résorption, qui d'ailleurs exigerait un temps très prolongé (dix-huit mois ou deux ans), pendant lequel l'œil resterait exposé au danger de complications sérieuses (iritis, glaucome). Ces dangers sont d'autant plus à craindre que les parties intéressées de l'œil sont alors bien plus disposées à une réaction inflammatoire que pendant la jeunesse.

Toutefois, nous rencontrons, même après la limite d'âge (vingt à vingt-cinq ans) fixée pour la discission, des variétés de cataracte qui par leur consistance admettraient cette méthode d'opération, si nous ne craignions pas d'exposer l'œil tout entier, surtout l'iris, au danger du travail prolongé de la résorption. D'autre part, il y a même dans la jeunesse, où l'œil supporte plus facilement les suites de la discission, des variétés de cataractes qui subissent après la discission un gonflement excessif et dangereux. Dans l'un et dans l'autre de ces cas, la prudence nous ferait une obligation de rejeter la discission, malgré notre désir d'employer une méthode qui, bien appliquée, peut être considérée certainement comme la plus heureuse dans ses résultats. *De Graefe* a enseigné le moyen de pouvoir, même en ces cas, employer la discission à la condition de la combiner avec l'iridectomie.

Les résultats de cette combinaison sont si satisfaisants, qu'il

nous paraît d'une importance toute particulière de bien préciser les cas dans lesquels elle mérite d'être appliquée.

C'est d'abord dans les cas de cataracte de la jeunesse, où nous ne pouvons obtenir à l'aide de l'atropine une dilatation suffisante de la pupille. Cette inefficacité des instillations d'atropine résulte parfois de la présence de synéchies, restes d'une ancienne iritis, d'autres fois d'un état particulier du tissu irien. Nous sommes encore obligés d'avoir recours à l'iridectomie préalable, lorsque nous voulons opérer par discission, chez des individus âgés de plus de quinze ans, des cataractes dont la résorption très lente n'est pas sans danger pour l'œil, comme nous le savons par exemple de la cataracte zonulaire. Il n'est pas dit pour cela que l'âge de quinze ans nous représente l'extrême limite entre la discission simple et la discission combinée avec l'iridectomie; mais étant donnée cette forme de cataracte chez des individus de différents âges, nous devons juger de la nécessité d'une iridectomie préalable surtout d'après l'irritabilité plus ou moins grande de l'iris.

Nous savons, par exemple, que la cataracte zonulaire subit habituellement, après la discission, une augmentation considérable de volume, et si les circonstances nous décident à l'opérer par discission dans un âge relativement avancé, nous aurons à mettre en pratique la double précaution d'une iridectomie préalable et d'une première discission de très peu d'étendue, quitte à la renouveler, le cas échéant. Disons cependant qu'après l'iridectomie on peut donner plus d'étendue à la discission de la capsule et abréger ainsi la durée de la résorption, parce que la cataracte gonflée et les flocons cristalliniens qui s'en détachent, sont moins en contact avec l'iris, parce que cette membrane peut céder plus librement à la pression et, le sphincter étant coupé, réagit moins vivement; enfin parce que, en cas d'inflammation, cette dernière est moins dangereuse que sans iridectomie.

Il est utile d'ajouter que dans les derniers temps on a souvent remplacé, pour cette catégorie de cataractes, la méthode en question par le procédé d'extraction qui, dans les cas particuliers, présente cet avantage, que le malade est débarrassé de sa cataracte dans une seule séance, tandis que la discission avec iridectomie exige au moins deux opérations, sinon trois ou

quatre, et un espace de temps de plusieurs mois jusqu'à la résorption complète de la cataracte.

Le procédé d'extraction devrait donc être employé de préférence, lorsque la cataracte est d'une consistance notable, comme on en rencontre exceptionnellement dans le jeune âge, lorsque le malade ne peut pas rester tout le temps nécessaire sous la surveillance du chirurgien, ou lorsque son œil présente les symptômes d'une assez grande irritabilité.

Sur l'exécution même de la discission avec iridectomie, il nous reste peu de chose à dire. On pratique de préférence l'iridectomie en haut, pour que le coloboma artificiel de l'iris soit masqué autant que possible par la paupière supérieure. Pour les détails de cette opération, nous renvoyons le lecteur à la description que nous en avons faite à l'article *Iridectomie* (p. 228).

Il est nécessaire de mettre un espace suffisant entre l'exécution de l'iridectomie et la discission : quelquefois douze à quinze jours peuvent suffire ; d'autres fois il faudra attendre plusieurs semaines, jusqu'à ce que toute trace d'irritation ait disparu.

Le traitement consécutif et les moyens à employer en cas d'accident, sont les mêmes qu'après la discission simple.

La maturation artificielle de la cataracte par la discission ou par le procédé de Fœrster.

Il n'est pas rare d'observer des cas où la cataracte mûrit avec une lenteur désespérante pour la patience du malade qui désire recouvrer la vue ; il arrive alors un moment où le malade n'est plus en état de se servir de ses yeux, tandis que le médecin, par l'aspect particulier de ces cataractes et par l'observation de la marche antérieure de la maladie, est en droit de conclure que la maturité complète se fera attendre encore longtemps. D'autre part, on hésite toujours à opérer par extraction une cataracte qui n'est pas mûre, de crainte de laisser dans l'œil la partie encore transparente du cristallin, qui, par son gonflement consécutif, peut amener des complications sérieuses pendant la période de guérison qui suit l'opération. Pour sortir de cette situation pénible, où l'opérateur

est placé dans l'alternative de pratiquer une opération dangereuse ou de laisser le malade dans l'impossibilité de se servir de ses yeux pendant longtemps, et cela à un âge où celui-ci marche vers le déclin de la vie, on a proposé d'amener rapidement l'opacification des parties cristalliniennes restées transparentes, en y introduisant une aiguille à discission. Cependant cette proposition ingénieuse n'a pas trouvé un emploi général.

Le procédé de *Fœrster* pour amener la maturation artificielle consiste à pratiquer une iridectomie et immédiatement après, la chambre antérieure étant abolie par l'écoulement de l'humeur aqueuse, une sorte de trituration des masses cristalliniennes en exerçant à travers la cornée, avec le dos arrondi d'un crochet à strabisme, une pression légère sur toute la surface de la cataracte. Les mouvements du crochet doivent être dirigés du centre vers la périphérie aussi bien que dans un sens concentrique. A la suite de cette opération, on constate après un ou deux jours l'opacification des parties jusqu'alors transparentes du cristallin ; et on peut pratiquer l'extraction quelques semaines plus tard. J'ai obtenu aussi la maturation par le procédé de Fœrster sans iridectomie, après une paracentèse de la chambre antérieure.

Les opérateurs qui pratiquent l'opération de la cataracte avant sa maturité s'exposent naturellement à laisser dans la capsule toute la substance corticale qu'il est impossible d'en détacher par les moyens habituels. Ces masses deviennent la cause d'inflammations, de guérisons incomplètes et de cataractes secondaires. Pour y obvier, M. *Wicherkiewicz* propose un nettoyage complet du sac capsulaire à l'aide d'injections d'une solution d'acide borique pratiquées directement dans ce sac. Il en a retiré d'excellents résultats. M. *Mc Keown* vante le même procédé de nettoyage pratiqué avec de l'eau chaude et à l'aide d'une seringue particulière.

La discission préalable a été employée encore, surtout par nos confrères anglais, pour préparer, dans les cas où les cataractes ne sont pas complètement molles ou liquides, leur extraction par l'aspiration.

Abaissement de la cataracte.

L'abaissement, la méthode la plus ancienne d'opérer la cataracte, n'a plus, dans l'état actuel de la science, qu'un intérêt historique. Si nous n'avons pas voulu passer sous silence ce procédé opératoire, c'est pour résumer encore une fois les motifs qui ont poussé les esprits les plus expérimentés et les plus dépourvus de tout préjugé, à écarter tout à fait l'abaissement de la cataracte de la chirurgie oculaire. D'après les belles paroles de M. de Graefe, c'est un devoir de piété de ne pas oublier que la méthode par abaissement a rendu la vue à des millions d'individus atteints de cataracte; mais un plus grand devoir à remplir vis-à-vis de l'humanité, c'est d'abandonner cette opération lorsqu'il est indubitablement prouvé qu'une autre méthode l'emporte sur elle par un très grand nombre de succès. En effet, quand on prend les statistiques des résultats de l'abaissement, dressées non pas immédiatement, mais un ou deux ans après l'opération, on arrive à cette triste conviction, que la moitié tout au plus des opérés a recouvré définitivement la vue; et encore, il faut bien le dire, ceux-ci même restent-ils continuellement sous la menace de complications provoquées par la présence du cristallin, qui peut, comme tout autre corps étranger au fond de l'œil, devenir le point de départ d'inflammations graves; car ce n'est que dans un très petit nombre de cas qu'il est réellement résorbé [1].

Quoique ces faits fussent parfaitement connus depuis longtemps, les adversaires mêmes de l'abaissement étaient obligés d'y avoir recours dans des cas exceptionnels où l'extraction à lambeau ne pouvait être appliquée, par exemple dans les cas où l'état de santé du malade rendait impossible le décubitus prolongé. Ainsi, l'abaissement avait dû être conservé à titre de méthode exceptionnelle, jusqu'au jour où l'introduction du procédé de de Graefe dans la pratique permit d'opérer même ces cas exceptionnels par l'extraction.

De sorte que, pour nous résumer, nous pouvons dire, sans crainte d'être contredit par des juges expérimentés, que l'abaissement, abandonné depuis longtemps comme méthode générale, ne mérite plus d'être conservé comme procédé exceptionnel puisqu'il peut être remplacé, même dans les cas particuliers où l'extraction à lam-

1. Ceux qui désirent étudier les détails des différentes causes qui, après l'abaissement, même réussi, de la cataracte, peuvent amener plus tard la perte de l'œil, liront avec fruit l'introduction de M. de Graefe à sa *Clinique opthalmologique* (édition française publiée par *Ed. Meyer*, chez MM. Baillière et fils. Paris, 1868).

beau n'est pas praticable, par le procédé de de Graefe. L'abaissement a été conseillé dernièrement pour l'opération du second œil, lorsque le premier a eu, après l'extraction de la cataracte, l'accident funeste d'hémorrhagies post-rétiniennes (voy. p. 466).

On avait inventé autrefois un très grand nombre de procédés pour le déplacement de la cataracte. Celui qui en dernier lieu avait été le plus employé était la *réclinaison*, ayant pour but de renverser le cristallin en même temps qu'on l'abaissait, de telle sorte que son bord supérieur était poussé en arrière dans l'humeur vitrée ; la face antérieure devenait supérieure, et la face postérieure était

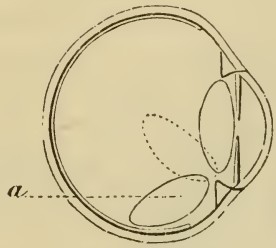

Fig. 138. — Réclinaison de la cataracte.

dirigée en bas (fig. 138). L'instrument dont on se servait était une aiguille à cataracte, en forme de fer de lance, légèrement courbée (fig. 139). L'opération se pratique de la manière suivante : après



Fig. 139. — Aiguille à cataracte.

avoir dilaté la pupille par l'atropine et fait écarter les paupières par un aide expérimenté ou par un instrument *ad hoc*, l'opérateur applique les pinces à fixation, tenues de la main gauche, sur la conjonctive, au bord interne de la cornée. De la main droite il pratique la ponction, qui doit être faite dans la sclérotique, à environ 3 millimètres du bord temporal de la cornée et un peu au-dessous de son diamètre transversal. Lorsqu'on se sert pour cette ponction d'une aiguille courbe, sa convexité doit regarder en haut et sa concavité en bas ; afin que sa pointe puisse être appliquée perpendiculairement à l'endroit de la ponction, il est nécessaire d'abaisser le manche, que l'on ramène cependant vers l'horizontale à mesure que l'aiguille pénètre dans l'œil. La ponction doit se faire assez vivement, en enfonçant résolument l'aiguille vers le centre de l'œil, jusqu'à ce que le fer de lance disparaisse. Le premier temps exé-

cuté, l'opérateur imprime à l'aiguille une légère rotation, telle que la convexité regarde en avant, en même temps qu'il incline le manche en arrière vers la tempe du malade et dirige le fer de lance le long de la surface postérieure de l'iris devant le cristallin. On voit alors l'aiguille ayant l'une de ses faces tournées en avant et l'autre appuyée contre le cristallin (fig. 140). Il faut alors diriger le tranchant de l'aiguille vers la paroi antérieure de la capsule et ouvrir cette dernière par une incision horizontale que l'on pratique en retirant un peu l'instrument hors de la plaie. Cette discission de la capsule faite, l'opérateur applique la concavité de la lance contre la lentille un peu au-dessus du diamètre transversal, et, amenant doucement

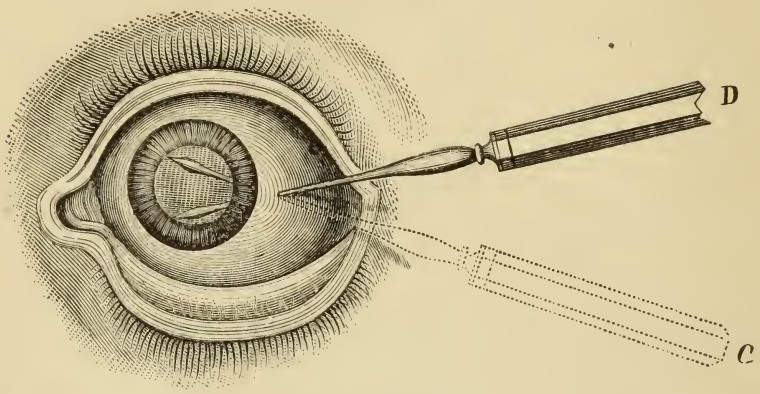

Fig. 140. — Présentation de l'aiguille devant la cataracte.

en avant le manche de l'instrument, il pousse en arrière la partie supérieure du cristallin. Lorsque celle-ci a cédé à cette pression, on maintient toujours la lance appliquée contre la surface de la cataracte, et l'on continue à la déplacer en bas, en arrière et en dehors par un mouvement du manche de l'instrument en haut, en avant et en dedans. Après avoir pendant un instant maintenu l'instrument sur la cataracte, pour en prévenir la réascension, on fait exécuter quelques petits mouvements de rotation à l'aiguille, afin de la dégager s'il y a lieu; puis l'opérateur ramène lentement l'aiguille dans le champ de la pupille et se tient prêt à abaisser de nouveau la cataracte si par hasard elle remontait. Si elle reste abaissée, on retire l'aiguille par le même chemin que l'on a pris pour pénétrer, et en ayant soin de tourner ses surfaces dans la même position que lors de son introduction.

OPÉRATION DE LA CATARACTE SECONDAIRE.

On comprend sous le nom de *cataracte secondaire* les opacités de différente nature qui se forment dans le champ de la pupille après l'opération de la cataracte, et qui empêchent le rétablissement complet de la vision.

Lorsqu'on examine attentivement, et en se servant de l'éclairage oblique, les yeux opérés de la cataracte et dont la force visuelle est restée au-dessous de ce qu'elle doit être, en faisant la part de l'âge du malade, et après avoir corrigé, selon les règles établies, l'anomalie de la réfraction, on reconnaît souvent, comme cause de la faiblesse visuelle, l'existence d'une opacité excessivement légère, tendue comme une toile d'araignée derrière la pupille. C'est là une première variété de cataracte secondaire, constituée par un tissu de nouvelle formation qui a son point de départ dans la prolifiération des cellules épithéliales de la capsule antérieure, dont l'ouverture faite par le cystitome et élargie par le passage du cristallin est ainsi fermée de nouveau.

D'autres fois, la capsule même s'épaissit, en même temps que son ouverture se referme, et forme de cette manière une opacité plus dense et dont l'existence derrière la pupille se révèle à la simple inspection. Enfin, dans une troisième série de cas, l'iris prend une certaine part à ce travail inflammatoire, et l'exsudation irienne vient alors s'ajouter à l'opacité capsulaire, à des degrés qui varient entre des synéchies simples plus ou moins nombreuses et la formation de véritables dépôts plastiques.

Notre manière d'opérer ne peut pas être la même dans ces différentes variétés de cataracte secondaire.

En règle générale, il faut se garder de pratiquer les opérations consécutives peu de temps après l'extraction de la cataracte, et il faut attendre d'autant plus longtemps que le travail inflammatoire supporté par l'œil a été plus long et plus sérieux. On ne doit se décider à pratiquer une seconde opération que lorsque toute trace d'irritation (gonflement des paupières, irritabilité à la lumière, injection perikératique) a disparu. En agissant autrement, on s'expose à ranimer le travail inflamma-

toire et non seulement à perdre le bénéfice de l'opération que l'on vient de pratiquer, mais encore à voir d'autres opacités s'ajouter à celles qui existaient déjà. Une nouvelle attente plus longue et plus pénible devient alors nécessaire, avant que l'on puisse penser à attaquer cet œil par une autre opération.

Il faut une prudence toute particulière lorsqu'on se trouve en présence de membranes plastiques résultant d'une iritis. Ces membranes, habituellement très vascularisées, deviennent facilement le point de départ de nouvelles inflammations, lorsqu'elles sont froissées par le contact des instruments. C'est dans ces cas surtout qu'il faut retarder, quelquefois un an et plus, l'opération de la cataracte secondaire, jusqu'à ce que toute irritation de l'œil ait cessé, que la vascularité des exsudats ait disparu, et que l'œil soit rentré dans un calme parfait. Cependant ce temps d'attente n'est pas toujours aussi prolongé, et dans les cas d'opacité légère nous sommes quelquefois autorisés à pratiquer l'opération de la cataracte secondaire peu de temps après l'extraction du cristallin.

Pour la première variété de cataracte secondaire que nous avons mentionnée plus haut, il suffit toujours de faire une simple *discission* (voy. p. 474) pour pratiquer une ouverture centrale dans la légère opacité qui se trouve dans le champ de la pupille. Je me sers alors des petits couteaux de Knapp. Comme il n'est pas toujours facile de voir nettement ces opacités à la lumière ordinaire, il est quelquefois plus aisé de pratiquer la discission dans une chambre obscure et avec le secours de l'éclairage oblique.

Pour les cataractes secondaires de la deuxième catégorie, la simple discission rencontre parfois des difficultés très grandes, dans ce sens que l'opacité fuit devant le tranchant de l'aiguille qui ne réussit pas à l'entamer. Les couteaux de Knapp y sont bien plus appropriés. L'*extraction* de ces opacités, pour laquelle on a inventé un grand nombre d'instruments particuliers (pinces capsulaires, fig. 73, p. 252 ; pinces de *Liebreich*, modifiées par Mathieu, fig. 141 ; serretelles, fig. 142 et 143), nécessite d'abord une incision cornéenne et devient impraticable, lors qu'il existe des adhérences plus ou moins nombreuses entre la cataracte secondaire et l'iris qui est exposé par ce fait à des tiraillements inévitables. Si cependant on tenait à extraire ces opacités, il faudrait ou diviser préalablement les synéchies, ou pratiquer

une iridectomie à l'endroit de ces dernières. Lorsque l'adhérence est seulement partielle, on peut aussi pratiquer une incision dans la cornée à l'endroit de l'adhérence, saisir la cata-

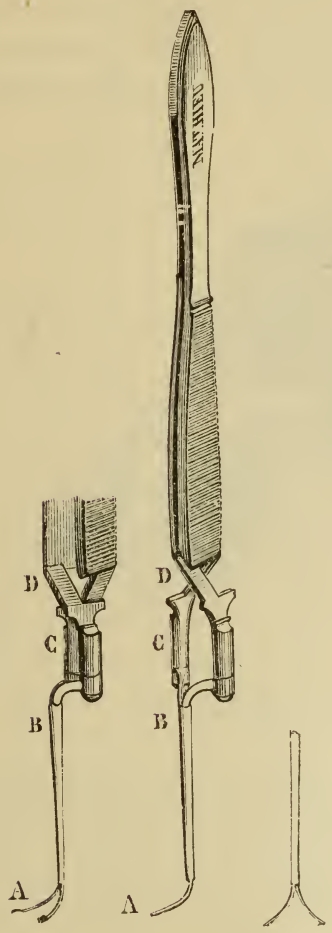

Fig. 141. — Pinces de Liebreich, modifiées par Mathieu.

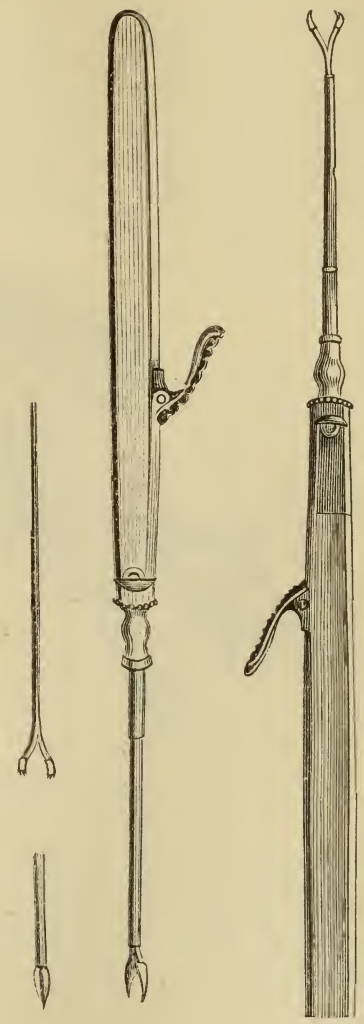

Fig. 142 et 143. — Serretelles.

racte secondaire où elle est libre, l'extraire et la couper près de la cornée (*Arlt*).

L'opération la plus rationnelle pour cette variété de cataracte secondaire est le procédé indiqué par M. *Bowman* et connu sous le nom de *discission avec deux aiguilles* (fig. 144). Pour

exécuter cette opération, le chirurgien introduit avec la main gauche une aiguille à discission à travers la partie interne de la cornée dans l'opacité même. L'œil ainsi fixé, il conduit avec la main droite une seconde aiguille à discission à travers la partie externe de la cornée, vers le point de l'opacité où se trouve la première aiguille, et essaye alors de déchirer la cataracte secondaire en écartant l'une de l'autre les pointes des aiguilles. Cette manœuvre, d'ailleurs assez délicate, réussit à produire dans l'opacité pupillaire une ouverture suffisamment grande pour l'exercice de la vision.

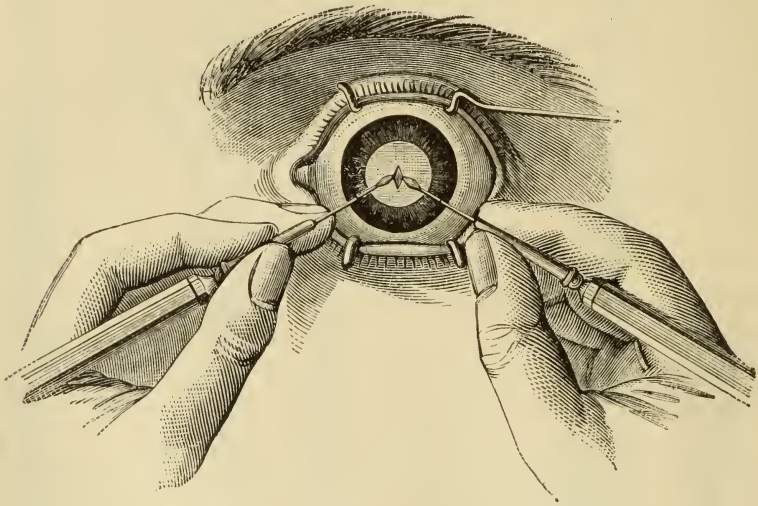

Fig. 144. — Discission avec deux aiguilles.

M. *Agnew*, de New-Vork, opère dans ces cas de la façon suivante : à l'aide d'un couteau à cataracte de de Graefe, il traverse la cornée dans son diamètre horizontal, de façon à obtenir une plaie d'à peu près 2 millimètres aux bords nasal et temporal de la cornée. En retirant le couteau, il pénètre avec la pointe dans l'opacité capsulaire. Puis il introduit deux crochets presque mousses, l'un par l'ouverture nasale, l'autre par l'ouverture temporale de la cornée, dans la chambre antérieure, et les plante dans l'ouverture pratiquée dans la cataracte par la pointe du couteau. En attirant les deux crochets il dilate cette ouverture à volonté sans tiraillement aucun de l'iris ou du corps ciliaire.

Quant aux autres variétés de cataracte secondaire, il est

presque toujours nécessaire de pratiquer l'*iridectomie* ou l'*iridotomie* ou enfin une *combinaison* de ces deux procédés. Les iridectomies, quelquefois très difficiles dans ces cas, peuvent être pratiquées avantageusement à l'aide du couteau étroit de de Graefe. Lorsque nous avons réussi à établir une ouverture dans l'iris, nous essayons de pratiquer à l'aide d'un fort crochet une brèche dans les membranes plastiques. Dans ce but, on se sert d'un crochet résistant et fortement recourbé, que l'on implante dans les membranes pour en arracher des lambeaux, s'il y a possibilité. Souvent, dans les cas très graves, l'ouverture ainsi établie se referme de nouveau, et même après des opérations réitérées on ne réussit pas toujours à former une petite pupille artificielle.

Pour ces cas, *de Graefe* a fait connaître un autre procédé opératoire dont le principe et l'exécution sont exposés dans la note suivante, rédigée pour nous par l'illustre savant en 1869 :

« Dans les cas d'absence du cristallin, par suite de l'opération de la cataracte, et d'exsudations rétro-iridiennes très développées, avec désorganisation des tissus de l'iris, aplatissement de la cornée et les autres conséquences d'une iridocyclite destructive, j'ai substitué à l'opération de l'iridectomie, qu'on pratique jusqu'à présent ordinairement sans succès, la simple *iridotomie*. Le procédé consiste à plonger un couteau à double tranchant, se rapprochant dans sa forme d'un couteau lancéolaire très pointu, à travers la cornée et les tissus de nouvelle formation jusque dans le corps vitré, et de l'en retirer immédiatement en élargissant la brèche faite dans ces membranes plastiques, sans agrandir la plaie de la cornée. L'expérience a démontré que ces membranes plastiques réunies à l'iris atrophié et à la capsule du cristallin, ont assez de tendance à se rétracter pour laisser ouverte, dans une certaine dimension, l'ouverture qu'on y a faite.

« Si dans les procédés ordinaires de l'iridectomie combinée avec la dilacération ou l'extraction des fausses membranes, la pupille artificielle a coutume de se refermer, il faut attribuer ce fait à la vulnération trop forte, qui dispose immédiatement aux proliférations des tissus que l'on a touchés et qui sont doués, par suite de leur structure, d'une irritabilité tout à fait particulière. On sait que même la réduction transitoire de la

pression intra-oculaire, qui suit l'évacuation de l'humeur aqueuse, suffit pour provoquer des hémorrhagies dans la chambre antérieure, qui s'opposent à une terminaison bien exacte des opérations intentionnées; mais c'est surtout l'irritation provoquée par l'action des pinces et le tiraillement des parties voisines, que nous devons accuser comme causes des insuccès dans les procédés ordinaires. La simple iridotomie est exempte de ces inconvénients; elle représente, pour ainsi dire, un acte sous-cornéen et jouit de l'immunité des opérations sous-cutanées.

« J'ai aussi tenté de réduire la plaie de la cornée à un minimum, en me servant de petits couteaux falciformes passés à travers les membranes plastiques pour sectionner ces dernières d'arrière en avant. »

De Wecker a indiqué des ciseaux très commodes pour l'exécution de l'iridotomie. A l'endroit de la périphérie de la cornée vers lequel les fibres radiaires de l'iris convergent au bord supérieur ou inférieur de la cornée, on pratique avec le couteau lancéolaire une incision de 4 millimètres à travers la cornée et l'iris; puis on introduit par cette ouverture une branche des ciseaux derrière, l'autre devant l'iris, et on pratique une incision de 5 à 6 millimètres dirigée en bas et en dedans. Si l'ouverture de l'iris ne paraît pas assez béante, on pratique une seconde incision dirigée en bas et en dehors. Il se forme ainsi un lambeau irien qui se rétracte.

Pour simplifier cette opération aussi bien que pour éviter l'effet contusionnant des ciseaux et le prolapsus du corps vitré, *Sichel* emploie le procédé primitif de de Graefe en se servant d'un instrument particulier (iridotome, fig. 69, p. 239) à l'aide duquel il sectionne le bord de l'iris et les membranes pupillaires, en y pénétrant de la chambre antérieure, par un ou deux coups qui convergent vers la pupille. *Galezowsky* a aussi indiqué un petit couteau falciforme pour cette opération, pour laquelle on peut d'ailleurs se servir très commodément de l'aiguille à double tranchant que de Graefe employait pour le décollement rétinien.

Dans les cas où les sphincters de l'iris se trouvent enclavés dans la cicatrice et occasionnent une irritation prolongée, il faut faire usage du procédé de *Green* que nous recommandons vivement : on introduit un couteau lancéolaire droit dans la

cornée à 2 millimètres de distance de son bord externe et on traverse en même temps l'iris; puis on passe dans cette ouverture les ciseaux de de Wecker, une branche dans la chambre antérieure, l'autre derrière l'iris, on avance les ciseaux jusqu'à 3 millimètres au delà du bord pupillaire opposé, et on sectionne d'un seul coup de ciseaux les deux bords et la membrane pupillaires.

Lorsque l'iris a perdu sa force rétractive par l'atrophie de son tissu, à tel point que la section de cette membrane ne produirait pas d'ouverture pupillaire suffisante, l'iridotomie simple ou double ne peut donner de résultat. C'est le cas des exsudations considérables derrière l'iris, avec désorganisation de cette membrane et aplatissement de la chambre antérieure. Pour ces cas graves, *Ad. Weber* et *de Graefe* avaient conseillé l'emploi d'un couteau légèrement courbe, lancéolaire, à double tranchant, qui devait traverser la cornée au bord externe, passer derrière l'iris jusqu'au bord opposé de la cornée et sortir à cet endroit dans toute sa largeur. Des ciseaux très fins (voy. fig. 74, p. 253), dont une branche restait dans la chambre antérieure, l'autre derrière l'iris et les fausses membranes, coupaient tous ces tissus dans les deux angles de la plaie, et les tissus ainsi circonscrits furent extraits à l'aide de fortes pinces capsulaires. Plus tard, de Graefe employait pour cette sorte d'iridectomies la section linéaire (comp. p. 252). — *Bowman* opère aussi les cataractes secondaires épaisses par deux sections pratiquées simultanément à l'aide de deux couteaux lancéolaires aux bords externe et interne de la cornée à travers celle-ci, l'iris et la cataracte; il termine la section des tissus avec des ciseaux et pratique l'extraction à l'aide de pinces. — *De Wecker* emploie un couteau lancéolaire qu'il introduit dans toute sa largeur au bord supérieur de la cornée, à travers la cornée, l'iris et la cataracte secondaire, en le maintenant autant que possible parallèle à l'iris. Deux coups de ciseaux qui partent des angles de la plaie et convergent au bord inférieur de la cornée excisent un morceau triangulaire qu'il faut extraire avec des pinces à iris. — Un autre procédé de *Bowman* qui peut servir aussi pour opérer les cataractes adhérentes, consiste à pénétrer avec un large couteau lancéolaire au bord supérieur de la cornée dans la chambre antérieure, et à pousser la pointe du couteau lorsqu'elle est arri-

vée au centre de la pupille normale derrière l'iris et les fausses membranes de façon à faire à l'iris et à la capsule une incision transversale de 4 millimètres de longueur environ (voy. fig. 145); puis on excise à l'aide de petits ciseaux la partie des tissus ainsi circonscrite (fig. 145). La section verticale *a b* ne doit être pra-

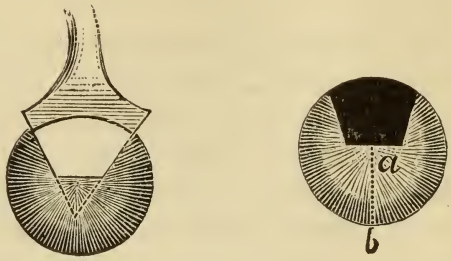

Fig. 145. — Opération de cataractes adhérentes, par Bowman.

tiquée que lorsqu'on ne peut détacher de l'iris des parcelles opaques de la capsule qui obstruent la pupille.

Krüger a fait construire un instrument en forme d'emporte-pièce, à l'aide duquel il enlève un morceau des membranes qui bouchent la pupille. Les résultats obtenus avec cet instrument dans des cas tout à fait désespérés et dont j'ai pu constater deux succès remarquables, méritent la plus grande attention.

ARTICLE II

Luxation (ectopie) du cristallin.

Le cristallin peut se déplacer de différentes manières. Tantôt il fait un mouvement de bascule autour de son centre de rotation qui cependant conserve sa place normale (*luxation incomplète*) ; tantôt le cristallin se déplace tout à fait (*ectopie*), soit en restant entre l'iris et le corps vitré (déplacement en haut, en bas, du côté du nez ou de la tempe), soit en se transportant dans la chambre antérieure, ou dans le corps vitré, ou enfin sous la conjonctive, après rupture de la sclérotique. Il peut même être complètement expulsé de l'œil.

Les symptômes du déplacement du cristallin sont très caractéristiques.

1° *Luxation incomplète.* — Le cristallin ayant quitté sa position normale, l'iris, qui était appliqué sur toute sa face antérieure, a perdu son point d'appui. Cette membrane présente alors un mouvement ondulatoire du côté où le cristallin l'a abandonnée ; à cet endroit, on la voit trembloter lorsque l'œil se meut. Du côté opposé, l'iris est poussé en avant par le bord du cristallin qui le rapproche de la cornée. Par conséquent, la chambre antérieure est sensiblement rétrécie de ce même côté, tandis qu'elle est plus profonde dans la partie où l'iris n'est plus appuyé sur la lentille cristallinienne.

Lorsque la luxation est notable, il n'est pas difficile, après avoir dilaté la pupille, d'apercevoir, à l'aide du miroir réflecteur, le bord du cristallin rejeté en arrière. Ce bord se présente sous forme d'une ligne noire sur le fond rouge de l'œil. Cette ligne est convexe comme l'équateur du cristallin et divise le champ pupillaire en deux parties. Un examinateur exercé se rendra compte en même temps que l'image ophtalmoscopique du fond de l'œil est formée à des distances différentes, selon qu'il l'observe à travers l'une ou l'autre partie du champ pupillaire.

Les troubles visuels varient avec le degré de la luxation. Un déplacement peu étendu altère fort peu la force visuelle normale, abstraction faite du défaut plus ou moins complet de l'accommodation. Si le mouvement de bascule a été assez considérable pour jeter le bord du cristallin dans le champ de la pupille (celle-ci étant dilatée), la vue sera très trouble et le malade pourra accuser de la diplopie produite par cet œil seul. Si les rayons de lumière traversent la partie de la pupille qui possède le cristallin, on constatera une forte myopie et de l'astigmatisme irrégulier (voy. plus bas).

Si le cristallin déplacé était préalablement atteint de cataracte, la luxation peut rendre la vue à cet œil, en débarrassant une partie de la pupille de l'obstacle que la cataracte opposait à la pénétration des rayons lumineux.

Étiologie. — Une cause traumatique, par exemple un coup porté sur l'œil ou sur les parties environnantes, peut déterminer la luxation incomplète du cristallin ; celle-ci se produira d'autant plus facilement qu'il existait déjà des causes prédisposantes, telles qu'une liquéfaction du corps vitré, un relâche-

ment ou une déchirure de la zonule de Zinn, comme on l'observe dans les cas de dilatation de la partie antérieure du globe de l'œil (sclérectasie antérieure). Dans ces cas la luxation peut même avoir lieu spontanément.

D'autres fois la luxation incomplète du cristallin résulte indirectement de ce qu'une partie de l'iris s'engage dans un staphylôme périphérique de la cornée ; si dans ce cas cette partie de l'iris adhère par des synéchies postérieures à la cristalloïde, le cristallin est entraîné dans ce même mouvement.

Enfin on a observé la luxation *congénitale* du cristallin, même dans les deux yeux, et chez plusieurs personnes de la même famille. Elle paraît donc héréditaire ; généralement le déplacement augmente avec l'âge.

Traitement. — Lorsque le déplacement du cristallin est si peu prononcé que la vision n'en souffre pas, il n'y a pas lieu d'intervenir. Au besoin, on prescrit l'usage de verres appropriés à l'état de la réfraction et de l'accommodation. Pour les cas où le mouvement de bascule a amené le bord du cristallin dans le champ de la pupille dilatée et que le cristallin est devenu opaque, la vision peut être rétablie par une pupille artificielle analogue à celle pratiquée pour la cataracte zonulaire (voy. p. 227). Comme on pratique toujours cette opération de façon que la pupille artificielle se trouve débarrassée du cristallin, opaque ou non, l'œil sera alors, quant à la vision, dans les mêmes conditions qu'après l'extraction de la cataracte (voy. plus loin *Aphakie*).

2° *Luxation complète.* — Le tremblement de l'iris et les changements dans la profondeur de la chambre antérieure seront d'autant plus prononcés que le déplacement du cristallin aura privé une plus grande partie de l'iris de son point d'appui. Si le bord du cristallin luxé traverse le champ pupillaire, il y forme une ligne courbe qui présente à l'éclairage oblique une coloration grisâtre, à l'ophtalmoscope une teinte noire.

La partie du champ pupillaire abandonnée par le cristallin luxé se révèle par une coloration plus foncée et par l'absence des reflets appartenant à la capsule ; ceux-ci sont au contraire très visibles à l'éclairage latéral dans la partie du champ pupillaire que le cristallin occupe encore.

Enfin, l'examen ophtalmoscopique révèle en outre de la présence du bord cristallinien dans la pupille, la différence de réfraction dans les deux parties du champ pupillaire, et quelquefois, le bord cristallinien fonctionnant comme un prisme, la présence simultanée de deux images ophtalmoscopiques.

A l'examen fonctionnel on constate d'abord le défaut d'accommodation, qui est constant. L'état de la vision dépend, en outre, de l'étendue de la portion du champ pupillaire privée du cristallin. Lorsque le bord du cristallin traverse la pupille, même quand elle est rétrécie, le trouble visuel est généralement considérable, à cause de la réfraction irrégulière de la lumière (astigmatisme). C'est aussi dans ces cas que les malades accusent une diplopie monoculaire. Lorsque le cristallin a abandonné le champ de la pupille dans une grande étendue, il est possible, soit par une ouverture sténopéique, soit par l'emploi des myotiques, de ne laisser pénétrer la lumière que par la portion de la pupille privée du cristallin ; en ce cas les verres convexes très forts améliorent considérablement la vision.

Si le cristallin était opaque, le diagnostic est bien plus facile ; on voit alors une partie de la pupille débarrassée de l'opacité préexistante, et l'œil recouvre soudainement dans une certaine mesure la vision abolie jusque-là par la présence de la cataracte.

Étiologie. — La luxation du cristallin se rencontre à l'état congénital et souvent chez plusieurs personnes de la même famille. Généralement le cristallin est alors transparent, mais plus petit qu'à l'état normal, ou même échancré (*colobome du cristallin*), quelquefois si petit qu'il pénètre à travers la pupille dans la chambre antérieure lorsque le sujet penche la tête en avant. Dans ce cas, il existe en même temps un certain degré d'amblyopie, et souvent du nystagmus.

Lorsque le déplacement d'un cristallin transparent survient d'une manière subite, il résulte presque toujours d'un traumatisme de l'œil ayant produit un relâchement ou une déchirure du ligament suspenseur. Dans tous les cas le déplacement peut augmenter progressivement.

Le cristallin luxé accidentellement reste quelquefois pendant assez longtemps transparent, mais le plus souvent il devient opaque, soit immédiatement, soit quelques mois après l'accident.

a. La *luxation du cristallin* dans la *chambre antérieure* est facile à connaître, soit que le cristallin ait conservé sa transparence, soit qu'il s'agisse d'une cataracte ; celle-ci est alors généralement rapetissée (pierreuse). Un cristallin transparent et renfermé dans sa capsule apparaît dans la chambre antérieure comme une très grosse perle et peut conserver longtemps sa transparence. Rarement sa présence est tolérée sans produire des phénomènes d'irritation ; ceux-ci sont surtout à craindre lorsque le cristallin reste partiellement engagé dans la pupille. D'autres fois le cristallin luxé contracte des adhérences avec la cornée ou l'iris et devient le point de départ d'inflammations graves qui menacent l'existence de l'œil (iritis, irido-choroïdite, glaucome).

Lorsqu'en même temps que le déplacement il y a eu déchirure de la capsule, on voit les masses cristalliniennes se gonfler au contact de l'humeur aqueuse et, par la pression sur l'iris, produire une irritation d'autant plus intense que ce gonflement est plus rapide.

Quant à la vision, si le cristallin luxé est transparent, le malade pourra encore distinguer des objets très rapprochés et accusera une myopie excessive, à cause de la plus grande distance qui sépare le cristallin de la rétine.

Traitement. — En présence d'une luxation dans la chambre antérieure, on pourra tenter, au début et tant qu'il n'y a pas de phénomènes inflammatoires, la réduction du cristallin de la manière suivante : après avoir dilaté fortement la pupille à l'aide de l'atropine, on renverse la tête du malade et on lui imprime de légères secousses d'avant en arrière, en la prenant entre ses deux mains. Le retour du cristallin derrière l'iris ainsi obtenu, on fera coucher le malade sur le dos et on emploiera l'ésérine pour resserrer la pupille et pour la maintenir dans cet état pendant un temps assez long.

Si le cristallin a déjà provoqué une inflammation ou s'il y avait une déchirure de la capsule, il serait imprudent de tenter la réduction. On essayera l'emploi de l'atropine pour soustraire l'iris à l'action de la lentille luxée ; mais si l'irritation persiste, on pratiquera l'extraction du cristallin à travers une incision linéaire de la cornée, ou mieux encore par une incision en forme de lambeau.

b. La *luxation du cristallin* dans le *corps vitré* produit le tremblotement de l'iris tout entier et l'absence des reflets capsulaires. A l'éclairage latéral, et mieux encore avec le miroir réflecteur de l'ophtalmoscope, on aperçoit le cristallin dans le corps vitré, reconnaissable par sa forme caractéristique, l'éclat particulier de son bord et par les mouvements qu'il exécute autour de la partie du ligament suspenseur à laquelle il est resté attaché. Ces mouvements ressemblent à ceux d'une porte autour de ses gonds et se voient facilement lorsque l'œil s'agite.

La vision de l'œil, abstraction faite des autres lésions qui peuvent accompagner cette luxation, est celle d'un œil privé du cristallin (voy. plus loin *Aphakie*).

Le cristallin ainsi déplacé dans sa capsule peut rester longtemps transparent. Tantôt sa présence dans le corps vitré ne produit aucun phénomène inflammatoire ; tantôt il occasionne des inflammations graves ou un glaucome non inflammatoire (simple).

Traitement. — Notre conduite doit se régler d'après le cas particulier. Si le cristallin ne produit aucun trouble, il est inutile d'intervenir ; s'il devient une cause d'irritation, il faudra tenter l'extraction à l'aide 'un crochet double, de l'anse ou d'une curette, après avoir pratiqué l'iridectomie.

c. La *luxation du cristallin sous la conjonctive*, après rupture de la sclérotique, est toujours le résultat d'un traumatisme violent. On l'a observée exclusivement chez des personnes dont l'âge indique une diminution dans l'élasticité de la sclérotique. Cette rupture de la sclérotique se produit généralement au-devant de l'insertion des muscles droits, au bord supérieur et interne de la cornée.

Le traumatisme violent qui seul peut produire cette luxation provoquera ordinairement d'autres symptômes inflammatoires : gonflement des paupières, hémorrhagies sous-conjonctivales et intra-oculaires. Lorsque l'examen de l'œil est possible, on constate des lésions de l'iris, qui se trouve en partie enclavé dans la plaie scléroticale, le tremblotement du reste de la membrane, la pupille irrégulière et sans reflet capsulaire, si le cristallin a été chassé dans la capsule. Lorsque celle-ci a été

déchirée, on en trouve les débris dans le champ pupillaire. Enfin on observe sous la conjonctive, à l'endroit indiqué, une petite tumeur ayant la forme caractéristique du cristallin.

Malgré la gravité de la lésion, ces cas guérissent parfois avec une facilité étonnante. Le bandeau compressif contribue à la résorption rapide des hémorrhagies ; pour enlever plus tard le cristallin il suffit de pratiquer une petite incision de la conjonctive.

d. L'*expulsion complète du cristallin de l'œil* a été observée après des contusions violentes du globe oculaire (par exemple, un coup reçu d'une corne de bœuf) ayant produit une large plaie de la sclérotique ou de la cornée. Chose singulière, on voit ces yeux guérir malgré la gravité de la lésion. L'absence du cristallin est alors facile à constater par les symptômes indiqués plus haut (tremblotement de l'iris, défaut des reflets capsulaires, altération de la réfringence de l'œil).

Au moment de l'accident, il suffit de nettoyer la plaie, d'exciser les parties herniées de l'iris et d'appliquer un bandage compressif.

Il importe de savoir, pour le pronostic, que les yeux atteints de lésions aussi graves, malgré une guérison apparente, finissent souvent par s'atrophier. Cette atrophie résulte d'inflammations chroniques survenues à la suite d'enclavement de l'iris ou du corps ciliaire dans la plaie, ou après un décollement de la rétine.

ARTICLE III

Malformations du cristallin. Colobome et lenticonus.

Le *colobome* de cristallin est une échancrure d'étendue variable ; j'en ai observé deux sur le même œil. Il s'accompagne parfois de colobomes du tractus uvéal. Cette malformation est toujours congénitale et, sa pathogénie imparfaitement élucidée.

Le *lenticonus* consiste dans une saillie conique centrale et transparente de la face antérieure ou, plus rarement, postérieure du cristallin. A l'aide de la skiascopie, on constate facilement une myopie très forte du centre, tandis que la périphérie peut même être hypermétrope. Avec l'ophtalmoscope, on voit les déformations caractéristiques du fond de l'œil.

ARTICLE IV

Aphakie, absence de cristallin.

On appelle *aphakie* l'état d'un œil que les rayons de lumière traversent de la cornée jusqu'à la rétine sans rencontrer le cristallin, soit que celui-ci ait été enlevé par une opération de cataracte, ou qu'il soit éloigné du champ pupillaire par une luxation.

Les symptômes de cet état sont : le tremblotement de l'iris privé de son point d'appui, l'absence des reflets capsulaires et enfin l'état particulier de la réfraction de l'œil.

La puissance réfringente de l'œil est, en effet, considérablement affaiblie par l'absence du cristallin, de sorte que les rayons de lumière ne se réunissent plus sur la rétine, mais très en arrière de cette membrane. Il en résulte, si le globe de l'œil est de longueur normale, une hypermétropie excessive, quelquefois compliquée d'astigmatisme, qu'il faut combattre par des verres convexes très forts et par des verres cylindriques dont le choix sera exposé en détail dans le chapitre suivant.

Le cristallin étant, en outre, l'organe du pouvoir accommodatif qui permet à l'œil de distinguer de près comme de loin, ce pouvoir manquera à l'état d'aphakie. Ces yeux, même munis de verres, ne verront toujours distinctement qu'à une distance déterminée ; il leur faudra des verres différents suivant les distances auxquelles ils doivent s'appliquer. La manière de choisir ces verres sera aussi expliquée dans le chapitre suivant.

Un certain nombre de personnes opérées de cataracte constatent plus tard qu'elles voient par moments tout en rouge (*érythropsie*). Ce phénomène dure quelques minutes ou plusieurs heures et survient surtout à la suite d'éblouissement par une lumière trop vive ou après une marche trop rapide. La force visuelle n'en est pas atteinte. Je l'ai observé aussi chez des personnes opérées seulement d'iridectomie, et il a été même constaté chez des personnes qui n'avaient subi aucune opération.

CHAPITRE X

RÉFRACTION ET ACCOMMODATION

Physiologie. — Lorsque les rayons lumineux pénètrent dans l'œil, ils rencontrent un ensemble de milieux réfringents plus denses que l'air (cornée, humeur aqueuse, cristallin, corps vitré), qui leur font éprouver des déviations comme le ferait un système de lentilles biconvexes.

Rappelons donc en quelques mots les lois qui président à la formation des images par ces lentilles et nous aurons, par là même, exposé les lois de la réfraction dans l'œil.

On appelle *réfraction* la déviation qu'éprouve un rayon lumineux lorsqu'il passe obliquement d'un milieu dans un autre. De plus, on sait que si le rayon lumineux passe d'un milieu dans un autre plus dense, il se rapproche de la normale au point d'incidence, tandis qu'il s'en éloigne dans le cas contraire.

Tous les rayons lumineux parallèles entre eux viennent, après avoir été réfractés par une lentille convexe, converger en un point qu'on nomme *foyer principal* de la lentille, point qui coïncide avec son centre de courbure. Par exemple, une lentille taillée sur une sphère convexe de 25 centimètres de rayon aura son foyer principal à une distance de 25 centimètres (voy. fig. 146). On considère comme sensiblement parallèles les rayons qui viennent d'une distance très éloignée.

Plus la source lumineuse se rapproche, plus le foyer s'éloigne de la lentille. Si le point lumineux coïncide avec le centre de courbure, les rayons lumineux qui en émanent sortent de la lentille parallèles entre eux ; ils ne forment pas de foyer. Si la source lumineuse se place entre le foyer principal et la lentille, les rayons réfractés divergent et ne se réunissent pas ; on admet cependant que leurs prolongements se réunissent en avant de la lentille, en un point appelé *foyer virtuel.*

Les points lumineux situés entre l'infini et le centre de courbure de la lentille, et l'endroit où les rayons lumineux se réunissent après avoir traversé la lentille, s'appellent *foyers conjugués*, parce que leur relation est telle que le foyer et le point lumineux sont réciproquement le foyer l'un de l'autre. Dans la figure 147, F et *f* sont

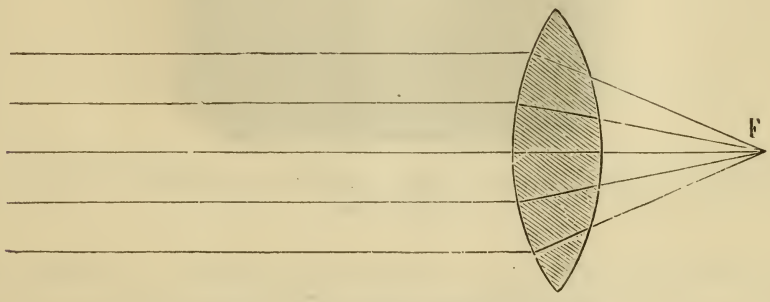

Fig. 146. — F, foyer principal de la lentille.

des foyers conjugués, parce que, si la source lumineuse est en F, le foyer sera en *f*, et *vice versa*, C étant le foyer principal.

Réfraction de la lumière dans l'œil. — Dans l'œil normal (emmétrope) *la force de réfraction* de l'appareil dioptrique est telle, que la réunion des rayons lumineux émanant d'un point très éloigné se fait sur la rétine, ou, pour être plus exact, sur la couche de cette

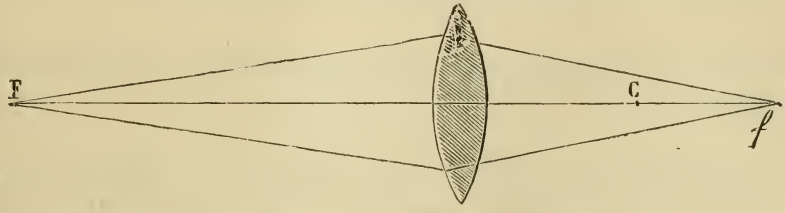

Fig. 147. — Foyers conjugués.

membrane qui est formée par les cônes et les bâtonnets (fig. 148). Or, pour que la vision soit nette et distincte, le foyer des rayons lumineux doit *toujours* se faire sur cette même couche de la rétine.

Cette condition est réalisée, d'après ce que nous venons de dire, dans l'œil normal pour les objets très éloignés, dont l'image se fait ainsi naturellement sur la rétine par la simple force de réfraction des milieux en rapport avec la longueur de l'œil. Mais lorsque l'objet se rapproche de plus en plus, les rayons lumineux qui en partent se réunissent, d'après la loi précitée, derrière la rétine, qui ne change pas de place (fig. 149). Par conséquent, l'image de cet objet

rapproché ne se trouverait pas sur la rétine et la vision ne pourrait être nette. Cependant nous voyons les objets distinctement de

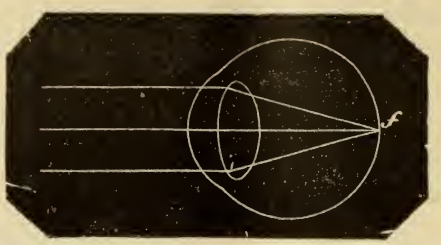

Fig. 148. — Réunion des rayons lumineux parallèles sur la rétine de l'œil norma (emmétrope).

près comme de loin ; il y a donc quelque chose de changé dans l'œil, une force est intervenue qui a modifié les rapports entre la

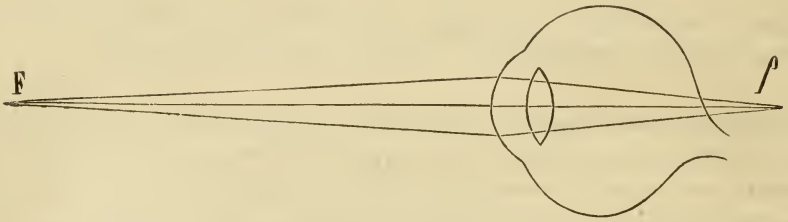

Fig. 149. — Marche des rayons lumineux venant du point rapproché F dans un œil accommodé pour une plus grande distance.

réfraction de l'appareil oculaire et sa longueur, c'est la force d'*accommodation.*

Accommodation de l'œil. — Les recherches modernes ont démontré que l'œil, lorsqu'il regarde de loin, est à l'état de repos, et qu'il subit, lorsqu'il regarde de près, les changements suivants : La surface antérieure du cristallin devient *plus convexe* et se rapproche de la cornée ; la surface postérieure devient à peine plus convexe et ne change pas de place d'une manière sensible (fig. 150) (*Cramer*, *Helmholtz*).

Quant au mécanisme suivant lequel s'effectue l'accommodation, les avis sont partagés. D'après une théorie, le muscle ciliaire (voy. fig. 46, p. 191) en se contractant, rapproche l'un de l'autre les deux points où il s'insère, c'est-à-dire la périphérie de l'iris et la choroïde. Comme la zonule de Zinn est intimement liée à la choroïde, elle suit le mouvement de cette dernière en avant, se relâche, et le cristallin, abandonné à son élasticité naturelle, devient plus convexe. *H. Müller*

est d'avis que les fibres circulaires peuvent, par l'intermédiaire des procès ciliaires, presser sur l'équateur du cristallin et le rendre plus convexe ; de plus, tirer en arrière l'insertion périphérique de l'iris. Pendant ce temps, les fibres radiaires relâchent le ligament suspenseur ; en outre, en ramenant la choroïde en avant, elles augmentent la pression du corps vitré sur le cristallin et portent ce dernier contre l'iris ; mais celui-ci, contracté, résiste et le cristallin devient plus convexe, cédant pour ainsi dire à l'endroit où il n'est plus appuyé par l'iris. Ce qui reste certain, c'est que l'accommodation pour les objets rapprochés a pour agents le cristallin et le muscle ciliaire.

Tscherning indique, d'après ses expériences, que pendant l'accommodation : 1° le cristallin recule un peu ; 2° la courbure des parties

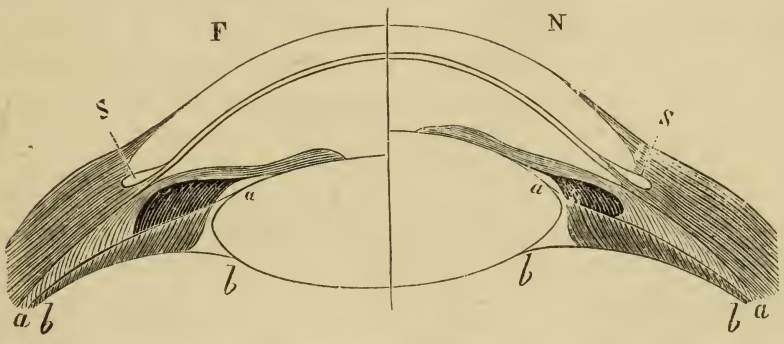

Fig. 150. — F, adaptation de l'œil lorsqu'il regarde de loin ; N, lorsqu'il regarde près ; S, canal de Schlemm ; *a*, cristalloïde antérieure ; *b*, crist. postérieure.

centrales de ses surfaces augmente, celle des parties périphériques diminue ; 3° la partie centrale du cristallin augmente d'épaisseur, tandis que l'épaisseur des parties périphériques diminue. Ce changement de forme des surfaces du cristallin serait produit par une traction en dehors et en arrière que la contraction du muscle ciliaire exerce sur la zonule. Cette traction tend aussi à faire reculer le cristallin, qui en est empêché par la tension de la choroïde.

Mesure de l'accommodation. — Nous avons vu plus haut que la vision des objets très éloignés a lieu à l'aide de la réfraction, et que la force d'accommodation entre en activité à mesure que notre vue s'exerce sur des objets de plus en plus rapprochés. C'est donc à l'aide de l'accommodation que notre organe parcourt la distance qui sépare les points le plus éloigné et le plus rapproché de notre vue distincte. Aussi a-t-on appelé cette distance le *parcours de l'accommodation.* — D'ailleurs, comme la force d'accommodation agit par le cristallin qui augmente de convexité, on peut, d'après l'exemple

de *Young* et *Donders*, comparer le cristallin de l'œil à l'état de repos, et le cristallin de l'œil qui s'accommode pour une distance donnée à deux lentilles biconvexes de force différente.

La puissance accommodative de l'œil sera donc égale à l'effet optique du verre convexe à ajouter au cristallin pour le faire passer de l'état de repos accommodatif (*punctum remotum*) à la perception du point le plus rapproché de la vision distincte (*punctum proximum*).

L'œil normal (emmétrope) a le point le plus éloigné de la vision distincte, dans une distance infinie ; si son *punctum proximum* est à 10 centimètres de distance de l'œil, l'amplitude de l'accommodation est égale à l'effet d'un verre convexe ayant 10 centimètres de foyer.

La formule générale pour calculer l'amplitude de l'accommodation (A) est la suivante :

$$\frac{1}{A} = \frac{1}{p} - \frac{1}{r} \text{ dans laquelle :}$$

$\frac{1}{A}$ = Amplitude d'accommodation.
p = Distance entre le *punctum proximum* et l'œil.
r = Distance entre le *punctum remotum* et l'œil.

Dans l'œil *emmétrope*, nous savons $r = \infty$, donc $\frac{1}{r} = 0$; par conséquent $\frac{1}{A} = \frac{1}{p}$. Par exemple : lorsque le *punctum proximum* est situé à $0^m,20$, nous trouvons $\frac{1}{A} = \frac{1}{0,20} = 5$ dioptries (5 D)[1].

Dans l'œil *myope* dont le *punctum remotum* se trouve à une distance définie, $\frac{1}{A} < \frac{1}{p}$; si le *punctum remotum* est à $0^m,50$ de distance de l'œil (myopie $= \frac{1}{0,50} = 2$ D), le *punctum proximum* à $0^m,20$, nous trouvons $\frac{1}{A} = \frac{1}{0,20} - \frac{1}{0,50} = 5 \text{ D} - 2 \text{ D} = 3 \text{ D}$.

Dans l'œil *hypermétrope*, qui est adapté à des rayons qui convergent vers un point situé derrière la rétine, r est négatif, donc il faut ajouter $\frac{1}{r}$ à $\frac{1}{p}$; par conséquent $\frac{1}{A} > \frac{1}{p}$. Si $p = 0^m,20$ et $-r = 0^m,10$, $\frac{1}{A}$ sera égal à $\frac{1}{0,20} + \frac{1}{0,10} = 5 \text{ D} + 10 \text{ D} = 15 \text{ D}$.

En pratique, on obtient un résultat suffisamment exact si l'on recherche le point le plus éloigné de la vision distincte (*punctum remotum*, PR) et le point le plus rapproché (*punctum proximum*, PP),

1. Dioptrie (D) signifie la force réfringente d'une lentille ayant un mètre de foyer (voyez plus loin).

à l'aide de lettres typographiques de grandeur déterminée (voy. p. 24).

Cette mesure de l'accommodation indique l'*accommodation absolue de l'œil;* il nous reste à examiner encore l'*accommodation binoculaire.*

A l'état normal, le point le plus éloigné de la vision binoculaire nette est le même que pour la vision monoculaire. Mais le point le plus rapproché n'est plus à la même distance, un seul œil pouvant voir nettement plus près que les deux yeux à la fois. L'amplitude d'accommodation absolue ou monoculaire diffère donc un peu de la binoculaire.

On comprendra parfaitement cette diminution dans la force d'accommodation, si l'on réfléchit que pour voir de près un objet avec les deux yeux, il faut nécessairement que les deux yeux convergent vers cet objet. Il y a une limite à cette convergence, et comme le mouvement d'accommodation est synergique au mouvement de convergence, l'un est forcément limité par l'autre. Par contre, lorsqu'un seul œil regarde, le mouvement d'accommodation, qui n'est plus limité par la convergence devenue inutile, peut être plus considérable.

Cependant ces deux forces, la convergence et l'accommodation, ont une certaine indépendance, ce qu'on peut prouver de la manière suivante : on regarde avec les deux yeux un objet placé au loin (à 3 mètres par exemple) ; puis on place devant un des yeux un prisme faible à base en dehors, lequel prisme reporte l'image rétinienne du côté de sa base, en dehors de la *fovea centralis*[1]. Il y a d'abord diplopie : pour la corriger, l'œil devant lequel est placé le prisme exécute un mouvement de convergence, qui reporte au dehors le pôle postérieur de l'œil, c'est-à-dire la *fovea.* Malgré ce mouvement de convergence, l'objet est vu nettement avec les deux yeux, ce qui n'aurait pas lieu si un mouvement d'accommodation s'était produit synergiquement avec la contraction du muscle droit interne.

On peut prouver encore d'une autre manière que l'accommodation est plus ou moins indépendante. Lorsqu'on regarde un objet d'assez près, les deux yeux convergent vers cet objet, et si l'on place devant les yeux un verre convexe faible, l'accommodation se relâche dans cet œil ; cependant la convergence ne diminue pas, puisque l'objet ne cesse pas d'être vu simple.

En prenant en considération les rapports entre l'accommodation et la convergence, on peut mesurer l'amplitude d'accommodation

1. La *fovea centralis* est l'endroit le plus sensible de la rétine. Pour qu'un objet soit vu simple avec les deux yeux, les deux images doivent se faire sur les deux *foveæ*, ou du moins sur des *points dits correspondants* ou *identiques* des deux rétines.

pour une convergence donnée, et l'on obtient ainsi l'*amplitude relative* d'accommodation.

Mais il est surtout important pour la pratique de faire remarquer à cet endroit que le pouvoir relatif d'accommodation comprend deux parties distinctes, l'une *positive*, l'autre *négative*. Pour faire comprendre ce que l'on entend par cette division de l'accommodation relative, nous nous servirons de la comparaison suivante :

Notre bras peut soulever et tenir suspendu pendant un certain temps un poids de 50 livres, à une hauteur de 1 mètre ; si au lieu de 50 livres, je ne prends que 20 livres, par exemple, je n'use pas de ma force entière, j'ai encore à ma disposition une force de 30 livres ; aussi pourrai-je soulever ce poids de 20 livres pendant plus longtemps que je n'ai pu le faire pour le poids de 50 livres. Je le soutiendrai jusqu'à ce que j'aie usé la force de 30 livres qui me restait disponible. Une fois cette force usée, le poids tombera. La force usée s'appellera *force négative*, la force disponible *force positive*.

La même chose aura lieu dans l'œil pour la *force musculaire : accommodation*. Tout le monde sait que si l'on peut lire distinctement certains caractères à une très petite distance de l'œil, on ne peut pas le faire longtemps sans être fatigué ; tandis que si l'on fait la même expérience avec les mêmes caractères en les éloignant de l'œil, à une distance variable suivant les sujets, on pourra lire pendant plus longtemps.

Pour reconnaître l'*accommodation négative* [1], celle dont le sujet a usé pour lire à une certaine distance, on place devant son œil le verre convexe le plus fort qui lui permette de voir aussi nettement à la même distance. Ce verre convexe remplace l'augmentation de courbure que le cristallin avait subie par suite de l'effort d'accommodation devenu maintenant inutile. L'œil revient au repos. La force du verre indique le degré d'accommodation employé, l'accommodation négative.

Pour reconnaître l'accommodation *positive* (disponible), nous agissons avec l'œil comme nous agirions avec le bras dont nous parlions tout à l'heure. Si le bras a une force de 50 livres et que pour le faire fléchir nous soyons obligé d'ajouter au poids qu'il soutient un poids de 10 livres, nous saurons qu'il tenait en réserve une force représentée par ce poids de 10 livres. Pour l'œil qui fixe un objet, nous saurons l'accommodation qui lui reste à employer en plaçant au-devant un verre concave, le plus fort qui lui permette de

1. Quelques physiologistes croient que l'œil est obligé de faire un effort particulier pour voir de très loin, et se servent, pour indiquer cet effort, de l'expression *accommodation négative*. D'après les idées émises plus haut, l'œil se trouve, par la vue des objets éloignés, dans un repos accommodatif absolu.

voir encore distinctement l'objet. Pour corriger l'effet de ce verre concave, l'œil sera obligé d'user de toute l'accommodation qui lui restait disponible, et la force de ce verre nous donnera la mesure de *l'accommodation positive. Plus cette dernière force sera considérable, plus l'œil aura d'énergie pour voir longtemps à la même distance.*

ANOMALIES DE LA RÉFRACTION ET DE L'ACCOMMODATION

ARTICLE PREMIER

Considérations générales.

D'après les études physiologiques précitées, nous considérons la *réfraction* comme la force qui, l'œil étant à l'état de repos, réunit sur la rétine les rayons lumineux provenant d'objets éloignés. Cette force dépend de l'*état anatomique* de l'œil. L'*accommodation*, par contre, est la force qui fait réunir sur la rétine les rayons lumineux venant d'objets plus rapprochés; c'est la force qui nous permet de voir avec une netteté égale successivement à des distances différentes. Cette force est le résultat d'une *contraction musculaire;* elle dépend donc du fonctionnement d'un muscle, et non plus seulement, comme la réfraction, d'un état anatomique.

Par rapport à la réfraction, un œil normal sera donc celui qui, au repos, réunira juste sur la rétine les rayons lumineux parallèles, c'est-à-dire venant de très loin. *Donders*, dont les travaux ont jeté la plus grande clarté sur ces questions, a donné à cet œil le nom d'œil *emmétrope* (de ἐμμετρὸς, ayant la mesure exacte, *modum tenens*, ὦψ, œil ; fig. 151, E). A côté des yeux normaux nous rencontrons deux sortes d'anomalies (yeux *amétropes*) : 1° les rayons lumineux venant de très loin se réunissent *en avant* de la rétine (fig. 151, M) ; 2° les rayons lumineux se réunissent *en arrière* de la rétine (fig. 151, H).

Dans le premier cas, la réfraction étant trop forte ou l'organe trop long, le point où s'entre-croisent les rayons lumineux est

trop près de la cornée (fig. 152), la mesure est trop courte : aussi Donders avait appelé cet œil *brachymétrope* (βραχὺς, court, μετρὸν, ὦψ) ; mais, comme nous le verrons, cette anomalie est la même que celle désignée de tout temps sous le nom de *myopie*,

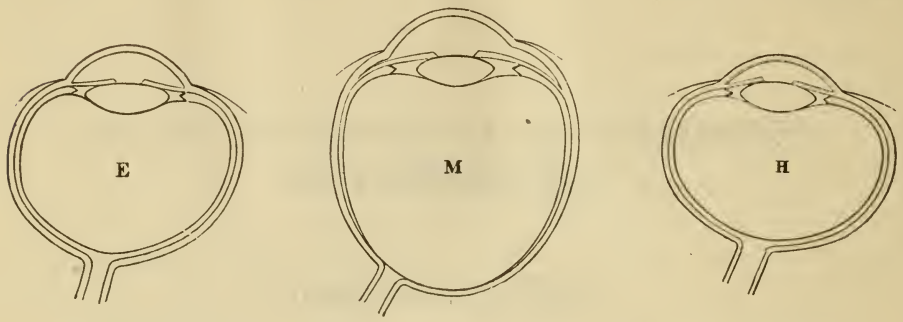

Fig. 151. — E, œil emmétrope. — M, œil myope. — H, œil hypermétrope.

et l'œil ainsi conformé a gardé son nom classique de *myope* (μυεὶν, cligner).

Dans le second cas, que la réfraction soit trop faible ou l'organe trop court, le point où s'entre-croisent les rayons lumineux est derrière la rétine (fig. 153) ; ce point se trouve alors

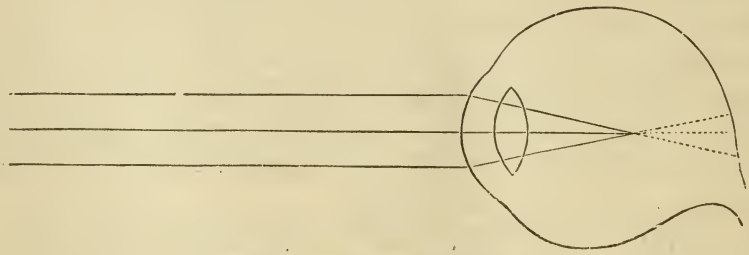

Fig. 152. — Œil myope.

au delà de la mesure, l'œil est *hypermétrope* (ὑπὲρ, au delà, μετρὸν, ὦψ).

Par rapport à la réfraction, la *myopie* est donc l'opposé de l'*hypermétropie* ou *hyperopie*.

L'accommodation, nous l'avons vu, dépend d'un effort musculaire ; avec les progrès de l'âge les forces musculaires faiblissent, en même temps que le cristallin devient plus résistant et change moins facilement de courbure : ces deux causes réunies font que peu à peu le point le plus rapproché (*punctum*

proximum, PP) de la vision distincte s'éloigne de l'œil (fig. 154) ; c'est là l'état que l'on a nommé *presbytie* ou mieux *presbyopie* (πρεσβύς, vieux), lorsque PP recule au delà d'une distance déterminée. La presbyopie est l'état normal de la vision lorsque l'homme devient vieux : ce n'est pas même à proprement parler



Fig. 153. — Œil hypermétrope.

une anomalie, c'est un affaiblissement normal, physiologique, et nous en traiterons lorsque nous parlerons de l'œil normal, comme d'un phénomène d'insénescence de cet organe.

Quant aux *anomalies de l'accommodation* proprement dites, elles peuvent siéger dans un des deux organes dont cette fonction dépend, le cristallin et le muscle ciliaire. Le *cristallin*

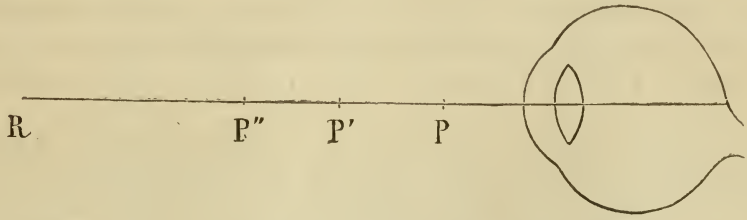

Fig. 154. — P, point le plus rapproché à 15 ans (8 centim.).
P', — à 30 ans (16 centim.).
P'', — à 40 ans (24 centim.).

peut, sous l'influence des troubles de nutrition, perdre de son élasticité ; il peut manquer complètement (dans l'immense majorité des cas, après une opération de cataracte). Ce dernier état a été désigné sous le nom d'*aphakie* (ἀ privatif, et φακή, lentille), et nous en parlerons à propos de l'hypermétropie, puisqu'en outre de la perte d'accommodation, il amène naturellement une diminution de la réfraction.

Le *muscle* de l'accommodation peut être : 1° *affaibli ;* 2° *paralysé ;* 3° en état de *spasme*, que ce spasme soit accidentel ou

que ce soit une *contracture habituelle*, comme parfois chez les myopes et les hypermétropes.

Quels sont maintenant les moyens dont nous disposons pour reconnaître ces anomalies? Y a-t-il amétropie? Quelle en est l'espèce? L'accommodation est-elle normale?

Nous possédons deux moyens pour arriver à ce diagnostic : 1° l'épreuve à l'aide d'une *série de verres* ou lentilles convexes et concaves; 2° l'examen avec l'*ophtalmoscope*.

Si nous plaçons un malade à 6 mètres des échelles typographiques et qu'à cette distance il ne puisse pas lire le n° VI, il pourra être atteint soit d'amétropie soit d'affaiblissement de sa force visuelle. Pour distinguer entre ces deux possibilités, nous lui mettrons devant les yeux des verres concaves ou convexes [1], en commençant par un verre relativement faible, par exemple 0,50 D (une demi-dioptrie). Si un verre convexe améliore la vision, le sujet examiné sera hypermétrope ; si c'est un verre concave, il sera myope.

Pour diagnostiquer le *degré* de l'anomalie, on essayera successivement les verres de la série, en procédant des plus faibles aux plus forts : le verre qui procurera la vision la plus nette, et permettra par exemple de lire le n° VI à 6 mètres, indiquera le degré de l'anomalie. On est en effet convenu de désigner le degré d'amétropie par la force de réfraction du verre qui doit être ajouté à l'œil amétrope pour que les rayons parallèles

1. A cet objet, nous possédons, dans une boîte, deux séries de lentilles, les unes biconvexes, les autres biconcaves, échelonnées du n° 0,25 au n° 20. Les numéros des verres indiquent leur puissance réfringente en dioptries (D); le signe + indique les lentilles biconvexes ou verres positifs; le signe — désigne les verres négatifs, biconcaves.

Une *dioptrie* (*Monoyer*) désigne la force réfringente d'une *lentille d'un mètre de distance focale*, et a été adoptée (d'après la proposition de *Nagel*) comme unité de réfraction pour l'ophtalmologie, en même temps que le système métrique. 2 D désigne une lentille qui a deux unités de force réfringente et dont la distance focale est de 50 centimètres. 3 D est une lentille de trois unités de force réfringente et à peu près 33 centimètres de distance focale. 20 D désigne une lentille qui a 20 unités de force réfringente et 5 centimètres de distance focale. 0,25 D est une lentille qui n'a qu'un quart d'unité de force réfringente et dont la distance focale est de 4 mètres; 0,5 D désigne une demi-dioptrie de 2 mètres de distance focale; 0,75 D désigne une lentille de 3/4 de dioptrie et $1^{m},33$ de distance focale.

Nous plaçons à la fin de ce livre un tableau détaillé de la série des verres en dioptries avec les numéros correspondants de l'ancien système.

viennent faire foyer sur la rétine. Ainsi H. 12 D (dioptries) veut dire hypermétropie exigeant un verre convexe de 12 D (verre + 12 D) pour lire le n° VI à 6 mètres ; M. 20 D désignera un œil myope qui a besoin d'un verre concave de 20 D (verre — 20 D) pour obtenir le même résultat.

Pour le diagnostic du degré d'*hypermétropie*, il faut s'arrêter au *verre le plus fort* avec lequel le malade voit le mieux ; pour la *myopie*, au contraire, il faut choisir le verre *le moins fort* avec lequel le malade voit le mieux.

Le second moyen de diagnostic consiste dans l'emploi de l'*ophtalmoscope*. Nous en avons exposé le principe en même temps que l'explication de l'examen ophtalmoscopique (p. 12). Dans la pratique on se sert pour cet examen d'*ophtalmoscopes à réfraction*, qui portent derrière le miroir réflecteur toute la série des verres convexes et concaves nécessaires pour la détermination de la réfraction.

Le principe et le mode d'emploi du miroir ophtalmoscopique pour la *skiascopie* ont été indiqués p. 23.

ARTICLE II

Des différentes espèces de lunettes.

Nous avons déjà souvent eu à parler, et nous parlerons encore souvent, de *lunettes* et de *verres*. Avant de poursuivre l'étude de l'amétropie et des anomalies de l'accommodation, nous voulons donner quelques indications sur les diverses espèces de lunettes usitées en oculistique :

1° Les lunettes destinées à préserver l'œil des corps étrangers ou de la trop forte lumière sont appelées *conserves*. Elles sont faites de verre plan ordinaire, dit *neutre*. Le plus souvent elles sont teintées de *bleu* ou de la nuance appelée *fumée*. Ces lunettes ont simplement pour but de faire voir les objets moins éclairés. Les verres doivent être aussi grands que possible pour empêcher la lumière de pénétrer périphériquement autour du verre. A cet effet, on emploie des verres de la forme d'un verre de montre (verres *coquilles*), ou bien l'on préserve les parties latérales par des morceaux de taffetas.

Ces lunettes ne doivent être employées qu'au dehors, au grand jour, ou à la lumière artificielle. Les verres trop foncés rendent les yeux très sensibles à la lumière et peuvent en outre devenir dangereux par la plus grande quantité de chaleur qu'ils absorbent.

2° Les *lunettes appelées sténopéiques* (de στενός, étroit, et ὀπή, fente) ont diverses formes. Les lunettes d'essai qui servent pour le diagnostic de l'astigmatisme (voy. plus loin) et qui

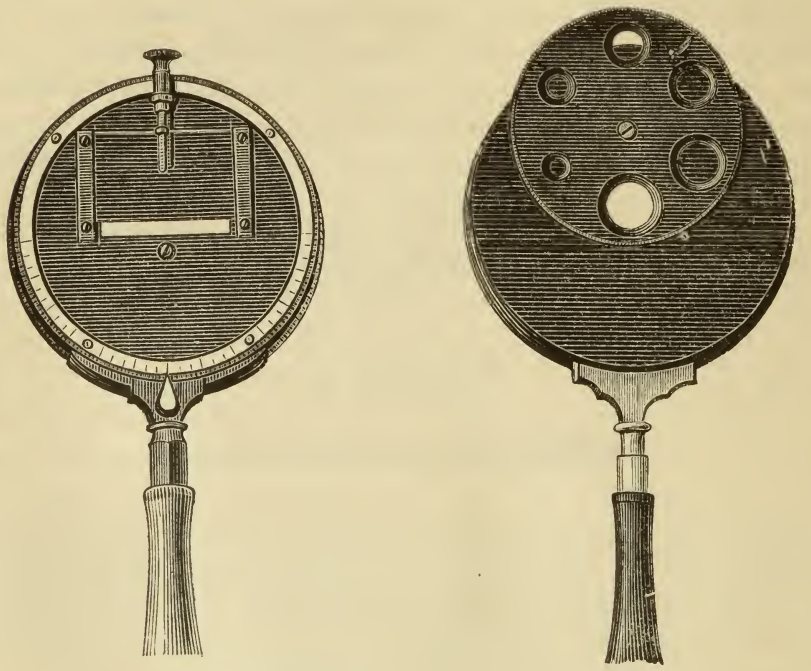

Fig. 155 et 156. — Appareils sténopéiques.

nous rendent de grands services pour améliorer la vision des yeux atteints d'opacités indélébiles de la cornée (voy p. 164), consistent en un disque métallique porté sur un manche. Ce disque est percé d'une fente que l'on peut agrandir ou rapetisser à volonté (fig. 155) ; de plus, la lunette est mobile dans sa monture, de sorte qu'on peut tourner la fente dans toutes les directions. D'autres lunettes sont percées, au lieu d'une fente, de trous de diverses dimensions que l'on peut ouvrir ou cacher à volonté (fig. 156). Il est facile de faire arranger des lunettes

ordinaires, en les couvrant en partie d'un vernis noir, de façon à ne laisser à la vision qu'une ouverture ronde ou une fente de grandeur déterminée.

3° On se sert aussi en oculistique de *verres prismatiques*. Un prisme dévie vers sa base les rayons lumineux qui le traversent (fig. 157). Lors donc qu'on place un prisme devant un

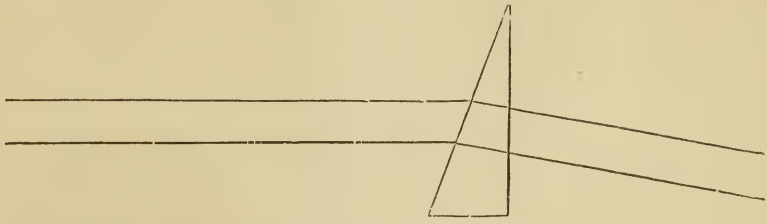

Fig. 157. — Rayons lumineux déviés par le prisme vers sa base.

œil, les rayons lumineux iront se réunir vers un point de la rétine situé davantage du côté de la base du prisme. Comme la rétine projette ses impressions au dehors dans la direction des rayons lumineux qui l'abordent, l'objet semble déplacé dans le sens du prolongement des rayons lumineux déviés, c'est-à-dire du côté de l'arête du prisme (fig. 158). Si donc un

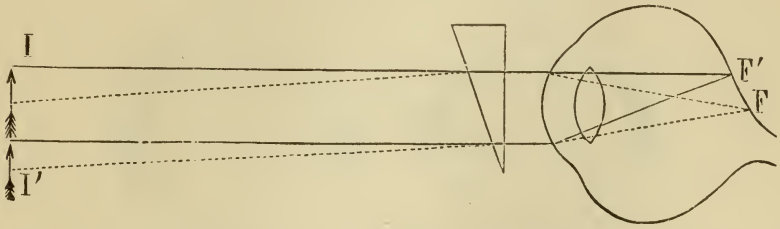

Fig. 158. — Position apparente (I') de l'objet I pour l'œil armé d'un prisme.

des yeux est armé d'un prisme, il en résulte une diplopie binoculaire : l'œil libre voit l'objet à la place où il est réellement situé, l'œil armé du prisme le voit situé du côté de l'arête du prisme.

Par conséquent, lorsque le prisme est tourné la *base en dehors* devant l'œil gauche, cet œil verra l'objet plus à droite, la *diplopie sera croisée* (fig. 159). Au contraire, lorsque le prisme devant l'œil gauche a sa *base en dedans*, l'image double

se fera à gauche de l'objet, la *diplopie sera homonyme* (fig. 160). Si l'on tourne la base du prisme *en haut* ou *en bas*, les deux images seront *superposées*.

On observe que lorsque le prisme est d'un degré moyen et tourné avec sa base en dehors, la diplopie ne dure qu'un mo-

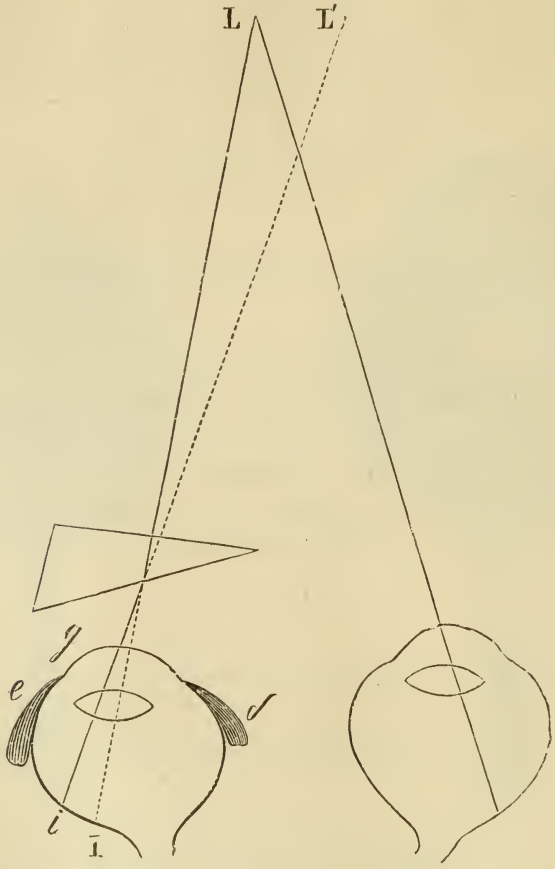

Fig. 159. — Action d'un prisme à base en dehors . l'objet L est vu en L' par l'œil gauche. Il y a donc diplopie, et puisque l'image droite vient de l'œil gauche et l'image gauche de l'œil droit, la *diplopie est croisée*.

ment : on voit la seconde image marcher vers l'objet et se fusionner avec ce dernier. Si l'on regarde l'œil qui se trouve derrière le prisme, on voit alors qu'il louche, qu'il est dévié en dedans. Que s'est-il passé ? Quelques mots suffiront pour l'expliquer. Nous avons une antipathie naturelle contre les images doubles, et autant que faire se peut nous cherchons

instinctivement à les fusionner. Pour cette fusion et pour que l'objet soit vu simple, il faut que dans les deux yeux son image se trouve sur la *fovea centralis*, ou du moins sur des *points identiques* ou *correspondants* des deux rétines. Dans l'œil armé du prisme, dont la base est tournée du côté de la tempe,

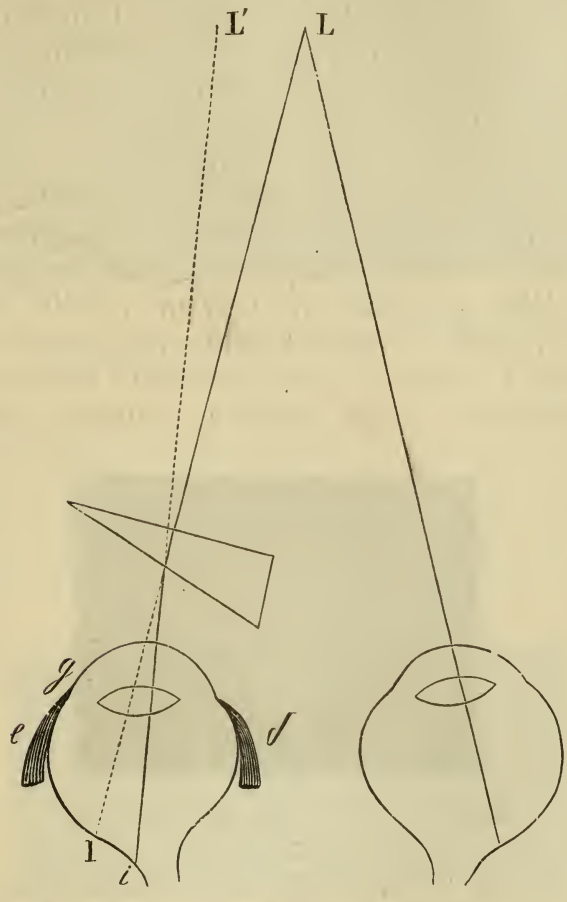

Fig. 160. — Action d'un prisme à base en dedans : l'objet L est vu en L' par l'œil gauche. Il y a donc diplopie, et puisque l'image gauche vient de l'œil gauche et l'image droite de l'œil droit, la *diplopie est homonyme.*

l'image se forme *en dehors* de la *fovea*, puisque le prisme a sa base en dehors ; pour ramener la *fovea* à l'endroit où se fait l'image, il faut que le pôle postérieur de l'œil soit tourné en dehors, par conséquent le pôle antérieur tourné en dedans, ce qui se fait par une *contraction isolée du muscle droit-interne.* Il est évident que la contraction du muscle doit être d'autant

plus forte que le prisme placé devant l'œil a été choisi lui-même plus fort.

La même chose a lieu pour le *muscle droit externe* lorsque la base du prisme est tournée vers l'angle interne de l'œil. Seulement, tandis que le muscle droit interne, par la force des contractions, peut *surmonter* un prisme de plus de 30 degrés, c'est à peine si, dans des conditions normales, le droit externe peut vaincre un prisme de 8 degrés. Pour produire une diplopie superposée permanente, il suffit d'employer un prisme de 2 ou 3 degrés, avec sa base en haut ou en bas.

4° Il nous reste à parler des verres de lunettes proprement dits, c'est-à-dire des *lentilles convexes et concaves*. Nous devons rappeler ici les lois optiques qui nous enseignent que *les rayons parallèles qui pénètrent dans une lentille biconvexe en sortent convergents* et viennent former une *image réelle et renversée* de l'objet lumineux en un point situé sur l'axe de la lentille à la distance de son centre de courbure, point nommé

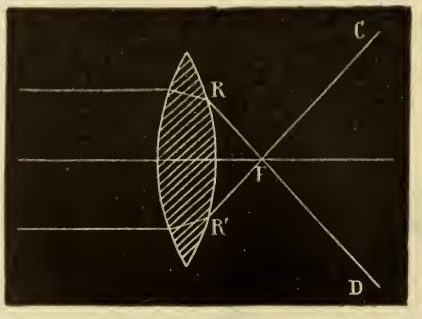

Fig. 161. — F, foyer principal de la lentille.

foyer principal de la lentille (fig. 161, F). Réciproquement les rayons venant du foyer sortent de la lentille parallèles.

Les rayons parallèles qui traversent une lentille biconcave en sortent divergents, et leurs prolongements dans le sens des rayons incidents se réunissent également au *foyer principal* (fig. 162, F). Ici le *foyer est virtuel*, et *l'image formée est aussi virtuelle et droite*. Réciproquement, les rayons venant du foyer (ou plutôt les rayons convergents dont les prolongements s'entre-croiseraient au foyer) sortent de la lentille parallèles.

Outre ces lentilles, on a aussi des verres *plans-convexes* et

plans-concaves (fig. 163, B et E); mais on les emploie peu, parce que leur *aberration* est trop forte. On emploie aussi des verres appelés *ménisques* (voy. fig. 163, C et F) ou verres *périscopiques* (de περι, autour, et σκοπεῖν, regarder), parce qu'ils offrent l'a-

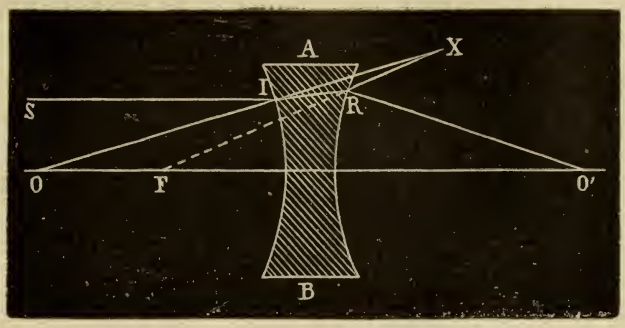

Fig. 162. — Lentille biconcave, faisant diverger les rayons parallèles et réunissant leurs prolongements en son foyer virtuel F.

vantage de réfracter les rayons qui passent à une certaine distance du centre de la même façon que ceux qui passent à leur centre même, ce qui permet aux yeux qui font usage de ces lunettes de regarder obliquement à travers ces verres, et d'éviter ainsi les mouvements de la tête lorsqu'ils veulent voir de côté.

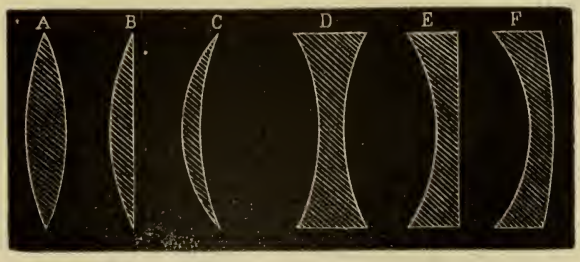

Fig. 163. — Verres plans-convexes, plans-concaves et ménisques.

On se sert plus rarement de *verres Franklin :* ce sont des verres composés de deux moitiés de verres, l'un concave et l'autre convexe; ce dernier se trouve en bas. Franklin était myope et presbyte : lorsqu'il regardait de loin, il voyait à travers la partie supérieure concave, et sa myopie était corrigée ; quand il lisait ou écrivait, il regardait à travers la portion inférieure, convexe, de ses lunettes.

Ces verres sont très utiles et l'on peut en faire aussi usage pour mesurer rapidement l'accommodation positive et négative (voy. p. 511) ; le verre convexe indique la quantité d'accommodation déjà dépensée et le verre concave celle que nous avons encore en réserve : on examine le malade en le faisant lire alternativement par la partie supérieure et la partie inférieure du verre.

Dans le même ordre d'idées, on a construit des *verres à double foyer*, ayant par exemple à leur partie supérieure une force de réfraction + 3D, à leur partie inférieure + 6D ; ou bien en haut — 4D, en bas + 4D ; ces verres sont taillés d'une seule pièce et non composés de deux pièces distinctes comme les verres Franklin.

Lorsque nous nous occuperons de l'*astigmatisme*, nous parlerons des *verres cylindriques et hyperboliques* (*coniques*).

A propos de chaque anomalie en particulier, nous verrons que le choix des verres est une des parties les plus importantes et aussi les plus difficiles de la thérapeutique oculaire. Nous ne pouvons ici donner de règles même très générales. Disons seulement en quelques mots quelle influence ont sur la vision les verres sphériques ordinaires.

Les *verres convexes* déplacent les points le plus rapproché (P) et le plus éloigné (R) de la vision distincte en les rapprochant de l'œil.

Les *verres concaves* font l'inverse, ils rendent les rayons divergents et éloignent le point R de l'œil.

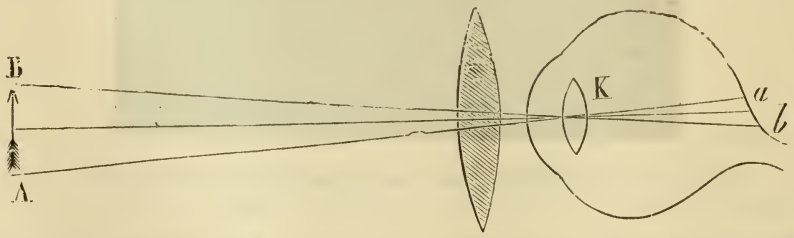

Fig. 164. — Le point K étant plus en avant, l'image rétinienne *ab* de l'objet AB est plus grande.

Les changements de distance que P et R subissent par l'emploi des verres amènent naturellement un changement radical dans le parcours de l'accommodation (les verres convexes diminuent, les verres concaves augmentent son étendue), tandis

que l'amplitude absolue de l'accommodation est peu altérée par les lunettes.

De plus, les verres modifient la *grandeur* des images. Celle-ci dépend de la grandeur de l'arc sous-tendu sur la rétine par l'image ; cet arc sera d'autant plus grand que le point d'entre-croisement des rayons lumineux (*point nodal*) est plus éloigné de la rétine. Or, nous avons vu antérieurement que les verres convexes, en rendant les rayons plus convergents, les font s'entre-croiser plus en avant ; par conséquent, le point nodal (K dans fig. 165) s'éloigne de la rétine, les images sont plus

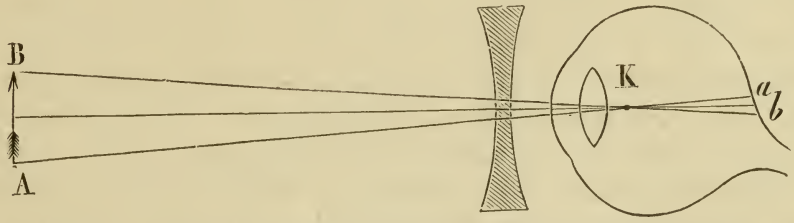

Fig. 165. — Le point K étant plus en arrière, l'image *ab* est plus petite.

grandes. Les verres concaves, au contraire, déplacent le point nodal en arrière (fig. 165), puisque la convergence des rayons lumineux est diminuée ; par conséquent, le point nodal doit se rapprocher de la rétine, et les objets paraissent plus petits.

ARTICLE III

Influence de l'âge sur la vision. Presbyopie.

L'âge amène une *diminution de la force visuelle* et une *perte progressive de la faculté d'accommodation.*

Les changements qui accompagnent ces troubles fonctionnels sont les suivants : La cornée et la conjonctive perdent de leur brillant ; la chambre antérieure devient plus étroite ; la pupille se rétrécit, l'iris perd sa nuance et devient plus clair. Les membranes hyalines du globe oculaire s'épaississent par l'adjonction de nouvelles couches de substance hyaline, ce qui leur fait perdre de leur transparence normale ; il s'y forme même quelquefois des excroissances condylomateuses, qui em-

piètent sur les tissus adjacents (*Donders*). La sclérotique perd de son élasticité. Le fond de l'œil se voit moins distinctement à l'ophtalmoscope, parce que les milieux sont moins transparents et réfléchissent plus de lumière. Le cristallin surtout s'altère peu à peu en devenant plus dense au centre; il jaunit et réfléchit de plus en plus la lumière, la pupille change alors de nuance et présente un reflet gris jaunâtre; il arrive même que l'on distingue la séparation du cristallin en trois parties et que l'on diagnostique à tort un commencement de cataracte.

Tous ces changements influent naturellement sur la *force visuelle* (V). A cinquante ans on a perdu à peu près 1/5 de sa force visuelle, $V = 4/5$; à soixante ans, $V = 3/4$; à soixante-dix ans, $V = 2/3$; à quatre-vingt-dix ans, $V = 1/2$. C'est donc un affaiblissement naturel qui accompagne l'insénescence générale.

De plus, l'*accommodation s'affaiblit.* — Le point le plus rapproché de la vision distincte, P, s'éloigne de l'œil; l'étendue du champ d'accommodation diminue. A dix ans on pouvait lire même à 7 centimètres de distance; à vingt ans, on ne lit plus qu'à 10 centimètres; puis P s'écarte de plus en plus : à quarante ans, il est à 22 centimètres; à cinquante ans, à 45 centimètres; à soixante ans, à 85 centimètres de distance, et ainsi de suite. Ces chiffres moyens ont été obtenus par de nombreuses séries d'observations faites surtout par M. *Donders.*

La *cause* de cette diminution graduelle de la force d'accommodation réside-t-elle dans le muscle seul ou bien aussi dans le cristallin? Le muscle de Brücke ne diminue guère de force à l'âge où nous constatons la diminution de la puissance d'accommodation; mais le cristallin, dès le début de la vie, devient de plus en plus dense et résistant à changer de courbure. Aussi voyons-nous l'affaiblissement de l'accommodation marcher de pair avec la sclérose du cristallin. La réfraction finit elle-même par en être atteinte, de sorte que vers soixante-dix ans le point R s'éloigne de l'œil; il se produit alors dans l'œil normal une légère hypermétropie; la force de réfraction du cristallin a donc diminué à mesure que cet organe devenait plus résistant.

Cependant, dans l'énumération des causes physiologiques de l'affaiblissement de l'accommodation, il faut, en second lieu, ajouter à la diminution dans l'élasticité du cristallin l'affaiblissement du muscle de l'accommodation. Cet affaiblissement, qui

ne survient qu'à une époque plus avancée de la vie et accompagne le déclin de nos forces musculaires générales, joue alors un rôle d'autant plus important que la sclérose du cristallin exige une force plus grande pour y opérer les changements de courbure nécessaires à l'acte de l'accommodation.

Lorsque l'affaiblissement de l'accommodation a atteint un degré déterminé, et que, par suite de cet affaiblissement, PP (le point le plus rapproché de la vision) s'est écarté jusqu'à 22 centimètres de l'œil et au delà, nous disons que l'individu est atteint de *presbyopie*.

L'individu arrivé à ce degré de faiblesse accommodative commence ordinairement à ne plus lire aussi facilement à la distance ordinaire (surtout le soir, quand l'œil est déjà fatigué ou le livre moins éclairé), et il est obligé d'éloigner son livre de l'œil, en même temps qu'il cherche à l'éclairer autant que possible. Le plus grand éloignement du livre diminue la facilité de reconnaître les lettres, et la lecture devient pénible d'abord à l'éclairage artificiel, et un peu plus tard aussi au jour ordinaire. C'est à partir de ce moment que l'on diagnostique la presbyopie. Celle-ci débute chez l'emmétrope entre quarante et cinquante ans, avec de légères différences individuelles.

Le *degré* de la presbyopie se mesure par le numéro du verre convexe qui ramène à peu près à 22 centimètres les rayons partant du point le plus rapproché de la vision du malade. Soit ce point à 40 centimètres; si nous voulons trouver le verre convexe capable de permette la lecture à 22 centimètres, il faut faire le calcul suivant :

L'œil emmétrope, sans accommodation, qui voudrait s'adapter à une distance de 22 centimètres, devrait augmenter sa force réfringente de $\frac{1}{0,22} = 4,5$ D. L'œil presbyope que nous examinons possède une puissance d'accommodation qui augmente sa force réfringente de $\frac{1}{0,40} = 2,5$ D. Par conséquent, il existe entre la force d'accommodation disponible et celle qui est exigée une différence que l'on peut évaluer à une lentille convexe, de $4,5 \text{ D} - 2,5 = 2$ D. N° $+ 2$ D indique le verre convexe nécessaire et en même temps le degré de la presbytie.

Voyons maintenant l'influence de la presbyopie sur les yeux myopes et hypermétropes.

L'*hypermétrope* devient presbyte plus tôt que l'emmétrope.

Il a besoin déjà de son accommodation pour voir de loin ; c'est pourquoi elle lui fait de bonne heure défaut pour la vue de près. La presbyopie se mesurera chez l'hypermétrope après correction préalable de l'hypermétropie ; et le verre nécessaire pour le travail devra donc corriger en même temps le défaut de réfraction et la faiblesse d'accommodation. Par exemple, dans un cas d'hypermétropie de 3 D, lorsque le *punctum proximum* se trouve à 40 centimètres (presb. = 2 D), le verre nécessaire pour le travail serait : $3 + 2 = +5$ D.

Il y a des *myopes* qui ne deviennent jamais presbytes : ce sont ceux chez lesquels le point R, le plus éloigné de la vision distincte, ne dépasse pas 22 centimètres. Mais un myope plus faible deviendra presbyte avec l'âge, quoique à un âge plus avancé que l'emmétrope, et c'est ce qui a fait dire que la myopie diminuait. En réalité, elle ne diminue pas, puisque le point le plus éloigné de la vision distincte, R, reste à la même place ; le point le plus rapproché, P, seulement, s'éloigne de l'œil. Le degré de presbyopie se mesure pour l'œil myope comme pour un œil emmétrope.

Traitement de la presbyopie. — Lorsqu'on a reconnu les premiers symptômes de la presbyopie, que l'on apprend par le malade que ses yeux se fatiguent, surtout le soir à la lecture, que les lettres lui paraissent moins noires, que les petits objets ne sont plus vus distinctement parce qu'on doit trop les éloigner, il faut prescrire l'*usage des verres convexes*, qui permettent l'exercice de la vision rapprochée plus longtemps et sans fatigue.

Il ne faut pas dans ce cas permettre au malade de se priver de l'usage des lunettes et de fatiguer ses yeux sous le vain prétexte de les forcer ou de les exercer : l'expérience nous apprend que ces exercices, loin de les fortifier, ne font que les affaiblir.

Au début, le presbyope emploiera un verre convexe très faible, n° + 0,50 D, par exemple, et s'en servira surtout le soir, par la raison que lorsqu'on peut travailler sans fatigue pendant le jour, il est préférable de s'abstenir alors de lunettes et de les réserver pour les travaux à la lampe. A mesure que l'âge augmente et que la force accommodative des yeux diminue, le presbyte a besoin de verres convexes de plus en plus forts, et l'on se demande naturellement comment on détermi-

nera, dans chaque cas spécial, les verres de lunettes nécessaires pour corriger le degré de presbyopie. Ces verres peuvent être trouvés par l'essai successif de la série des verres convexes, en commençant par les plus faibles. On arrêtera son choix sur le premier qui permettra la lecture facilement à 22 centimètres de distance, car il est évident qu'avec ce même verre le presbyte travaillera encore plus facilement à 30 ou 35 centimètres, distance que nous préférons ordinairement pour lire et pour écrire.

Comme la diminution de la force accommodative dans les yeux emmétropes, toutes choses égales d'ailleurs, est en rapport direct avec les progrès de l'âge ; il a été possible d'établir un tableau qui indique approximativement d'après l'âge le verre convexe exigé pour corriger la presbyopie :

Ages.	Numéros des verres.	
A 45 ans.	+	0,75D.
A 50 ans.	+	1,50D.
A 55 ans.	+	2,25.
A 60 ans.	+	3 »
A 65 ans.	+	4 »
A 70 ans.	+	5 »
A 75 ans.	+	6 »
A 80 ans.	+	7 »

Si les numéros des verres convexes indiqués dans ce tableau peuvent servir, pour les yeux emmétropes, de point de départ des essais, il est cependant naturel dans chaque cas spécial pour le choix définitif des verres de tenir compte des circonstances particulières qui accompagnent la presbyopie. Lorsqu'un presbyte, par la nature de ses occupations, est obligé d'appliquer ses yeux à de très petits objets et par conséquent à de très courtes distances, on aura naturellement à lui choisir des verres convexes plus forts que ceux désignés par son âge ; des verres plus faibles suffiront au contraire pour les personnes qui doivent travailler à une plus grande distance que celle de la lecture ordinaire (par exemple les peintres, les musiciens). On trouvera ces verres facilement d'après les principes indiqués plus haut et par l'essai direct des verres convexes.

Comme règle générale, il faut se garder de donner des verres plus forts que nécessaires : il est vrai que le malade voit bien momentanément, mais il ne peut s'en servir sans être

incommodé par des sensations d'éblouissement, de tiraillements dans les yeux et même de mal au cœur. La même chose arrive lorsqu'un malade reçoit des verres beaucoup plus forts que ceux dont il avait fait usage jusqu'alors. Il faut plutôt donner un verre momentanément insuffisant et augmenter graduellement la force des verres.

Nous n'avons que peu de chose à dire sur *la forme des lunettes* dont le presbyte doit se servir. Les lunettes à verres ronds ou ovales sont le plus généralement employées et à bon droit. Pour les personnes qui, tout en travaillant, veulent regarder par moments de loin sans ôter leurs lunettes, on peut faire donner aux verres et à leur monture une forme spéciale (aplatie par en haut) telle que les yeux puissent regarder au-dessus. En ce cas, lorsque les personnes sont hypermétropes ou myopes, on peut aussi prescrire des verres à double foyer.

Lorsqu'on prescrit des verres convexes forts, les deux verres de la lunette doivent être plus rapprochés l'un de l'autre que pour des verres faibles ; il faut, en effet, que le presbyte regarde, lorsqu'il se sert de verres forts, autant que possible à travers la moitié externe de ses verres, par la raison suivante :

L'emploi de verres convexes forts pour la vision à courte distance dérange notablement les rapports habituels de l'accommodation et de la convergence des yeux. Tandis que par l'effet des verres les efforts de l'accommodation sont devenus entièrement inutiles où à peu près, la convergence est exigée à un haut degré, en rapport avec le rapprochement plus ou moins considérable des objets.

C'est cette convergence qui, lorsqu'elle dépasse une certaine limite, devient la cause de la fatigue indiquée par toutes les personnes qui commencent à porter des verres convexes un peu forts ou qui les échangent contre des verres beaucoup plus forts, ou enfin qui se servent de verres trop forts. Pour suppléer à ces efforts de convergence, on peut employer des verres prismatiques, placés devant les yeux avec leur base dirigée du côté du nez. Or, si on examine une lentille biconvexe, on voit qu'on peut la considérer comme composée de deux prismes dont les bases seraient opposées. Si l'on rapproche l'un de l'autre les verres des lunettes de façon que le presbyope se serve des moitiés externes des verres (verres *décentrés en dedans*), leur effet prismatique se fera sentir, les rayons de lumière seront déviés

vers la base et il suffira d'une convergence moins grande des yeux pour amener l'image de l'objet fixé sur la macula. — En cas de véritable insuffisance de la convergence, on est obligé de combiner les verres convexes avec des verres prismatiques, dont le choix et l'application seront exposés avec détail plus loin (voy. chapitre des *Maladies des muscles de l'œil*).

ARTICLE IV

Hypermétropie.

On appelle *hypermétrope* tout œil dans lequel les rayons lumineux venant de très loin, au lieu de se réunir *sur* la rétine, se réunissent *derrière* cette membrane (fig. 166) : au lieu de



Fig. 166. — Œil hypermétrope au repos; le foyer se fait derrière la rétine.

faire *foyer* sur la rétine, ils y produisent des *cercles d'irradiation*. La force réfringente d'un œil hypermétrope est insuffisante par rapport à sa longueur. Pour être réunis sur la rétine d'un tel œil, les rayons lumineux devraient l'aborder étant déjà convergents. En réalité, dans la nature, il n'existe pas de rayons convergents : toute lumière qui émane d'un point lumineux frappe notre œil par des rayons parallèles ou divergents selon la distance du point lumineux. Ce qui fait que les yeux hypermétropes, ne pouvant réunir sur la rétine les rayons lumineux existant dans la nature, ne peuvent non plus, avec leur force de réfraction seule, apercevoir distinctement les objets, quelle que soit leur distance.

Mais les rayons parallèles ou même divergents peuvent être rendus convergents par une lentille biconvexe : si donc on veut procurer à l'œil hypermétrope des rayons convergents qu'il

puisse réunir sur sa rétine, il faut placer devant lui un verre convexe (fig. 167). La force réfringente de ce verre, c'est-à-dire le nombre de dioptries qu'il faut ajouter à l'œil hypermétrope pour le mettre en état de réunir sur la rétine des rayons parallèles, indiquera le degré de l'hypermétropie. Si c'est un verre

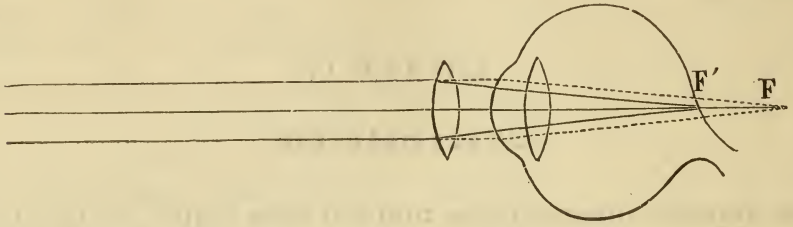

Fig. 167. — Foyer F d'un œil hypermétrope ramené en F', sur la rétine, par un verre convexe.

convexe de 4 D qui fait lire au malade le n° VI de l'échelle typographique à 6 mètres de distance, son hypermétropie sera de 4 D (H 4 D); si c'est le n° 2,50 D, l'hypermétropie sera de 2,50 D (H 2,50 D).

Le verre convexe a donc pour effet de reporter le foyer des rayons lumineux de derrière la rétine sur la rétine, et le nombre de dioptries nécessaires pour compléter la force de réfraction de cet œil exprime le *degré* de son hypermétropie. A cet effet, nous choisissons le verre convexe *le plus fort* à l'aide duquel nous obtenons la plus grande acuité visuelle.

Une distinction bien importante existe entre deux manières d'être de l'hypermétropie, l'*hypermétropie la tente* (Hl) et l'*hypermétropie manifeste* (Hm). L'œil hypermétrope, comme nous l'avons vu, ne peut pas, par sa seule réfraction, réunir sur sa rétine les rayons parallèles. Mais si cet œil fait un effort d'accommodation qui rende son cristallin plus convexe, il augmente sa réfraction; et lorsqu'il a ainsi ajouté à son cristallin une force réfringente égale à celle du verre convexe qui mesure le degré de son hypermétropie, celle-ci est corrigée, les rayons parallèles font foyer sur la rétine (voy. fig. 168).

Au premier abord, il nous semble qu'un tel œil, dont l'accommodation cache le vice de réfraction, est normal; tout au moins, lorsque l'accommodation ne suffit pas pour corriger entièrement l'hypermétropie, celle-ci apparaît à notre examen

beaucoup moins forte qu'elle ne l'est en réalité. L'hypermétropie qui se montre malgré les efforts d'accommodation du malade et que nous reconnaissons et mesurons de la manière indiquée, est l'*hypermétropie manifeste.* Ainsi on aura examiné un œil et constaté que le verre avec lequel il voit le mieux à distance est + 2 D, par conséquent il existe une hypermétropie de 2 D ; puis, si l'on paralyse l'accommodation à l'aide d'atropine, on trouve que le même œil a besoin d'un verre 6 D pour réunir sur sa rétine les rayons parallèles ; par conséquent

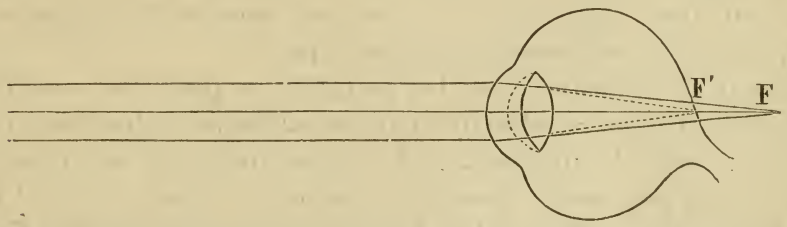

Fig. 168. — Œil hypermétrope ayant reporté le foyer F des rayons parallèles sur la rétine F' par un effort d'accommodation.

l'*hypermétropie totale* était de 6 D. L'augmentation de l'hypermétropie que l'on constate ainsi après l'action de l'atropine, est l'*hypermétropie latente :* dans l'exemple cité, elle était de 6 — 2 = 4 D.

L'hypermétropie, en général, comporte trois variétés qui, comme nous allons le voir, n'en sont que des *degrés* différents. Ce sont : l'*hypermétropie absolue*, l'*hypermétropie relative* et l'*hypermétropie facultative.*

L'*hypermétropie absolue* est le degré le plus fort : c'est l'état d'un œil qui, avec le plus grand effort d'accommodation possible, ne parvient pas à neutraliser le vice de sa réfraction, c'est-à-dire à réunir sur la rétine des rayons parallèles. Il a toujours besoin de verres convexes pour voir distinctement.

Dans l'*hypermétropie relative*, le défaut de réfraction est moindre. L'hypermétrope peut arriver, par un grand effort d'accommodation, à ramener sur la rétine le foyer des rayons parallèles. Mais pour obtenir cet effort d'accommodation, il est obligé, en vertu des rapports physiologiques qui existent entre les muscles droits internes et le muscle de l'accommodation, de faire un mouvement de convergence comme s'il voulait regarder de très près,

Presque toujours le malade n'a pas conscience ni de son effort d'accommodation ni du mouvement de convergence, et l'œil fait instinctivement ce qu'il faut pour y voir le plus distinctement possible.

Enfin, il y a encore un degré d'hypermétropie le plus faible des trois, l'*hypermétropie facultative*, qui consiste en ce que l'œil peut ramener sur la rétine le foyer des rayons parallèles, grâce à un simple effort qui n'épuise pas toute sa force accommodatrice. Lorsqu'on donne un verre convexe à un sujet atteint de ce degré d'hypermétropie, son accommodation se relâche, et il voit aussi bien avec le verre que sans verre, ce qui n'est pas le cas d'un œil normal (emmétrope).

Lorsqu'on examine tous les malades au point de vue de la réfraction oculaire selon la manière indiquée plus haut (voy. p. 24 et 504), le diagnostic de l'hypermétropie ne peut pas nous échapper, mais d'autres symptômes nous mettent déjà sur la voie de ce diagnostic. Ces symptômes seront plus facilement compris lorsque nous aurons exposé les *causes de l'hypermétropie*. Elle est généralement congénitale, mais elle peut être aussi acquise, comme dans les cas d'absence du cristallin ou bien par des cicatrices de la cornée ayant aplati cette membrane, à la suite de processus ulcératifs : la cornée ainsi aplatie réfracte en effet moins fortement les rayons lumineux. De plus, l'âge amène un certain degré d'hypermétropie par l'aplatissement du cristallin, dont il diminue ainsi la force de réfraction. Enfin, on trouve une certaine disposition à l'hypermétropie dans les affections glaucomateuses.

Cependant l'*hypermétropie congénitale* est de beaucoup la plus fréquente, et trouve sa cause dans la forme anatomique du globe oculaire. Les yeux hypermétropes sont plus courts, plus arrondis, ont un diamètre antéro-postérieur plus petit que les yeux normaux. En faisant tourner les yeux fortement hypermétropes en dedans, on constate en effet que le globe oculaire est relativement aplati d'avant en arrière. Ces yeux paraissent avoir subi un retard dans leur développement; cet arrêt de développement se remarque aussi dans les orbites, qui paraissent plus étroites, quelquefois même dans la face entière.

Les hypermétropes ont, en général, la figure plus aplatie, les yeux paraissent plus écartés, surtout dans les cas d'hypermétropie très prononcée.

De plus, par la forme du globe oculaire, la *fovea centralis* est plus éloignée du nerf optique, et l'axe visuel, par conséquent, passe beaucoup plus en dedans du centre de la cornée qu'à l'état normal. Il en résulte que les cornées sont dirigées vers les tempes lorsqu'elles veulent se placer en face de l'objet qu'elles fixent, et comme notre jugement sur la position des yeux dépend de la direction des cornées, nous recevons l'impression de la divergence et les personnes atteintes d'hypermétropie forte paraissent aussi atteintes de strabisme divergent, ce qui, dans ces cas, nous n'avons pas besoin de le dire, n'est qu'un strabisme apparent.

Bien plus souvent nous trouvons l'hypermétropie associée au *strabisme convergent* (voy. chap. du *Strabisme*) dont l'existence doit toujours nous inspirer le soupçon de l'hypermétropie.

C'est ainsi que, par l'inspection seule et sans avoir recours à l'examen au moyen des verres, nous pouvons souvent prévoir une hypermétropie prononcée, d'autant plus facilement que les plaintes des malades corroborent les données de l'examen objectif. En effet, ils ne manquent guère de nous dire qu'ils voient moins bien de près que de loin, et que leurs yeux se fatiguent très facilement lorsque leurs occupations exigent une application prolongée. Cette fatigue dans les yeux se combine alors avec des douleurs dans la région péri-orbitaire et même avec des maux de tête. Ceci est un symptôme qui nous met de suite sur la voie du diagnostic : les hypermétropes, surtout lorsqu'ils travaillent de près et que leur hypermétropie est très forte ou leur force d'accommodation affaiblie, ne peuvent être assidus à leur travail; ils sont obligés de l'interrompre de temps à autre pour se reposer.

Lorsqu'on met un verre convexe faible devant un œil hypermétrope, il voit au moins aussi bien de loin qu'auparavant, parce qu'il relâche alors la partie de son accommodation qui lui servait pour voir de loin. Il voit même mieux avec le verre convexe, lorsqu'il est atteint d'une hypermétropie très forte que son accommodation seule ne peut pas neutraliser. Ce seul fait, que la vision *éloignée* est encore aussi bonne ou même améliorée lorsque nous plaçons un verre convexe devant l'œil, assure le diagnostic de l'hypermétropie. Son degré est exprimé, nous l'avons déjà dit, par le verre convexe le plus fort à l'aide duquel on obtient le maximum de force visuelle.

A l'*examen ophtalmoscopique* de l'*image droite* (voy. p. 13), l'accommodation du médecin et du malade étant au repos complet, l'examinateur emmétrope ne peut voir distinctement le fond de l'œil hypermétrope qu'en faisant usage d'un verre convexe ; le verre convexe le plus fort dont il peut se servir à cet effet indique le degré de l'hypermétropie. Si l'examinateur remplace l'effet du verre convexe par son accommodation, il pourra aussi voir nettement le fond de l'œil et même déterminer approximativement le degré de l'hypermétropie, s'il peut évaluer l'effort accommodatif dont il a dû faire usage. — Il faut, en outre, remarquer que lorsque l'hypermétropie de l'œil examiné est forte, on voit déjà à la distance ordinaire des détails du fond de l'œil en l'éclairant seulement avec le miroir réflecteur sans emploi d'un verre correcteur. L'image ainsi perçue est une image droite, ce que l'on constate facilement par de petits mouvements latéraux de la tête, car l'image se déplace alors dans le même sens.

A l'examen par la *skiascopie*, lorsqu'on fait usage d'un miroir plan, l'ombre dans le champ pupillaire de l'œil hypermétrope se meut dans le même sens que le miroir. Pour déterminer le degré de l'hypermétropie on place devant l'œil examiné des verres convexes de plus en plus forts jusqu'à celui avec lequel l'ombre change de direction. C'est par le n° de ce verre qu'on désigne le degré de l'hypermétropie, après en avoir déduit 1 D, si l'examen se fait à 1 mètre de distance, ou 2 D, s'il se fait à 50 centimètres de distance.

C'est ici l'endroit pour traiter d'un état particulier de la vue qui a été mentionné par les différents auteurs sous les noms de *hebetudo visus*, *kopiopie*, *amblyopie presbytique*, et pour lequel on a adopté en dernier lieu la désignation d'*asthénopie*. Arrêtons-nous un moment sur ce symptôme important qui accompagne si fréquemment l'hypermétropie. Nous avons vu plus haut que ce qui distingue l'hypermétrope de l'emmétrope, c'est qu'il se sert de son accommodation déjà pour la vue à distance. L'œil emmétrope, pendant la jeunesse, a ordinairement à sa disposition une grande force accommodative qui lui permet de voir distinctement de très loin jusqu'à 10 ou 15 centimètres de distance de l'œil. Comme il ne se sert pour les occupations habituelles que d'une certaine portion de cette force (peut-être de la moitié), il en garde en réserve une quan-

tité suffisante pour permettre une durée prolongée de ce travail musculaire. L'hypermétrope, au contraire, a déjà employé une partie de son accommodation à regarder de loin, et lorsqu'il veut regarder de près il n'en a plus beaucoup à sa disposition. Aussi, après un certain temps, l'œil hypermétrope devient-il incapable de continuer son travail malgré tous ses efforts. Il se manifeste alors un ensemble de symptômes que l'on a réunis sous le nom d'*asthénopie* (α privatif, σθένος, force, ὤψ, œil). Les malades atteints de cette faiblesse nous disent : « Lorsque je commence à lire ou écrire, je vois d'abord très bien ; mais au bout d'un certain temps d'application de mes yeux, je ressens de la pesanteur dans l'œil et une pression au-dessus ; les lettres du livre que je lis se brouillent, et je suis obligé d'interrompre ma lecture. Au bout d'un moment de repos, après m'être frotté les yeux, je la puis reprendre pour me sentir bientôt de nouveau fatigué, et après avoir lutté ainsi pendant quelque temps, je me sens tout à fait incapable de continuer mon travail. Le matin, je me fatigue moins facilement ; il en est de même le lundi, après le repos du dimanche [1]. »

Tôt ou tard, l'hypermétropie se complique d'asthénopie. En effet, dans un grand nombre de cas d'hypermétropie facultative, tant que l'individu est jeune et sa force accommodative très grande, il n'y a pas d'asthénopie ; mais quand il devient plus âgé, la presbyopie survient et la quantité de force d'accommodation qui est en réserve diminue. C'est alors que l'asthénopie se manifeste.

L'âge auquel apparaît l'asthénopie dans les cas d'hypermétropie facultative est en rapport avec le degré de l'hypermétropie, et elle se manifeste encore plus tôt, quelquefois d'une façon passagère seulement, après un affaiblissement général, des pertes de sang, des maladies graves, etc., ainsi que chez les hypermétropes qui sont astreints à un travail d'application continu sur de petits objets, comme par exemple chez les ouvrières qui exécutent le soir des travaux fins à l'aiguille.

Puisque nous devons rattacher cette asthénopie accommo-

1. L'asthénopie, que nous ne considérons ici que sous ses rapports avec l'hypermétropie et l'accommodation (*asthénopie accommodative*), peut avoir, en outre, sa cause dans une faiblesse des muscles droits internes (*asthénopie musculaire*, voy. plus loin) ou dans l'hyperesthésie de la rétine (*asthénopie rétinienne*, p. 382).

dative à l'existence de l'hypermétropie, nous devons naturellement aussi la *combattre* par le même moyen qui neutralise l'hypermétropie même, c'est-à-dire par les *verres convexes*. Lorsque les premiers symptômes d'asthénopie se montrent, il faut donner des verres convexes, avant l'apparition des symptômes nerveux qui sont très pénibles (névralgie sus-orbitaire, hyperesthésie rétinienne quelquefois avec photophobie et larmoiement). Les malades doivent être prévenus qu'ils ont à garder constamment leurs lunettes pendant le travail, sous peine d'être repris des mêmes symptômes. La thérapeutique de l'asthénopie accommodative se confond donc avec le traitement de l'hypermétropie.

Traitement de l'hypermétropie. — Il peut arriver que l'hypermétropie diminue spontanément, lorsqu'il se forme un staphylôme postérieur ou un staphylôme pellucide de la cornée. Dans les deux cas le globe oculaire s'allonge ; dans le staphylôme de la cornée, cette membrane devient en outre plus convexe et augmente par conséquent la force de réfraction de l'œil, de sorte que ces staphylômes peuvent même changer l'hypermétropie en myopie.

Le seul moyen, non pas de guérir, mais de neutraliser l'hypermétropie, est l'*emploi des verres convexes*, qui ajoutent à l'appareil dioptrique oculaire la force de réfraction qui lui manque. Doit-on employer les verres convexes toujours, et comment doit-on les employer ?

Dans les cas d'hypermétropie facultative simple, il n'est pas besoin d'employer des verres, l'accommodation suffit ; employer des verres sous prétexte de ménager l'accommodation pour plus tard est irrationnel, puisqu'un muscle est loin de s'affaiblir par l'usage. D'ailleurs, avec l'âge, la presbytie se montrera, et alors il sera temps de faire usage des lunettes. Le besoin des lunettes se fera naturellement sentir plus tôt que chez l'emmétrope.

Il faut choisir alors un verre convexe avec lequel le malade lise sans peine à la distance ordinaire, puis le faire lire avec ce verre pendant un certain temps ; s'il se fatigue encore, c'est que le verre est trop faible. Puisque l'on est dans ces cas toujours exposé à donner des verres trop faibles, à cause de l'hypermétropie latente, on donne d'abord le numéro du verre qui

correspond au degré d'hypermétropie manifeste ; puis on donne des verres plus forts si le malade se plaint encore d'asthénopie. En somme, c'est donc le sentiment du malade qui décide en dernier lieu.

Doit-on dès l'abord donner aussi des verres pour la vue de loin ? On a d'abord répondu affirmativement à cette question, dans la pensée que par le verre convexe on remettrait l'œil à l'état normal. Mais le malade ne ressent pas le besoin de verres, puisque à l'aide de son accommodation il voit bien de loin ; il se refuse même à porter des lunettes autrement que pour son travail. Ce n'est que plus tard, lorsque la faiblesse d'accommodation sera arrivée à un tel degré que toute ou presque toute l'hypermétropie devient manifeste, qu'il faudra des verres à l'hypermétrope, même pour regarder de loin.

Ainsi, et pour résumer ce que nous venons d'exposer, dans l'*hypermétropie facultative* il faut des verres pour la vue de près dès que le malade devient asthénope, des verres pour voir de loin dès que le malade se fatigue ou ne distingue plus bien les objets lorsqu'il regarde à distance.

Pour l'hypermétropie absolue ou relative, c'est autre chose. Nous avons vu que dans l'hypermétropie *relative* le malade ne peut voir distinctement, même de loin, à moins qu'il ne sacrifie la vision binoculaire. Ces personnes ne peuvent se passer de l'emploi des verres. On choisira le verre convexe avec lequel le malade voit le mieux de loin, c'est celui qui neutralise l'hypermétropie manifeste : il restera au malade une grande partie de sa force accommodative, il pourra donc travailler de près avec les mêmes verres qui lui servent pour la vue de loin. Plus tard, ces hypermétropes ont besoin de verres convexes plus forts pour travailler de près, puisque à leur hypermétropie vient s'ajouter la presbyopie.

Dans les cas d'hypermétropie *absolue*, où l'accommodation ne peut arriver à neutraliser entièrement le défaut de réfraction, il faut également prescrire le verre avec lequel le malade voit le mieux de loin, et si l'accommodation ne lui suffit pas pour travailler de près sans fatigue, il faut lui donner des verres plus forts pour voir de près. Il ne faut pas craindre de donner des verres convexes un peu forts, puisque derrière l'hypermétropie manifeste est encore l'hypermétropie latente, qui se démasquera, pour ainsi dire, à mesure que le sujet deviendra

presbyte. Ainsi on sera obligé, à partir de quarante-cinq ans, de donner, même pour voir de loin, des verres de plus en plus forts.

Les rapports de l'hypermétropie avec le *strabisme convergent* seront expliqués dans le chapitre des affections musculaires des yeux.

Hypermétropie par absence du cristallin (aphakie).

Il y a une espèce d'hypermétropie que l'on produit artificiellement en éloignant le cristallin du champ pupillaire dans les opérations de la cataracte. Cette absence du cristallin (*aphakie*) peut aussi être le résultat d'une luxation de la lentille cristallinienne (voy. p. 497).

Quelle que soit d'ailleurs la cause de la perte du cristallin, son absence déterminera toujours un degré d'hypermétropie des plus prononcés, puisque la force réfringente de l'œil privé du cristallin réunit (d'après un calcul approximatif) les rayons parallèles à 30 millimètres en arrière de la cornée ; or l'axe antéro-postérieur de l'œil étant de 20 à 22 millimètres, les rayons parallèles forment alors leur foyer à 8 ou 10 millimètres en arrière de la rétine. Cette hypermétropie excessive demande, pour être neutralisée, des verres convexes très forts, dits verres à cataracte, pour voir de loin ; de plus, comme l'accommodation n'existe plus, des verres différents suivant les distances auxquelles l'opéré de cataracte a besoin de voir distinctement. Il faudrait donc lui donner autant de verres que les distances auxquelles on veut le faire voir le rendent nécessaire. Cependant on ne lui donne pas un nombre indéfini de verres. L'opéré peut suppléer à sa privation d'accommodation : il le fait en éloignant plus ou moins ses lunettes de l'œil. Voilà pourquoi on se contente de donner deux ou trois paires de verres : une paire pour la vue à grande distance, et une autre pour lire et écrire (25 à 30 centimètres). La vision à des distances intermédiaires se fait en écartant les verres de l'œil.

Naturellement, les défauts de réfraction qui existaient avant l'opération doivent entrer en ligne de compte dans le choix des verres. Ainsi un hypermétrope, une fois privé de cristallin, aura besoin d'un verre plus fort qu'un emmétrope dans les mêmes conditions ; les myopes, au contraire, demanderont des

verres plus faibles. Pour ces derniers, cela va même si loin que, dans certains cas, ils n'ont pas besoin de verres et voient mieux de loin que dans leur jeunesse, une fois qu'ils sont opérés de cataracte ; on parle même de myopes qui auraient eu besoin de verres concaves après l'opération : ce seraient des cas de myopie tout à fait excessive qui ne se rencontrent qu'exceptionnellement.

Pour déterminer les verres dont une personne opérée de la cataracte aura besoin, on peut par des essais successifs choisir les verres avec lesquels l'opéré voit le mieux : 1° de très loin ; 2° de près. D'ailleurs, dès que l'on aura déterminé par des essais le verre avec lequel l'opéré voit le mieux de loin, on peut par un calcul très simple déduire de ce verre les autres dont il a besoin pour toutes les distances données. Par exemple, un opéré voit de loin à l'aide d'un verre + 12 D ; avec quel verre verra-t-il à 25 centimètres ? Il faut ajouter au verre 12 D un verre qui remplace la force d'accommodation nécessaire pour porter la vision distincte de l'infini à 25 centimètres. D'après ce que nous en avons dit en parlant de l'accommodation, nous savons que c'est un verre convexe $\frac{1}{0,25} = 4$ D. Par conséquent il faut prescrire un verre $12 + 4 = +16$ D. De même pour toutes les distances voulues : l'opéré voit bien de loin avec + 8 D ; à 30 centimètres il verra avec un verre d'une force de réfraction $\frac{1}{0,30} = 3 + 8$, c'est-à-dire avec un verre convexe 11 D.

On peut aussi commencer par rechercher la distance à laquelle l'opéré lit distinctement avec un verre convexe fort, n° 16 D par exemple ; par le calcul on trouve alors le verre avec lequel il verra à toutes les distances. Si avec 16 D l'opéré lit à 25 centimètres, ce verre représente l'hypermétropie de l'œil et la force d'accommodation nécessaire pour la distance de 25 centimètres. Cette force est $\frac{1}{0,25} = 4$ D. Si on retranche ce chiffre du verre 16 D, on obtient le verre (16 — 4) 12 D, dont l'opéré aura besoin pour voir à grande distance. De même lorsque avec 18 D le malade voit à 30 centimètres, le verre qui le fera voir de loin doit avoir la force de réfraction $18 - \frac{1}{0,30} = 18 - 3 = 15$ D.

Souvent la plus grande force visuelle que nous pouvons obtenir à l'aide des verres convexes reste encore assez éloignée de

la normale. Cela tient fréquemment à la présence d'un astigmatisme que nous corrigerons alors par des verres cylindriques choisis d'après les principes que nous exposerons plus loin, en traitant de l'astigmatisme.

ARTICLE V

Myopie.

Le mot de *myopie* (μύειν, cligner, ὤψ, œil) n'est pas aussi bien choisi que celui d'*hypermétropie ;* il indique un symptôme secondaire, le clignement des paupières, qui, comme nous le verrons plus tard, permet aux myopes de distinguer plus nettement les objets éloignés. *Donders* avait proposé de le remplacer par le terme de *brachymétropie* (βραχὺς, court, μέτρον, mesure, ὤψ, œil), qui indiquerait l'état de la réfraction chez le myope. Cet état de réfraction est tel que les rayons venant de

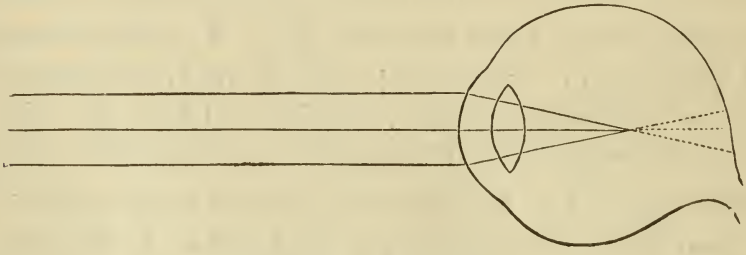

Fig. 169. — Œil myope.

loin sont réunis en avant de la rétine (fig. 169), ce qui rend la vision distincte impossible pour cette distance, la rétine étant alors atteinte par des cercles d'irradiation qui causent une image trouble et diffuse. A mesure que l'objet se rapproche, le foyer, selon la loi d'optique connue, se rapproche aussi de la rétine, et il arrive ainsi un moment où il l'atteint; c'est alors que l'objet est vu nettement. C'est de cette manière que s'explique le symptôme caractéristique de la myopie ; les objets rapprochés sont vus distinctement, tandis que les objets éloignés paraissent sous un aspect diffus.

Cet état de la réfraction explique aussi un autre phénomène constant de la myopie, à savoir, que les *verres concaves* amé-

liorent la vue de loin. Ces verres font, en effet, diverger les rayons parallèles, et les réunissent en arrière du point où ils se croisent dans l'œil myope ; si donc ces verres sont suffisamment forts, les rayons parallèles arriveront à former leur foyer sur la rétine (voy. fig. 170). Il est évident que lorsque dans un

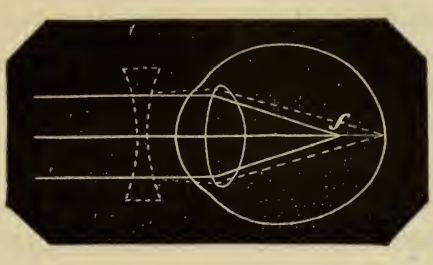

Fig. 170. — Foyer F d'un œil myope ramené en F', sur la rétine, par un verre concave.

cas de myopie faible on choisit des verres très forts, ou des verres très faibles lorsque la myopie est très forte, on n'atteindra pas le but désiré. Par conséquent, on se demande avec quel verre il faut commencer l'examen du malade pour reconnaître l'existence de la myopie. Nous trouvons à peu près ce verre en recherchant à quelle distance le malade lit une écriture ordinaire. Si cette distance est à peu près celle des yeux normaux, nous en concluons que la myopie n'est pas considérable et nous commençons l'examen par des verres faibles — 0,50 à 0,75. Mais si, par exemple, nous reconnaissons que le malade lit à 20 centimètres le premier numéro des échelles de Jæger ou de Snellen, et pas au delà, de sorte que la distance de son *punctum remotissimum* paraît se trouver à 20 centimètres de son œil, nous pouvons commencer l'essai avec des verres concaves plus forts — 2 à 3 D.

Pour déterminer le *degré* de la myopie, on choisira toujours le *verre le plus faible* avec lequel le myope voit le mieux de loin. Il est néanmoins assez difficile d'éliminer pendant cet examen l'influence des efforts d'accommodation qui sollicitent le myope à prendre des verres un peu plus forts qu'il n'est nécessaire, parce qu'ils rendent les contours des objets plus nets tout en les rapetissant un peu. Ceci est surtout vrai des myopes jeunes et en pleine possession de leur force d'accommodation ;

lorsqu'ils vieillissent, ils s'aperçoivent que ces efforts les fatiguent.

On peut s'assurer si un verre concave est trop fort ou trop faible en l'éloignant et en le rapprochant alternativement de l'œil. Comme dans le premier cas il devient plus faible, l'amélioration de la vision qui en résulterait nous indique que nous l'avions choisi trop fort, et *vice versa*. Mais cette expérience ne donne qu'une idée approximative et ne peut aucunement suffire. Pour assurer l'exactitude de notre examen, nous plaçons le malade à peu près à 6 mètres de distance des tables de Snellen sur lesquelles se trouvent les numéros LX à VI des échelles typographiques. On commence alors l'examen de la vision avec le verre choisi d'après la méthode indiquée, jusqu'à ce que l'on ait trouvé le verre le plus faible avec lequel on obtient la plus grande force visuelle. Ces verres mis dans une monture d'essai, nous engageons le malade à lire les échelles typographiques à travers ces verres. Puis, en soulevant les lunettes vers le front, nous plaçons devant les yeux des verres un peu plus faibles, et nous nous informons si le malade voit encore aussi bien ou même mieux. Sur sa réponse affirmative, nous essayons des verres encore plus faibles et ainsi de suite, jusqu'à ce que décidément les lettres de la table ne soient plus aussi bien vues. C'est le dernier verre essayé, le plus faible qui procure encore une vue nette, que l'on choisit pour indiquer le degré de la myopie. Pour reconnaître si le verre ainsi choisi est réellement exact, on fait placer devant les lunettes alternativement des verres convexes et concaves très faibles (n° 0,50 D), et si le verre convexe augmente encore la netteté de la vision, les lunettes sont trop fortes. Ce n'est que lorsque cette expérience démontre que l'adjonction d'un verre convexe très faible diminue réellement la netteté de la vision, que nous pouvons nous arrêter définitivement au dernier verre choisi. Ces précautions paraissent minutieuses, mais elles sont très importantes, indispensables, à cause du danger des verres trop forts.

L'*examen ophtalmoscopique à l'image droite* (v. p. 12) peut également servir au diagnostic de la myopie et de son degré. Si l'examinateur est emmétrope, il lui faut un verre concave pour voir distinctement le fond de l'œil myope, et le verre concave le plus faible dont il peut se servir à cet effet indique le degré de myopie. — Il faut en outre remarquer que lorsque l'œil

examiné est fortement myope, on voit déjà des détails du fond de l'œil à une distance plus grande que celle de l'examen habituel, en se servant seulement du miroir réflecteur sans verre correcteur. L'image ainsi perçue est renversée, ce que l'on constate facilement par de petits mouvements latéraux de la tête, car l'image se déplace en sens inverse.

Par la *skiascopie* (p. 23), on reconnaît la myopie parce que l'ombre se meut en sens inverse du miroir plan ; le degré de la myopie peut être trouvé de deux façons : on peut se rapprocher de l'œil examiné jusqu'à ce que la direction de l'ombre se change dans la direction opposée, et la distance à laquelle on se trouve alors, indique son *punctum remotum* et le degré de sa myopie. Soit cette distance à 50 centimètres, la myopie serait de 2 D ; à 20 centimètres, elle serait de 5 D, etc. Un autre moyen consiste à placer devant l'œil examiné des verres concaves de plus en plus forts jusqu'à celui avec lequel l'ombre change de direction. Ce verre indique le degré de la myopie, en ajoutant 1 D si l'examen a eu lieu à 1 mètre de distance, 2 D lorsqu'il a eu lieu à 50 centimètres.

Les verres concaves choisis corrigent en certains cas parfaitement la myopie et amènent une force visuelle normale. Cependant il arrive fréquemment que la myopie se complique d'un affaiblissement de la force visuelle, de sorte qu'aucun verre concave ne procure au malade une vision normale des objets très éloignés, ce qui souvent ne l'empêche pas de voir très nettement de près, parce que l'état de sa réfraction lui permet de rapprocher beaucoup les objets même les plus fins et d'augmenter ainsi la grandeur des images rétiniennes.

Pour les objets situés au delà du *punctum remotissimum*, la vision des myopes est d'autant plus mauvaise que ces objets sont plus éloignés et que les pupilles sont plus larges ; en effet, plus les rayons passent par les parties périphériques du cristallin, plus aussi les cercles d'irradiation sont grands. C'est pourquoi les myopes rapprochent leurs paupières et regardent comme à travers une fente ; ils clignent des yeux et ce symptôme a fourni le nom pour la maladie. Nous profitons d'ailleurs de cette indication parfois pour employer des *lunettes sténopéiques* dans les cas de myopie excessive.

Lorsque les myopes travaillent beaucoup sans se reposer, quand ils fatiguent leurs yeux par une cause quelconque, ils

arrivent à ressentir facilement des phénomènes d'irritation. Il ont fréquemment les parties extérieures de l'œil, paupières et conjonctives, congestionnées. Il existe souvent chez eux une légère injection péricornéenne. Surtout quand la myopie, à une certaine période de la vie, devient rapidement progressive, les malades commencent à se plaindre de fatigue et de douleurs dans leurs yeux, qui deviennent même sensibles au toucher et très irritables à la grande clarté du jour ou de l'éclairage artificiel. Le pronostic de cette faiblesse des yeux myopes est encore favorable, en ce sens que tous ces symptômes disparaissent si une bonne thérapeutique et une hygiène rationnelle de la vue interviennent à temps pour arrêter l'état congestif de l'œil.

En résumé le *diagnostic* de l'existence de la myopie n'est assuré que par l'amélioration produite par les verres concaves dans la vision des objets éloignés. La détermination du *degré* de la myopie se fait d'après le *numéro du verre* LE PLUS FAIBLE *avec lequel le malade voit le mieux.* Ainsi nous disons qu'il existe une myopie de 10 D lorsque le verre concave de 10 D est le verre le plus faible à l'aide duquel la vision des objets éloignés est la plus nette.

On rencontre la myopie à tous les degrés, depuis les plus faibles où le malade lui-même ne s'aperçoit pas de ce défaut, jusqu'aux plus forts, où des verres concaves n° 20 D et au-dessus même sont nécessaires pour la neutraliser. Habituellement on appelle la myopie *faible* lorsque le verre correcteur n'est pas plus fort que 2 ou 3 D (M 2 ou 3 D): on l'appelle *moyenne* dans les cas de M 3 à 6 D, et *forte* lorsque le myope a besoin de verres concaves plus forts que celui de 6 D.

Une observation attentive a démontré que chez un individu myope, le degré de la myopie ne reste pas toujours le même pendant toute la vie, et ces variations différentes nous obligent à séparer les cas de myopie progressive de ceux où l'anomalie de réfraction reste toujours la même.

Lorsque la myopie s'arrête au même degré ou à peu près pendant toute la vie d'un individu, elle s'appelle *myopie stationnaire;* plus souvent, la myopie augmente dans de certaines périodes de la vie ou sous l'influence de différentes affections oculaires, tout en conservant pendant un certain temps le

degré acquis après chaque exacerbation; nous l'appelons alors *périodiquement progressive*. D'autres fois enfin, la myopie augmente continuellement : elle est *absolument progressive*.

Même la myopie *stationnaire* subit de très légères variations : à quinze ans, par exemple, elle sera de 1,50 D, à vingt-cinq ans de 2 D ou 2,50, à soixante ans elle redescendra à 2 ou même à 1 D. Ainsi vers la fin de la vie, probablement par un changement dans l'état de réfringence du cristallin, la myopie diminue; mais non pas dans le sens où on l'entendait autrefois lorsqu'on mesurait la myopie par le point le plus rapproché de la vision distincte, qui en effet s'éloigne de l'œil avec l'âge et avec l'affaiblissement de l'accommodation. Dans ce dernier cas, c'est la presbytie qui vient s'ajouter à la myopie et non celle-ci qui diminue. — La myopie *périodiquement progressive* est cette forme de myopie dans laquelle le malade, myope par exemple de 2,50 D à douze ans, sera devenu par des poussées périodiques myope de 6 D à vingt ans. Cet accroissement de la myopie a lieu pendant la puberté; puis elle reste stationnaire pour diminuer vers la fin de la vie. D'autres fois, cette augmentation périodique est le résultat d'une maladie de l'œil qui peut survenir à tout âge, surtout lorsqu'il existe une disposition congénitale et héréditaire (voy. p. 274). A la suite de cette maladie l'axe antéro-postérieur du globe oculaire s'allonge par le développement d'un staphylôme postérieur. Cette maladie une fois arrêtée, les progrès de la myopie s'arrêtent également. — Enfin, nous observons dans les cas de *myopie absolument progressive* un progrès continuel tel, que si la myopie est de 2 D à huit ans, elle monte à 8 D jusqu'à vingt ans, puis augmente d'une façon moins rapide jusqu'à 12 D ou au delà; il y a dans ces cas des moments où les progrès sont plus rapides et d'autres où ils sont plus lents.

La myopie stationnaire n'offre pas de dangers; la myopie périodiquement progressive est dangereuse pendant sa période d'augmentation; la myopie absolument progressive conduit en général à une diminution sensible de l'acuité visuelle et même à la perte plus ou moins complète de la vision. Il est souvent difficile, lorsque le malade est dans des conditions telles qu'il ne peut ménager sa vue, reposer ses yeux presque complètement et se soumettre à un traitement rationnel, d'arrêter les progrès de la myopie ou d'en prévenir les complications

fâcheuses, telles que les épanchements dans le corps vitré ou le décollement de la rétine.

Ce défaut de la vision se rencontre bien plus fréquemment chez les habitants des villes que dans les campagnes, chez les hommes voués aux études que chez les ouvriers ; enfin elle est d'autant plus fréquente dans une nation que l'instruction y est plus répandue (*Donders*).

Cependant bien des personnes étudient toute leur vie sans devenir myopes ; ce fait semble indiquer *a priori* qu'il faut supposer une prédisposition particulière au développement de la myopie. En effet, cette prédisposition existe, et de plus, elle est *héréditaire et congénitale*. Dans ce cas, le développement de la myopie et ses progrès ultérieurs dépendent de la manière de vivre de ceux qui en sont atteints. Si pendant la jeunesse, surtout au moment de la puberté, l'individu ne soumet pas ses yeux à un travail fatigant, s'il ne lit ou écrit que dans de bonnes conditions hygiéniques, la myopie ne se développera pas, ou du moins elle n'arrivera pas à un degré très prononcé. Au contraire, elle suivra une marche progressive lorsque les yeux seront appliqués de bonne heure, dans de mauvaises conditions, à des travaux fins, avec des efforts prolongés d'accommodation.

La *cause* fondamentale de la myopie, la base anatomique de cette affection, est la *forme* particulière de l'œil myope : cet œil est trop long pour qu'avec une réfraction normale le foyer des rayons parallèles se fasse sur la rétine. *Donders* a examiné et mesuré avec soin à plusieurs reprises 2,500 yeux de myopes : de ces recherches, qui d'ailleurs n'ont fait que confirmer les observations antérieures d'*Arlt*, il résulte que dans les yeux myopes l'axe antéro-postérieur de l'œil est allongé jusqu'à 33 millimètres, de 22 à 25 qu'il a dans l'état normal.

Cet allongement du globe oculaire (*staphylôme postérieur*), ainsi que les altérations de la sclérotique et de la choroïde qui s'y rattachent, ont été exposées en détail parmi les affections de ces membranes (voy. *Scléro-choroïdite postérieure*, p. 274).

Si l'allongement de l'axe optique de l'œil sous forme de staphylôme postérieur, c'est-à-dire le développement d'une disposition congénitale, constitue de beaucoup le plus grand nombre des myopies (*myopies axiales*), il y a cependant aussi des cas où la disproportion entre la longueur de l'axe antéro-postérieur du globe oculaire et sa puissance réfringente doit

être mise sur le compte de celle-ci, qui est excessive dès le début (*myopies cristalliniennes*). Enfin il existe aussi des cas de *myopie acquise*. Ainsi on observe la myopie à la suite de changements dans la courbure de la cornée. Cette dernière devient plus convexe et produit alors la myopie, lorsque à la suite de processus ulcératifs la pression interne de l'œil n'y rencontre plus la résistance normale. La même chose a lieu sous l'influence de troubles nutritifs qui, sans altérer la transparence de la cornée, amènent une distension, quelquefois très considérable, de cette membrane (*kératocone* ou staphylôme pellucide de la cornée, voy. p. 166). Ces changements dans la forme de la cornée produisent toujours, en dehors de la myopie, un degré plus ou moins prononcé d'astigmatisme (voy. plus loin). — Une autre cause de la myopie acquise réside dans le cristallin. Que sa puissance réfringente augmente (comme au début de certaines formes de cataracte), ou qu'à la suite de lésions de son ligament suspenseur (zonule de Zinn) il devienne plus convexe ou se déplace en avant, il en résultera toujours un déplacement de son foyer principal qui, en réunissant alors les rayons lumineux en avant de la rétine, amènera la myopie. — Enfin une myopie apparente peut être produite d'une manière passagère par le *spasme de l'accommodation* (voy. plus loin les *Maladies de l'accommodation*). Le muscle de l'accommodation peut être atteint de spasme tonique aussi bien que tout autre muscle de l'économie. Le cristallin acquiert alors une courbure plus grande, sa force de réfraction augmente naturellement et les objets éloignés ne sont plus distingués nettement. Les verres concaves améliorent également dans ces cas la vision ; mais d'autre part les instillations d'atropine, qui n'ont aucune action sur la myopie réelle, guérissent le spasme de l'accommodation et font disparaître les troubles fonctionnels. Ici nous avons donc affaire à une affection de l'accommodation, dont nous traiterons dans un chapitre spécial.

Une complication fréquente de la myopie, *l'insuffisance de la convergence* (*asthénopie musculaire*), et ses rapports avec le *strabisme divergent* seront exposés dans le chapitre des affections musculaires de l'œil.

Traitement. — Un traitement rationnel de la myopie doit répondre aux indications suivantes :

1° Empêcher les progrès de la myopie et ses complications ;
2° Neutraliser l'anomalie de la réfraction par des verres convenables ;
3° S'opposer à l'asthénopie musculaire ;
4° Traiter les complications.

1° Empêcher les progrès et les complications de la myopie. Nous avons vu qu'étant donnée chez un individu la prédisposition à la myopie, son développement ultérieur dépend surtout de sa manière de vivre, de son genre d'occupation. Sous ce rapport, nous devons accuser surtout les congestions vers les yeux, les efforts de convergence et d'accommodation comme particulièrement nuisibles aux myopes, parce qu'ils augmentent la pression intra-oculaire et favorisent la formation du staphylôme postérieur. Ces considérations nous amènent à formuler la prescription de combattre la tendance des myopes à pencher leur tête sur leur travail et à faire des efforts exagérés de convergence, en rapprochant plus qu'il n'est nécessaire les objets qu'ils regardent. Avant tout, il importe, pour éviter la forte convergence, d'obliger le myope à travailler à une distance convenable de 20 à 30 centimètres (suivant le degré de sa myopie), le dos appuyé à sa chaise et dans un bon éclairage. Si pour cette distance du travail, sa myopie exige l'emploi de verres, on ne peut les donner qu'à certaines conditions que nous aurons soin d'indiquer plus loin, avec les détails nécessaires. C'est qu'avec ces verres le myope est exposé à un grand danger, lorsqu'il rapproche les objets plus qu'il ne faut pour avoir des images rétiniennes plus grandes : il est alors obligé en même temps de faire des efforts d'accommodation pour ramener sur la rétine les rayons que le verre réunit en arrière, dès que l'objet est rapproché. Pour empêcher ce danger, il faut pour ainsi dire immobiliser sa tête et son livre à la distance voulue par un moyen mécanique quelconque et conseiller d'interrompre fréquemment le travail par quelques minutes de repos. Il faut prêter la plus grande attention à l'*éclairage*, qui doit être fort (sans éblouir) et tomber du côté gauche sur les objets d'occupation. Si l'on a à craindre des efforts d'accommodation inutiles ou exagérés, on peut les annuler par l'emploi prolongé d'atropine.

Les myopes doivent éviter toutes les autres causes qui

amènent vers la tête un afflux sanguin exagéré, tout ce qui augmente l'action du cœur, les excès de table, l'usage excessif du tabac, tout travail prolongé. Il faut leur conseiller, dès que la myopie paraît progressive, des interruptions fréquentes pendant qu'ils lisent ou écrivent; ils ne doivent jamais travailler pendant plusieurs heures consécutives sans intervalles de repos; après un travail d'une demi-heure, ils s'arrêteront pendant cinq ou dix minutes pour reprendre ensuite et se reposer de nouveau une demi-heure après. Les intervalles de travail seront d'autant plus courts et plus espacés que la myopie sera plus forte et que le travail sera plus attachant ou exécuté sur des ouvrages plus fins. Il faut, pour la même raison, remédier au froid des extrémités et à la constipation, deux symptômes que l'on observe fréquemment chez les myopes.

Le traitement de la myopie progressive et de ses complications a été exposé avec celui de la scléro-choroïdite postérieure (staphylôme postérieur), p. 281.

2° La seconde indication que nous avons à remplir dans le traitement de la myopie, est de neutraliser l'anomalie de réfraction par des verres convenables. C'est là un des points les plus difficiles de la pratique ophtalmologique. Il n'existe pour le choix de ces verres aucune loi absolue, mais seulement des indications que nous allons grouper.

Il y a des cas où l'on peut neutraliser complètement la myopie : lorsque le myope ne se servira de ses verres que pour regarder au loin, à une distance où son accommodation est complètement au repos. Il faut seulement l'avertir en même temps du danger éventuel qu'il court s'il fait usage de ces verres pour voir de plus près, quand l'accommodation intervient. Ce danger n'existe pas lorsque le défaut de réfraction est très faible, l'accommodation normale et l'œil sain. Dans ces cas, il n'y a pas le moindre danger à craindre, même si le myope s'en sert continuellement. *Donders* est d'avis que l'usage des verres est, dans ces conditions, un des moyens les plus sûrs d'empêcher les progrès de la myopie; il conseille de les porter même pour lire et écrire. On agira par exemple de la sorte lorsqu'on aura constaté une myopie de 2 D, une accommodation de 8 à 10 D et une acuité de vision absolument normale. Dans ce cas, le verre concave 2 D permettra au myope de voir de loin, et son accommodation lui donnera la faculté de voir jusqu'à la distance de

son travail ; il sera dans les conditions d'un emmétrope. Ces mêmes verres peuvent servir jusqu'à l'âge où l'accommodation faiblit d'une manière sensible ; vers quarante ou cinquante ans, on fera cesser l'usage des verres pendant le travail ; à un âge plus avancé encore, le myope travaillera avec des verres convexes à cause de sa presbyopie, et ce n'est que pour voir de loin qu'il fera encore usage des verres concaves correspondant au degré de sa myopie.

Au moment de la puberté, à une époque où la plupart des myopes ont les yeux irritables, tout en laissant, dans les conditions décrites, les verres appropriés pour la vue de près comme pour celle de loin, on fera observer au myope toutes les règles que nous avons tracées. Si malgré cela la myopie fait des progrès, s'il existe des causes de congestion vers la tête que l'hygiène est impuissante à combattre, ou si par exemple le myope ne peut vaincre, malgré l'emploi des verres, sa tendance à rapprocher les objets plus qu'il n'est nécessaire ou à pencher sa tête sur le travail, on supprimera les verres pour la vue de près.

Abstraction faite des cas que nous avons indiqués et dans lesquels on peut neutraliser complètement la myopie, à savoir, quand l'œil est sain, la myopie faible et l'accommodation forte, le choix des verres pour les myopes dépend surtout du degré de la myopie, de la force d'accommodation, de l'acuité visuelle et de l'occupation du malade.

Dans les cas de myopie faible (0,75 D à 2 D), le besoin de porter des verres pour le travail ne se fait presque pas sentir ; dans les degrés moyens, si la force visuelle est normale, on agira d'après les règles que nous venons d'indiquer ; enfin, aux personnes atteintes de myopie forte, on peut donner des verres forts pour les faire voir de loin, mais il faut leur défendre de s'en servir pour lire. Ces verres forts rapetissent l'image des objets, des lettres par exemple, et le myope, pour les distinguer nettement, serait obligé de rapprocher le livre très près de ses yeux, ce qu'il ne peut faire sans efforts excessifs de convergence et d'accommodation. Que faire dans ces cas ? Lorsque l'acuité de la vision a déjà souffert, comme cela arrive presque toujours dans les cas de myopie forte et progressive avec staphylôme postérieur, il faut défendre l'usage des verres pour la vue de près, et de plus interdire passagèrement toute appli-

cation à la lecture et aux travaux sur des objets fins. Ceci est souvent indispensable si l'on veut éviter les progrès et les complications pernicieuses de la myopie et de l'amblyopie qui l'accompagne ; tout au plus peut-on adoucir un peu cette défense rigoureuse dans les cas où le myope ne travaille que d'un œil. On peut lui permettre alors de lire un peu sans lunettes et avec les précautions ordinaires, parce que les efforts de convergence, du moins, ne sont alors pas à craindre.

Lorsque dans les cas de myopie forte l'acuité de vision est encore normale et qu'il n'existe pas d'altérations au fond de l'œil, on peut donner des verres concaves qui permettent de travailler à la distance de 20 à 30 centimètres. Cette distance dépend de la grandeur des objets de travail. Les verres, dans ce cas, sont donc naturellement beaucoup plus faibles que ceux nécessaires pour neutraliser complètement la myopie. On calcule ces verres facilement en déduisant du chiffre des dioptries qui indique le degré de la myopie celui de la distance du travail. A un individu atteint de myopie de 6D, par exemple, qui aurait besoin d'un verre concave 6D pour voir de loin, si on veut le faire travailler à 40 centimètres, on donnera un verre concave de 3,50 ($6 - \frac{1}{0,40} = 6 - 2,50$) ; s'il doit travailler à 25 centimètres, on lui indiquera le verre 2D ($6 - \frac{1}{0,25} = 6 - 4$), en prenant garde qu'il ne rapproche pas le livre plus près que 40 ou 25 centimètres.

On ne saurait nier ce qu'il y a d'avantageux dans cet emploi de verres qui ne corrigent qu'imparfaitement la myopie ; en effet, ils mettent le myope en état de s'occuper à lire et à écrire à une distance plus favorable pour la convergence de ses yeux et pour la position de sa tête. Mais d'autre part l'emploi de ces verres amène un très grand danger lorsque le myope qui s'en sert rapproche, en lisant, le livre plus près de ses yeux que la distance prescrite. Les efforts d'accommodation s'augmentent alors de la nécessité de vaincre la force dispersive du verre concave, en même temps que les yeux sont obligés de converger davantage, ce que l'on voulait justement éviter. Nous verrons en ce cas le staphylôme se développer de plus en plus et par conséquent la myopie suivre une marche progressive.

Ce danger est surtout imminent et presque inévitable lorsque la force visuelle est diminuée, et nous savons qu'elle l'est

presque toujours dans les forts degrés de la myopie. Pour ces raisons, *de Graefe* conseille de ne jamais donner des verres concaves pour lire et pour écrire, ou de n'en donner que d'excessivement faibles, aux personnes atteintes de myopie et qui ne possèdent plus une force visuelle normale. L'usage des verres concaves, dans ces cas, est plus admissible lorsqu'à la suite de l'insuffisance musculaire la vision binoculaire et par conséquent les efforts de convergence sont devenus impossibles. Mais alors même on doit les choisir avec de grandes précautions, et l'on ne donnera que des verres concaves faibles qui, sans neutraliser complètement la myopie, peuvent cependant aider la vision du myope. D'ailleurs on indiquera à celui-ci la distance à laquelle il doit travailler, on lui interdira de rapprocher les objets, par conséquent de se livrer à des travaux minutieux ; et lorsque la faiblesse de la vision sera très forte et accompagnée de symptômes inflammatoires, on lui prescrira même un repos absolu des yeux.

On peut d'ailleurs donner des verres relativement plus forts à un myope jeune qui jouit encore de toute sa force accommodative, et changer ces verres contre d'autres plus faibles, à mesure que son accommodation faiblit. Si l'on néglige cette dernière précaution, il arrivera qu'un myope qui, dans sa jeunesse, voyait parfaitement de loin avec le verre concave n° 4D et travaillait de près avec ce même verre, éprouvera à l'âge de quarante-cinq ans des difficultés sérieuses pour travailler encore avec ce verre et se plaindra même des efforts qu'il doit faire pour distinguer nettement avec ces lunettes les traits des personnes auxquelles il parle. Nous pouvons dans ce cas suivre deux voies : conserver les verres n° 4 D tant que ce numéro correspond au degré de la myopie pour la vision des objets très éloignés, et faire travailler ce myope sans lunettes ou avec des verres plus faibles; ou bien, si le malade préfère ne se servir que d'une paire de lunettes, lui donner des verres qui ne corrigent que très imparfaitement sa myopie, n° 2 D par exemple, et sacrifier quelque chose de la vue à distance, pour permettre le travail avec ces mêmes verres sans fatigue et sans danger. Lorsqu'il a besoin de voir distinctement à grande distance, on conseille de tenir momentanément devant les lunettes un lorgnon avec 2 D.

La nature du travail auquel le myope se livre et surtout la

distance à laquelle il veut travailler influencent d'ailleurs considérablement le choix des lunettes. S'il est vrai que, chez les personnes habituées de bonne heure à l'usage des verres concaves, l'amplitude relative de l'accommodation est à peu près celle de l'emmétrope, il n'est pas moins vrai que chez la plupart des myopes qui travaillent sans verres concaves et ne se servent de lunettes que pour voir de très loin, l'accommodation relative est telle qu'ils ne peuvent se servir de leurs lunettes ordinaires pour voir de plus près. Ainsi, par exemple, un myope a des verres concaves n° 4 D pour voir de loin, mais il lit et écrit sans lunettes. S'il veut jouer du piano, il ne peut voir la musique sans verres, et avec ses lunettes ordinaires il sent ses yeux fatigués. Il faut dans ces cas ou dans des cas analogues (chez les peintres, les professeurs qui parlent en s'aidant d'un manuscrit, etc.), choisir des verres adaptés à la distance où la personne veut voir distinctement. Chez la personne atteinte de myopie 4 D, qui veut lire les notes à 50 centimètres de distance, il faudrait donner un verre concave 2 D $(4 - \frac{1}{0,50} = 4 - 2)$; au peintre dont la myopie est neutralisée complètement par un verre n° 5 D, s'il veut peindre à 50 centimètres de distance, on donnera pour cela un verre concave n° 3 D $(5 - \frac{1}{0,50} = 5 - 2)$, et s'il a besoin de voir par moments un modèle placé à plus grande distance, on lui conseillera de placer alors devant ses lunettes un lorgnon avec des verres concaves n° 2 D.

Lorsque le myope devient plus âgé, sa force visuelle et son accommodation s'affaiblissent toutes deux : il faut alors tenir rigoureusement compte des considérations qui précèdent. Pour les cas de myopie faible, c'est déjà à l'âge de cinquante ou cinquante-cinq ans que le *punctum proximum* s'éloigne au delà de 22 centimètres. La presbyopie se fait sentir et les yeux ont besoin de verres convexes pour le travail. Le choix de ces verres a été exposé plus haut (p. 522). — Lorsqu'il y a plus de 4,50 D de myopie, la presbyopie n'est pas possible, puisque le *punctum proximum* ne peut alors dépasser 22 centimètres, et la vision à une distance de 30 ou 35 centimètres exigera toujours l'emploi de verres concaves appropriés. En les choisissant, il ne faudrait pas négliger l'affaiblissement de l'accommodation produit par l'âge et tenir compte de toutes les précautions que nous avons conseillées pour ces cas. Cependant il ne fau-

drait pas oublier, lorsqu'il s'agit de myopes très âgés déjà, que si, en choisissant des verres pour un jeune homme, nous songeons surtout à conserver une vision normale et à empêcher les progrès de la myopie, et que pour cela nous dirigeons le jeune myope jusque dans le choix de sa profession, chez le vieillard nous cherchons surtout à améliorer la vision pour le moment présent. Nous n'avons plus à songer à l'avenir, et si la force visuelle est amoindrie, nous donnons des verres qui permettent la lecture ou d'autres occupations préférées à la distance nécessaire. Dans le cas de myopie moyenne, il pourra très bien arriver que, si l'on veut rendre possible la lecture à une personne âgée et atteinte d'une diminution considérable de l'acuité visuelle, on ne puisse obtenir ce résultat que par des verres convexes qui permettront de rapprocher le livre jusqu'à quelques pouces des yeux. Seulement, comme il est très désagréable de regarder de loin avec un verre convexe, surtout quand on est myope, que cela produit des maux de tête et même des étourdissements s'accompagnant de mal au cœur, il faut placer dans ces cas les verres convexes dans des montures particulières assez basses pour que les verres ne servent que lorsque celui qui en fait usage baisse quelque peu les yeux et qu'il puisse regarder facilement au-dessus des lunettes. De plus, on donne à ces myopes des verres concaves pour les faire voir de loin.

Il y a des myopes dont la force visuelle est tellement affaiblie, qu'ils ne peuvent voir les objets éloignés qu'avec une lorgnette de théâtre. D'autres ont besoin d'une fente sténopéique qui ne laisse libre que la portion centrale du verre concave. Les cônes de *Steinheil* sont aussi de grande utilité aux individus atteints de myopie très forte.

En général, on préfère, pour les myopes, l'usage de verres légèrement bleuâtres pour empêcher l'éblouissement que cause la dépigmentation de la choroïde.

Dans les dernières années on a commencé à enlever des yeux atteints de forte myopie (au-dessus de 14 ou 15 D) le cristallin soit par discission (*Fukala*), soit par extraction (*Vacher*), et de les débarrasser ainsi de leur myopie tout à fait ou en partie. Cette opération ne peut être indiquée que dans les cas où les myopes ne peuvent se servir de leurs yeux pour travailler avec ou sans verres. Elle a donné alors des résultats

favorables et les malades ont pu se remettre au travail, l'acuité visuelle paraissant augmenter sensiblement lorsque l'opération réussit. On a eu à constater aussi des pertes de la vue par décollement de la rétine plus ou moins longtemps après l'opération.

Quant à la troisième indication que nous avons à remplir dans le traitement de la myopie, celle de *corriger l'insuffisance de la convergence*, nous en exposerons les moyens en détail dans l'article de l'*Asthénopie musculaire* (voy. chap. des *Maladies musculaires de l'œil*). Ces moyens se résument, comme nous verrons alors, dans l'emploi des verres concaves simples ou décentrés, l'usage des verres prismatiques ou concaves-prismatiques, enfin le déplacement musculaire seul ou avec l'usage consécutif des verres.

Le traitement des *complications de la myopie* a été exposé à l'occasion de la *scléro-choroïdite postérieure* (*staphylôme post.*), pag 274.

ARTICLE VI

Astigmatisme.

Nous nous sommes occupés jusqu'ici des anomalies de la réfraction dues à un excès ou à un défaut de puissance réfringente de l'œil considéré dans son ensemble. Nous avons, à cet égard, distingué les yeux myopes, dans lesquels les rayons de lumière venant d'un objet éloigné se réunissent sur un point devant la rétine, et les yeux hypermétropes, dans lesquels ces mêmes rayons lumineux se réunissent sur un point derrière la rétine. — Mais il se rencontre aussi des yeux dans lesquels les rayons de lumière ne se réunissent plus du tout sur un seul point, parce que la force de réfraction n'est pas égale dans tous les méridiens de l'œil ou dans les divers secteurs d'un de ces méridiens. Bien que ces méridiens traversent la même surface, leur courbure varie quelquefois considérablement, et il s'ensuit naturellement que les rayons de lumière qui pénètrent dans la direction d'un méridien plus courbe sont réunis plus vite et font leur foyer plus près de la surface réfringente que les rayons qui pénètrent dans la direction d'un méridien dont la courbure est plus faible.

Cette différence dans la puissance réfringente des méridiens de l'œil constitue ce qu'on nomme l'*astigmatisme* (α privatif, et στίγμα, point) et devient la cause d'une aberration plus ou moins considérable de la lumière.

Avant d'entrer plus loin dans l'étude de l'astigmatisme, nous devons expliquer ce qu'on entend par *aberration de la lumière*. Tout point lumineux envoie un faisceau de rayons divergents qui sont dits homocentriques, comme partant d'un même centre. Lorsque ce faisceau de rayons rencontre un système réfringent à surfaces sphériques, telles que l'œil type, il est réfracté de façon à venir faire foyer sur un seul point.

Cette loi des rayons homocentriques subit en réalité quelques altérations en ce sens que les rayons lumineux, après leur réfraction, ne se réunissent plus exactement dans un même point, mais que les uns arrivent à la réunion plus près de la surface réfringente



Fig. 171.

que les autres (voy. fig. 171). Il en résulte que le foyer, au lieu d'être un point, devient une ligne (ligne focale de *Sturm*). Cette réunion irrégulière des rayons réfractés dépend de deux causes que nous pouvons, par conséquent, considérer comme produisant les deux sortes d'aberration de la lumière, sujet de notre étude.

La première, c'est que la lumière, la lumière solaire par exemple, n'est pas homogène, mais composée de rayons qui diffèrent dans leur réfrangibilité et dans leur longueur d'ondulations, ce qui fait que les uns rejoignent l'axe plus vite, d'autres plus lentement ; le violet et le bleu sont le plus tôt réunis, le rouge plus tard. C'est là ce qu'on appelle l'*aberration chromatique*. Elle existe aussi dans l'œil, où sa présence a été prouvée par différentes expériences ; cependant l'acuité de notre vision n'en est pas altérée d'une manière sensible [1].

1. Voyez, pour plus de détails à ce sujet, Helmholtz, *Optique physiologique*, §§ 13 et 14.

Si maintenant nous prenons une lumière homogène, rouge par exemple, et homocentrique, nous verrons que le faisceau qui frappera une surface sphérique sera soumis à une seconde espèce d'aberration. En effet, les rayons qui passent vers le centre de la lentille sont réfractés autrement que ceux qui passent vers la périphérie, et le différence de réfraction devient d'autant plus grande que nous nous éloignons davantage de l'axe. Il n'y a que les rayons qui passent par des points situés symétriquement autour de l'axe qui se réuniront en un même point. Les rayons marginaux seront réunis plus près de la lentille que les rayons centraux. La lumière homogène et homocentrique se réunit donc aussi en plusieurs points et non en un seul : c'est là l'*aberration de sphéricité*. Cette aberration existe dans chaque œil, et elle gênerait fort la vision si elle n'était en grande partie corrigée par la structure spéciale du cristallin et par la présence de l'iris, qui supprime les rayons marginaux.

Toute aberration en vertu de laquelle la lumière homocentrique ne se réunit pas en un point, mais en plusieurs, peut porter le nom d'*astigmatisme*. Cependant on a réservé ce nom à l'aberration dépendant de la *forme* des surfaces réfringentes de l'œil, qui ne sont pas parfaitement sphériques. Lorsque la réfraction varie dans les divers *secteurs* d'un même méridien, l'*astigmatisme* est appelé *irrégulier*, et c'est à lui que l'on doit attribuer la polyopie monoculaire. Lorsque les différents *méridiens* de l'œil n'ont pas la même force de réfraction, les rayons homocentriques subissent une réfraction différente selon qu'ils traversent l'un ou l'autre de ces méridiens, et ne peuvent pas non plus faire foyer en un seul point. Nous avons alors affaire à l'*astigmatisme régulier*, qui nous occupera ici en premier lieu.

Cette différence de réfraction peut exister entre tous les méridiens ; mais elle est peu prononcée entre des méridiens voisins et augmente graduellement à mesure que les méridiens sont plus distants, pour atteindre son maximum lorsque les méridiens sont perpendiculaires entre eux. Les deux méridiens qui ont la plus grande différence de réfraction sont désignés sous le nom de *méridiens principaux*.

Il en résulte donc pour l'œil astigmate l'impossibilité de réunir sur la rétine en même temps les rayons de lumière qui traversent les méridiens différents. Lorsque les deux méridiens principaux, comme cela arrive souvent, ont la direction verticale et horizontale, l'œil astigmate ne pourra distinguer

nettement des lignes horizontales et verticales placées à la même distance de l'œil. A la distance où les unes pourront être reconnues et comptées sans difficulté, les autres paraîtront confuses, et *vice versa*.

Pour faire bien comprendre les conséquences de l'astigmatisme dans l'œil, exposons l'expérience suivante, due à *Donders*. Lorsqu'on pratique dans une feuille de carton une petite ouverture ronde et qu'on place le carton à contre-jour, on voit pour une certaine distance le trou sous la forme d'un point lumineux ; mais si, sans changer la tension de l'accommodation, l'œil astigmate rapproche ou éloigne le carton, l'ouverture paraîtra ovale, alternativement dans le sens transversal et longi-

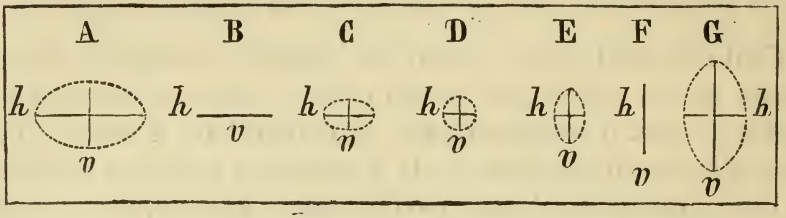

Fig. 172.

tudinal. Si l'on poursuit l'expérience, on verra que l'ouverture revêt successivement les formes indiquées dans la figure 172.

Expliquons par quelques mots cette expérience :

Dans A la distance est telle que ni les rayons verticaux (v), ni les rayons horizontaux (h) ne se sont encore réunis, mais les premiers sont plus près de leur réunion, ce qui prouve que le méridien vertical est plus réfringent.

Dans B, les rayons verticaux sont réunis dans un point, l'ouverture apparaît sous forme d'une ligne transversale.

Dans C, les rayons verticaux après s'être croisés, divergent.

Dans D et E, les relations sont les mêmes, les rayons verticaux se sont croisés, les horizontaux s'approchent de plus en plus de leur réunion en un point. Ils y sont arrivés en F, et l'ouverture apparaît de nouveau comme une ligne, mais cette fois-ci verticale.

Dans G, les deux ordres de rayons, aussi bien les horizontaux que les verticaux, se sont croisés et divergent.

On voit par ces divers dessins que l'ouverture n'est vue ronde que dans une seule distance, D, où les rayons verticaux diver-

gent sous le même angle sous lequel les rayons horizontaux convergent. La distance entre les deux points où se réunissent d'une part les rayons verticaux, B, d'autre part les horizontaux, F, a reçu par *Sturm* le nom d'*intervalle focal*. C'est juste au milieu de l'intervalle focal que l'ouverture apparaît ronde, et c'est probablement aussi pour cette distance que l'œil astigmate s'accommode.

Le phénomène que nous venons de décrire, et qui dépend de l'astigmatisme de l'œil, devient encore plus évident lorsqu'on met devant l'œil un verre convexe faible (n° 0,75 D par exemple) et qu'on fait ensuite passer devant le même œil un verre concave plus fort (par exemple n° 1.50 D). Suivant que ce second verre se trouve devant l'autre ou non, le point lumineux (sans changer sa distance de l'œil) apparaîtra sous forme d'une ligne tantôt verticale, tantôt horizontale ; si les passages successifs du second verre sont suffisamment rapides, l'œil pourra même percevoir une croix, à cause de la persistance des impressions sur la rétine. Le sens dans lequel le point lumineux est prolongé répond aux *méridiens principaux* de courbure des surfaces réfringentes.

Lorsqu'on veut contrôler par une autre expérience la direction des méridiens principaux, on n'a qu'à tourner devant l'œil examiné un verre cylindrique très faible (n° 0,50 D par exemple) ; on reconnaîtra alors deux positions de verre qui agissent dans un sens opposé sur l'acuité de la vision. Dans l'une de ces positions, celle où l'astigmatisme du verre corrige l'astigmatisme de l'œil, la vision sera meilleure ; dans l'autre, où l'effet du verre s'ajoute à l'astigmatisme de l'œil, la vision sera plus mauvaise. — L'expérience démontre que ces deux méridiens dans lesquels la réfraction est au maximum et au minimum sont toujours perpendiculaires entre eux, ce qui est très avantageux tant pour les recherches que pour la correction de l'astigmatisme. Par contre, ce n'est pas toujours le méridien vertical ni le méridien horizontal qui sont les méridiens principaux, mais bien plus souvent des méridiens qui obliquent un peu dans un sens ou dans l'autre. Cependant, pour plus de commodité dans l'exposition, nous supposerons souvent que les méridiens principaux d'un œil astigmate sont le méridien vertical et le méridien horizontal.

Les *troubles fonctionnels* qui doivent résulter nécessaire-

ment d'un tel état de choses se déduisent aisément des explications que nous venons de donner sur les effets optiques de l'astigmatisme. Si l'on réfléchit que nos caractères d'imprimerie se composent, pour la plupart, de lignes verticales et horizontales, que les images de tous les objets qui nous entourent résultent également de ces lignes ou de courbes, et que l'œil astigmate n'est pas en état de reconnaître en même temps et distinctement les lignes verticales et horizontales situées dans un même plan, ni de distinger des formes rondes qui lui paraîtront allongées dans un sens ou dans l'autre ; si l'on réfléchit, dis-je, à l'influence que cette anomalie de réfraction doit avoir sur la forme des images rétiniennes, on peut se faire aisément une idée des troubles visuels qui résultent de l'astigmatisme. Nous ne pouvons oublier que l'astigmate n'amène jamais sur sa rétine que des images diffuses ; tandis que le myope peut remédier à son défaut de réfraction en se rapprochant des objets, l'hypermétrope en se servant de son accommodation, et que l'un et l'autre peuvent par ces moyens ou par l'usage des verres sphériques amener des images nettes sur leur rétine, l'œil astigmate ne trouvera dans aucun de ces moyens une correction complète à son anomalie.

Le trouble visuel est surtout évident lorsque l'œil astigmate doit distinguer des lignes verticales et horizontales situées dans le même plan et très près les unes des autres. Les cercles de diffusion qui se forment dans une direction recouvrent les images nettes qui se produisent dans celle pour laquelle l'œil est adapté, et la vision devient diffuse ; voilà ce qui arrive pour la plupart des lettres capitales romaines.

Lorsqu'on veut neutraliser cette anomalie à l'aide de verres sphériques ordinaires, on peut employer successivement plusieurs verres de force différente qui amèneront une même amélioration dans la vision sans produire une acuité normale. S'il existe, en effet, M 5 D dans le sens vertical, M 3 D dans le sens horizontal, avec — 5 D il y aura amélioration de la vision dans un sens, avec — 3 D dans l'autre et avec — 4 D dans les deux sens, cependant sans que le défaut de réfraction soit neutralisé d'une manière complète.

Il est très naturel que les astigmates voient mieux à travers une *fente sténopéique* (voy. p. 512). En effet, ils ne voient jamais distinctement que dans la direction d'un méridien, tandis

que les rayons pénétrant dans le méridien opposé ne jettent que de la confusion dans leurs images rétiniennes. C'est là justement ce qui gêne principalement la vision, et si l'on couvre, à l'aide d'un appareil sténopéique, les parties de l'œil qui sont cause de cette confusion, la vision sera améliorée. Les astigmates eux-mêmes se servent de leurs paupières comme d'un appareil sténopéique ; ils les ferment de façon que l'ouverture palpébrale représente une fente, puis ils inclinent leur tête d'un côté ou de l'autre jusqu'à ce que cette fente corresponde à un des méridiens principaux. D'autres fois ils cherchent à obtenir l'effet voulu en exerçant avec le doigt une traction sur la peau près de l'angle externe de l'œil, traction qui rétrécit la fente palpébrale et lui donne la direction reconnue par l'expérience comme la meilleure pour la netteté de la vision.

Un certain nombre d'astigmates hypermétropes prennent l'habitude de mettre les objets qu'ils veulent reconnaître, par exemple le livre dans lequel ils veulent lire, extrêmement près des yeux, se donnant ainsi l'aspect de personnes fortement myopes. Ils profitent ainsi de l'agrandissement de l'angle visuel, qui augmente plus vite que le diamètre des cercles de diffusion. Après correction de leur astigmatisme par le verre approprié, ils préfèrent naturellement éloigner le livre.

Des lignes de même longueur, mais dirigées les unes horizontalement, les autres verticalement, paraissent à l'astigmate de longueurs différentes, et ce même phénomène fausse son jugement sur la forme des objets. C'est ainsi qu'un carré a pour lui la forme d'un rectangle.

Enfin, on observe chez les astigmates un autre trouble de vision : ils voient les couleurs du prisme autrement disposées que nous les voyons d'ordinaire. Chez eux, l'aberration chromatique se fait sentir, ils voient au bord des objets des couleurs invisibles à l'œil normal. *Helmholtz* a fait des expériences très instructives sur l'emploi des verres colorés comme moyen de diagnostic des diverses sortes d'amétropies ; mais l'examen de ces expériences nous entraînerait trop loin [1].

Diagnostic de l'astigmatisme. — Nous avons ici plusieurs points à considérer :

1. Voyez pour plus de détails, Helmholtz, *Optique physiologique*, traduction de Javal et Klein.

1° Le *trouble de vision* qu'accuse le malade *dépend-il de l'astigmatisme?*

2° Il y a astigmatisme ; quelle est la *direction des méridiens principaux ?*

3° Quel est l'*état de la réfraction dans chacun des méridiens principaux*, par conséquent quelle est l'*espèce*, quel est le *degré* de l'astigmatisme existant ?

Pour résoudre ces diverses questions, on dispose de divers moyens dont nous allons indiquer les plus pratiques. Disons d'abord, et ceci n'a pas besoin d'être expliqué, d'après les études qui précèdent, qu'une personne atteinte d'un astigmatisme excédant un certain degré n'a jamais une acuité normale de la vision, et, ce qui est assez important, ce défaut de la force visuelle a toujours existé. Ces malades déclarent qu'ils n'ont jamais vu aussi bien que des personnes ayant des yeux normaux, ou du moins ils se sont aperçus qu'ils avaient mauvaise vue quand ils ont commencé à se servir de leurs yeux pour des travaux assidus. On place ces malades devant les échelles typographiques graduées ; on constate ainsi immédiatement de combien leur force visuelle est au-dessous de l'acuité normale, et l'on essaye si les verres convexes ou concaves améliorent leur vision. On trouve généralement, lorsqu'il s'agit d'astigmatisme, plusieurs verres convexes ou concaves, mais de différents numéros, qui améliorent la vision au même degré, mais sans la rendre absolument normale [1]. Nous reconnaissons ainsi qu'il n'existe pas seulement de l'hypermétropie ou de la myopie, mais une autre complication qui empêche l'acuité de la vision d'être normale.

Très souvent l'existence de l'astigmatisme se révèle alors directement par la forme de la cornée, et *Donders* a indiqué un moyen de la constater, sans autre mensuration, d'après l'image, réfléchie par la cornée, d'une croisée ou d'un autre objet carré et très éclairé, situé vis-à-vis de l'œil examiné. Lorsque l'asymétrie de la cornée est très sensible, ces images, au lieu d'être carrées comme les objets, sont allongées dans

1. Nous devons cependant rappeler ici que dans les degrés très forts de myopie et d'hypermétropie, l'acuité de la vision, malgré la neutralisation complète du défaut de réfraction, reste aussi bien souvent au-dessous de l'acuité normale, lors même qu'il n'y a pas d'astigmatisme.

un sens ou dans l'autre, et la direction de cette déformation correspond naturellement à celle dans laquelle la cornée a une courbure moins forte. Par conséquent, le kératoscope (p. 7) devient un moyen précieux pour le diagnostic de l'astigmatisme de la cornée. On peut le déterminer aussi en mesurant directement les rayons de courbure des méridiens principaux de la cornée, soit à l'aide de l'ophtalmomètre de Helmholtz, soit avec celui de *Javal* et *Schiötz*, qui est surtout approprié à la détermination clinique de l'astigmatisme de la cornée. Pour celui de l'œil tout entier l'*ophtalmoscope* nous fournit les résultats les plus exacts. De même que l'astigmate ne peut voir en même temps des lignes horizontales et verticales avec une netteté égale, de même nous ne pourrons voir simultanément, en examinant à l'image droite la rétine de son œil, tous les vaisseaux qui suivent sur cette membrane une direction horizontale et verticale. On ne voit dans ces cas, avec une netteté parfaite, que les vaisseaux qui suivent une direction déterminée, et il faut changer d'accommodation ou de verre correcteur pour voir aussi nettement ceux qui ont la direction opposée (*Donders*). — Il est peut-être plus facile encore de diagnostiquer l'existence de l'astigmatisme dans l'œil, à l'aide de l'ophtalmoscope, en examinant la forme de la papille du nerf optique. Si cette dernière est en réalité parfaitement ronde, elle doit, dans un œil astigmate, paraître ovale (*Knapp*) ; mais comme il arrive souvent que la papille optique est réellement ovale, l'astigmatisme de l'œil se révèle plutôt dans le fait suivant : la papille optique allongée dans un sens, lorsque nous examinons à l'image droite, subit, par l'effet de l'astigmatisme, un allongement en sens contraire, dans l'image renversée (*Schweigger*).

Enfin, la *skiascopie* (p. 23) nous montre une réfraction différente, suivant que le miroir tourne dans le sens horizontal ou le sens vertical. En déterminant alors la réfraction des méridiens principaux suivant la méthode que nous avons indiquée pour la myopie et pour l'hypermétropie, nous trouvons la variété et le degré de l'astigmatisme (voy. plus loin). En même temps la direction des méridiens principaux est révélée par la direction oblique des ombres.

Parmi d'autres moyens qui ont été imaginés, nous voulons encore en indiquer deux qui nous renseignent aussi non seulement

sur l'existence de l'astigmatisme, mais en même temps sur la direction des méridiens principaux.

Quand un œil normal regarde les lignes tracées, comme dans la figure 173, sur un carton il les voit toutes également nettes, et si l'on rapproche le carton lentement des limites de la vision distincte, toutes les lignes à la fois perdent de leur netteté quand elles se trouvent en deçà du *punctum proximum*, ou au delà du *punctum remotissimum*. Un œil astigmate qui regarde les lignes de la figure 173 ne les verra pas toutes également bien à la même distance, et lorsque le carton se trouvera à une distance suffisamment grande pour que les lignes commencent à

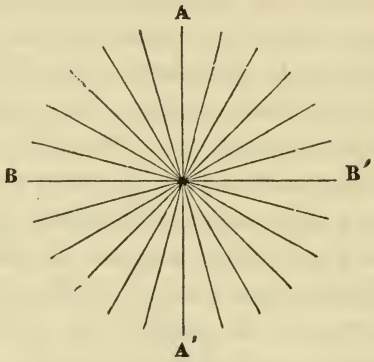

Fig. 173.

disparaître, une seule de ces lignes restera nette le plus longtemps. La direction de cette ligne indique en même temps celle du *méridien principal*, dans lequel la *puissance réfringente* de l'œil est la *plus faible*. Cette ligne est-elle verticale, le méridien principal ayant la puissance réfringente la plus faible sera horizontal, car c'est la réfraction exacte des rayons dans le méridien horizontal qui fait paraître une ligne verticale comme une ligne nette, ou comme une bande large à contours diffus lorsque la réfraction dans ce méridien est exagérée, ou insuffisante. L'autre *méridien principal* dans lequel la *puissance réfringente* de l'œil est la *plus forte*, est situé perpendiculairement au premier, comme nous l'avons indiqué plus haut. Il est évident que cette expérience se fait plus facilement sur des yeux myopes, chez lesquels on n'aura pas besoin d'éloigner beaucoup la figure 173, et voilà pourquoi on préfère placer

devant l'œil à examiner un verre convexe fort qui amène une myopie artificielle.

Le second moyen consiste à faire fixer par le malade un point lumineux pareil à celui dont nous avons parlé plus haut (voy. p. 554) : en plaçant devant son œil alternativement un verre concave et convexe, le point lui paraîtra allongé successivement dans deux directions perpendiculaires entre elles, et qui indiquent le maximum et le minimum de courbure de l'œil. Ces directions sont donc celles des *méridiens principaux* dont le diagnostic est ainsi fait.

Quand nous serons renseignés sur la présence de l'astigmatisme et la direction des méridiens principaux, il nous restera à rechercher l'état de réfraction de chacun de ces méridiens. Dans ce but, nous ramenons le malade devant les échelles typographiques, nous plaçons devant son œil une *lunette sténopéique* dont la fente est dirigée dans le sens d'un des deux méridiens trouvés. Si la force visuelle est normale ($V = 1$) dans cette direction, l'œil est emmétrope dans ce méridien ; dans le cas contraire, on cherche à déterminer, par l'essai des verres convexes ou concaves que l'on place derrière la fente, le degré de myopie ou d'hypermétropie qui existe dans ce méridien.

C'est ainsi que l'on détermine, de la même manière et avec les mêmes précautions que nous avons indiquées pour la recherche générale de la myopie et de l'hypermétropie, l'état de la réfraction successivement dans chacun des deux méridiens principaux. Ce sera le *verre concave le plus faible* avec lequel le malade voit le mieux dans un méridien qui représentera la myopie dans ce méridien. Par contre, le *verre convexe le plus fort* avec lequel le malade voit le mieux indiquera le degré de l'hypermétropie.

Lorsqu'on a reconnu qu'il existe de l'hypermétropie dans l'un ou l'autre des méridiens, on est exposé à commettre une erreur dans la détermination du degré d'hypermétropie, parce que le malade en cache facilement une partie par ses efforts d'accommodation. Il peut donc devenir nécessaire, pour arriver à une détermination exacte de l'astigmatisme hypermétropique, surtout chez des individus jeunes, de paralyser préalablement les efforts d'accommodation au moyen de l'atropine.

La réfraction des deux méridiens principaux étant trouvée,

comment pourrons-nous exprimer le *degré* de l'astigmatisme ? L'astigmatisme est constitué, comme nous l'avons défini, par l'asymétrie entre les méridiens de l'œil ; son *degré* sera indiqué par la différence de courbure des deux méridiens les plus asymétriques l'un par rapport à l'autre, c'est-à-dire des deux méridiens principaux. Quant à la courbure respective de ces deux méridiens, elle est donnée par la force de réfraction qui existe dans chacun de ces deux méridiens. Le degré de l'astigmatisme est donc exprimé par la *différence de réfraction des deux méridiens principaux.*

Ceci posé, il reste à indiquer les différentes formes que peut prendre l'astigmatisme ; nous en reconnaissons trois, que M. *Donders* a désignées sous les noms de :

1° L'astigmatisme simple ;
2° L'astigmatisme composé ;
3° L'astigmatisme mixte.

1° Dans l'*astigmatisme simple*, un des méridiens est emmétrope, l'autre est ou myope ou hypermétrope, d'où deux variétés : l'*astigmatisme simple myopique*, l'*astigmatisme simple hypermétropique.*

Exemples : a. Dans le méridien horizontal, l'emploi de la fente sténopéique rend la vision normale ; dans le méridien vertical, il faut armer la fente d'un verre concave n° 4 D ; la différence de réfraction entre les deux méridiens est de 4 D, et comme un des méridiens est myope, on a affaire à un *astigmatisme simple myopique* de 4 D désigné par la formule :

A *m* 4 D.

b. L'œil peut être emmétrope dans le méridien vertical, et hypermétrope dans le méridien horizontal ; si l'hypermétropie est de 4 D, c'est un *astigmatisme simple hypermétropique* de 4 D, désigné par la formule :

A *h* 4 D.

2° Dans l'*astigmatisme composé*, les deux méridiens principaux sont tous deux myopes ou hypermétropes, mais alors à des degrés différents ; la différence entre le degré de myopie ou d'hypermétropie constaté dans chacun des méridiens donne le degré d'astigmatisme.

Exemples : a. Un œil a une myopie de 3 D dans le sens ver-

tical, une myopie de 2 D dans le sens horizontal : la différence entre ces deux degrés de myopie est de 1 D, et le degré de l'astigmatisme sera exprimé par le même chiffre. Cependant la simple indication du degré de l'astigmatisme composé ne ferait pas connaître d'une manière complète l'état de réfraction de l'œil. Pour le préciser davantage, il faut indiquer de quoi se compose cet astigmatisme. Dans l'exemple choisi, il existe dans l'œil une myopie générale de 2 D et dans le méridien vertical il y a un surcroît de myopie de 1 D, ce qui constitue l'astigmatisme. On dit donc : cet œil est atteint d'*astigmatisme myopique composé ; myopie générale* de 2 D, *plus* l'*astigmatisme myopique de* 1 D, désigné par la formule :

M 2 D + A *m* 1 D.

b. De même pour l'astigmatisme composé hypermétropique. On considère l'œil comme hypermétrope d'une façon absolue ; le degré d'hypermétropie générale correspond au degré d'hypermétropie dans le méridien où l'amétropie est la moins forte ; l'astigmatisme se mesure comme toujours par la différence entre la réfraction de deux méridiens. Soit par exemple une hypermétropie de 1 D dans le méridien vertical, et de 2 D dans l'horizontal, nous avons un *astigmatisme hypermétropique composé : hypermétropie générale* de 1 D, *plus astigmatisme hypermétropique* de 1 D, désigné sous la formule :

H 1 D + A *h* 1 D.

3° Dans l'*astigmatisme mixte*, un des méridiens principaux est myope, l'autre hypermétrope. Si le degré de myopie est plus fort que celui de l'hypermétropie, on désigne cet astigmatisme sous la formule : A *m h;* lorsque l'hypermétropie prédomine, on le désigne par A *h m*. — Quant au degré de l'astigmatisme mixte, il est exprimé par la somme des chiffres qui servent à noter le degré d'amétropie dans chaque méridien.

Exemples : a. Soit donné un œil avec myopie 3 D dans le sens vertical, avec hypermétropie 1,50 D dans le sens horizontal, on aura à désigner cet *astigmatisme mixte* par la formule :

A *m h* 4,50 D = M 3 D + H 1,50 D.

b. Si l'œil a une hypermétropie de 2 D dans le méridien ho-

rizontal, une myopie de 0,75 D dans le méridien vertical, on aura à désigner cet astigmatisme mixte par la formule :

$$A\ h\ m\ 2{,}75\ D = H\ 2\ D + M\ 0{,}75\ D.$$

Le meilleur moyen pratique, à mon avis, de diagnostiquer l'astigmatisme et de préciser sa forme, moyen précieux aussi pour contrôler les résultats fournis par l'examen que nous venons de décrire, consiste dans l'emploi des *verres cylindriques*. Lorsqu'il sera question de la correction de l'astigmatisme, nous donnerons la description de ces verres et de leurs particularités optiques. Dans ce moment, nous voulons indiquer comment ils peuvent servir au diagnostic de l'astigmatisme. Quand nous avons trouvé, à l'aide des échelles typographiques placées à la distance de 6 mètres, le verre concave ou convexe qui produit la plus grande amélioration de l'acuité visuelle, sans cependant la rendre normale, nous faisons tourner devant l'œil examiné un verre cylindrique positif ou négatif de 0,75 D. Dans les cas où ce verre produit toujours la même modification de la vision, quelle que soit sa position, il n'existe pas d'astigmatisme ; dans le cas contraire nous constatons bientôt que dans une position déterminée de ce verre, l'acuité de la vision diminue considérablement, tandis qu'elle augmente lorsque le verre cylindrique se trouve placé dans une direction perpendiculaire à la première. L'astigmatisme et la direction des méridiens principaux sont ainsi constatés ; il faut alors essayer des verres cylindriques positifs, ou négatifs, d'abord faibles, et puis de plus en plus forts, jusqu'à ce que l'on ait trouvé le verre, et la position dans laquelle il faut placer ce verre, pour qu'il procure à l'œil examiné la plus grande force visuelle.

Ce mode d'examen dont je me sers avec prédilection et que je ne saurais assez recommander pour obtenir un résultat exact et rapide, devient assez incommode lorsqu'il faut tourner avec la main le verre cylindrique devant l'œil du malade. Pour obvier à cet inconvénient, on se sert avec avantage de l'appareil construit par M. *Unger* (*astigmomètre*, fig. 174), dans lequel les verres cylindriques, accolés aux verres concaves ou convexes, sont rendus mécaniquement mobiles et peuvent être tournés dans tous les sens à l'aide de deux boutons placés latéralement et que le médecin peut mettre lui-même en mouvement ou qu'il peut faire manier par le malade.

La notation des méridiens principaux doit se faire toujours d'une façon tellement claire, qu'elle ne peut donner lieu à aucune erreur d'interprétation. Le moyen le plus simple et le

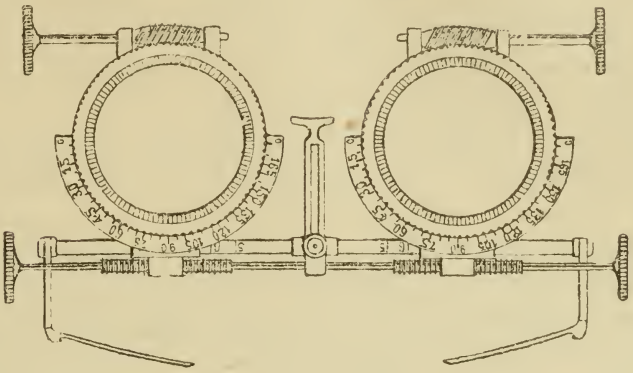

Fig. 174. — Astigmomètre d'*Unger*.

plus sûr consiste à indiquer par un trait la direction du méridien le plus amétrope, et d'inscrire au-dessus de ce trait le chiffre de l'inclinaison du côté nasal ou temporal de l'œil examiné.

Étiologie. — Les mensurations nombreuses pratiquées par MM. *Knapp* et *Donders*, à l'aide de l'ophtalmomètre de Helmholtz, ont démontré que l'astigmatisme régulier est produit presque exclusivement par l'*asymétrie de la cornée*, laquelle est ordinairement plus convexe dans son méridien vertical que dans le méridien horizontal (*astigmatisme conforme à la règle*, en opposition de l'*astigmatisme contraire à la règle* lorsque c'est le méridien horizontal qui est le plus réfringent). Cependant, on a reconnu en même temps que, dans certains cas, l'asymétrie de la cornée ne correspond pas tout à fait à l'astigmatisme de l'œil. Il faut bien en conclure que le cristallin peut posséder également de l'asymétrie; mais, d'après les différentes mensurations, le plus souvent en sens inverse de celle de la cornée. L'asymétrie du cristallin tend donc à corriger l'astigmatisme de la cornée; il est rare qu'elle contribue à l'augmenter, et plus rarement encore le siège de l'astigmatisme est dans le cristallin seul.

Puisque nous avons vu que l'astigmatisme est causé exclusivement par des défectuosités dans la forme des surfaces réfrin-

gentes de l'œil, nous ne pouvons nous étonner que cette anomalie soit presque toujours congénitale.

L'astigmatisme *congénital* est donc de beaucoup le plus fréquent, du moins pour les cas d'astigmatisme régulier. Quelquefois il paraît héréditaire, parce qu'un des parents en est atteint ou parce que plusieurs enfants d'une famille présentent l'anomalie dans la même forme et au même degré.

Généralement, le degré de l'astigmatisme et la direction des méridiens principaux sont à peu près les mêmes dans les deux yeux de l'individu astigmate. Cependant on rencontre aussi des cas où l'état de réfraction présente de grandes différences dans les deux yeux (voy. plus loin *Anisométropie*). Ainsi, nous voyons par exemple chez le même individu, d'un côté un état de réfraction normal (emmétropie), et l'astigmatisme dans l'autre œil. *Donders* a attiré l'attention des observateurs sur l'asymétrie des deux côtés de la face, que l'on constate fréquemment en même temps que cette différence des deux yeux.

L'astigmatisme peut aussi être *acquis*, et succéder alors à des altérations morbides dans la forme de la cornée, ou à un déplacement du cristallin.

On constate assez souvent l'astigmatisme dans des yeux opérés de cataracte, même lorsqu'ils n'avaient pas eu trace d'astigmatisme avant l'opération. L'anomalie peut dans ces cas tenir à deux causes : L'asymétrie des méridiens de la cornée existait déjà avant l'opération, mais était corrigée par une asymétrie en sens inverse des méridiens du cristallin, du moins assez corrigée pour que le sujet ne se plaignît pas de troubles de vision (*de Graefe*). Bien plus souvent, l'opération elle-même amène l'astigmatisme. Le tissu cicatriciel, en se rétractant, aplatit la cornée dans ce sens et détermine ainsi une asymétrie des méridiens de cette membrane. La même chose s'observe après des iridectomies et des sclérotomies.

Traitement. — De même que la myopie est corrigée par des verres concaves, l'hypermétropie par des verres convexes, nous neutralisons les effets de l'astigmatisme par des *verres cylindriques*. Une lentille cylindrique est taillée de manière que les rayons de lumière qui la traversent dans une direction (celle de l'axe du cylindre) ne subissent aucune déviation dans leur marche ; les rayons lumineux qui la traversent dans la direction

opposée (perpendiculaire à l'axe du cylindre) sont réfractés. Si le cylindre est convexe, ils sont rendus plus convergents; tandis que si le cylindre est concave ils sont rendus plus divergents. On distingue ainsi des verres cylindriques, concaves et convexes, d'après la valeur positive ou négative de leur puissance réfringente, et on les désigne de la même manière que les verres sphériques, en ajoutant seulement *c*. Ainsi, un verre cylindrique concave de 1 mètre de foyer sera désigné par *c* — 1 D: un verre cylindrique convexe de 1 mètre de foyer, par *c* + 1 D.

On comprendra facilement comment des verres cylindriques appropriés corrigeront tous les degrés d'*astigmatisme simple*, myopique ou hypermétropique; il suffira d'employer des verres cylindriques concaves dans le premier cas, convexes dans le second, et de placer toujours l'axe du cylindre dans le sens du méridien emmétrope.

Pour corriger A*m* 4 D (astigmatisme myopique de 4 D), on emploiera *c* — 4 D, c'est-à-dire un verre cylindrique concave n° 4 D.

Pour corriger A*h* 2 D (astigmatisme hypermétropique de 2 D), on emploiera *c* + 2 D, c'est-à-dire un verre cylindrique convexe n° 2 D.

Dans ces deux cas il ne nous reste plus qu'à indiquer la position qu'il faudrait donner, dans les lunettes, aux verres cylindriques. Dans ce but, on détermine l'angle que l'axe du verre cylindrique doit former avec la verticale, détermination qui se fait très facilement pendant le diagnostic de l'astigmatisme, soit à l'aide de l'astigmomètre d'*Unger* où ces angles sont notés comme cela se voit sur la figure 174, soit directement par les verres cylindriques que nous plaçons dans une monture d'essai, dont chaque côté porte un limbe divisé de 15 en 15 degrés. La notation pour l'opticien sur la feuille de prescription doit être faite de manière à éviter toute erreur. Le mieux est de tracer sur cette feuille la direction à donner à l'axe du cylindre par une ligne verticale, horizontale ou oblique, et d'inscrire, dans ce dernier cas, au-dessus de la ligne, le chiffre de l'inclinaison. Au-dessous de la ligne on indique par un D l'œil droit, par un G l'œil gauche du malade.

Pour corriger l'*astigmatisme composé*, il faut combiner des verres sphériques avec des verres cylindriques: les opticiens

fabriquent des verres *sphéro-cylindriques* dont l'axe présente une certaine force de réfraction, et la direction perpendiculaire à l'axe une force de réfraction supérieure. Ces verres sont taillés comme des verres sphériques sur une de leurs surfaces, et comme des cylindres sur l'autre. Pour un cas d'astigmatisme composé de M 3 D + A *m* 1 D, il faudra un verre sphérique concave n° 3 D combiné avec un verre cylindrique concave n° 1 D, que l'on désigne pour l'opticien plus brièvement par la formule :

$$-3\ \mathrm{D} \supset c - 1\ \mathrm{D}.$$

Pour un cas d'astigmatisme composé de H 2 D + A *h* 1,25 D, il faudra un verre sphérique convexe n° 2 D combiné avec un verre cylindrique convexe n° 1,25 D, que l'on désigne par la formule :

$$+2\ \mathrm{D} \supset c + 1{,}25\ \mathrm{D}.$$

L'*astigmatisme mixte* est, on se le rappelle, la variété d'astigmatisme dans laquelle l'un des méridiens est myope et l'autre hypermétrope. Pour corriger cette anomalie, les verres cylindriques simples ne pourraient pas servir, et les verres sphéro-cylindriques présentent, lorsqu'on veut les employer contre l'astigmatisme mixte, de grands inconvénients qu'il est facile d'éviter en se servant de verres dits *verres bicylindriques*. Ces verres ont deux surfaces cylindriques, dont les axes sont perpendiculaires l'un sur l'autre; l'une des surfaces est convexe, l'autre concave. Un verre bicylindrique qui doit avoir dans une direction l'effet d'un verre convexe n° 3 D et dans l'autre (perpendiculaire à la première) l'effet d'un verre concave n° 2 D, serait désigné par la formule $c + 3\ \mathrm{D} \supset c - 2\ \mathrm{D}$. Il faudrait donc prescrire ce verre dans un cas d'astigmatisme mixte où il existe une hypermétropie de 3 D dans un méridien, et une myopie de 2 D dans l'autre.

Dans un cas d'astigmatisme mixte avec une myopie prédominante, par exemple A *m h* 5 D composé de M 3 D + H 2 D, le verre correcteur serait :

$$c - 3\ \mathrm{D} \supset c + 2\ \mathrm{D}.$$

Dans tous ces cas, il faudrait placer l'axe de la surface concave dans la direction du méridien hypermétrope, et *vice versa* pour l'axe de la surface convexe.

Jusqu'ici nous ne nous sommes occupés que des verres à donner pour la vision de loin. Lorsqu'on veut donner des verres pour lire et écrire à un astigmate hypermétrope affecté de presbyopie, ou à un astigmate myope (dans les conditions indiquées page 546), on ne changera rien à la force du verre cylindrique, mais on combinera avec le même verre cylindrique un verre sphérique convexe plus fort pour l'hypermétrope presbyte, un verre concave plus faible pour le myope. Ainsi, a-t-on affaire à un astigmate hypermétrope atteint de H 3 D + A*h* 1,50 et de presbyopie 1 D, on ajoutera au verre qui neutralise l'hypermétropie (+ 3 D) un autre verre qui indique le degré de sa presbytie (+ 1 D). On obtiendrait ainsi un verre convexe n° 4D, et le verre qu'on lui prescrirait pour lire serait le verre suivant + 4 D ⌒ *c* + 1,50 D. — Veut-on faire lire à une distance de 25 centimètres un astigmate myope atteint de M 6 D + A *m* 6 D : il faut déduire du verre qui corrige sa myopie une lentille ayant pour distance focale la distance même à laquelle on veut que le myope voie. Dans l'exemple que nous avons choisi, le verre avec lequel il devrait lire à 25 centimètres serait un verre concave de 2 D ($6 - \frac{1}{0,25} = 6 - 4$) combiné avec un verre concave cylindrique n° 3 D. Nous désignons ce verre par la formule — 2 D ⌒ *c* — 3 D.

Ajoutons encore ici que lorsqu'on emploie des verres sphéro-cylindriques, il faut placer le verre de manière que la surface dont la courbure est la plus forte soit dirigée vers l'œil. Si l'une des surfaces est convexe, l'autre concave, c'est celle-ci qui doit être tournée vers la cornée.

ASTIGMATISME IRRÉGULIER.

L'*astigmatisme irrégulier* est produit, comme nous l'avons expliqué plus haut, par la différence de réfraction dans plusieurs secteurs du même méridien. Il en résulte un abaissement considérable de l'acuité visuelle et parfois la polyopie monoculaire. — La *cause* de l'astigmatisme irrégulier réside dans des irrégularités de courbure de la cornée, à la suite de kératites, de staphylômes et d'opérations, ou dans des modifications de l'indice de réfraction de la substance cristallinienne, que l'on observe parfois au début du développement de cer-

taines formes de cataracte. — L'astigmatisme irrégulier ne peut être neutralisé par des verres, mais nous obtenons souvent des améliorations de la force visuelle à l'aide de lunettes sténopéiques, sphériques ou cylindriques qui corrigent partiellement l'anomalie de la réfraction. — Quant à l'opération du kératocone, voy. p. 168.

ARTICLE VII

Différence de réfraction dans les deux yeux (Anisométropie).

Les anomalies de la réfraction existent ordinairement à peu près au même degré dans les deux yeux.

Si telle est la règle, il y a cependant des exceptions. La puissance réfringente peut ne pas être la même dans les deux yeux. Nous rencontrons sous le rapport de ces différences toutes les variétés possibles : tandis qu'un œil est normal (emmétrope), l'autre est myope, hypermétrope ou astigmate ; ou bien il y a myopie, hypermétropie ou astigmatisme dans les deux yeux, mais à des degrés différents ; ou enfin un œil est myope et l'autre hypermétrope ou astigmate. Dans ce dernier cas, c'est-à-dire si l'astigmatisme n'existe que d'un côté, c'est presque toujours un astigmatisme myopique si l'autre œil est myope ; ou hypermétropique si l'autre œil est hypermétrope ; ou mixte si l'autre œil est emmétrope (*Donders*).

Cette différence dans la réfraction des deux yeux existe presque toujours depuis la naissance ; cependant, elle peut aussi être acquise comme, par exemple, après l'opération d'une cataracte unilatérale.

Quant au fonctionnement des deux yeux, différents au point de vue de leur réfraction, il faut y distinguer trois possibilités :

1° Les deux yeux, quoique différents, concourent ensemble à la vision, il y a *vision binoculaire simple ;*

2° Les deux yeux ne regardent *jamais ensemble;* mais selon les circonstances, on se sert tantôt de l'un, tantôt de l'autre ;

3° Un des deux yeux est *exclu* d'une manière permanente de la vision.

Pour juger si la vision binoculaire existe, on place devant un

des yeux un prisme avec sa base en haut ou en bas en prenant pour objet de fixation la flamme d'une bougie ; il produira de la diplopie et les deux images seront superposées.

Dans une seconde série de sujets chez lesquels il existe une différence dans la puissance réfringente des deux yeux, nous observons que ces personnes se servent alternativement, tantôt d'un œil, tantôt de l'autre, mais jamais des deux yeux en même temps. Il n'y a donc plus de vision binoculaire. Généralement, un des yeux sert pour la vue de près, l'autre pour la vue de loin ; cela surtout lorsqu'un des yeux est myope et l'autre hypermétrope ou emmétrope. Le sujet travaille avec l'un ou l'autre de ses yeux, suivant les besoins du moment.

Dans la troisième série des cas de différence de réfraction dans les deux yeux, le sujet ne se sert jamais que d'un œil et toujours du même, l'autre étant exclu tout à fait de la vision. Cet état se rencontre surtout dans les cas d'amétropie très prononcée, surtout de myopie forte, et lorsqu'il existe encore une autre cause (taie de la cornée, opacités du cristallin, amblyopie) produisant un défaut particulier de netteté pour une des images rétiniennes. Dans ce cas, l'un des yeux subit souvent une déviation (strabisme).

Quant aux cas où la différence d'adaptation des yeux dépend d'un affaiblissement ou de la paralysie du pouvoir accommodatif dans un œil, nous nous en occuperons lorsque nous traiterons des anomalies de l'accommodation.

Quels sont les moyens à employer dans ces cas de différence de réfraction ? La réponse à cette question dépend en premier lieu de l'existence ou de l'absence de la vision binoculaire. Lorsque nous reconnaissons son existence par les moyens indiqués plus haut, la première indication est de la conserver ; si, par hasard, elle n'existe que pour une certaine distance, de l'étendre autant que possible à toutes les distances.

Nous devons dans ces cas nous laisser guider par la façon dont la vision des individus se comporte, lorsque nous leur choisissons des lunettes. Si un des yeux est emmétrope avec une acuité visuelle normale, l'autre légèrement amétrope, il n'y a pas lieu d'employer des verres correcteurs. Si les deux yeux sont amétropes, on commence par l'œil qui voit le plus nettement et qui nécessite le verre le plus faible. On choisit

pour cet œil le verre que sa réfraction exige et d'après les règles établies. Si l'amétropie de l'autre œil est de la même espèce et si le même verre employé simultanément pour l'autre œil conserve la vision binoculaire et fournit une bonne acuité visuelle, il n'y a pas de raison de donner des verres différents pour les deux yeux. Dans d'autres cas, la force visuelle obtenue par la correction complète d'un œil seulement pourrait être insuffisante ; il faudrait essayer alors l'effet de lunettes corrigeant aussi l'anomalie du second œil. Si, malgré la différence des verres, les sujets n'accusent pas de troubles visuels produits par une diplopie manifeste ou larvée, et qu'en même temps leur vision soit notablement améliorée par les lunettes, on leur en permettra l'usage. Ce résultat n'est obtenu, en général, que lorsque la différence entre la force des deux verres n'est pas très grande.

Il arrive souvent aussi que l'usage des verres pareils en force ne satisfait pas les malades ; d'autre part, nous ne pouvons leur donner des verres dont chacun correspond exactement au degré de l'amétropie, parce que la vision binoculaire en souffrirait. Il faut alors essayer pour l'œil le plus amétrope un verre un peu plus fort que celui de l'autre œil et prescrire les lunettes qui obtiennent la plus grande force visuelle tout en conservant la vision binoculaire.

Dans les cas de myopie, on prescrira généralement le verre qui correspond au degré de myopie le plus faible, puis au besoin un verre un peu plus fort pour l'autre œil. Dans l'hypermétropie, un verre un peu trop fort d'un côté n'aurait pas les mêmes inconvénients que dans la myopie.

Dans les deux autres séries de cas, c'est-à-dire lorsque la vision binoculaire simple est détruite, notre tâche est beaucoup plus facile. L'œil dont le malade se sert habituellement doit être mis d'abord, par le verre approprié à son état de réfraction, dans les meilleures conditions de vision, et notre attention se portera ensuite sur l'autre œil, afin de le faire exercer, de manière à conserver sa force visuelle.

Chez des individus jeunes encore, chez lesquels, à la suite de différences dans la réfraction des deux yeux, la vision binoculaire n'existe pas, nous essayons toujours de la ramener, et si la patience du malade ne nous fait pas défaut, nous réussissons souvent. Dans ce but, nous commençons par faire exercer à

part celui des deux yeux qui ne sert pas habituellement à la vision, et qui, à la suite de cette exclusion, a perdu de sa force visuelle. Lorsque l'acuité visuelle a ainsi suffisamment gagné, il est assez facile de provoquer la vision avec les deux yeux, c'est-à-dire la diplopie. Souvent cette dernière s'établit spontanément; sinon nous la provoquons à l'aide d'exercices particuliers faits avec le stéréoscope ou avec des verres prismatiques (voy. *Traitement orthopédique du strabisme*).

Lorsque la vision des deux yeux a ainsi acquis la force nécessaire, il faut rechercher la cause qui s'oppose à l'accomplissement de la vision binoculaire. Est-ce la déviation strabique facilitée par la différence de la puissance réfringente des deux yeux? est-ce cette différence de réfraction seule? Dans ce dernier cas, nous corrigerons immédiatement ces défauts de réfraction, d'après les règles indiquées plus haut; tandis que l'importance de la déviation nous obligera dans une autre série de ces cas à rétablir d'abord l'équilibre des forces musculaires, d'après les lois valables pour l'opération du strabisme. Dans les deux ordres de cas que nous venons de signaler, il sera toujours indispensable de continuer, après la correction des défauts optiques des yeux, les exercices méthodiques qui fortifient l'accomplissement de la vision binoculaire, jusqu'à ce que cet acte se fasse sans la moindre difficulté.

ANOMALIES DE L'ACCOMMODATION

ARTICLE PREMIER

Paralysie de l'accommodation.

Il y a une paralysie du muscle ciliaire que nous pouvons produire volontairement par l'emploi de certains *mydriatiques*, c'est-à-dire des médicaments qui amènent aussi la dilatation de la pupille. Puisque nous pouvons étudier à volonté, dans cette paralysie artificiellement produite, tous les phénomènes de la maladie qui nous occupe, il sera utile d'entrer dans quelques détails sur l'emploi de ces mydriatiques et de leur effet.

L'action de l'atropine ou de la duboisine se manifeste par

deux phénomènes : 1° la dilatation de la pupille ; 2° la paralysie de l'accommodation, qui survient un peu plus tard. Cette action est d'autant plus rapide et plus durable que la solution est plus forte ; les effets de l'atropine sont aussi plus énergiques chez l'enfant que chez l'adulte ; la duboisine agit bien plus fortement que l'atropine. La scapolamine est encore plus énergique.

Quels sont maintenant les symptômes de la paralysie artificielle produite par l'atropine ? Le premier, celui qui frappe d'abord l'observateur, est la dilatation de la pupille, la *mydriase* (voy. p. 214). La pupille devient en même temps immobile, ne réagit plus sous l'influence de l'excitant habituel, la lumière, et peut se dilater à un tel degré que l'iris devient presque entièrement invisible.

La *paralysie de l'accommodation* ne peut être reconnue que par l'examen fonctionnel de l'œil, et ses symptômes varient suivant le pouvoir réfringent de l'œil, c'est-à-dire suivant que l'individu est emmétrope, myope ou hypermétrope. Lorsqu'elle survient dans un œil normal (emmétrope) la vision des objets éloignés est nette, tandis que la vision des objets rapprochés est confuse. Des verres convexes améliorent la vision des objets rapprochés, mais chaque verre ne pourra servir que pour une distance déterminée (celle de son foyer) ; pour voir nettement à différentes distances, il faudra des verres différents, et c'est à peine si ces derniers laissent quelque latitude à la vision. — Chez un sujet atteint de myopie, la paralysie de l'accommodation cause d'autant moins de gêne que la myopie est plus forte, parce qu'il peut encore lire à la distance de son *punctum remotissimum*, qui n'a pas changé de place. — Pour les hypermétropes, chez lesquels, comme nous l'avons montré précédemment, la vision distincte ne s'effectue que par des efforts d'accommodation, la paralysie de cette dernière produit un trouble visuel tel, qu'ils ne peuvent guère voir distinctement, même de loin, sans verres convexes. Ils souffrent, par conséquent, beaucoup plus de la suppression de leur accommodation que ceux qui ont des yeux normaux ou myopes.

En dehors de ces phénomènes, il en existe un autre encore dans l'œil dont l'accommodation a été paralysée, celui de la *micropsie :* les objets dont la vue exige des efforts d'accommodation à l'état normal paraissent plus petits maintenant, parce que nous les croyons plus rapprochés qu'ils ne sont.

Pour l'œil atropinisé, les objets, par la largeur insolite de la pupille, paraissent aussi beaucoup plus fortement éclairés, et cette clarté extraordinaire devient la cause d'*éblouissements*.

Cette paralysie de l'accommodation, que nous venons d'envisager comme résultant de l'action de l'atropine, se montre aussi, indépendamment de l'emploi de cette substance, à la suite de différentes affections. Elle est un des symptômes de la paralysie de la troisième paire. Le nerf moteur oculaire commun innervant, en outre du muscle ciliaire, les muscles releveurs de la paupière supérieure, droit interne, droit supérieur, droit inférieur, petit oblique et sphincter de l'iris, on observe souvent, en même temps que l'abolition du pouvoir d'accommodation, des paralysies dans les mouvements oculaires correspondant à l'action de l'un ou de plusieurs des muscles nommés. Cependant la pupille et l'accommodation peuvent êtres seules paralysées, et cela plus ou moins complètement.

Lorsque la paralysie du sphincter de l'iris et de l'accommodation est isolée, le symptôme objectif le plus frappant est la *dilatation de la pupille*. Cette mydriase n'est cependant jamais aussi considérable que celle qui est produite par l'atropine, et le degré comme la durée de la dilatation ne sont pas même toujours en rapport direct avec le degré et la durée de la paralysie du pouvoir accommodatif. Quant aux symptômes subjectifs provoqués par cette dernière, ils sont les mêmes que dans la paralysie artificielle amenée par l'atropine. De tout ce que nous avons dit plus haut, il ressort que les malades se plaindront plus ou moins de cette affection, suivant l'état de leur réfraction.

Tous ces phénomènes sont naturellement moins marqués dans les cas où la paralysie est incomplète : le muscle se fatigue alors plus vite qu'à l'état normal, le malade éprouve le besoin d'éloigner le livre des yeux, et il survient un ensemble de symptômes que nous avons décrits à l'occasion de la presbytie et de l'asthénopie (voy. p. 530).

Étiologie. — Les causes de la paralysie de l'accommodation sont très diverses et quelquefois assez obscures. On observe cette affection sous l'influence d'un refroidissement; c'est alors une des *paralysies rhumatismales*, qui éclatent brusquement

et dont la durée est très variable. D'autres fois, cette paralysie reconnaît une *cause syphilitique*, soit que la syphilis ait donné naissance à une périostite qui comprime les nerfs dans la fente sphénoïdale, ou se propage à la gaine du nerf; soit qu'une tumeur syphilitique devienne l'agent compressif; soit encore qu'elle ait provoqué une inflammation du nerf même, une névrite syphilitique.

Tandis que la paralysie de l'accommodation est parfois passagère et de peu d'importance, nous la trouvons souvent aussi comme premier symptôme d'affections profondes et très graves. On a surtout lieu de considérer le siège du mal comme central quand les deux côtés sont pris à la fois, et diverses *affections cérébrales* peuvent devenir alors la cause de la mydriase qui ne tardera pas à se compliquer de la paralysie des autres branches de la troisième paire et d'autres nerfs crâniens, ainsi que de troubles généraux de la santé. On a observé aussi que la dilatation unilatérale de la pupille et l'affaiblissement de l'accommodation, surtout lorsqué ces symptômes persistent ou récidivent fréquemment, précèdent parfois de plusieurs années des accès d'aberration mentale, le délire des grandeurs et la paralysie générale. Une sensibilité particulière et excessive de la tête, à la percussion, apparaît alors souvent en même temps que la mydriase.

Nous rencontrons une autre cause de paralysie de l'accommodation, plus fréquente qu'on ne l'admet généralement, dans la *diphthérie*.

Cette paralysie de l'accommodation se présente presque toujours dans les deux yeux, quoique à différents degrés. *Donders* a fait remarquer le premier que cette paralysie double de l'accommodation, sans autre paralysie des muscles de l'œil ou des paupières, est un fait excessivement rare, chez les adultes du moins, et peut nous faire supposer d'emblée que la faiblesse accommodative résulte de l'affection diphthéritique. Le pronostic est très favorable dans ces sortes de parésies, et il importe, tant à ce point de vue que pour éclairer le traitement, de toujours rechercher, lorsqu'une paralysie de l'accommodation se présente, si elle n'a pas été précédée d'un mal de gorge.

Un affaiblissement plus ou moins considérable de l'accommodation d'un œil survient aussi après des contusions; il survient dans les deux yeux pendant la convalescence de maladies

graves qui ont amené une perte considérable des forces générales, telles que les fièvres typhoïdes, les pneumonies et pleurésies de longue durée.

Traitement. — Le traitement variera suivant la cause du mal. Pour les paralysies rhumatismales qui, le plus souvent, cèdent spontanément au bout de quelques semaines ou de quelques mois, on a l'habitude d'employer des vésicatoires ou une pommade à la vératrine en frictions sur le pourtour de l'orbite, et le salicylate de soude, l'iodure de potassium ou le seigle ergoté à l'intérieur. S'il existe une cause syphilitique, on emploiera le traitement spécifique, et si le système nerveux est atteint d'une manière plus générale, on devra régler la manière de vivre du malade et le traitement, suivant les règles générales applicables à ces cas. Dans les paralysies diphthéritiques, on prescrit un régime fortifiant et une médication tonique.

En dehors de cela, nous devons traiter l'état des yeux, c'est-à-dire la mydriase et la paralysie de l'accommodation. Quant à la première il est facile d'obtenir, par l'emploi de la pilocarpine ou de l'ésérine, le rétrécissement de la pupille; il faut cependant user de quelque précaution dans les instillations d'ésérine qui, employées pendant longtemps, provoquent des irritations conjonctivales. On emploie aussi avec succès des injections de strychnine dans la tempe, et le courant constant.

Pour obvier aux troubles visuels qui résultent de la paralysie de l'accommodation, il faut prescrire des *verres convexes;* le numéro de ces verres doit dépendre nécessairement de l'acuité visuelle et du genre d'occupation du malade. Lorsqu'il y a emmétropie et que, par rapport à ces circonstances, il est indiqué de placer les objets à 25 ou 30 centimètres de distance des yeux, il faudra prescrire des verres convexes n° 4 D $\left(\frac{1}{0,25}\right)$ ou 3 D $\left(\frac{1}{0,30}\right)$, ou des verres plus faibles, lorsque la paralysie de l'accommodation est incomplète. On fera donc lire d'abord le malade à l'aide de verres convexes remplaçant entièrement la force d'accommodation; peu à peu, on emploiera des verres convexes un peu plus faibles pour l'obliger à faire de petits efforts d'accommodation, gymnastique très utile, si l'on a soin de limiter les exercices de façon qu'ils ne causent jamais de fatigue. On fait ainsi lire le malade à 30 centimètres de distance

d'abord avec des verres convexes n° 3 D, puis on prend n° 2,50 D ou 2 D, et ainsi de suite, de plus en plus faibles. — Si la paralysie de l'accommodation n'existe que dans un œil, il faut se guider pour l'emploi et le choix d'un verre convexe sur le sentiment du malade. Souvent il préfère se servir de ses deux yeux, en plaçant pendant qu'il lit ou écrit un verre convexe, parfois très léger, devant l'œil atteint. L'exclusion de l'œil est plus rarement nécessaire, à moins qu'il n'existe encore d'autres paralysies musculaires et de la diplopie.

Il va sans dire qu'en choisissant les verres, il faut tenir compte de la myopie et de l'hypermétropie qui peuvent exister en même temps.

ARTICLE II

Spasme de l'accommodation.

Il est devenu très facile d'établir les phénomènes du spasme de l'accommodation, depuis que l'on peut produire à volonté cet état par l'emploi de la pilocarpine ou de l'ésérine.

Une goutte de la solution ordinaire d'ésérine (2 centigrammes pour 10 grammes d'eau) ou de pilocarpine (20 centigrammes pour 10 grammes d'eau) portée dans le sac conjonctival produit un resserrement considérable de la pupille (*myosis*) acompagné de spasme du muscle ciliaire. Le point le plus éloigné et le point le plus rapproché de la vision distincte sont déplacés et rapprochés de l'œil ; en un mot il se manifeste une *myopie* soudaine. Un symptôme très important, c'est l'intensité avec laquelle l'accommodation entre en jeu à la moindre impulsion de la volonté (*Donders*). Enfin les objets paraissent agrandis (*macropsie*).

Le *spasme de l'accommodation* produit en dehors de l'usage des myotiques se montre sous plusieurs formes. Ainsi toutes les fois qu'une cause quelconque, par exemple un peu de poussière ou un autre petit corps étranger tombé dans le sac conjonctival ou sur la cornée, produit une irritation de l'œil, nous observons un certain degré de myosis et de spasme d'accommodation, de durée passagère. Un autre genre de spasme accommodatif dépend des efforts excessifs et trop prolongés du muscle ciliaire, que nous constatons chez tous les individus (amblyopes,

astigmates) qui cherchent à obtenir de grandes images rétiniennes en rapprochant les petits objets le plus possible de leurs yeux. Chez les myopes, où nous rencontrons fréquemment un certain degré du spasme accommodatif, nous pouvons l'attribuer à la prédilection bien connue de ces malades pour de petits objets qu'ils sont obligés de rapprocher beaucoup de leurs yeux, et à la durée de cette tension du système accommodateur pendant un travail continu, surtout quand ils travaillent dans de mauvaises conditions d'éclairage. Mais c'est surtout chez les hypermétropes que nous constatons une certaine prédisposition à une tonicité excessive du muscle ciliaire. Chez eux, en effet, la vision ne peut s'effectuer à aucune distance sans des efforts d'accommodation, qui finissent par amener un état de tension permanente du muscle ciliaire, puis, en cas d'excès de travail, un véritable spasme du muscle. Nous savons, en effet, que la fatigue musculaire produit, dans de certaines conditions, un état de contracture tétanique, par exemple dans la crampe des écrivains.

Enfin, on a rencontré le spasme de l'accommodation comme un symptôme réflexe d'autres névroses, par exemple des nerfs facial et ophtalmique (*de Graefe*) ainsi que chez les hystériques.

Les symptômes de cette affection, en dehors du *myosis* qui l'accompagne presque toujours, varient selon l'état de réfraction de l'individu qui en est atteint. Dans un œil normal (emmétrope), le spasme de l'accommodation produit une myopie soudaine; dans un œil myope, la myopie augmente subitement; un œil hypermétrope enfin devient moins hypermétrope, sa réfraction peut paraître normale; plus encore, l'hypermétrope peut devenir myope. En effet, si le spasme de l'accommodation est assez grand, il pourra suffire pour ramener le foyer des rayons lumineux, réunis chez l'hypermétrope dans un point derrière la rétine, jusque sur la rétine, et même dans un point situé en avant de cette membrane.

Chez toutes les personnes atteintes de spasme d'accommodation, nous constatons que les efforts pour travailler de près, et chez les hypermétropes même la vision des objets éloignés, s'accompagnent de douleurs oculaires et périorbitaires. Ces symptômes sont parfois tellement frappants qu'ils attirent toute notre attention. Si l'on veut s'assurer qu'ils sont causés par le

spasme du muscle ciliaire, il suffit d'essayer l'effet des mydriatiques (atropine ou duboisine), dont les applications sur l'œil doivent parfois être répétées à plusieurs reprises, parce que le muscle ne cède pas toujours immédiatement à l'influence de ces médicaments. Nous verrons alors la myopie diminuer ou disparaître, ou même se changer en hypermétropie.

Le *traitement* consiste surtout dans le repos des yeux, et dans l'immobilisation méthodique du muscle ciliaire, à l'aide de l'atropine ou de la duboisine. Il est quelquefois nécessaire de continuer ce traitement pendant longtemps avant de voir cesser le spasme. D'autres fois, on le voit reparaître aussitôt que l'on cesse l'emploi de l'atropine dont l'usage, par conséquent, devient quelquefois indispensable pendant des mois entiers.

Lorsqu'à l'aide des mydriatiques on a obtenu une paralysie complète du muscle de l'accommodation, il est permis de prescrire des lunettes appropriées et d'autoriser l'application des yeux, à moins de motifs particuliers qui s'y opposent, tels que l'hyperesthésie rétinienne, la myopie progressive, etc. En cas d'hypermétropie, il faut la corriger complètement par des verres et prescrire leur usage continu (en teinte fumée pour la rue). Pour le travail, on choisit le verre qui permet de voir nettement à la distance de 35 centimètres. Même après la cessation des mydriatiques, l'emploi des verres nécessaires est indispensable pour le travail.

CHAPITRE XI

MUSCLES DE L'OEIL

Anatomie et physiologie. — Le globe oculaire représente un sphéroïde, et les mouvements qu'il exécute ne sont que des révolutions autour d'un centre parfaitement invariable dans sa position. A l'état normal, la position du globe lui-même ne varie pas.

Les six muscles chargés de lui imprimer ses mouvements forment deux groupes : 1° les quatre droits ; 2° les deux obliques. Les deux derniers réunis ont pour effet de tirer le globe de l'œil en avant ; les droits, antagonistes des obliques sous ce rapport, le tirent en arrière, et il se trouve ainsi en équilibre lorsque les muscles sont en synergie normale. Dans les conditions opposées, il est susceptible d'être tourné par eux, en tous sens, autour de son centre fixe, sans changement de place.

Pour déterminer la position d'une telle sphère, il ne suffit pas d'indiquer les changements qu'un seul point subit pendant la rotation ; car ce point étant fixe (comme le pôle d'un axe quelconque, par exemple), la sphère peut encore changer de position par des rotations autour des axes, dont ce point représente un pôle ; il est donc nécessaire de déterminer encore un autre point ou une ligne. Sur le globe oculaire, nous prenons comme points de précision le *centre de la cornée*, et le *méridien vertical* de l'œil passant par le centre de la cornée. De cette façon, nous déterminons la rotation de l'œil en indiquant la direction dans laquelle est porté le centre de la cornée, et quelle inclinaison a été communiquée au méridien vertical.

La direction de l'action d'un muscle est donnée par une ligne qui réunit les milieux de ses deux insertions. Le plan qui réunit cette ligne au centre de révolution du globe oculaire, qui est en même temps son centre sphérique, reçoit le nom de *plan du muscle*. L'*axe*

de révolution du muscle est la ligne perpendiculaire au point de rotation de son plan.

Établissons maintenant les rapports anatomiques du globe oculaire avec les muscles oculo-moteurs. Les muscles droits prennent naissance du fond de l'orbite à l'anneau fibreux qui entoure le nerf optique ; leur direction est rectiligne jusqu'à la plus grande circonférence du globe. A partir de leur point de tangence, où ils n'ont pas encore percé la membrane de Tenon, jusqu'à leur insertion terminale, ils décrivent une courbe analogue à celle de la partie qu'ils recouvrent. Du reste, sauf l'insertion de leurs tendons à la sclérotique, ces muscles sont libres jusqu'à l'équateur du globe; leur surface interne est tapissée d'une membrane lisse, prolongement de l'enveloppe fibreuse. Les insertions antérieures doivent être

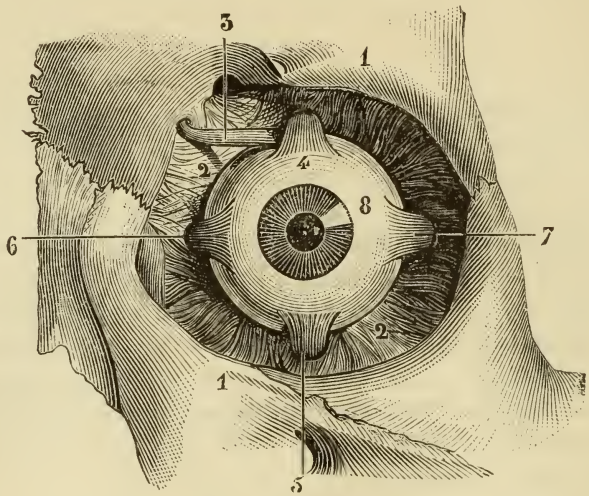

Fig. 175. — 1, 1, pourtour de l'orbite; 2, 2, portion palpébro-oculaire de l'aponévrose 3, muscle grand oblique; 4, muscle droit supérieur; 5, muscle droit inférieur; 6, muscle droit interne; 7, muscle droit externe; 8, globe oculaire. (Figure empruntée à l'*Anatomie chirurgicale* de Richet.)

étudiées séparément (fig. 175). Avant leur insertion, les muscles de l'œil percent l'enveloppe fibreuse du globe oculaire, et partout où ils la traversent, celle-ci présente des prolongements en forme de gaines, qui s'amincissent peu à peu et se perdent dans le périmysium. Ces prolongements sont d'une grande importance pour le procédé moderne de la strabotomie. Sur les bords des muscles, ils ont l'aspect de deux plis tendus en forme de voiles (gaines latérales), tandis qu'ils tapissent leur surface interne d'un fascia dense et serré. On voit ainsi que, par ces prolongements, les muscles peuvent encore agir sur le globe oculaire, lorsque leur insertion est coupée près de la sclérotique.

Le *muscle droit interne* (fig. 176, 5), le plus fort des muscles de l'œil, suit un trajet parallèle à la paroi interne de l'orbite, et s'insère en avant par une aponévrose large de 8 millimètres dont la partie moyenne est au niveau du centre de la cornée, et à une distance d'environ 5 millimètres du bord cornéal (fig. 175, 6).

Le *droit externe* (fig. 176, 3), le plus long des muscles droits, a le plus grand chemin à parcourir le long de la paroi orbitaire externe, et embrasse le globe dans une grande étendue; il s'insère, en avant, par un tendon de 6 millimètres de largeur, au niveau du centre de la cornée, et à une distance d'environ 7 millimètres du bord cornéal (fig. 175, 7).

Il résulte de ce que nous venons de dire que le plan de ces deux muscles est horizontal et exactement le même pour tous deux. Leur axe de révolution est donc vertical, et coïncide avec l'axe vertical de l'œil, qui forme un angle droit avec l'axe optique. Supposons maintenant l'œil dans la position initiale, position dans laquelle l'axe optique est horizontal et le centre de la cornée exactement dirigé en avant : le droit interne tournera l'œil horizontalement en dedans, tandis que le méridien vertical gardera sa direction ; le droit externe tournera la cornée horizontalement en dehors, sans aucune inclinaison du méridien vertical.

Le *droit supérieur* (fig. 176, 4), se dirige parallèlement à la paroi supérieure de l'orbite, d'arrière en avant et de dehors en dedans, de sorte qu'une ligne droite réunissant les parties moyennes de ses insertions formerait avec l'axe optique un angle de 20 degrés ; son tendon, large de 7 à 8 millimètres, s'épanouit en une aponévrose à faible convexité qui s'insère obliquement à environ 7 millimètres du bord supérieur de la cornée (fig. 175, 4), de façon que son extrémité interne est de 2 millimètres plus rapprochée de la cornée que son extrémité externe.

Le *droit inférieur* vient aussi d'arrière en avant, et de dehors en dedans ; la partie moyenne de son aponévrose d'insertion, large de 7 millimètres, est placée à 6 millimètres du bord inférieur de la cornée à 1 millimètre en dedans du méridien vertical. Cette insertion (fig. 175, 5) est oblique, de telle sorte que l'extrémité interne est de 2 millimètres plus rapprochée de la cornée que l'externe.

Pour plus de simplicité, supposons à ces deux muscles un même plan ; il sera vertical, oblique d'arrière en avant et de dedans en dehors, et rencontrera l'axe optique sous un angle de 20 degrés. L'axe de révolution du plan de ces deux muscles sera horizontal, d'avant en arrière et de dedans en dehors, et fera avec l'axe optique un angle de 70 degrés (fig. 176, *aa*). Si l'œil est tourné, de sa position initiale, autour de cet axe :

Le droit supérieur dirigera la cornée en haut et en dedans, et imposera au méridien vertical une inclinaison en dedans.

Le droit inférieur dirigera la cornée en bas et en dedans, et imposera au méridien vertical une inclinaison en dehors.

L'effet de ces muscles sur le déplacement de la cornée sera d'autant plus grand que l'œil se rapprochera davantage de l'angle externe des paupières; leur effet sur l'inclinaison du méridien augmentera d'autant plus que la cornée se dirigera davantage du côté de l'angle interne.

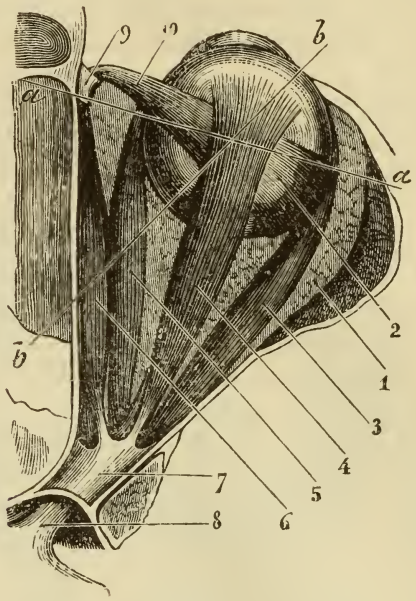

Fig. 176. — Muscles moteurs du globe de l'œil, vus de haut en bas; 1, coupe de la cavité orbitaire; 2, muscle oblique inférieur; 3, muscle droit externe; 4, muscle droit supérieur; ce muscle cache, sur la figure, le nerf optique et le muscle droit inférieur; 5, muscle droit interne; portion directe du muscle oblique supérieur; 7, anneau tendineux de Zinn; 8, nerf optique; 9, poulie de réflexion du muscle oblique supérieur; 10, portion réfléchie du muscle oblique supérieur; *aa*, axe de rotation du globe pendant la contraction du muscle droit supérieur ou droit inférieur; *bb*, axe de rotation du globe pendant la contraction des muscles obliques; le troisième axe de rotation, qui correspond aux muscles droit externe et interne, est perpendiculaire au plan de la figure.

L'*oblique supérieur* (fig. 176, 6) vient du fond de l'orbite, se dirige en avant, s'amincit en un tendon qui passe sur sa poulie (fig. 176, 9), puis s'élargit, se dirige de dedans en dehors (fig. 176, 10) et passe sous le droit supérieur, pour aller s'insérer à la sclérotique, au côté temporal de la circonférence postérieure du globe, par une aponévrose large de 6 millimètres, à convexité postérieure et externe dont l'extrémité postérieure est à 7 ou 8 millimètres du nerf optique, et l'extrémité antérieure à 12 ou 14 millimètres.

L'*oblique inférieur* vient de la partie interne et antérieure du

plancher orbitaire, en dehors du sac lacrymal, se dirige d'abord sous le droit inférieur, en arrière et en dehors. Bientôt, après un trajet de 5 millimètres, il se porte fortement en haut et en arrière, passant de cette façon entre le droit externe et le globe oculaire; devenu plus large et plus mince, il va s'insérer par un tendon très court, près de l'oblique supérieur (fig. 176, 2). Son insertion, large de 10 millimètres, décrit une convexité en haut et en avant, dont l'extrémité supérieure est à 14 millimètres du nerf optique, tandis que l'inférieure n'en est qu'à 4 millimètres.

Le plan des deux obliques est vertical, dirigé d'arrière en avant et de dedans en dehors, et forme avec l'axe optique un angle de 55 degrés. Il suit de là que l'axe de révolution des mouvements de ces muscles traverse le globe oculaire horizontalement, se dirige d'avant en arrière et de dehors en dedans, et rencontre l'axe optique sous un angle de 35 degrés (fig. 176, *bb*).

L'oblique supérieur tourne la cornée en bas et en dehors, et incline le méridien vertical en dedans.

L'oblique inférieur tourne la cornée en haut et en dehors et incline le méridien vertical en dehors.

L'effet de ces muscles sur le déplacement de la cornée sera d'autant plus grand que l'œil se tournera davantage vers le nez; leur effet sur l'inclinaison du méridien augmentera d'autant plus que la cornée se dirigera davantage du côté de la tempe.

Après avoir étudié isolément l'action des muscles de l'œil, il nous reste à examiner la part que chacun d'eux prend aux divers mouvements que le globe oculaire exécute (lois de *Donders*).

1° Dans la *direction horizontale du regard en avant, en dehors et en dedans*, le méridien vertical de la cornée n'est pas incliné, il reste vertical. Pour le regard horizontal en avant, tous les muscles sont en équilibre, et il n'y a ni déviation de la cornée ni inclinaison du méridien. Pour le regard horizontal en dehors, le droit externe suffit, car nous avons vu que son action est de diriger l'œil en dehors, sans incliner le méridien vertical; il remplit donc les conditions nécessaires à ce mouvement. Pour le regard horizontal en dedans, le muscle droit interne suffit également.

2° Dans la *direction verticale du regard en avant, en haut et en bas*, le méridien vertical n'est pas incliné, il reste vertical. Pour le regard vertical en haut, le muscle droit supérieur doit fonctionner; mais nous avons vu qu'en se contractant, il dirige en même temps la cornée en dedans et incline le méridien vertical en dedans. Il faudra donc, pour tourner l'œil verticalement en haut, une seconde force qui puisse contre-balancer les effets simultanés du droit supérieur : le petit oblique seul a cette influence, il dirige l'œil en haut, un peu

en dehors et incline le méridien vertical en dehors. Le regard vertical en haut est donc exécuté par l'action combinée des muscles droit supérieur et petit oblique, dont les effets se réunissent pour amener la direction en haut, se compensent pour la déviation latérale et pour l'inclinaison du méridien. Pour le regard vertical en bas, il y a combinaison des muscles droit inférieur et grand oblique, par des raisons analogues que nous croyons inutile de reproduire.

3° Pour la *direction oblique du regard en haut et à gauche*, les méridiens verticaux des deux yeux sont inclinés parallèlement à gauche ; celui de l'œil gauche en dehors, celui de l'œil droit en dedans. Pour l'exécution du mouvement en haut et en dehors, nous devons penser d'abord aux muscles droit supérieur et droit externe ; mais l'action combinée des deux ne pourrait incliner le méridien vertical en dehors, puisque le droit externe est sans influence sur le méridien et le droit supérieur l'incline, au contraire, en dedans. Il nous faut donc, pour ce mouvement, un troisième muscle dont l'action compense l'inclinaison du méridien produite par le droit supérieur et lui en impose une en dehors, qui réalise alors dans les deux yeux le parallélisme des méridiens. Le petit oblique seul peut avoir cette influence, puisqu'il tourne l'œil en haut, et dans ce sens s'associe au droit supérieur, puisque, en outre, il incline le méridien vertical en dehors, effet d'autant plus marqué dans ce cas que l'œil est tourné en dehors par le droit externe, position dans laquelle l'influence des obliques sur l'inclinaison du méridien vertical est le plus prononcée. Le regard oblique en haut et en dehors est donc exécuté par l'action combinée des muscles droit supérieur, droit externe et petit oblique.

4° Dans la *direction oblique du regard à gauche et en bas*, les méridiens verticaux des deux yeux sont inclinés parallèlement à droite, celui de l'œil gauche en dedans, celui de l'œil droit en dehors. Pour exécuter ce mouvement avec l'œil gauche, nous avons d'abord le droit externe et le droit inférieur ; mais comme le premier n'a pas d'effet sur le méridien, et comme l'autre l'incline en dehors, il faut, ainsi que dans le cas précédent, un troisième muscle qui produise l'inclinaison nécessaire du méridien : c'est le grand oblique seul dont l'action cause cet effet. Le regard oblique, en bas et en dehors, est donc exécuté par l'action combinée des muscles droit inférieur, droit externe et grand oblique.

5° Dans la *direction oblique du regard à droite et en haut*, les méridiens verticaux des deux yeux sont inclinés parallèlement à droite, celui de l'œil droit en dehors, celui de l'œil gauche en dedans. Pour l'exécution du mouvement en haut et en dedans, nous avons d'abord les muscles droit supérieur et droit interne ; mais l'inclinaison du méridien en dedans, produite par l'action du premier, serait trop

prononcée comparativement à l'inclinaison du méridien en dehors dans l'autre œil, pour que le parallélisme nécessaire fût conservé. Il faut un troisième muscle pour limiter l'effet du droit supérieur. C'est le petit oblique qui a cette influence sur le méridien, et elle ne pourra être trop grande, puisque l'œil se trouve dans une position (en dedans) telle, que l'effet des obliques sur le méridien vertical est peu prononcé. Le regard oblique en haut et en dedans est donc réalisé par l'action combinée des muscles droit supérieur, droit interne et petit oblique.

6° Dans la *direction oblique du regard à droite et en bas*, les méridiens verticaux des deux yeux sont inclinés parallèlement à gauche ; celui de l'œil droit en dedans, celui de l'œil gauche en dehors. Pour l'exécution de ce mouvement en bas et en dedans, nous avons d'abord le droit inférieur et le droit interne ; mais l'effet du premier sur l'inclinaison du méridien serait trop fort pour amener le parallélisme des méridiens des deux yeux, et cet effet est limité par l'action du grand oblique. Le regard oblique en bas et en dedans est donc produit par l'action combinée des muscles droit inférieur, droit interne et grand oblique.

L'*innervation* des muscles droits externes se fait par la sixième paire intracranienne ; celle des obliques supérieurs par la quatrième paire ; celle des autres muscles par la troisième paire. Pour les mouvements associés des deux yeux, on attribue une importance prépondérante aux corps quadrijumeaux antérieurs qui, d'après les expériences d'*Adamueck*, seraient le centre d'une innervation commune aux deux yeux.

ARTICLE PREMIER

Paralysies des muscles de l'œil.

A. — CONSIDÉRATIONS GÉNÉRALES.

Les troubles d'innervation se manifestent par une diminution dans la puissance de la contractilité musculaire, qui peut être seulement affaiblie ou totalement détruite, ce qui a fait distinguer différents degrés, dans cette affection, depuis une légère parésie jusqu'à la paralysie complète. Le nombre des muscles malades diffère selon les nerfs atteints. Si l'affection siège dans la sixième paire, les symptômes se manifestent dans le muscle

droit externe ; si c'est la quatrième paire qui est atteinte, le muscle grand oblique seul en subira l'effet ; enfin, si la troisième paire est affectée, les symptômes se présenteront soit dans un, soit dans plusieurs, soit même dans tous les muscles animés par cette paire. On voit dans quelques cas la paralysie envahir simultanément plusieurs paires de nerfs (ophtalmoplégie).

Toute paralysie d'un muscle se traduit d'abord par une *diminution de la mobilité de l'œil* dans la direction où ce muscle agit à l'état normal. Il ne faut cependant pas oublier qu'il peut exister une perte de mobilité sans paralysie (tumeurs de l'orbite, symblépharon), et une paralysie incomplète sans perte de mobilité *apparente*. La mobilité absolue et normale de l'œil a des variations physiologiques assez étendues : on convient généralement que, dans un œil sain, l'*adduction* la plus forte (rotation de l'œil vers le nez) amène l'œil en dedans jusqu'à cacher le bord interne de la pupille sous la caroncule, tandis que dans l'extrême *abduction* (rotation de l'œil vers la tempe), le bord de la cornée seulement atteint la commissure externe.

On commencera donc par examiner la mobilité absolue de l'œil que l'on suppose malade, et l'on en contrôlera l'étendue par la comparaison avec la mobilité de l'autre œil.

Dans cet examen on constatera, en cas de paralysie complète d'un muscle, que le globe oculaire ne peut plus être tourné dans la direction où ce muscle doit agir. Si la paralysie est moins prononcée, l'œil pourra se diriger plus ou moins dans le sens indiqué ; lorsqu'il est arrivé à la limite de son mouvement, on le verra terminer ses efforts par quelques mouvements saccadés qui épuisent vite la force musculaire encore disponible. Il faudra distinguer ces saccades qui se font dans la direction du muscle malade de celles par lesquelles d'autres muscles tendraient à remplacer l'action du muscle affaibli.

Un second signe important provient de l'examen des mouvements associés dans les deux yeux. Pour opérer un certain mouvement dans une direction donnée, la même impulsion nerveuse est transmise aux deux yeux. Si donc il existe une paralysie musculaire dans un œil, le degré d'innervation qui suffit pour le côté sain ne suffit pas pour l'œil malade. L'axe optique de ce dernier ne sera plus dirigé sur l'objet fixé, il sera dévié du côté opposé au muscle paralysé ; on constatera un *strabisme paralytique*. Cette déviation de l'œil se prononcera

naturellement de plus en plus, à mesure que le malade dirigera son regard dans le sens où l'action musculaire fait défaut. Si alors on couvre de la main l'œil sain, l'autre sera obligé pour se mettre en fixation de faire une rotation plus ou moins étendue dans le sens du muscle paralysé : ce symptôme est décisif dans le cas où l'on reconnaît difficilement quel est le côté malade.

Dans cette épreuve, nous constatons en second lieu un phénomène caractéristique. Après avoir caché avec la main l'œil sain, et amené l'œil malade à la fixation, si l'on examine la position de l'œil sain sous la main, on remarquera que cet œil a fait un mouvement dans le même sens que l'œil malade, mais d'une étendue deux, trois, quatre fois plus considérable (*déviation secondaire*). En effet, pour redresser l'œil, le muscle paralysé a dû faire un certain effort. Cet effort, qui est accompagné dans l'œil sain par un effort analogue, y produira nécessairement un effet bien plus grand et d'autant plus prononcé que la paralysie musculaire dans l'autre œil est plus complète.

Un troisième symptôme de toute paralysie musculaire de l'œil est un défaut notable dans la *projection des objets fixés*, c'est-à-dire dans la détermination de la place qu'ils occupent dans l'espace. Si, fermant l'œil sain, on enjoint au malade de diriger, très rapidement et sans tourner la tête, le bout de son doigt sur un objet quelconque (le doigt du médecin, par exemple), placé du côté du muscle paralysé, le doigt du malade ira toujours à côté et cela du côté correspondant à l'œil paralysé ; cela est aisé à comprendre. En effet, on juge de la position qu'occupe un objet dans l'espace par le degré de contraction à l'aide duquel l'axe optique est dirigé sur cet objet ; or, si un muscle est paralysé, l'effort nécessaire pour fixer l'objet est plus considérable qu'à l'état normal et, par conséquent, le malade le croira plus éloigné, du côté du muscle en question. Il est bien entendu qu'il faut que ces mouvements s'opèrent avec rapidité, sans quoi les malades corrigent leur jugement à mesure qu'ils avancent le doigt.

C'est de cette fausse projection que dépend le *vertige* accusé par ces malades, lorsqu'ils marchent l'œil sain étant fermé, vertige qu'il faut avoir bien soin de distinguer d'un autre vertige bien différent, qui survient lorsque les malades se servent de leurs deux yeux et qui, lui, est le produit de la diplopie. Le

vertige monoculaire, s'il est permis de nous exprimer ainsi, est bien plus prononcé lorsque plusieurs muscles sont atteints.

Un symptôme important des paralysies musculaires consiste dans le trouble de la vision binoculaire, la *diplopie*. Si la déviation paralytique est convergente, les deux images sont *homonymes*, c'est-à-dire que l'image droite vient de l'œil droit, et l'image gauche de l'œil gauche. En effet, dans le cas de convergence excessive d'un œil (voy fig. 177), l'image de l'objet *a* se forme sur la partie interne de la rétine *a'* et se trouve projetée suivant les lois de la projection du côté externe en *a''*.

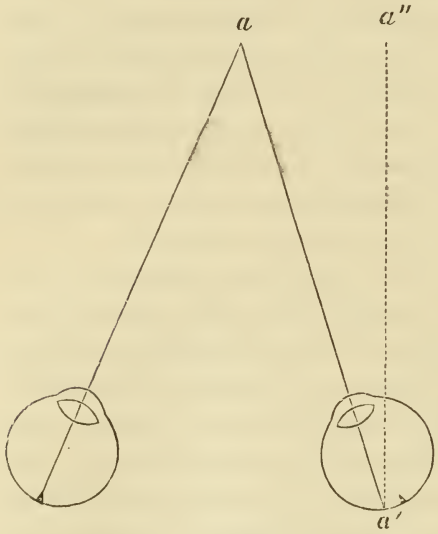

Fig. 177.

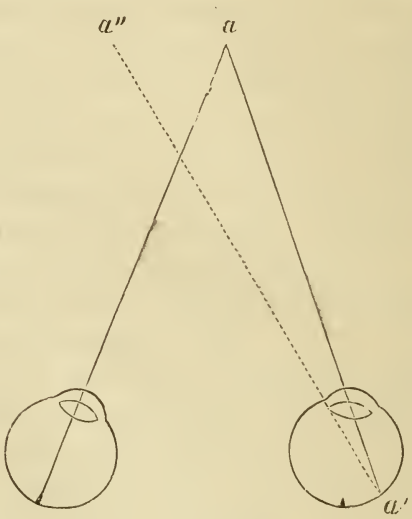

Fig. 178.

Si la déviation est divergente (fig. 178), les images sont *croisées*, c'est-à-dire que l'image droite est celle que perçoit l'œil gauche, et l'image gauche celle que perçoit l'œil droit, car l'image du point *a*, formée sur la partie externe de la rétine en *a'*, est projetée en *a''*. Pour les mêmes raisons, une déviation en bas produira une image plus élevée que celle que perçoit l'œil sain, et la déviation en haut une image plus basse. Dans les déviations en direction diagonale, c'est-à-dire en haut et en dehors, etc., la position respective des images double est analogue.

La distance qui sépare les deux images sera d'autant plus grande que l'image rétinienne sera plus éloignée de la macula de l'œil dévié. Par conséquent, cette distance dépend du degré

de déviation et *augmentera à mesure que le malade voudra diriger le regard dans le sens du muscle paralysé.*

Lorsque la déviation est très petite, comme dans les cas de légère parésie d'un muscle, la diplopie est souvent masquée, parce que les images se recouvrent en partie ; seulement les objets paraissent alors plus larges qu'ils ne sont réellement, et leurs bords présentent des cercles de diffusion qui effacent les contours. La déviation augmentant, l'image de l'œil affecté s'écarte de l'autre, et cet écartement peut devenir si notable que le malade supprime l'impression de cette image ; celle-ci devient d'ailleurs d'autant plus faible qu'elle s'approche davantage de la périphérie de la rétine. Dans ce cas le malade n'accuse plus de diplopie.

Pour faciliter au malade la perception des deux images et la détermination de leur distance, on fait bien de placer devant l'œil sain un verre coloré (violet). Nous nous servons aussi des verres prismatiques pour reconnaître une diplopie masquée. En effet, lorsqu'on place alors un prisme à réfraction verticale devant l'œil malade, les deux images seront superposées et le malade indiquera facilement leur distance latérale. Les prismes sont aussi d'une grande utilité pour contrôler l'exactitude du diagnostic des paralysies musculaires de l'œil, basé sur les symptômes indiqués. Lorsque nous avons découvert une diplopie binoculaire, un verre prismatique nous permettra de diminuer l'écartement des deux images ou de les réunir dans une seule, en transportant les rayons lumineux dans le voisinage de la *fovea centralis* ou sur celle-ci même. On comprend aisément que la position particulière dans laquelle nous devrons placer le prisme devant l'œil nous indiquera dans quel sens celui-ci était dévié à la suite de la paralysie musculaire.

Un signe caractéristique de la diplopie, et par suite de la paralysie musculaire, est que le malade tient volontiers *un œil fermé* et se sent incapable de marcher avec les deux yeux ouverts.

Les individus atteints de paralysie musculaire de l'œil donnent aussi à leur *tête* une *position particulière*, ils ne placent pas directement devant leurs yeux les objets qu'ils regardent. En effet, ces malades portent instinctivement ces objets dans la partie du champ visuel dans laquelle ils ne voient pas double, et tournent la tête de côté. Nous verrons que certaines para-

lysies entraînent une position de la tête très particulière et presque pathognomonique.

Enfin, il nous reste à signaler cette particularité que, suivant une loi physiologique basée sur l'habitude, nos yeux convergent si nous regardons en bas, tandis qu'ils divergent si nous regardons en haut. Par conséquent, les symptômes de la paralysie musculaire seront légèrement modifiés suivant la direction du regard. Si la paralysie amène de la divergence, celle-ci augmentera lorsque le malade regardera en haut, et inversement une convergence pathologique augmentera lorsque le malade regardera en bas.

B. — SYMPTOMATOLOGIE DES PARALYSIES MUSCULAIRES DE L'OEIL.

1. Paralysie de la sixième paire.

(Muscle droit externe.)

[Dans tout le cours de cet exposé, nous parlerons de l'œil gauche ; il sera facile de transporter à l'œil droit les déductions dans lesquelles nous entrerons.]

a. *Paralysie complète.* — A partir de la ligne médiane, l'œil reste complètement immobile si l'on cherche à le faire mouvoir sur la gauche. Cependant, avec quelque attention, on remarquera généralement un léger mouvement d'abduction ; seulement ce mouvement ne s'effectue pas directement en dehors ; il a lieu, soit en dehors et en haut, soit en dehors et en bas. Ce mouvement est le produit de la contraction des muscles obliques qui cherchent ainsi à suppléer à l'absence de contraction du muscle droit externe.

Si maintenant on fait fixer aux deux yeux un objet situé sur la gauche, en dehors de la ligne médiane, l'œil droit suivra bien, mais l'œil gauche restera en arrière ; on observe ainsi un strabisme convergent qui augmentera à mesure que l'objet fixé s'éloignera à gauche. En même temps on constate une diplopie homonyme.

Pour étudier les phénomènes provenant de la diplopie, on se sert habituellement, avec grand avantage, d'un verre violet foncé que

l'on place devant l'œil sain, et l'on fait regarder une bougie placée à quelques mètres de distance. L'usage de ce verre a lieu dans un triple but : 1° il différencie nettement les deux images, de sorte qu'il est toujours facile au médecin de reconnaître quelle est l'image vue par l'œil droit, et celle vue par l'œil gauche, et de constater ainsi sûrement leurs positions respectives ; 2° l'image de l'œil paralysé se produisant sur une partie excentrique de la rétine, est plus difficilement perçue par le malade, de sorte que le verre coloré, en affaiblissant l'intensité de l'image provenant de l'œil sain, facilite la perception des deux images ; 3° enfin le verre obscurcit considérablement le champ visuel et permet à l'œil de concentrer son attention sur la flamme de la bougie.

En plaçant un verre violet devant l'œil droit, le malade verra donc une flamme violette à droite et une flamme blanche à gauche, la distance des deux flammes augmentera à mesure que l'on portera la bougie vers la gauche ou que l'on tournera la tête du malade à droite ; mais elles restent toutes les deux absolument sur le même plan, à égale hauteur.

On peut faire disparaître par un prisme ayant sa base en dehors la distance latérale des deux images : comme nous l'avons vu, l'image rétinienne de l'œil malade se peint en dedans de la *fovea*, par conséquent un prisme dont la base est en dehors dévie les rayons lumineux en dehors et les ramène sur la *fovea*. Pour cet examen, il est bon de placer devant l'autre œil un prisme ayant sa base en haut ou en bas, afin d'amener une différence de hauteur des deux images et d'éviter par là toute tentative de fusion ; le prisme, qui ramène exactement les deux images l'une au-dessous de l'autre, donne alors la mesure exacte de la déviation.

En raison de la convergence et de la divergence physiologiques que nous avons mentionnées à propos du regard en haut et en bas, la ligne qui sépare la partie du champ visuel où la vision est simple de celle où elle est double, sera inclinée de haut en bas et de dedans en dehors. Dans les cas de paralysie incomplète du reste, disons-le tout de suite, la ligne de démarcation dont nous parlons variera suivant le point de départ de l'examen. Si l'on part d'un endroit où existe la vision simple, la tendance à la fusion se fera davantage sentir, et le muscle paralysé fera tous ses efforts, jusqu'à ce que le moment arrive où il est obligé de céder. Si l'on part, au contraire, d'un point

où la diplopie se manifeste déjà, le muscle en question n'éprouvera pas cette excitation spéciale à se contracter, et la diplopie existera jusqu'à une ligne plus rapprochée de la ligne médiane.

Parfois on observe la contraction de l'antagoniste du muscle paralysé. Cette contraction du muscle droit interne qui accompagne la paralysie du droit externe se développe tantôt au début de l'affection, tantôt plus tard; d'autres fois elle ne survient jamais. On le reconnaît par l'extension de la convergence anormale ainsi que de la diplopie dans toute la partie droite du champ du regard.

Les symptômes de la déviation secondaire et la fausse projection se manifesteront ainsi qu'il a été indiqué dans la partie générale. Si l'on couvre l'œil droit supposé sain, de la main ou d'un verre dépoli, tandis que l'œil gauche est dirigé sur un point situé à sa gauche, on constate une convergence considérable de l'œil droit beaucoup plus forte que celle de l'œil gauche, lorsque c'est l'œil sain qui fixe le même point. Ce strabisme très prononcé s'observera d'emblée dans les cas où l'œil non paralysé était atteint auparavant d'amblyopie, et où l'œil paralysé est employé par le malade pour la fixation.

La fausse projection a toujours lieu en dehors de l'objet fixé (du côté du muscle paralysé).

Enfin, le malade imprimera à sa tête un mouvement de rotation en dehors (à gauche) autour de son axe vertical, et portera sur la droite les objets qu'il veut regarder. Il remplace ainsi l'action du muscle paralysé par la rotation de sa tête et obtient en même temps ce résultat que la partie du champ du regard où il voit simple se trouve devant lui.

b. *Paralysie incomplète.* — Les symptômes sont au fond les mêmes, mais moins accentués. La mobilité sera seulement restreinte; vers sa limite externe on reconnaîtra les contractions saccadées dont nous avons parlé.

On observera ici particulièrement les mouvements caractéristiques de redressement qui se produisent lorsque, faisant fixer les deux yeux, on couvre l'œil sain; l'œil malade, pour se diriger vers l'objet, fait une petite excursion en dehors, et l'autre œil subit une déviation secondaire bien plus considérable.

Les images doubles n'apparaissent que lorsque le point de

fixation est dirigé tout à fait vers la gauche. La mesure prismatique de la déviation est ici assez importante pour constater l'amélioration ou l'aggravation de la paralysie.

2. Paralysie de la troisième paire.

(Muscles droit interne, droit supérieur, droit inférieur, petit oblique ou oblique inférieur; releveur de la paupière supérieure, sphincter de l'iris et muscle ciliaire.)

a. *Paralysie du muscle droit interne.* — On y constate le défaut de mobilité en dedans, le strabisme divergent et une diplopie croisée, dans toute la partie interne (droite) du champ visuel. Lorsqu'on recouvre l'œil sain, l'œil malade exécute un mouvement de redressement en dedans, en même temps que l'on observe la déviation secondaire de l'œil droit en dehors. La fausse projection a lieu en dedans (à droite) de l'objet.

Pour éviter la diplopie, le malade fera avec sa tête un mouvement de rotation en dedans (à droite), autour de l'axe vertical; il place tous les objets à sa gauche.

La distance des deux images diminue lorsqu'on emploie un prisme avec sa base en dedans, et si le prisme est bien choisi, il peut faire disparaître la diplopie complètement.

b. *Paralysie du muscle droit supérieur.* — On y observe, conformément à l'action physiologique de ce muscle, un défaut de mobilité en haut et en dedans, et un manque d'influence sur le méridien vertical en dedans. Par conséquent, lorsque le regard se dirige en haut, l'œil sera dévié en bas, en dehors, et le méridien tourné en dehors.

En plaçant un objet dans la moitié supérieure du champ visuel, on constatera une diplopie croisée, et l'image appartenant à l'œil malade est située plus haut que celle de l'œil sain. Les extrémités supérieures des deux images divergent.

Lorsqu'on cache l'œil sain, la déviation secondaire aura lieu en haut et en dehors, puisque l'œil malade est forcé, pour se mettre en fixation, de faire un effort considérable en haut et en dedans.

Le malade tournera la tête en haut autour de son axe horizontal, et portera les objets dans la partie inférieure du champ

visuel. Cette paralysie gêne du reste très peu, parce que l'on se sert habituellement bien moins de la partie supérieure du champ visuel que de l'inférieure.

Un prisme avec sa base en haut et un peu en dedans rapprochera les deux images et amènera leur fusion s'il est de force suffisante.

Suivant la position de l'œil, l'influence de la paralysie sur la hauteur des images et sur l'inclinaison du méridien variera ; si l'œil est dirigé en dehors, l'axe de rotation du muscle coïncidant alors avec le diamètre transversal de l'œil, l'influence sur la hauteur sera au maximum, celle sur le méridien nulle ; l'inverse a lieu si l'œil est dirigé en dedans. Par conséquent, la distance verticale des images augmente d'autant plus que nous dirigeons le point de fixation davantage en haut et en dehors. Dans la direction du regard en haut et en dedans, cette distance des images est très amoindrie, mais l'inclinaison de l'image appartenant à l'œil gauche très prononcée. Ce point est fort important pour le diagnostic différentiel de la paralysie des droits supérieur et inférieur, et de celle des deux obliques.

c. *Paralysie du muscle droit inférieur.* — Il est aisé de reporter à ce muscle ce que nous venons de dire de son antagoniste. On constatera un défaut de mobilité en bas et en dedans, et l'absence de rotation du méridien en dehors. L'œil fait donc, si l'on cache l'œil sain, un mouvement de redressement en haut et en dedans ; la déviation secondaire de l'autre œil a lieu en haut et en dehors. La diplopie sera croisée, l'image appartenant à l'œil malade est située plus bas, les extrémités supérieures des deux images convergent.

L'image appartenant à l'œil affecté paraît plus rapprochée du malade que l'image du côté sain. La distance latérale de ces images augmente à mesure que l'on transporte l'objet fixé directement de haut en bas ; la différence de hauteur augmente lorsqu'on dirige l'objet vers le côté de l'œil malade ; enfin l'obliquité des images augmente lorsqu'on transporte l'objet du côté de l'œil sain.

Cette paralysie est très gênante. Le malade baisse la tête et porte les objets en haut.

Un prisme avec sa base en bas et un peu en dedans rapprochera et réunira les images doubles.

d. *Paralysie du petit oblique* ou *oblique inférieur.* — L'œil atteint est dévié en bas et en dedans; lorsqu'on cache l'œil sain, l'autre se redressera et ce mouvement se produira en haut et en dehors. Par conséquent la déviation secondaire de l'œil sain aura lieu en haut et en dedans. Les images doubles seront situées dans la partie supérieure du champ visuel et superposées; leurs extrémités supérieures divergent, la diplopie est homonyme. La divergence des images augmente si le regard est porté en haut et en dehors, leur différence en hauteur se prononce surtout lorsque le regard se dirige en haut et en dedans. Un prisme avec la base en haut et en dehors rapprochera et réunira les images doubles.

La paralysie isolée de ce muscle est d'ailleurs excessivement rare.

Lorsque *la paralysie de la troisième paire* est *complète*, on constate, en outre, la chute de la paupière supérieure (paralysie du releveur). Lorsqu'on la relève, la pupille montre une dilatation moyenne (voy. *Mydriase*, p. 214) et paraît immobile (paralysie du sphincter de l'iris). Enfin le pouvoir accommodatif de l'œil est réduit (voy. p. 574), quelquefois anéanti (paralysie du muscle ciliaire). Parfois on observe aussi une légère exophtalmie produite par la tension amoindrie des muscles qui tirent le globe oculaire en arrière et dont trois sont innervés par le nerf oculo-moteur.

Au début de la paralysie, le globe de l'œil ne paraît pas dévié, lorsque le malade regarde droit devant lui; mais bientôt l'action prédominante du muscle droit externe l'attire vers la tempe. L'œil ne peut être dirigé en dedans que très imparfaitement, à peine jusqu'au milieu de la fente palpébrale. La direction de l'œil en haut fait entièrement défaut, le mouvement en bas ne s'effectue que par l'action de l'oblique supérieur; par conséquent, il est défectueux et s'accompagne d'une rotation très visible du méridien vertical en dedans.

Les symptômes objectifs d'une paralysie complète de la troisième paire sont si caractéristiques que l'examen de la diplopie est presque superflu. Les images sont croisées et se séparent d'autant plus que l'on transporte l'objet fixé davantage du côté de l'œil sain. Lorsque le regard est dirigé en haut, l'image de l'œil malade se trouve au-dessus de l'autre, elle se place au-dessous lorsque le malade regarde en bas.

Si le malade veut marcher, son œil malade étant seul ouvert, il éprouvera par suite de la fausse projection de son champ visuel un vertige si considérable, qu'il trébuchera et sera obligé de s'arrêter ; généralement, il échappe aux inconvénients qui résultent de ce vertige et de la diplopie qui se manifeste lorsqu'il a les deux yeux ouverts, par la chute de la paupière supérieure.

3. Paralysie de la quatrième paire.

(Muscle grand oblique ou oblique supérieur.)

La déviation de l'œil atteint ne se fera sentir que lorsque l'objet fixé se trouve dans la moitié inférieure du champ visuel. L'œil sera alors dévié en haut et en dedans. Lorsqu'on cache l'œil sain, l'autre se dirigera de haut en bas et de dedans en dehors, et cela d'autant plus que l'objet fixé se trouvera transporté davantage vers le côté de l'œil sain. La déviation secondaire aura lieu alors en bas et en dedans.

La diplopie ne se manifeste que dans la partie inférieure du champ visuel et devient par conséquent surtout gênante lorsque les malades montent ou descendent un escalier, une marche de trottoir, etc. Les images doubles sont homonymes; l'image appartenant à l'œil sain se trouve au-dessus de l'autre; les extrémités supérieures de ces images convergent. Cette obliquité des images augmente lorsque l'objet fixé est transporté du côté de l'œil malade; en même temps la distance latérale et la différence de hauteur diminuent. Lorsque l'objet fixé est dirigé du côté sain, on voit diminuer la distance latérale des images, tandis que leur différence de hauteur augmente.

L'image venant de l'œil affecté semble toujours plus rapprochée du malade que celle venant de l'œil sain. Il faut un prisme avec la base en bas et en dehors pour rapprocher ou réunir les deux images.

Pour éviter autant que possible l'inconvénient de la diplopie, le malade penche la tête en bas et l'incline du côté de l'œil sain.

Lorsque la paralysie de l'oblique supérieur se complique plus tard d'une rétraction de son antagoniste, le muscle oblique inférieur, la diplopie s'étend dans la moitié supérieure du champ

visuel. Les images y seront cependant croisées à cause de l'action excessive du petit oblique qui exagère la déviation de l'œil en dehors. La différence de hauteur des images augmente lorsque l'objet fixé est dirigé du côté sain; leur obliquité augmente dans la direction opposée.

C. — MARCHE ET TERMINAISON DES PARALYSIES MUSCULAIRES.

La marche de ces paralysies varie avec leur degré et avec leur cause. Les paralysies d'origine centrale sont, en général, plus lentes à diminuer et plus difficiles à guérir que celles dont l'étiologie dépend d'une cause périphérique.

Leur terminaison conduit à des états très différents, dans l'énumération desquels nous commencerons par les cas les plus favorables :

1° Restitution complète de la mobilité;

2° Restitution incomplète de l'action musculaire.

Dans ces deux séries de cas, l'affection, pendant toute sa durée, peut rester restreinte au muscle paralysé. Cependant son antagoniste, débarrassé d'une partie de la résistance qu'il avait coutume de contre-balancer, a une tendance à se rétracter. Si cette tension musculaire dure pendant un certain temps, elle peut conduire à une rétraction constante, avec tous les symptômes du strabisme concomitant (voy. plus loin). Nous pouvons alors nous trouver en présence des cas suivants :

a. La paralysie est guérie; mais pendant son existence, l'antagoniste du muscle paralysé a subi un raccourcissement qui produit une petite déviation de l'œil dans le sens de l'action de ce muscle. Cette déviation, étant très petite, peut encore être vaincue par la synergie musculaire (*strabisme dynamique*).

b. Le raccourcissement de l'antagoniste survenu pendant l'existence de la paralysie peut avoir atteint un degré tel que le malade, même après la guérison de cette paralysie, n'est plus en état de le vaincre par l'énergie musculaire; ce qui constitue alors une déviation constante qui a tous les symptômes du *strabisme concomitant*.

c. Le raccourcissement de l'antagoniste peut se produire sans que la paralysie soit complètement guérie; ce qui nous fournit en même temps les symptômes de la paralysie d'un muscle et ceux du raccourcissement du muscle opposé.

d. Le dernier degré consiste dans la paralysie complète d'un muscle et dans la contraction la plus énergique de l'autre. L'œil suit dès lors ce dernier, et se trouve immobile dans l'angle du même côté. Cet état est appelé *contracture paralytique.*

D. — PRONOSTIC DES PARALYSIES MUSCULAIRES.

Le pronostic de ces paralysies est bien plus favorable lorsqu'on peut les attribuer à une cause périphérique que lorsqu'elles sont d'origine centrale. Dans le premier cas, on les voit souvent disparaître complètement, abstraction faite des cas où il s'agit d'une lésion du nerf ou d'une autre cause que nous ne pouvons espérer guérir (tumeur ayant envahi le nerf ou agissant par compression).

Le pronostic de la paralysie de la troisième paire est d'autant moins grave que la maladie est plus récente et qu'elle a envahi moins de muscles.

La paralysie du moteur oculaire externe, tout en guérissant assez facilement, produit souvent une rétraction du muscle droit interne et laisse persister un strabisme convergent.

Lorsque nous ne pouvons attribuer ces paralysies à une cause périphérique, il faut beaucoup plus de réserve dans le pronostic: car on ne doit pas oublier que ces affections oculaires se présentent souvent pendant la période prodromique ou dans le courant de maladies fort graves.

E. — ÉTIOLOGIE DES PARALYSIES MUSCULAIRES.

Les causes de ces paralysies musculaires sont ou périphériques ou centrales. Les premières ont une double nature ; elles frappent les nerfs moteurs, soit directement, soit consécutivement à des névralgies de l'orbite et des environs, à la manière des névroses qui surviennent par effet réflexe. Le manque d'exercice d'un muscle paralysé peut provoquer des troubles de nutrition, des atrophies, sans ou avec modifications graisseuses, qui mettent le muscle hors d'état de suffire à ses fonctions, même après la disparition de la cause première. Il n'a pas été prouvé jusqu'ici que l'inflammation du muscle ou que des efforts excessifs aient jamais pu provoquer des symptômes de paralysie d'un muscle oculo-moteur.

Si nous laissons d'abord de côté les influences qui ne constituent qu'exceptionnellement des causes de ces paralysies musculaires, comme l'intoxication saturnine, la diphthérie, la névralgie du nerf facial, l'hystérie, etc., nous en constatons d'autres qui se rattachent à trois grandes classes de maladies :

1° L'affection rhumatismale ;
2° La syphilis ;
3° Les affections des centres nerveux.

1° La nature rhumatismale de la paralysie est facile à reconnaître, quand il existe en même temps d'autres affections produites par la même diathèse, ou si le malade accuse un refroidissement subit et prolongé.

2° Il faut soupçonner la cause syphilitique, quand dans les antécédents on rencontre des symptômes de cette maladie. Ces paralysies se présentent dans la troisième période de la syphilis, et très rarement dans la seconde. Leurs causes les plus communes sont des périostites, des exostoses ou des tumeurs gommeuses de la base du crâne, et plus souvent encore des tubercules granuleux que l'on a trouvés sur tout le trajet du nerf. La cause syphilitique est relativement plus fréquente dans la paralysie de la troisième paire.

3° Dans les paralysies de cause cérébrale, le diagnostic sera rendu facile par d'autres symptômes concomitants. Nous y rencontrerons souvent une affection atteignant plusieurs muscles de l'œil animés par des nerfs différents (*ophtalmoplégie*) ; nous y trouverons en même temps de l'hémiplégie, des maux de tête caractéristiques, des vertiges, une diminution de l'intelligence, etc. L'expérience a démontré, en outre, que la diplopie observée dans ces paralysies de cause centrale persiste malgré l'emploi de tous les moyens qui ont la propriété d'amener la fusion des images. Après un choix minutieux des prismes, si l'on réussit à réunir ces images, le moindre déplacement ou la plus petite différence dans l'angle du prisme reproduit la diplopie.

On rencontre souvent ces paralysies dans l'ataxie locomotrice, et il n'est pas rare de voir les affections cérébro-spinales manifester leur début par des paralysies des muscles de l'œil. Ces paralysies mêmes sont quelquefois si faibles que l'on ne peut les reconnaître que par la diplopie qui en résulte. Une

application exacte des lois physiologiques à l'action des muscles et à la projection des images nous permet aisément de préciser, d'après la position des images doubles, l'existence d'affections commençantes, et leur valeur clinique viendra souvent prêter, dans les cas appropriés, un appui important au diagnostic de l'affection générale.

Quant à la localisation des affections cérébrales, elle ne trouve certes pas toujours d'appui absolument solide dans les particularités des paralysies des muscles oculo-moteurs. Cependant, elle peut se servir de quelques règles déduites d'un grand nombre d'observations : les paralysies du muscle droit externe et oblique supérieur, d'origine cérébrale, dépendent habituellement d'une affection de l'hémisphère opposé, celles de la troisième paire de l'hémisphère du même côté. Les paralysies sur un même œil de plusieurs muscles innervés par des nerfs différents, sont d'origine nucléaire et on distingue sous la dénomination d'*opthalmoplégie externe*, la paralysie des muscles extrinsèques de l'œil, de l'*opthalmoplégie interne*, la paralysie du sphincter de l'iris et de muscle ciliaire. Les cas (d'ailleurs rares) de paralysies musculaires des deux yeux sont attribués à des affections des corps quadrijumeaux et du pont.

La paralysie complète d'un nerf indique que le siège de la cause réside en un point où les fibres nerveuses sont déjà réunies dans un tronc nerveux, c'est-à-dire vers la base du crâne ; si la cause agissait dans la région centrale ou vers l'origine du nerf, l'affection devrait être très étendue pour embrasser toutes les fibres. Cependant, il ne faudrait pas oublier que l'hyperhémie cérébrale (active ou passive) seule suffit pour provoquer des paralysies des muscles oculo-moteurs. La méningite basilaire, tuberculeuse, ainsi que la pachyméningite, l'occasionnent fréquemment.

Les paralysies des muscles de l'œil sont un symptôme fréquent des affections spinales et apparaissent souvent longtemps avant les autres symptômes. Elles sont alors caractérisées par des apparitions passagères tantôt dans le domaine d'un muscle, tantôt dans un autre ; quelquefois même les deux yeux en sont atteints alternativement.

En dernier lieu nous devons mentionner les paralysies *congénitales* et la paralysie oculo-motrice récidiviste ou *migraine*

ophtalmoplégique caractérisée par la perte totale, mais temporaire, de la motricité de l'oculo-moteur, accompagnée de crises de douleurs avec nausées et vomissements. La paralysie dure de quelques jours à plusieurs semaines et récidive parfois tous les mois. Elle atteint surtout le sexe féminin.

F. — TRAITEMENT DES PARALYSIES MUSCULAIRES.

Le traitement de ces paralysies, au début, n'est qu'une conséquence naturelle des causes de la maladie et consiste :

1° Dans un traitement médicamenteux ;
2° Dans l'usage des prismes et un traitement orthopédique ;
3° Dans une intervention chirurgicale.

L'origine rhumatismale de la maladie impose d'abord la nécessité d'éviter toute cause de refroidissement et de protéger le côté atteint de la tête. Au début, le traitement est antiphlogistique, dérivatif (séné, tartre stibié à dose nauséeuse, salicylate de soude, iodure de potassium, sudorifiques, application de mouches de Milan au pourtour de l'œil affecté). Après la cessation des symptômes inflammatoires, l'électricité peut devenir très utile. — Dans les paralysies syphilitiques, tous les médicaments antisyphilitiques, à commencer par les mercuriaux et l'iodure de potassium, sont recommandés. — Le traitement enfin des cas de maladie cérébrale comprend les moyens qui s'adressent à cette dernière même.

Pour éviter la diplopie si pénible pour le malade et qui peut occasionner des maux de tête et le vertige, on recommande l'emploi de lunettes qui couvrent l'œil malade d'un verre dépoli.

L'emploi des *verres prismatiques* peut remplir un double but : celui de combattre momentanément la diplopie du malade, et celui d'exercer, de fortifier le muscle affaibli par la paralysie. Contre la diplopie, la force du verre et sa direction dépendent naturellement du degré de la déviation et du muscle paralysé. En thèse générale, le prisme doit être placé devant l'œil, de façon que son arête soit dirigée dans le sens de la déviation, en dehors pour la divergence, en dedans pour la convergence, en haut lorsque l'œil est dévié en haut et *vice versa*. Si les images doubles présentent en même temps une dis-

tance verticale et latérale, on peut la corriger par un prisme à réfraction latérale, placé devant un œil, et devant l'autre un prisme à réfraction verticale. De même, en cas de déviation simple dans une direction latérale, lorsqu'il faudrait par exemple un prisme de 10 degrés pour corriger la diplopie, nous pouvons diviser l'effet de ce prisme en plaçant devant chaque œil un prisme de 5 degrés. En aucun cas nous ne pouvons employer des prismes supérieurs à 6 ou 7 degrés pour chaque œil. Cette difficulté et la différence dans l'écartement des deux images selon la direction du regard conduisent pour beaucoup de cas à l'impossibilité de prescrire l'usage permanent de verres prismatiques dans le but de neutraliser la diplopie.

Pour fortifier le muscle paralysé à l'aide des prismes, il faut rechercher d'abord le prisme qui corrige complètement la diplopie. Celui-ci trouvé, on doit expérimenter ce qui arrive lorsqu'on place devant l'œil un prisme légèrement plus faible. Les deux images se trouvent alors très rapprochées, et il peut arriver que, dans l'intérêt de la vision simple, le malade les réunisse par un effort musculaire du muscle affaibli. C'est cet effort que nous désirons provoquer, pour exercer le muscle en question. Si la fusion des deux images ainsi rapprochées fait défaut, il faut abandonner l'idée de ce traitement orthopédique. Si elle se produit, nous laissons le malade s'exercer avec ce prisme, qui bientôt fera disparaître la diplopie sans effort. On l'échange alors contre un prisme plus faible et ainsi de suite, jusqu'à ce que la déviation soit guérie. Le choix de ces prismes exige beaucoup de précaution : un prisme trop faible fatiguerait le muscle au lieu de le fortifier, un prisme trop fort augmenterait les contractions de l'antagoniste et, par conséquent, la déviation de l'œil.

Michel a conseillé un traitement orthopédique qui consiste à produire des mouvements passifs du muscle paralysé. On saisit avec une pince à fixation la conjonctive près du bord de la cornée et de l'insertion sclérale du muscle malade et on tire l'œil plusieurs fois de suite pendant à peu près deux minutes dans la direction de ce muscle et aussi loin que possible. Ces manœuvres ont pour but de s'opposer à la contracture de l'antagoniste et à l'atrophie du muscle malade en imitant le processus de ses contractions. Je m'en sers souvent avec avantage après avoir anesthésié la conjonctive par la cocaïne. On

peut combiner avec ce traitement l'emploi du courant électrique.

Lorsque les traitements indiqués ont donné tout l'effet que nous pouvons attendre d'eux, et qu'il reste un certain degré de déviation et de diplopie, l'*intervention chirurgicale* peut être indiquée [1]. Dans les cas les plus simples de déviation latérale, où la perte de mobilité ne dépasse pas 3 ou 4 millimètres, on obtient la guérison par l'avancement musculaire pratiqué sur le muscle atteint; lorsque la perte de mobilité atteint 5 ou 6 millimètres, cet avancement musculaire combiné avec la ténotomie de l'antagoniste, au besoin suivie de ténotomies des muscles droits interne ou externe de l'autre œil, ramènent le parallélisme des deux yeux et la vision binoculaire simple. Les déviations verticales doivent être corrigées par l'avancement du muscle atteint ou par la ténotomie, exécutée sur celui des muscles de l'œil *sain* dont les contractions accompagnent celles du muscle paralysé; si la déviation est très considérable, il faut faire suivre cette opération de la ténotomie de l'antagoniste du muscle paralysé. En aucun cas il n'est permis d'opérer les muscles obliques. — Quant à la technique et au détail de ces opérations, nous l'exposerons avec l'opération du strabisme (voyez plus loin).

Toute intervention chirurgicale de ce genre ne doit avoir lieu que lorsque la paralysie est déjà ancienne et que la déviation ou la diplopie sont depuis longtemps stationnaires. Une opération faite trop tôt ou mal à propos pourra avoir pour conséquence, qu'un résultat d'abord satisfaisant sera bientôt insuffisant ou, pis encore, sera suivi plus tard d'une déviation en sens contraire, si la paralysie venait à guérir.

ARTICLE II

Spasmes des muscles de l'œil, nystagmus.

Le *spasme tonique* des muscles oculaires paraît des plus rares parmi les affections de l'œil; il est plus que probable

1. Voy. *de Graefe*, dans *Zehenders Klinische Monatsblaetter*, 1864, p. 1-22.

qu'il ne se rencontre pas comme affection idiopathique, mais seulement comme un symptôme de certaines maladies cérébrales. Il en est de même des déviations conjuguées spasmodiques des deux yeux (et de la tête); la déviation est dirigée du côté malade dans les affections des hémisphères cérébraux, du côté opposé dans les maladies du pont, des pédoncules et du cervelet (*Prévost*).

Le *nystagmus* consiste en mouvements oscillatoires continuels du globe oculaire, le plus souvent dans le sens des muscles droits externe et interne. Quelquefois, le mouvement est rotatoire, et plus rarement encore il a lieu dans le sens vertical. On a observé parfois que le mouvement se ralentit ou s'arrête même entièrement, lorsque le malade fixe un objet dans une direction déterminée. Le nystagmus cesse pendant le sommeil. Sous l'influence d'émotions, le mouvement augmente, ou survient soudainement dans les cas où le nystagmus n'est que périodique.

La vision est presque toujours très faible dans les cas de nystagmus. Cependant, on en rencontre où les malades voient suffisamment pour leurs occupations ordinaires et même pour lire. Parfois, les malades cherchent à compenser l'effet des mouvements oculaires par des mouvements de tête en sens opposé.

L'*étiologie* de cette affection n'est pas parfaitement connue. Elle survient le plus fréquemment dans les premières années de l'existence avec l'amblyopie congénitale, la microphtalmie, le colobome de la choroïde, l'albinisme, les taies de la cornée, la cataracte, etc.

Dans tous ces cas, la perte de la faculté de fixation paraît la cause prédisposante de la maladie. Cependant, le nombre des observations d'amblyopie congénitale sans nystagmus prouve évidemment que cette circonstance étiologique à elle seule ne suffit pas pour le produire. Il est plus que probable qu'il faut y ajouter un trouble d'innervation qui dérange l'équilibre musculaire, probablement une insuffisance ou un spasme de la convergence. Ainsi, on a vu le nystagmus s'établir chez des ouvriers mineurs dont le travail dans un éclairage insuffisant exige souvent une position très inclinée de la tête, pendant

laquelle ils ne peuvent faire usage que d'un seul œil. En même temps, cet œil se trouve dans l'extrême abduction qui fatigue rapidement le muscle droit externe et l'oblige à exécuter des mouvements rythmiques, pour amener l'œil le plus souvent possible dans la position fortement latérale que le travail des mineurs exige. Ces mouvements rythmiques s'accompagnent dans l'autre œil de mouvements associés, et pour peu que cet état dure, le nystagmus se trouve tout établi.

Tandis que, dans les cas de nystagmus congénital ou survenu dans les premières années, le changement de place des images sur la rétine n'est pas perçu par les malades, ce phénomène est parfaitement accusé, surtout au début, par les mineurs. Les objets paraissent danser, ce qui provoque une sensation pénible de vertige et des nausées pareilles au mal de mer.

On a constaté une autre cause de nystagmus acquis dans la sclérose cérébrale en plaques (*Charcot*), et ce symptôme peut être comparé alors au tremblement des mains qui survient lorsque les malades veulent exécuter des mouvements déterminés, et qui cesse au repos.

Le nystagmus congénital ou survenu dans les premières années se trouve souvent compliqué de strabisme.

Traitement. — On a essayé avec des résultats variables l'exercice méthodique des mouvements oculaires, en prenant comme point de départ la direction des yeux dans laquelle le nystagmus s'arrête ou diminue considérablement. Ces exercices doivent être précédés d'un emploi régulier des verres aptes à corriger l'anomalie de réfraction (souvent l'astigmatisme) dont les yeux sont atteints. En cas d'opacités de la cornée ou du cristallin, il faut intervenir pour ouvrir une voie suffisante aux rayons de lumière.

Dans les cas accompagnés de strabisme, et même dans certains cas exempts de strabisme, la ténotomie des muscles atteints de contractions cloniques a été proposée (*Boehm*). L'application du courant constant, ainsi que des injections de strychnine, ont été également préconisées. L'usage des verres bleus paraît souvent favorable. D'ailleurs, il ne faudrait pas oublier, dans l'appréciation de l'effet de tous ces moyens, que le nystagmus diminue souvent beaucoup dans l'âge adulte, où il peut même disparaître complètement.

ARTICLE III

Strabisme.

A. — SYMPTOMES GÉNÉRAUX ET DIAGNOSTIC DIFFÉRENTIEL.

A l'état normal, si nous regardons un objet, les deux yeux sont dirigés de façon que leurs axes optiques se rencontrent sur l'objet fixé ; mais si un individu atteint de strabisme regarde un objet droit devant lui, un de ses yeux seulement sera dirigé sur cet objet, l'autre sera dévié, de manière que le prolongement rectiligne de son axe optique passera à côté de l'objet.

Dans beaucoup de cas, la direction vicieuse est si évidente qu'un coup d'œil suffit pour s'en persuader ; mais il en est dans lesquels on reconnaît le défaut de symétrie sans distinguer l'œil dévié. On doit alors engager le malade à fixer un objet, le bout du doigt par exemple, et cacher alternativement chacun de ses yeux. L'œil qui, au moment où on le découvre, garde sa première position, était dirigé normalement sur l'objet fixé ; s'il fait un mouvement, c'est qu'il était dévié et que, forcé de fixer l'objet, il s'est redressé, c'est-à-dire qu'il a amené son axe optique dans la direction nécessaire à la vue distincte de l'objet placé devant lui. La direction du mouvement indiquera en même temps dans quel sens l'œil était dévié : s'il se dirige en dedans, il était dévié en dehors ; s'il se dirige en bas, il était dévié en haut et *vice versa*.

Nous venons de voir que l'œil strabique se *redresse*, lorsque nous le forçons à la fixation, en couvrant l'autre œil de la main. Si nous observons ce dernier, derrière la main, nous le voyons changer de direction et suivre d'un mouvement associé le redressement de l'autre ; par exemple, si dans un cas de strabisme convergent de l'œil gauche, nous couvrons l'œil droit, le premier se redresse en se portant en dehors, et en même temps nous pourrons voir l'œil droit s'associer à ce mouvement et se diriger en dedans. Il présentera alors aussi un strabisme convergent, qui a reçu le nom de *déviation secondaire*. Le degré de cette déviation secondaire est exactement le même que celui du strabisme primitif.

Dans le strabisme paralytique, la déviation secondaire est de beaucoup plus grande que le degré de strabisme, comme nous l'avons exposé en parlant de cette affection.

Si maintenant nous continuons à fermer l'œil sain, et si nous faisons tourner l'autre, nous le voyons se mouvoir en tous sens d'une manière *normale;* sa *mobilité* n'est qu'un peu augmentée dans le sens de la déviation et un peu diminuée dans le sens opposé; mais, en somme, l'étendue en est exactement la même que dans l'œil sain.

Supposons, par exemple, un cas de strabisme convergent de l'œil gauche (fig. 179), et mesurons la mobilité de chaque

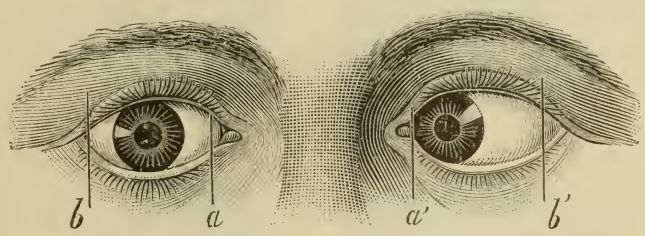

Fig. 179. — Mobilité de l'œil sain (droit) et de l'œil qui louche (gauche) ; dans ce dernier la mobilité, tout en ayant la même étendue, est déplacée dans le sens du strabisme.

œil à part. Nous trouvons que l'œil sain peut se diriger en dedans jusqu'à ce que le bord externe de la cornée arrive au point *a;* qu'il peut être dirigé en dehors jusqu'à ce que ce bord arrive au point *b*. L'œil gauche *strabique*, dans l'extrême rotation en dedans, va un peu plus loin, jusqu'au point *a';* dans le sens opposé, cet œil s'arrête un peu plus tôt que l'autre, sa cornée ne va que jusqu'au point *b'*. On peut donc dire que la mobilité de l'œil qui louche est faiblement déplacée dans la direction du strabisme, mais son étendue est la même que dans l'œil normal.

Dans le strabisme paralytique, la mobilité est diminuée de toute l'action en déficit du muscle atteint.

Lorsque le malade, ayant les deux yeux ouverts, tourne ses regards dans toutes les directions, l'œil strabique *accompagne* partout et parfaitement l'œil sain de ses mouvements associés.

En étudiant ce symptôme, qui a fait donner à cette espèce de strabisme le nom de strabisme concomitant, on s'aperçoit aussi

que le *degré* de déviation reste le *même* pendant tous les mouvements.

A l'état normal, les deux yeux, ayant primitivement leurs deux axes optiques parfaitement parallèles, conservent ce parallélisme dans tous leurs mouvements latéraux, par la raison que le même degré d'innervation agit sur les muscles qui les mettent en mouvement. Par là, une harmonie parfaite dans tous les mouvements associés. Ainsi, par exemple, si (fig. 180)

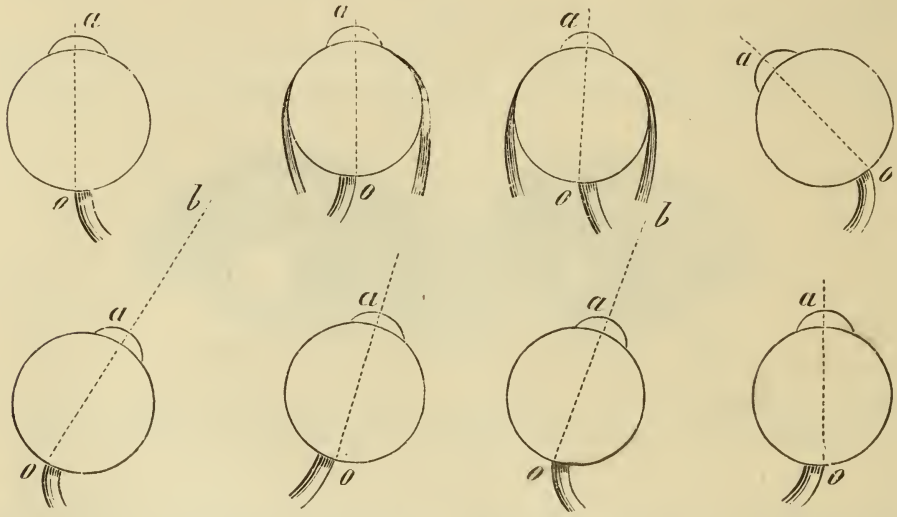

Fig. 180. — Parallélisme des mouvements associés des yeux normaux ; l'œil gauche tourne son axe optique dans la direction du point éloigné *b*, et l'autre œil accompagne cette rotati on par un mouvement analogue.

Fig. 181. — Strabisme convergent de l'œil droit. Lorsque l'œil sain tourne vers le point éloigné *b*, l'autre exécute un mouvement de même étendue, et le strabisme reste par conséquent le même.

l'œil gauche tourne de manière que le pôle antérieur de son axe optique (*a o*) soit dirigé dans le sens d'un point éloigné *b*, l'autre œil accompagnera cette rotation par un mouvement analogue qui conservera le parallélisme des deux yeux.

Dans les cas de strabisme concomitant, l'œil qui louche accompagne également les mouvements de rotation de l'autre œil, et dans la même étendue (l'innervation étant intacte). Mais puisque les axes optiques ne sont déjà pas parallèles quand le mouvement commence, ils ne le seront pas davantage pendant le mouvement ou après son exécution. Par exemple, dans le cas de strabisme représenté par la figure 181, l'axe vertical de l'œil droit est dévié en dedans, tandis que celui de l'œil

gauche est dirigé tout droit en avant. Si maintenant l'œil gauche sain se dirige à droite, de manière que son axe optique regarde le point *b*, l'autre œil tournera d'autant à droite. L'étendue du mouvement sera la même, les yeux loucheront comme auparavant.

On peut aussi se représenter ce symptôme d'après la figure 182. L'œil gauche est l'œil dévié. Lorsque le regard est dirigé à gauche, l'œil droit tournera du côté du nez, de sorte que le centre de la cornée, situé d'abord au-dessus du point *a*, se trouve maintenant au-dessus du point *b*. L'œil gauche, qui

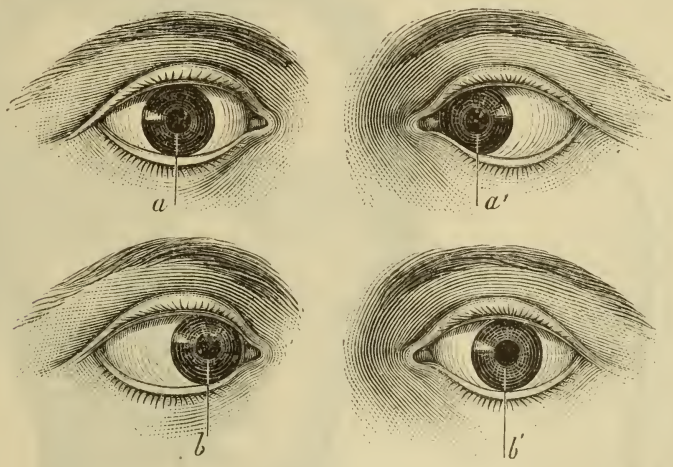

Fig. 182. — L'œil gauche est celui qui louche. Lorsque le regard est tourné à gauche, l'œil sain se dirige du côté du nez (de *a* vers *b*). En même temps, l'œil strabique exécutera le mouvement associé (de *a'* vers *b'*) et le strabisme restera le même.

est l'œil strabique, exécutera le mouvement associé par un déplacement de la même étendue ; le centre de sa cornée ira de *a'* vers *b'*, et le strabisme restera le même.

Dans le strabisme paralytique, l'œil malade ne peut plus accompagner, dans la direction du muscle paralysé, les mouvements de l'autre œil, et le degré de déviation devient d'autant plus grand que le regard se porte davantage dans ce sens.

Pour la *mesure linéaire* de la déviation, il faut, pendant que les yeux se trouvent dans la position médiane, déterminer la distance qui sépare le centre de la cornée de l'angle interne, en cas de strabisme convergent, ou de l'angle externe, en cas de strabisme divergent. Supposons que dans l'œil sain cette

distance soit de 15 millimètres, dans l'autre œil de 7 millimètres, la déviation serait par conséquent de 8 millimètres. On peut mesurer aussi, d'après le conseil de *de Graefe*, à l'aide d'un compas, sur le bord libre de la paupière inférieure, la distance qui sépare le point situé juste au-dessous du centre de la cornée déviée, du point au-dessous duquel se trouverait le centre de la cornée, si l'œil était normalement dirigé.



Fig. 183. — Strabomètre de *Laurence*.

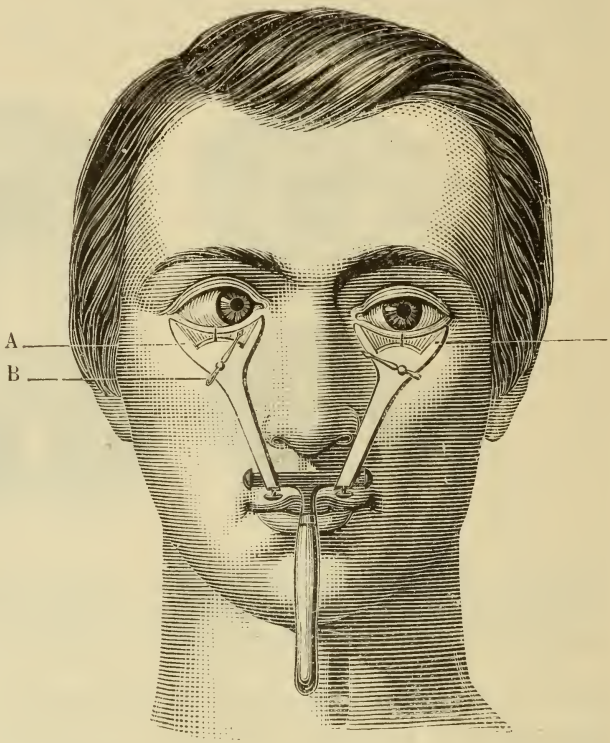

Fig 184. — Strabomètre de *Meyer*. La distance entre la pointe de l'aiguille A et celle de l'aiguille B indique la mesure linéaire du strabisme.

Parmi les divers instruments (*strabomètres*) employés pour faciliter la mesure linéaire du strabisme, nous représentons celui de M. *Laurence* et celui que j'ai fait construire moi-même. Les figures ci-jointes (183 et 184) nous dispensent de toute description.

Si l'on veut rechercher l'*angle* strabique, c'est-à-dire l'angle formé par les deux axes optiques, on se sert du périmètre. Le malade, dont la tête doit être immobilisée de façon que le centre

de rotation de l'œil dévié se trouve au centre de l'arc périmétrique, regarde fixement un point éloigné, tandis qu'on promène le long du périmètre la flamme d'une bougie jusqu'à ce que son image apparaisse au centre de la cornée déviée ; l'emplacement de la flamme indique l'angle recherché.

Quant aux *directions*, le strabisme peut les effectuer toutes ; la plus fréquente, toutefois, est celle du strabisme *convergent* et *divergent ;* des déviations strabiques en haut (*strabismus sursum vergens*) ou en bas (*str. deorsum vergens*) n'ayant pas leur cause dans la paralysie d'un muscle releveur ou abaisseur du globe de l'œil sont extrêmement rares. Souvent, on observe en même temps qu'une déviation latérale très prononcée une déviation légère en haut ou en bas. Cette dernière déviation est attribuée généralement à une insertion anormale du muscle droit interne. D'un autre côté, on ne doit pas oublier qu'à l'état normal déjà il existe, pendant que l'œil est dirigé en haut, une disposition à la divergence, et, pendant qu'il est dirigé en bas, une disposition à la convergence. En un mot, la cornée s'élève un peu dans le strabisme divergent et s'abaisse légèrement dans la déviation interne. Il n'est donc pas rare d'observer des strabismes obliques de ce genre, que l'on distingue facilement de ceux où la position diagonale est produite par des modifications essentielles de deux muscles. On devra, dans ce but, étudier la déviation secondaire de l'œil sain ; si, dans un strabisme convergent et inférieur (déviation de l'œil en dedans et en bas), la déviation secondaire de l'autre œil ne se produit qu'en dedans, la direction vicieuse en bas n'est qu'une conséquence du strabisme interne.

B. — STRABISME ALTERNANT.

Une forme de strabisme assez commune est celle du *strabisme alternant ;* dans cette variété, le sujet présente indifféremment un strabisme de l'œil droit ou de l'œil gauche. Dans une partie de ces cas, le malade peut immédiatement, et à son gré, choisir avec lequel de ses yeux il veut fixer l'objet ; dans une autre, un œil louche habituellement et ne se redresse que sous l'influence d'une impulsion momentanée de la volonté, tandis que l'autre se dévie alors. Cette forme se développe généralement à la suite du strabisme monolatéral, pendant que

le muscle analogue de l'autre œil montre une tendance prononcée à une contracture synergique, tendance qui gêne beaucoup la fixation des objets situés de côté. Dans un strabisme convergent de l'œil gauche, par exemple, le droit interne de l'autre œil tendra bientôt à se contracter aussi ; et si le malade veut fixer un objet situé à sa droite, il lui sera souvent difficile de relâcher ce muscle pour tourner l'œil droit en dehors. Il préférera alors fixer l'objet avec l'œil gauche qui est tourné favorablement à cet effet, et alors l'œil droit se déviera.

De cette façon, dans le strabisme convergent alternant, chaque œil fixera les objets du côté opposé, et, dans le strabisme divergent alternant, les objets situés de son côté.

C. — INFLUENCE DU STRABISME SUR LA VISION.

Théoriquement, tous les strabiques devraient avoir de la *diplopie ;* mais, en réalité, nous ne trouvons ce phénomène que dans les cas récents, dans les cas consécutifs aux paralysies et dans ceux où le strabisme n'existe que pour certaines distances de la vue. Dans ces cas, l'image appartenant à l'œil dévié est plus faible, bien moins nette que l'autre, ce qui lui a fait donner à tort le nom d'*image fausse.* Cette inégalité dans la netteté des deux images vient de ce que, dans l'œil sain, l'impression a lieu vers le centre de la rétine, à la partie la plus sensible ; tandis que, dans l'autre œil, l'impression tombe, selon le degré de la déviation du globe oculaire, sur une partie plus éloignée du centre. A part cela, l'œil qui reçoit l'impression au centre de la rétine est bien adapté à la distance de l'objet qu'il regarde, tandis que, dans l'autre, l'adaptation n'étant pas aussi parfaite, l'image sera moins nette et entourée de cercles d'irradiation.

On explique par cette inégalité des images le manque de diplopie dans la plus grande partie des strabismes concomitants, en admettant que par un processus psychique inconscient l'attention fait défaut pour l'impression plus faible, transmise au cerveau par l'œil dévié, et que ce dernier finit par ne plus concourir à la vision. Cette abstraction, que fait pour ainsi dire le cerveau de l'impression de l'œil strabique, comme cela a lieu à toute heure pour les impressions rétiniennes de nos deux yeux lorsque l'attention est occupée ailleurs, n'a rien de

surprenant, bien que la transmission même soit restée intacte, ce dont on s'aperçoit facilement en faisant fermer l'œil sain. De plus, quoique la perception directe n'ait lieu qu'avec l'œil normalement dirigé, l'œil dévié concourt à la vision, même dans les cas exempts de diplopie, en contribuant à l'étendue du champ visuel.

Il se peut aussi que la diplopie existe au commencement de l'affection et disparaisse avec le temps et en raison de l'augmentation de la déviation ; car l'image des objets se forme alors de plus en plus loin de la macula, et l'on sait que la sensibilité rétinienne diminue de force à mesure que l'on se rapproche de la périphérie de cette membrane. On peut d'ailleurs, comme nous le verrons plus loin, parfois produire la diplopie, en forçant l'attention à constater l'existence des deux images et en rapprochant, à l'aide d'un prisme, l'image rétinienne de la macula.

Déjà nous avons fait remarquer que, dans le strabisme alternant, le malade employait alternativement ses deux yeux, et conservait ainsi la force visuelle de chacun. Il n'en est pas ainsi dans le strabisme monolatéral; l'œil strabique perd toujours de sa force visuelle et paraît bientôt affecté d'AMBLYOPIE. Nous devons pourtant ajouter que la force visuelle ne s'éteint jamais sur toute la rétine, mais seulement sur certaines parties. C'est la vue centrale qui s'affaiblit la première, et cet affaiblissement s'étend de la tache jaune à la partie externe de la rétine, tandis que la partie interne conserve sa sensibilité le plus longtemps. Cette amblyopie présente successivement trois formes :

a. La première est la même que nous rencontrons en dehors du strabisme, toutes les fois qu'un œil, par une cause quelconque, ne participe plus à la vision directe. Dans ces cas, la vue centrale est plus ou moins affaiblie, mais la vue excentrique est normale; les limites du champ visuel sont intactes, et la netteté des images diminue vers la périphérie, comme à l'état normal. C'est dans ces cas que les moyens optiques, qui augmentent la grandeur des images en proportion de l'affaiblissement de la vue, sont d'une grande utilité. (Traitement par l'exercice méthodique de l'œil avec des verres convexes.)

b. Dans la période consécutive à la première, la sensibilité marquée de la tache jaune s'éteint. L'œil ne fixe plus exacte-

ment, et, au lieu de pointer d'aplomb sur l'objet qu'il veut voir, il fait des mouvements incertains pour chercher le point de la rétine le plus favorable à la vue (fixation incertaine). Généralement, ce point est sur la partie interne de cette membrane.

c. Dans une troisième période, la partie interne de la rétine seule est encore sensible aux perceptions *qualitatives*, et le malade, pour voir de l'œil affecté, le dirige de façon que l'axe optique ne tombe pas sur l'objet, mais bien en dedans de lui (fixation excentrique). Dans tous ces cas, l'ophtalmoscope ne nous transmet aucun signe d'altération de la rétine ou du nerf optique.

D. — ÉTIOLOGIE DU STRABISME CONCOMITANT.

Le strabisme existe rarement dès la naissance; en général, il ne se développe que lorsque l'enfant commence à observer, à devenir attentif. Au début, la déviation n'existe que par moments (*strabisme périodique*) ; plus tard, le phénomène devient constant. Il faut attribuer, dans la plupart des cas, une prédisposition au strabisme au défaut d'équilibre entre les forces relatives des muscles, dû à un trouble d'innervation, spasme ou faiblesse de la convergence. Il en résulte une prépondérance congénitale soit des muscles droits internes, soit des externes. Il est très probable que ce défaut est assez fréquent, mais le plus souvent, les besoins de la vision binoculaire simple suffisent pour combattre cette inégalité des forces musculaires ; la vision binoculaire simple oblige au parallélisme des axes optiques qui devient habitude. Mais on comprend facilement que la cause prédisposante étant donnée, toutes les circonstances qui rendront la vision binoculaire difficile ou impossible permettront au globe oculaire de s'abandonner sans résistance à celui des muscles dont l'action prévaut.

Nous rencontrons ces circonstances : 1° Dans les ophtalmies du bas âge pendant lesquelles l'œil atteint est exclu de la vision ;

2° Dans tout ce qui diminue l'acuité visuelle d'un œil ou des deux yeux : taies de la cornée, cataractes congénitales, maladies du fond de l'œil, enfin les anomalies de la réfraction. Cette dernière cause est si importante que nous y reviendrons en détail ;

3° Dans les paralysies musculaires et dans toutes les occasions

qui imposent au regard du jeune enfant une direction déterminée, difficile à conserver avec les deux yeux (position du berceau par rapport à la lumière, etc.), surtout lorsque cette gêne se prolonge ou se renouvelle souvent.

Dans toutes ces circonstances, le strabisme peut survenir, et il sera convergent en cas de prépondérance des muscles droits internes (spasme de la convergence), ou divergent si la force des muscles externes est supérieure (faiblesse de la convergence).

Le développement du strabisme trouve alors une facilité bien plus grande lorsque les yeux sont atteints d'anomalies de la réfraction. *Donders* a trouvé l'hypermétropie 77 fois sur 100 individus avec strabisme convergent, et la myopie 2 fois sur 3 dans les cas de strabisme divergent.

Les rapports entre le strabisme et les anomalies de la réfraction sont les suivants :

Nous avons déjà vu (page 526) que le caractère distinctif de l'hypermétrope est de se servir de son accommodation même pour la vue à distance. La physiologie nous enseigne que tout effort d'accommodation est lié à un effort de convergence des yeux ; lors donc que l'hypermétrope regarde de loin et qu'il se trouve dans la nécessité de faire déjà usage d'une grande partie de son accommodation, cette dernière doit s'accompagner d'une certaine convergence des yeux. Ainsi un hypermétrope regarde un objet situé à 6 mètres de distance : il fait un effort d'accommodation pour le voir distinctement, et en même temps les deux yeux convergent de façon que leurs axes optiques se croisent à une distance plus rapprochée. Il en résulte une diplopie homonyme, la position des yeux n'étant plus en rapport avec l'éloignement de l'objet que l'on regarde.

Cependant la vision éprouve un trouble si grand par les images doubles que l'hypermétrope supprime plutôt son effort d'accommodation et consent à voir indistinctement, pour éviter la diplopie. Ceci a lieu lorsque la vision binoculaire est parfaitement équilibrée, que la force visuelle est aussi forte dans un œil que dans l'autre. Si l'on rend alors la vision binoculaire impossible, en cachant par exemple un des yeux avec la main, l'hypermétrope fait appel à l'accommodation nécessaire pour voir l'objet distinctement. On reconnaît alors, en regardant derrière la main, qu'une forte convergence de l'œil caché a accompagné cet effort d'accommodation et que cet œil louche en dedans.

Ce que nous faisons ici artificiellement, la nature le fait dans un certain nombre de cas. Ainsi, un œil est-il plus faible que l'autre par une cause quelconque, différences de réfraction, amblyopie, taie de la corné, etc., de sorte que la vision binoculaire n'existe déjà plus ou que l'image venant de l'œil plus faible s'efface facilement au moment de la diplopie, l'œil sain fera usage de toute l'accommodation nécessaire pour la vision distincte, et l'autre se déviera en dedans. Il s'établit ainsi un strabisme convergent.

Ce strabisme ne se manifeste généralement d'abord que lorsque l'hypermétrope regarde fixement à une distance donnée (en lisant, mangeant, etc.), tandis que pour d'autres distances les yeux conservent leur position normale. C'est alors un *strabisme périodique;* mais il suffit, pour que le strabisme devienne bientôt définitif, que les occupations de l'hypermétrope ramènent souvent la nécessité de fixer à la distance mentionnée.

Ce que nous venons de dire pour l'inégalité de la force visuelle des yeux conserve sa valeur pour toute autre cause qui supprime passagèrement ou tout à fait la vision binoculaire; par exemple, une ophtalmie qui a provoqué l'occlusion des paupières ou rendu nécessaire l'application prolongée d'un bandage sur l'œil. Si même une cause insignifiante mais permanente fait regarder un enfant de côté, de façon qu'un œil seulement regarde à la fois (une mèche de cheveux vers la tempe, la position du berceau par rapport à la lumière, telle que l'enfant ne puisse regarder le jour que d'un œil à la fois), et si cet enfant est hypermétrope, les efforts d'accommodation interviendront et l'enfant louchera.

Les rapports entre le strabisme divergent et la myopie sont faciles à saisir. Cette anomalie de la réfraction a pour conséquence d'obliger les personnes qui en sont atteintes à rapprocher les objets qu'ils regardent, et par cela même à faire converger les yeux à de courtes distances. Elle impose donc aux muscles droits internes un travail bien plus considérable et qui peut excéder leurs forces. Lorsqu'il s'agit surtout de maintenir pendant longtemps cette convergence excessive dans un travail d'application, les muscles droits internes arrivent alors très vite à se fatiguer (*insuffisance des muscles droits internes* ou *insuffisance de la convergence*). Si cependant le myope continue ce même travail, un des yeux cédera à la fatigue muscu-

laire ; il se déviera un peu en dehors et, de là, un trouble de la vision qui ira jusqu'à la diplopie, dès que la divergence des deux axes optiques sera un peu accusée. Cette diplopie gêne beaucoup le malade, qui, pour s'en débarrasser, ou fait des efforts de plus en plus grands pour vaincre la faiblesse des muscles droits internes et pour conserver la convergence nécessaire, ou ferme un de ses yeux et, vu l'impossibilité de faire converger ses yeux à la distance de sa vision distincte, renonce à la vision binoculaire. L'œil exclu de la vision suit alors, derrière les paupières fermées, les mouvements de son congénère par un mouvement associé ; il se dévie en dehors. Si l'on veut constater ce dernier phénomène, il suffit en pareil cas de couvrir un œil avec la main, derrière laquelle on peut observer la position du globe oculaire, tandis qu'avec l'autre œil le malade continue à fixer un objet rapproché à la distance de sa vision distincte.

Voilà aussi la raison qui nous fait voir tant de personnes atteintes de myopie forte fermer un de leurs yeux au bout de quelque temps de travail, ou tenir de côté l'objet qu'ils regardent, le livre dans lequel ils lisent, par exemple, de manière qu'ils ne lisent plus que d'un seul œil. Ces mouvements sont instinctifs pour éviter les efforts de convergence, qui fatiguent leurs yeux et produisent même des douleurs périorbitaires. D'autre part, cette exclusion instinctive ou volontaire d'un œil, exclusion qui s'accompagne d'une déviation en dehors, comme nous l'avons vu plus haut, conduit facilement à une divergence stationnaire des yeux, au strabisme divergent permanent ; surtout, si le malade est obligé de travailler dans ces conditions pendant longtemps sans interruption, ou s'il est forcé par l'état de sa réfraction de regarder de très près.

Ceci explique pourquoi le strabisme divergent se rencontre beaucoup plus fréquemment parmi les myopes que parmi les emmétropes. Ceux-ci peuvent éloigner les objets à une assez grande distance de leurs yeux pour éviter un degré de convergence supérieur à la force de leurs muscles droits internes. Chez le myope, au contraire, il y a nécessité absolue de rapprocher l'objet très près des yeux, jusqu'à la distance de la vision distincte, et le travail des muscles droits internes est indispensable tant que la vision binoculaire n'est pas sacrifiée. Il est vrai que souvent la force de la convergence est suffisante, aussi

longtemps du moins que la myopie reste stationnaire; mais si le degré de la myopie augmente rapidement, et qu'un plus grand rapprochement des objets, par conséquent aussi une plus forte convergence des yeux, devienne nécessaire, la force des muscles droits internes n'augmente pas au même degré, et leur insuffisance s'établit.

La myopie, surtout portée à un haut degré, peut aussi produire un strabisme convergent. La vue n'étant nette que pour les objets très rapprochés, il faut une forte convergence des yeux pour réunir les axes optiques sur le point que l'on regarde, convergence qui ne peut être exécutée que par la contraction énergique des muscles droits internes. Si cette contraction est de longue durée, elle conduit à un état plus ou moins stable et finit par rendre impossible le relâchement simultané de ces muscles. Ce relâchement est cependant indispensable pour la vision des objets éloignés, qui exige le parallélisme des axes optiques. L'un des yeux reste alors dévié en dedans et le strabisme convergent se trouve établi.

E. — MARCHE ET TERMINAISON DU STRABISME.

Dans certains cas de strabisme la déviation peut disparaître spontanément ; ce sont des strabismes périodiques, consécutifs aux spasmes et paralysies musculaires, ou survenus à la suite de l'hypermétropie, strabismes périodiques qui peuvent cesser d'eux-mêmes après la correction du défaut de réfraction ou après la guérison de l'affection qui les avait causés. Mais le strabisme devenu stable et établi d'une façon permanente ne guérit pas sans l'intervention du médecin.

Une autre terminaison qui peut arriver est la transformation en strabisme alternant, dont nous avons indiqué le développement et les symptômes. Cette terminaison est assez favorable, en ce sens que, par l'emploi alternatif des yeux, elle prévient l'affaiblissement de la vue, l'amblyopie dite par exclusion. Dans tous les cas où l'on doit retarder l'opération, nous cherchons même, pour cette raison, à changer le strabisme simple en un strabisme alternant, en couvrant méthodiquement l'œil sain, pour forcer l'autre au redressement et à l'activité musculaire nécessaire à la fixation des objets. Dans ce but, nous prescrivons de faire porter plusieurs heures par jour, soit une lou-

chette sur l'œil qui ne louche pas, soit des lunettes qui placent devant cet œil un verre dépoli et devant l'autre un verre neutre (en cas d'emmétropie), ou un verre qui corrige convenablement le défaut de réfraction.

Une troisième terminaison peut encore avoir lieu : c'est le changement dans la structure du muscle contracté et dans celle de son antagoniste, qui est relâché. Le premier subit peu à peu une modification fibreuse qui peut atteindre même le tissu cellulaire environnant. Cet état se reconnaît facilement, parce qu'il change l'activité musculaire, de façon que l'œil ne se tourne plus dans la direction du muscle atteint avec un mouvement uniforme, mais bien par de petites secousses, produites par les contractions réitérées du muscle. L'antagoniste, relâché de plus en plus, devient de moins en moins puissant, et, comme conséquence, la mobilité de l'œil dans la direction de ce muscle diminue également.

F. — TRAITEMENT DU STRABISME.

Lorsque le strabisme concomitant est récent, qu'il est encore purement dynamique et que l'on peut trouver sa cause déterminante, c'est à cette dernière que l'on doit s'attaquer d'abord. Ainsi, si le strabisme est le symptôme d'un état anormal de la réfraction, tel que la myopie ou l'hypermétropie, on doit neutraliser ces affections par l'emploi rationnel des verres concaves ou convexes. Dans l'hypermétropie on prescrit d'abord les verres qui permettent de voir distinctement à distance, et au besoin des verres un peu plus forts pour le travail. Si le strabisme survient néanmoins, on peut pendant quelque temps mettre l'accommodation tout à fait hors d'usage par l'emploi de l'atropine ou de la duboisine. Il faut alors prescrire l'emploi des verres qui corrigent totalement l'hypermétropie, et une autre paire de lunettes qui permet le travail à la distance de 35 à 40 centimètres.

En cas de myopie, on ordonne des verres pour la lecture et l'écriture à la distance convenable de 35 à 40 centimètres. (Les détails sur le choix et l'emploi des verres dans la myopie et l'hypermétropie ont été exposés dans le chapitre des anomalies de réfraction.)

1. Traitement orthopédique.

La première condition d'un succès de ce traitement repose sur la possibilité de provoquer la vision binoculaire chez le malade. Dans quelques cas (5 p. 100) cette vision existe d'emblée. Dans un plus grand nombre de cas, nous pouvons la provoquer (15 p. 100). Dans d'autres cas (25 p. 100), on ne peut l'obtenir qu'après l'opération. La présence de la vision binoculaire se révèle par la diplopie, que le malade accuse ou que nous pouvons faire naître par différents moyens. Lorsque le malade ne l'accuse pas de lui-même, nous découvrons facilement son existence par l'emploi d'un prisme. Après avoir examiné séparément chaque œil, noté sa manière de fixer un objet (avec fixation centrale ou excentrique), son acuité visuelle, son état de réfraction et d'accommodation, nous engageons le malade à regarder avec ses deux yeux la flamme d'une bougie placée à la distance de 2 ou 3 mètres. Il arrive rarement que le malade accuse immédiatement de la diplopie (signe irrécusable d'une vision binoculaire). Dans d'autres cas, nous réussissons à rendre visibles au malade les deux images venant de ses deux yeux, soit en couvrant et découvrant l'œil dont il se sert habituellement, soit en plaçant devant cet œil un verre coloré (violet) et en usant de prismes, soit pour déplacer une des images en haut ou en bas, soit pour rapprocher de la macula l'image dans l'œil dévié. Si d'aucune manière nous ne pouvons obtenir la perception des images doubles, la vision binoculaire fait défaut.

Les exercices dont nous faisons usage pour la reproduire portent, en partie sur l'œil strabique, en partie sur les deux yeux. Il s'agit, avant tout, d'exercer à part l'œil dévié, pour obvier à l'affaiblissement visuel qui résulte de ce que le strabique ne se sert pas habituellement de cet œil. Pour cela, nous faisons recouvrir l'œil normal avec un bandeau que le malade doit porter une ou plusieurs heures par jour. En second lieu, on lui fait lire avec l'œil qui louche habituellement de gros caractères qu'il puisse bien distinguer. S'il ne les voit pas bien, on emploie une loupe. Ces exercices doivent être faits pendant quelques minutes et répétés plusieurs fois par jour. Peu à peu, à mesure que la vision s'améliore, on passe à des caractères

plus petits et à des verres convexes plus faibles, et en même temps on prolonge la durée des exercices.

Lorsque l'acuité de l'œil dévié a suffisamment gagné, il s'agit de provoquer la vision simultanée avec les deux yeux, c'est-à-dire la diplopie. Souvent cette dernière, si le strabisme n'a pas trop d'étendue, s'établit spontanément; sinon, nous la provoquons à l'aide d'exercices particuliers faits avec le stéréoscope ou avec les verres prismatiques. En se servant des prismes, on fait bien de placer, au moment des exercices, un verre coloré (violet) devant l'œil normal; puis on choisit la flamme d'une bougie, à la distance de 2 à 3 mètres, comme objet de fixation. Par l'emploi d'un verre prismatique à réfraction verticale, placé devant l'œil dévié, on réussit à rendre visible au malade les deux images différemment colorées venant de ses deux yeux, surtout si l'on cache par moment un des yeux et qu'on le découvre subitement. D'autres fois, il est nécessaire de rapprocher l'image rétinienne de la macula, en plaçant devant l'œil dévié un prisme avec sa base tournée vers la tempe en cas de strabisme convergent, vers le nez en cas de strabisme divergent. Après avoir répété ces expériences pendant quelque temps, le malade finit par se rendre compte de sa diplopie, même sans l'interposition des verres.

Ceci obtenu, on choisit le verre prismatique apte à réunir dans une seule les deux images. Si ce prisme était plus fort que 12 degrés, il faudrait abandonner l'idée du traitement par les prismes, parce que le malade ne pourrait pas s'en servir d'une façon constante (à cause de leur poids et de l'aberration des couleurs qu'ils produisent); il faudrait avoir recours au stéréoscope.

Si le prisme correcteur a moins de 12 degrés, on en prescrit au malade l'usage constant de la façon suivante : On divise l'effet entre les deux yeux en plaçant devant chaque œil un prisme de 6 degrés, la base en dehors pour le strabisme convergent, en dedans pour le strabisme divergent. Au bout de quelque temps (quinze jours à trois semaines), on pourra changer ces verres contre d'autres d'un degré moins fort, et ainsi de suite, jusqu'à ce que la déviation soit corrigée. Cet effet résulte de la contraction isolée que le prisme provoque de la part de l'antagoniste du muscle auquel la déviation est due (voy. p. 515).

Ce traitement demande autant de circonspection et d'atten-

tion du côté du médecin que de patience du côté du malade.

L'emploi du stéréoscope dans le traitement du strabisme, proposé d'abord par M. *du Bois-Reymond*[1], a été surtout développé par M. *Javal*. On place dans chaque champ du stéréoscope un carton au centre duquel se trouve un pain à cacheter noir de 2 centimètres de diamètre. Sur la même verticale, d'un côté au-dessus du pain à cacheter, de l'autre au-dessous, sont des points plus petits, l'un rouge et l'autre vert. Il s'agit d'obtenir un fusionnement des deux champs visuels, de façon que le malade perçoive trois pains à cacheter situés dans une verticale. Suivant que le sujet à exercer est atteint du strabisme convergent ou divergent, l'écartement des pains à cacheter variera entre 3 et 12 centimètres. Lorsque le fusionnement a été obtenu pour une distance déterminée, on modifie progressivement cette distance, jusqu'à ce que le parallélisme des yeux sont rétabli. On continue ces exercices d'abord à l'aide des pains à cacheter, puis avec des images et des objets de plus en plus difficiles à fusionner (des lettres et des mots).

2. Opération du strabisme.

a. CONSIDÉRATIONS GÉNÉRALES.

Pour bien faire comprendre le mécanisme selon lequel l'opération du strabisme produit l'effet voulu, il me paraît indispensable de faire précéder la description du procédé opératoire de quelques considérations théoriques sur le principe de cette opération.

Si l'on se représente un corps sphérique suspendu dans l'espace à l'aide de deux fils, comme dans la figure 185, de manière que son axe soit placé verticalement, il est facile de comprendre par quels moyens différents l'équilibre de ce corps ainsi suspendu peut être dérangé. Ainsi, si nous allongeons le fil *a*, le corps sphérique prendra immédiatement une position comme dans la figure 186, B, c'est-à-dire que son axe aura quitté la perpendiculaire et sera placé dans une position oblique. Ce même effet se produira si nous raccourcissons le fil *b* (fig. 186, C).

Un autre moyen mécanique pour modifier l'équilibre de ce corps sphérique serait de changer, en laissant aux fils leur longueur primitive, les points où ils sont attachés au corps qu'ils retiennent.

1. *Traitement orthopédique du strabisme* dans *Archiv für Anatomie und Physiologie*, 1852, p. 541.

Ainsi après avoir détaché (fig. 187, D) l'extrémité inférieure du fil *b* du point *f*, si on la fixe au point *f'*, c'est-à-dire à un endroit plus

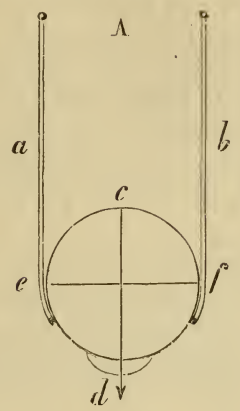

Fig. 185. — *a* et *b* sont les deux fils dont l'équilibre maintient l'axe *cd* dans sa position verticale.

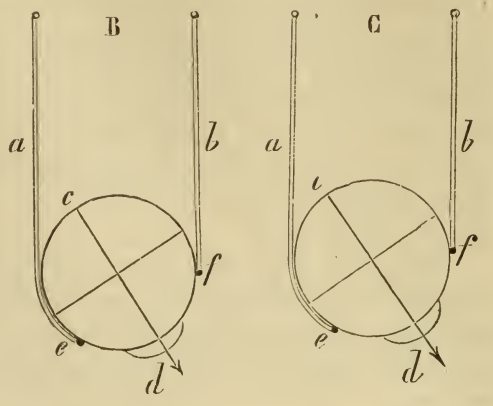

Fig. 186. — L'axe *cd* prend une position oblique, parce que dans B le fil *a* a été allongé, dans C le fil *b* a été raccourci.

rapproché du pôle inférieur *d*, il est évident que le corps sera tourné avec son pôle inférieur vers le fil *b*, qui agit avec d'autant plus de force sur la direction du corps sphérique, que son point d'attache

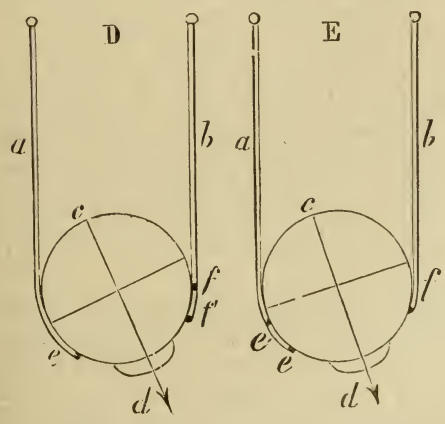

Fig. 187. — L'axe *cd* prend une position oblique, parce que dans D le point d'attache du fil *b* a été transporté de *f* en *f'*; dans E, le point d'attache du fil *a* a été transporté de *e* en *e'*.

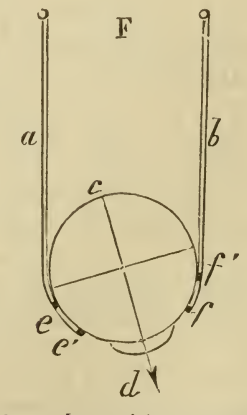

Fig. 188. — La position perpendiculaire de l'axe *cd* peut être obtenue, soit par l'allongement du fil *b* ou le raccourcissement du fil *a*, soit en déplaçant le fil *b* de *f* en *f'* ou le fil *a* de *e* en *e*.

est plus près du point *d*. On obtiendra le même résultat en reculant (fig. 187, E) le fil *a* de *e* vers *e'*. Ce fil perd alors de son influence sur la direction du corps sphérique, parce que son point d'attache se sera éloigné du pôle *d* sur lequel il agit.

Il est tout naturel que, lorsqu'un corps sphérique primitivement équilibré, comme dans la figure 185, A, a perdu cette position par une raison quelconque, nous puissions la ramener à sa position normale, soit en modifiant la longueur des fils auxquels il est suspendu, soit en changeant leur point d'attache. Par exemple, s'il s'agissait de donner au corps sphérique représenté dans la figure 188 une position telle que son axe *c d* devînt perpendiculaire, nous pourrions obtenir cet effet, soit en raccourcissant le fil *a* ou en allongeant le fil *b*, soit en transportant le bout inférieur du fil *b* de *f* à *f'*, ou celui du fil *a* de *e* en *e'*.

Ceci posé, nous pouvons appliquer ces lois mécaniques au globe oculaire qui est maintenu en équilibre par des forces musculaires agissant comme antagonistes, en ce sens que l'une le dirige en dedans, une autre en dehors, une troisième en haut et une quatrième en bas.

Lorsque le parallélisme des axes optiques est dérangé, nous aurons, d'après ce qui précède, divers moyens mécaniques à notre disposition pour ramener ce parallélisme, à savoir, la modification de la longueur des muscles ou de leur point d'attache. Nous employons exclusivement le second de ces deux principes, que nous mettons en action par le déplacement de l'insertion tendineuse du muscle dont l'influence exagérée ou diminuée a provoqué la déviation oculaire. Dans les cas habituels du strabisme concomitant, nous *déplaçons en arrière* l'insertion du muscle droit interne lorsqu'il s'agit du strabisme convergent, celle du droit externe en cas de strabisme divergent. Dans d'autres cas déterminés, nous rapprochons l'insertion musculaire du bord de la cornée (*déplacement en avant*) [1].

1. L'idée première de la strabotomie, proposée d'abord par Stromeyer (1838) et bientôt exécutée par Dieffenbach (1839), était celle de modifier la longueur du muscle qui, par son raccourcissement, devait avoir produit la déviation de l'œil. On coupait le muscle dans sa continuité et l'on supposait que les deux bouts du muscle devaient se réunir entre eux au moyen d'une portion intermédiaire. Cette hypothèse ne se confirmait jamais, ou du moins ce n'était que dans des cas très exceptionnels. Aussitôt après la section, le muscle se rétracte, et l'écartement de ces deux extrémités coupées est encore augmenté par l'action de l'antagoniste. La portion antérieure du muscle coupé s'atrophie généralement, et la portion postérieure, se perdant dans le tissu cellulaire qui entoure l'hémisphère postérieur du globe oculaire, ne se réunit plus à la sclérotique, ou si elle s'y attache de nouveau, la nouvelle insertion se trouve si loin en arrière de l'insertion primitive, que l'effet du muscle sur les mouvements de l'œil devient presque nul. Dans ce cas, l'œil, tout en étant

Le principe de ces déplacements du point d'attache de la force musculaire appliquée à l'œil est facile à comprendre, si l'on veut se reporter un instant à la figure ci-jointe [1].

Supposez que nous ayons à corriger (voy. fig. 189) une convergence pathologique qui mesure x millimètres dans la position médiane des yeux : nous obtiendrons cet effet en reculant de x millimètres l'insertion du droit interne i. En effet, en transportant l'insertion musculaire vers i', l'œil pourra se redresser de l'arc soustendu par la longueur $i\,i'$; si cette dernière mesure x millimètres, l'œil sera placé dans la position médiane (*correction de la déviation*). Nous obtenons ainsi, pour cette position du moins, le parallélisme de l'axe optique de l'œil opéré avec celui de l'autre œil.

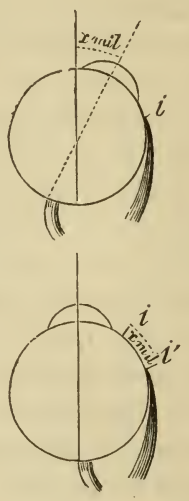

Fig. 189. — Correction d'une déviation de x millimètres, en déplaçant l'insertion musculaire de i vers i'.

Pour déterminer le mode opératoire, il est nécessaire d'indiquer ici comment ce déplacement modifierait l'effet des contractions du muscle reculé sur le globe oculaire, pendant les mouvements de ce dernier. Il est évident que ce déplacement diminuera l'action du muscle, en vertu d'un principe mécanique exposé plus haut déjà et que nous pouvons formuler de la manière suivante : Étant données une sphère et une force appliquée à un point de cette sphère, cette force a d'autant moins d'effet sur la rotation de la sphère que son point d'attache est plus éloigné du point qu'elle est destinée à déplacer.

redressé, reste à peu près immobile dans le sens du muscle coupé, ou plus fréquemment encore il s'établit par la traction de l'antagoniste un strabisme dans le sens opposé. Ce que je viens de dire, loin d'être le résultat de vues purement théoriques, a été démontré par des autopsies, ainsi que par l'observation des cas où l'insuccès de la myotomie avait rendu nécessaire une seconde opération. — Le principe du *raccourcissement* par une opération du muscle allongé a été mis en pratique pour rétablir l'équilibre musculaire par *Noyes*, *Driver* et *Lagleize*, comme nous l'expliquerons plus loin avec détails.

1. Cette figure est empruntée à l'excellent *Traité des troubles de la motilité de l'œil*, par *Alfred Graefe*. Berlin, 1858.

Ce principe mécanique appliqué à l'œil nous fait comprendre que le déplacement de l'insertion musculaire en arrière produit d'abord le redressement de la cornée dans la direction du muscle antagoniste (*correction du strabisme*); mais en même temps il en résulte une diminution de la mobilité de l'œil dans le sens du muscle opéré (*insuffisance musculaire*).

Cette perte de mobilité qui résulte du reculement de l'insertion musculaire est compensée en partie par l'excès de mobilité dans le sens de la déviation que nous avons constaté dans chaque œil strabique. En outre, tout œil peut supporter une légère perte de mobilité dans un sens ou dans l'autre, parce que nous pouvons remplacer les rotations extrêmes des yeux par de légers mouvements de rotation de la tête. Cependant, le déplacement en arrière que nous pouvons faire supporter à un muscle ne doit pas excéder une certaine limite, au risque d'affaiblir plus qu'il n'est permis l'action du muscle sur les rotations du globe oculaire. En dépassant cette mesure, nous produirions une insuffisance musculaire excessive, par conséquent une asymétrie dans les mouvements associés des deux yeux, et, s'il s'agit du muscle droit interne, l'impuissance de la convergence des deux yeux pour la fixation des objets rapprochés. De là cette règle de conduite, que l'*opération du strabisme doit être faite de façon à produire le moins d'insuffisance musculaire possible.*

La limite de la correction permise serait ainsi posée par la mesure de l'excès de mobilité dans le sens de la déviation constaté sur l'œil strabique. Comment faire, alors, pour corriger un strabisme plus étendu que la mesure indiquée? C'est en produisant l'excédent de l'effet sur l'autre œil, et ceci d'après le principe suivant : Supposons que nous ayons à opérer une déviation de l'œil gauche en dedans de 10 millimètres, comment faudrait-il s'y prendre? En déplaçant le muscle droit interne de cet œil de 10 millimètres, nous obtiendrions certainement le redressement de l'œil, et par conséquent le parallélisme des axes optiques pour la position médiane. Cependant, il en résulterait en même temps une perte de mobilité de l'œil opéré tellement considérable, que l'harmonie des mouvements combinés avec ceux de l'autre œil, soit pour la direction du regard à droite, soit pour la convergence des deux yeux pendant la vue de près, en souffrirait d'une manière notable. Il

s'ensuivrait un strabisme divergent périodique qui pourrait devenir permanent au bout d'un certain temps.

Le seul moyen d'éviter ce danger est de *répartir entre les deux yeux la correction de la déviation.* Dans ce but nous commencerons, dans l'exemple cité (voy. fig. 190), par redresser l'œil gauche de 5 millimètres. Le degré de strabisme, par cela même, en sera réduit d'autant, et nous n'aurons plus devant nous qu'une déviation de l'œil gauche en dedans de 5 milli-

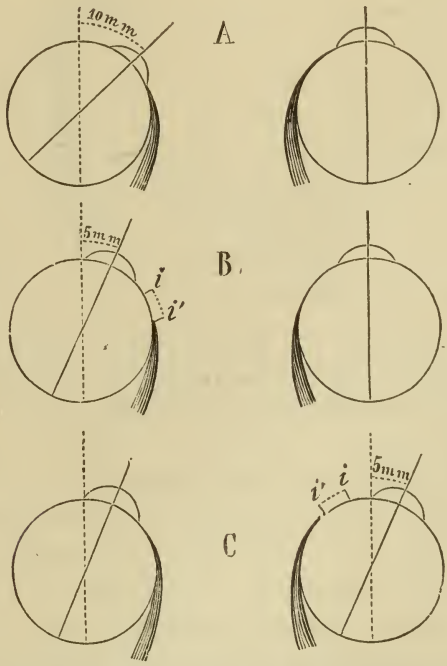

Fig. 190. — A représente un strabisme convergent de l'œil gauche de 10 millimètres. — Dans B, l'insertion du muscle droit interne de l'œil gauche a été déplacée en arrière de *i* vers *i'*, et le strabisme corrigé de 5 millimètres. — Dans C, on a déplacé sur l'œil droit l'insertion du muscle droit interne de *i* vers *i'*, et les deux axes optiques sont maintenant parallèles.

mètres (B). Si nous produisons maintenant, par la ténotomie du muscle droit interne de l'œil droit, un déplacement en arrière de son insertion de 5 millimètres, cet œil se dirigera d'autant en dehors, son axe optique sera parallèle à celui de l'autre œil (C). Puisque la mobilité *des deux yeux* dans le strabisme concomitant est la même, l'harmonie de leurs mouvements ne laissera rien à désirer, une fois que les axes optiques seront parallèles et qu'aucun des muscles n'aura été affaibli au delà de

la mesure supportable. De là la règle absolue de répartir la correction entre les deux yeux toutes les fois que la déviation dépasse un degré déterminé.

Ces préliminaires posés, et après avoir démontré que l'opération du strabisme a pour but de modifier, par le déplacement de son insertion, l'action du muscle sur les rotations de l'œil, on comprend aisément qu'il s'agit, dans la strabotomie, telle qu'on la pratique aujourd'hui, de détacher de la sclérotique l'insertion tendineuse du muscle, afin qu'il puisse s'y fixer de nouveau, en arrière ou en avant de son point d'attache primitif.

D'après les lois mécaniques exposées plus haut, ce déplacement de l'insertion musculaire doit être en rapport direct avec le degré de la déviation de l'œil. Ainsi, le principe théorique de l'opération étant admis, la question qui se pose maintenant est la suivante : *Le chirurgien peut-il produire à volonté un effet proportionné à la déviation*, c'est-à-dire peut-il déterminer par son opération un degré de correction voulu? La réponse affirmative que nous allons donner à cette question importante s'explique par les rapports anatomiques entre les muscles et la sclérotique, rapports que nous rappellerons en quelques lignes. En même temps, cette affirmation s'appuie sur le chiffre considérable de strabotomies pratiquées d'après ces principes.

Les muscles droits, que nous prenons surtout en considération (car c'est sur eux seuls que l'on pratique l'opération du strabisme), en dehors de leur insertion tendineuse (fig. 191, *i*) qui les attache directement à la sclérotique, y adhèrent encore indirectement : 1° par le tissu cellulaire qui relie la face inférieure du muscle à la sclérotique (*a*); 2° par le tissu cellulaire qui relie la face externe du muscle à la conjonctive (*c*), qui de son côté est fixée à la sclérotique; 3° par la capsule de Tenon (*t*) qui, à l'endroit où le muscle la traverse, lui fournit des prolongements sous forme de gaines latérales qui retiennent le muscle. On comprend maintenant que s'il était possible de détacher l'insertion musculaire de la sclérotique sans aucune autre lésion, le muscle glisserait fort peu en arrière, retenu qu'il est par la conjonctive, le tissu cellulaire et en dernier lieu par les expansions antérieures et latérales de la capsule de Tenon, qui le relient à la sclérotique. Son déplacement dépendra donc du plus ou moins d'étendue dans laquelle nous détruirons les attaches indirectes qui le maintiennent dans sa position.

Le muscle, une fois libre de se contracter, glissera évidemment d'autant plus en arrière, que son antagoniste attirera davantage l'œil de son côté. Cependant le défaut d'action de

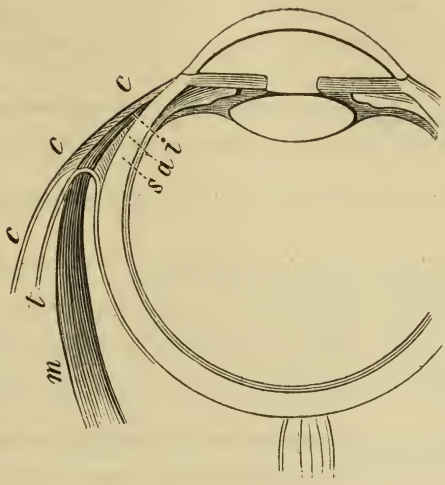

Fig. 191. — Dessin schématique de l'insertion musculaire : *i*, insertion tendineuse ; *a*, tissu cellulaire entre le muscle et la sclérotique ; *c*, tissu cellulaire entre le muscle et la conjonctive ; *t*, capsule de Tenon ; *m*, muscle ; *s*, sclérotique ; *c*, conjonctive.

l'antagoniste peut se remplacer, comme nous l'indiquerons plus loin, par la position que l'on fait prendre à l'œil après l'opération, et par des ligatures.

L'effet de l'opération dépend donc, d'une part, de la rétraction du muscle détaché de son insertion, d'autre part, de l'action de son antagoniste ou de la traction mécanique qui la remplace.

L'expérience mille et mille fois répétée (car le chiffre des opérations pratiquées par *de Graefe* seul s'élève à près de dix mille) a démontré que l'opération, pratiquée d'après les règles précises que nous aurons soin d'établir plus loin, produit toujours, à peu de chose près, le même degré de redressement de l'œil dévié. Afin de pouvoir appliquer cette opération à tous les cas de strabisme qui se présentent, nous avons à notre disposition un certain nombre de moyens d'augmenter ou de diminuer l'effet de cette opération. Après la description de l'opération, nous exposerons ces moyens dans tous leurs détails.

b. STRABOTOMIE PAR DÉPLACEMENT DU TENDON EN ARRIÈRE.

Nous décrirons en premier lieu la *ténotomie du muscle droit interne*, qu'on pratique pour combattre le strabisme convergent, le plus fréquent de tous. Les instruments nécessaires



Fig. 192. — Le plus petit des crochets à strabisme.

pour cette opération sont les suivants : 1° l'écarteur des paupières ; 2° une pince à fixation ; 3° une paire de ciseaux courbes à pointes mousses ; 4° deux crochets à strabisme de grandeur différente (fig. 192 et 193) ; 5° une aiguille munie d'un fil de

Fig. 193. — Le plus grand des crochets à strabisme.

soie ou de catgut (pour les cas où il faudrait faire une suture conjonctivale).

Premier temps. SECTION DE LA CONJONCTIVE (fig. 194). — On

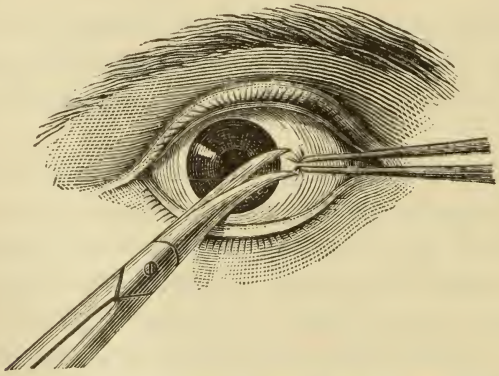

Fig. 194. — Strabotomie. Section de la conjonctive.

saisit et l'on soulève avec les pinces tenues de la main gauche un pli conjonctival, tout près du bord interne de la cornée, et

l'on incise ce petit pli verticalement avec l'extrémité des ciseaux courbes, dont la face concave regardera le bulbe oculaire et dont le bec sera tourné vers l'angle interne de l'œil. Puis on introduit l'extrémité des ciseaux dans l'ouverture conjonctivale, on débride à petits coups le tissu sous-jacent, en s'avançant jusqu'à 1 centimètre et demi environ du bord de la cornée et en se dirigeant obliquement vers le bord du muscle. Ce débridement du tissu cellulaire a pour but de détruire les adhérences entre la conjonctive et l'extrémité tendineuse que l'on se propose de déplacer[1].

Deuxième temps. Introduction du crochet. — On saisit le plus grand des deux crochets à strabisme comme une plume à écrire, et, soulevant la conjonctive de manière à en rendre l'ouverture largement béante, on introduit le crochet, sa pointe mousse tournée vers le bord du muscle, de façon que la pointe du crochet dépasse légèrement son bord et, par un mouvement de rotation qui fait glisser la pointe sous ce bord, on pousse le crochet tout entier appliqué contre la sclérotique, sous le muscle dont on veut détacher l'insertion. Il faut autant que possible diriger le crochet parallèlement à la surface de la sclérotique, pour que la pointe ne perfore pas le muscle dans la continuité de sa largeur.

Troisième temps. Section de l'insertion tendineuse (fig. 195). — On fait passer le manche du crochet dans la main gauche, et on lui imprime un mouvement tel que la convexité de l'instrument regarde le bord de la cornée. Avec la pointe mousse des ciseaux on dégage l'extrémité du crochet de la conjonctive qui le recouvre habituellement, et l'on détache l'insertion tendineuse par de petits coups de ciseaux, en commençant la section par la portion du tendon que soulève la pointe mousse

1. Il est utile de placer l'incision conjonctivale très près de la cornée, d'abord parce qu'il me paraît que l'on a alors un épanchement de sang tout à fait insignifiant, et surtout parce qu'on évite ainsi l'enfoncement de la caroncule, qui résulte habituellement d'une large ouverture conjonctivale pratiquée loin de la cornée, surtout si l'on débride en même temps le tissu sous-conjonctival dans une grande étendue. — Pour éviter ce dernier inconvénient, *L. Boyer* a déjà proposé de remplacer la section verticale de la conjonctive par une incision horizontale parallèle au bord supérieur ou inférieur du muscle que l'on veut opérer.

du crochet. Cette section doit être pratiquée nettement sur la totalité de l'insertion tendineuse et aussi près que possible de

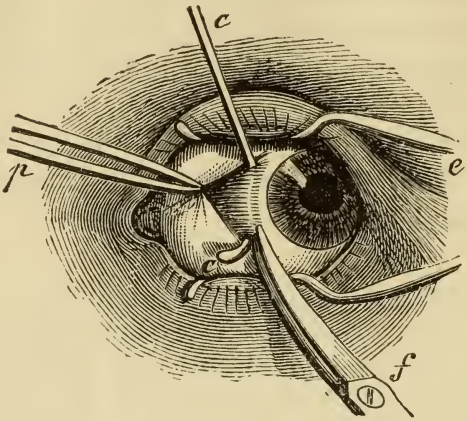

Fig. 195. — Section de l'insertion tendineuse.

la sclérotique, car ce n'est que dans ce cas que nous conservons toute sa longueur au muscle détaché.

Quatrième temps. Dégagement complet des parties latérales de l'insertion. — Le quatrième temps de l'opération est rempli par l'exploration minutieuse et attentive des parties latérales de l'expansion tendineuse, pour nous assurer que cette dernière est bien complètement détachée. Dans ce but, on ouvre la plaie conjonctivale avec la pointe du crochet, et l'on introduit un crochet plus petit sous la conjonctive vers les bords inférieur et supérieur de l'insertion musculaire, en prenant soin que sa pointe mousse ne s'écarte jamais de la sclérotique. Si quelques fibres étaient restées intactes, il faudrait les diviser, et s'assurer toujours de nouveau qu'il n'en reste pas d'autres adhérentes à la sclérotique, car il suffit de quelques fibres, même tout à fait périphériques, pour empêcher l'effet de l'opération.

La *ténotomie du muscle droit externe* est tout à fait analogue à celle que nous venons de décrire ; seulement, comme l'insertion de ce muscle est un peu plus éloignée du bord de la cornée que celle du droit interne, il est opportun d'inciser la

conjonctive à 4 ou 5 millimètres de distance du bord externe de la cornée.

La *ténotomie du muscle droit supérieur et inférieur* exige encore plus de prudence que celle des autres muscles. Il faut faire dans ces opérations l'incision conjonctivale très petite et très près du limbe cornéen. Il faut en outre débrider le moins possible le tissu sous-conjonctival et glisser avec précaution le crochet sous le muscle que l'on veut opérer, pour éviter le plus possible un décollement exagéré du tissu cellulaire. De plus, il est dangereux, pendant le quatrième temps de l'opération, de pousser trop loin la recherche des fibres que la section du muscle aurait pu laisser intactes vers les extrémités de l'expansion tendineuse. En négligeant cette précaution, on s'exposerait, par un débridement trop étendu du tissu cellulaire, à voir survenir après l'opération une altération notable dans la hauteur de la fente palpébrale, soit par suite d'un soulèvement anormal de la paupière supérieure, lorsqu'on a opéré le muscle droit supérieur, soit par l'abaissement de la paupière inférieure, lorsqu'il s'agit du muscle droit inférieur. Si l'opérateur se rend compte, immédiatement après l'opération, que cet effet fâcheux s'est produit, il faut sans retard rapprocher, à l'aide d'une suture, les bords de la plaie conjonctivale.

Il est indispensable d'examiner après chaque opération l'effet immédiat qu'elle a produit. Dans ce but, nous avons à étudier, non seulement le degré de redressement de l'œil opéré, mais surtout la mobilité de l'œil dans la direction du muscle détaché, ainsi que les mouvements latéraux et convergents des deux yeux.

Le *degré de redressement* (*correction*) et les rapports dans la direction des deux yeux doivent être étudiés, d'abord dans la position médiane des yeux, c'est-à-dire lorsqu'ils fixent un objet situé tout droit devant eux et à la distance de deux ou trois mètres. Puis, lorsqu'on a pratiqué la ténotomie du droit interne, il faut examiner les mouvements combinés de convergence des deux yeux, en faisant fixer à la distance de 30 ou 35 centimètres un objet (le bout du doigt par exemple), que l'on rapproche successivement des yeux de l'opéré. (Voy. plus loin.)

La *perte de mobilité* (*insuffisance musculaire*) qui résulte naturellement de toute ténotomie doit être mesurée : 1° par rapport à la mobilité préexistante de l'œil opéré ; 2° par rapport à la mobilité de l'autre œil. Ces mensurations se font de la manière suivante : Lors-

qu'il s'agit, par exemple, d'un strabisme convergent de l'œil droit, on a mesuré avant l'opération la mobilité de cet œil en dedans, en examinant jusqu'où peut être dirigé, soit le centre de la pupille, soit le bord de la cornée pendant que le globe de l'œil est porté dans la plus forte adduction (rotation de l'œil en dedans). On choisit habituellement comme point de repère le point lacrymal inférieur. Supposons que dans cet examen on ait trouvé que c'est le bord externe de la cornée qui, pendant la plus forte adduction, se trouve placé au-dessus du point lacrymal. Immédiatement après l'opération, on renouvelle le même examen et l'on constate que c'est maintenant le centre de la pupille qui se trouve au-dessus du point lacrymal. La perte de mobilité de l'œil produite par l'opération serait, par conséquent, égale à la distance qui sépare le centre de la pupille du bord externe de la cornée, c'est-à-dire, en mesures linéaires, 4 1/2 à 5 millimètres. Lorsqu'il s'agit d'une ténotomie du muscle droit externe, on mesure d'une manière analogue, avant et après l'opération, la position du bord externe de la cornée par rapport à la commissure externe des paupières, pendant l'extrême abduction de l'œil (rotation en dehors).

En second lieu, il faut se rendre compte de l'insuffisance musculaire, en comparant cette fois la mobilité de l'œil dans le sens du muscle opéré avec la mobilité de l'autre œil dans la direction analogue. Supposons toujours qu'il s'agisse d'une ténotomie du muscle droit interne pratiquée sur l'œil droit ; on pourrait trouver, par exemple, que du côté opéré la plus forte adduction amènerait le centre de la pupille au-dessus du point lacrymal ; l'œil gauche tournerait de 2 ou 3 millimètres plus en dedans ; l'insuffisance musculaire mesurerait 2 ou 3 millimètres comparativement à l'état de l'autre œil, c'est-à-dire à l'état normal[1]. S'il s'agissait d'un cas de ténotomie du muscle droit externe, on ferait le même examen au point de vue de la position du bord externe de la cornée et de la commissure externe pendant l'extrême abduction des yeux.

Ayant ainsi exposé d'une manière générale le mode d'examen que nous avons à faire après chaque opération du strabisme, au point de vue du redressement de l'œil (*correction*), ainsi qu'au point de vue de la perte de mobilité (*insuffisance musculaire*), il nous reste à indiquer les résultats habituels de cet examen après l'exécution de l'opération décrite plus haut. Les

1. On observe généralement dans le strabisme que même la mobilité de l'œil qui ne louche pas s'étend plus qu'à l'état normal dans la direction de la déviation, en dedans lorsqu'il s'agit d'un strabisme convergent, en dehors dans le strabisme divergent.

résultats de cet examen varieront naturellement selon l'observation plus ou moins fidèle des règles posées, mais aussi selon l'état fonctionnel du muscle détaché et de son antagoniste. Plus la prépondérance du premier était prononcée avant l'opération, et moins les contractions de son antagoniste auront d'influence sur la rotation du globe oculaire, rotation qui détermine dans une certaine mesure la distance de la nouvelle insertion musculaire de son emplacement primitif. Cependant on peut dire que, si l'on pratique l'opération ainsi que nous l'avons décrite sur le muscle droit interne, on obtiendra un redressement de 3 à 4 millimètres. Il sera même de 5 si l'ouverture de la conjonctive a été plus grande et si le tissu cellulaire a été détaché dans toute la largeur de l'insertion tendineuse, au-dessus et au-dessous du muscle. Chez l'enfant, ces résultats donnent 1 ou 2 millimètres en plus.

Lorsqu'il s'agit d'une ténotomie du droit externe, on n'obtient, même en dégageant largement l'insertion tendineuse, qu'un redressement de 3 ou 4 millimètres au plus ; l'effet habituel, après une petite ouverture conjonctivale, ne sera même que de 2 millimètres. Il ne sera pas plus grand après une ténotomie des muscles droits supérieurs ou inférieurs.

Ajoutons ici que l'on s'expose à des erreurs en examinant les malades, après la ténotomie du muscle droit externe ou interne, pendant qu'ils sont encore sous l'influence du chloroforme. Pendant l'action de cet anesthésique, les yeux sont toujours disposés à se porter en dehors, de telle sorte qu'une convergence est diminuée et une divergence augmentée.

D'ailleurs, la chloroformisation est tout à fait inutile pour les opérations de strabisme. La cocaïne sur la conjonctive avant son incision et *sous* la conjonctive (à travers l'ouverture qu'on y a pratiquée) permet de faire la ténotomie et d'appliquer les sutures et ligatures sans souffrances pour le malade.

Quant à l'insuffisance musculaire immédiate consécutive à une ténotomie, elle est en rapport direct avec l'étendue dans laquelle les prolongements de la capsule de Tenon, qui relient cette dernière à la sclérotique et au muscle, ont été détruits.

Après la ténotomie complète d'un muscle droit interne, la mobilité de l'œil, comparée à celle antérieure à l'opération, doit avoir diminué toujours de 4 à 5 millimètres, et l'insuffisance musculaire, comparativement à la puissance du même

muscle de l'autre œil, doit être de 2 ou 3 millimètres. Après la ténotomie du muscle droit externe, l'insuffisance musculaire doit être toujours de 3 à 4 millimètres, comparativement à l'état normal que l'on constate sur l'autre œil.

Si, dans un cas ou dans l'autre, ce degré d'insuffisance n'existait pas, on peut être certain que l'insertion tendineuse du muscle n'a pas été détachée complètement. Dans ce cas, le chirurgien ne doit pas craindre de pénétrer de nouveau dans la plaie conjonctivale, de rechercher avec le petit crochet les fibres latérales qu'il a pu laisser, et de les couper soigneusement.

D'autre part, si l'insuffisance existe et que le redressement fasse défaut, la cause doit en être recherchée dans l'action défectueuse de l'antagoniste qu'il faudrait alors remplacer par des moyens que nous indiquerons ultérieurement.

C. DES MOYENS DE MODIFIER L'EFFET DE L'OPÉRATION.

Nous avons dit plus haut que le mode opératoire indiqué produit, à peu de chose près, toujours le même résultat, et par conséquent ne peut servir que pour des cas de strabisme d'un degré déterminé. Afin de pouvoir appliquer cette opération à tous les cas de strabisme qui se présentent, de quelque degré qu'ils soient, il faut pouvoir disposer de moyens aptes à augmenter ou à diminuer l'effet de l'opération. Les divers moyens que nous employons dans ce but consistent :

1° Dans l'étendue des débridements des adhérences celluleuses qui relient le muscle indirectement au globe oculaire ;

2° Dans l'emploi de la suture conjonctivale ;

3° Dans la direction à donner à l'œil après l'opération.

On *diminue* l'effet de l'opération :

1° En limitant, après une incision très petite de la conjonctive, le débridement du tissu sous-jacent à l'étendue absolument nécessaire pour l'introduction d'un petit crochet. Dans ce cas, on fait bien d'inciser la conjonctive vers le bord inférieur ou supérieur de l'insertion musculaire plutôt que vers le centre ; en opérant ainsi, l'introduction du crochet nécessite une ouverture moins grande de la conjonctive et un débridement moins étendu du tissu sous-jacent.

2° En pratiquant après l'opération la suture conjonctivale. Cette suture consiste dans la réunion de la plaie conjonctivale ; elle a pour but de rapprocher le muscle détaché du bord de la cornée. On applique la suture dans une direction diagonale de dehors en dedans ; il est évident que le degré de son effet dépend surtout de la plus ou moins grande portion de conjonctive que l'on saisit dans le nœud du fil. Ce moyen est certainement le plus sûr pour graduer l'effet de déplacement que l'on veut produire, de sorte que l'on pourrait conseiller de détacher toujours entièrement le muscle de toutes les adhérences qui le lient à la sclérotique et à la capsule, et de le ramener après, par la suture conjonctivale, à l'endroit où l'on voudrait voir placer la nouvelle insertion. Cependant l'application de la suture et son enlèvement quelques jours plus tard augmentent la durée et la difficulté de l'opération. Cette difficulté, qui n'arrête pas l'opérateur lorsque l'application de la suture est nécessaire, deviendrait un reproche pour la méthode opératoire si on voulait la généraliser inutilement.

La suture conjonctivale est indiquée : 1° lorsque le degré de la déviation est inférieur à la mesure de correction que nous obtenons par l'opération décrite ; 2° lorsque l'effet de l'opération a été trop grand, soit au point de vue du redressement, soit au point de vue de l'insuffisance musculaire.

La diminution de la correction qui résulte de l'emploi de la suture conjonctivale dépend en premier lieu, comme nous l'avons déjà dit, de la portion plus ou moins étendue de conjonctive que nous saisissons dans la suture. Elle dépend, en outre, du temps plus ou moins long pendant lequel nous laissons la suture en place.

3° En engageant le malade après l'opération à diriger son œil du côté du muscle détaché. Cette position amène la rotation du globe oculaire vers le muscle détaché et empêche celui-ci de glisser trop loin en arrière sur la sclérotique. Chez les malades qui volontairement ne dirigent pas l'œil comme on le désire (surtout chez les enfants), il est utile d'employer, après l'opération, des louchettes qui se composent de deux coquilles dont l'une, sans aucune ouverture, s'applique devant l'œil non opéré ; l'autre, placée devant l'œil opéré, est percée d'une petite ouverture pratiquée du côté externe lorsque l'œil opéré doit être tenu en extrême abduction, ou du côté interne ors-

que l'œil opéré doit être maintenu dans l'extrême adduction.

Pour *augmenter* l'effet de notre opération, nous employons les moyens suivants :

1° Nous pouvons, dans la limite déjà indiquée, disséquer prudemment le tissu qui lie le muscle à la conjonctive et à la sclérotique, ainsi que les expansions latérales qui relient la capsule de Tenon au muscle et à la sclérotique. Pour opérer ainsi, on sera obligé de pratiquer une incision conjonctivale plus grande, qui, lorsqu'il s'agit du muscle droit interne, produirait peut-être l'enfoncement de la caroncule. On évitera cet inconvénient en réunissant les lèvres de la plaie conjonctivale par une suture renfermant très peu du tissu de la muqueuse.

2° Nous faisons diriger, après l'opération, le regard du malade du côté opposé à la section, et par cette rotation du globe oculaire, nous facilitons le glissement du muscle détaché loin de son insertion primitive.

Pour rendre l'effet de cette rotation encore plus constant, M. *Knapp* [1] a conseillé de maintenir la rotation du globe oculaire dans le sens indiqué en traversant la conjonctive avec un fil de soie, et d'enfoncer ensuite l'aiguille qui porte ce fil à travers la commissure correspondante des paupières. Cela fait, on serre les bouts du fil jusqu'à ce qu'on ait rapproché la cornée de la commissure, à la distance voulue. Ce moyen ingénieux et évidemment efficace nous paraît compliquer l'opération outre mesure, et son application est assez douloureuse.

Je le remplace facilement, suivant une proposition de *de Graefe* [2], toutes les fois qu'après une ténotomie, l'action de l'antagoniste paraît défectueuse, par l'application d'une ligature sous-conjonctivale allant de la commissure jusqu'à proximité du bord de la cornée.

Pour appliquer cette ligature, on pénètre, avec une aiguille munie d'un fil de soie ou de catgut, sous la conjonctive, près la commissure ; puis on glisse l'aiguille horizontalement le long de la sclérotique, jusqu'à ce que l'on soit arrivé près du bord de la cornée, où l'on traverse la conjonctive de dedans en dehors pour attirer le fil après l'aiguille. On ferme la ligature

1. *Zehender's Klinische Monatsblætter*, septembre-décembre, 1865, p. 347.

2. *Zehender's Klin. Monatsbl.*, août-septembre 1869, p. 265 et 266.

par un double nœud et l'on provoque ainsi une adduction ou une abduction forcées du globe oculaire suivant que la ligature a dû être placée du côté interne ou externe de la cornée. Il est facile à comprendre que l'effet de cette ligature sera d'autant plus grand que la portion de conjonctive qu'elle renferme sera plus considérable et il est possible de corriger ainsi les plus hauts degrés du strabisme. Dans ces derniers cas j'applique une double ligature partant l'une et l'autre de la commissure et dirigée l'une vers le sommet supérieur, l'autre vers le sommet inférieur de la cornée. On enlève ces ligatures le troisième ou le quatrième jour après l'opération.

Dans les cas de strabisme divergent avec perte de mobilité notable dans le sens du muscle droit interne, il faudrait pratiquer l'avancement musculaire (voy. plus loin).

d. MODIFICATIONS DU PROCÉDÉ OPÉRATOIRE.

M. *Liebreich* a indiqué un procédé opératoire qu'il décrit de la manière suivante : « Si je veux opérer le muscle droit interne, je soulève avec des pinces un pli conjonctival à l'extrémité inférieure de l'insertion musculaire ; je l'incise avec des ciseaux, je pénètre par l'ouverture résultant de cette incision entre la conjonctive et la capsule de Tenon ; je sépare soigneusement ces deux membranes l'une de l'autre, jusqu'au pli semi-lunaire, que je détache aussi, comme la caroncule, des parties sous-jacentes. Après avoir rendu complètement indépendante de la conjonctive de cette région toute la portion correspondante de la capsule[1], précaution très importante par rapport au glissement du muscle, je détache l'insertion musculaire de la sclérotique par la méthode usitée, et j'agrandis, par en haut et par en bas, la section verticale pratiquée à la capsule pour la ténotomie, d'autant plus largement que je veux produire un recu-

1. *Snellen* a fait remarquer qu'en pénétrant si profondément sous la conjonctive les ciseaux rencontrent des artères assez considérables. De là une hémorragie notable, et le sang peut s'épancher à travers l'ouverture de la capsule de Tenon, derrière le globe oculaire. Cet accident, qu'il a vu survenir deux fois, a eu pour résultat une forte protrusion du globe et, dans un cas, l'impossibilité de pratiquer la ténotomie. Cependant, à l'aide d'un bandage compressif, l'épanchement de sang n'a pas tardé à disparaître. M. Snellen conseille, par conséquent, de conduire les ciseaux le long de la surface interne de la conjonctive, loin de la sclérotique ; il ajoute qu'il n'a plus observé cet accident depuis qu'il suit cette pratique (*Zehender's Klinische Monatsblætter*, 1870, p. 25).

lement plus marqué de l'extrémité du tendon. Cela fait, je ferme toujours au moyen d'une suture la plaie conjonctivale. »

Le même procédé sert pour la ténotomie du muscle droit externe, et la séparation de la conjonctive doit être faite jusqu'à la portion de l'angle externe qui se rétracte fortement en arrière, lorsque l'œil est tourné en dehors.

Snellen (d'après une communication écrite) pose comme condition essentielle du succès que le tendon détaché ne s'insère pas obliquement au globe oculaire, comme cela doit arriver si la capsule de Tenon est incisée davantage dans une direction que dans l'autre. Pour éviter cet inconvénient il opère de la façon suivante :

On pratique avec des ciseaux pointus une incision horizontale, assez étendue, de la conjonctive juste au-dessus et parallèle au trajet du tendon ; puis on soulève successivement, à l'aide de pinces, les deux bords de la plaie conjonctivale, pour débrider le tissu cellulaire dans la même étendue en haut et en bas. On détache également la caroncule des parties sous-jacentes avec les précautions indiquées dans la note de la page précédente. Cela fait, on place les pinces fermées dans l'incision conjonctivale, au milieu du tendon ; en ouvrant les pinces, les bords de cette incision s'écartent et, si l'on ferme alors les pinces en les appuyant largement sur la sclérotique, on saisit sûrement le tendon. L'opérateur reprend les ciseaux, pratique, aussi près que possible de la sclérotique, une ouverture dans le tendon, et introduit une des branches des ciseaux entre le tendon et la sclérotique, l'autre entre le tendon et la conjonctive. De cette manière, il est facile d'opérer dans les deux directions dans une égale mesure, et de rechercher, à l'aide d'un crochet mousse à strabisme, si l'on n'a pas laissé intactes des fibres tendineuses, comme cela arrive parfois, surtout en opérant sur le muscle droit externe.

La direction horizontale de la plaie conjonctivale présente l'avantage de pouvoir faire l'incision aussi grande que l'on veut et de pouvoir appliquer une suture sans diminuer l'effet de l'opération comme dans le procédé de de Graefe. Le dosage de l'effet doit être produit par l'incision plus ou moins étendue de la capsule de Tenon. Il me semble cependant que l'on atteint ainsi ce but bien plus difficilement que par la suture.

M. *Snellen* croit que cette manière d'opérer est moins douloureuse que la méthode ordinaire, qui nécessite l'introduction du crochet sous le tendon. Il conseille de n'opérer qu'un œil à la fois pour modifier l'effet par une direction appropriée du regard. Il insiste aussi pour que l'on fasse porter, en cas d'hypermétropie, immédiatement après l'opération, les verres nécessaires pour que l'effet ne soit pas amoindri par les efforts de convergence qui ac-

compagnent l'accommodation des hypermétropes. Il me semble qu'on pourrait obtenir le même résultat, et plus sûrement, en employant les instillations d'atropine pendant quelque temps.

Noyes[1] applique à l'opération du strabisme un autre principe qui n'avait pas été mis en usage jusqu'ici, à savoir, le raccourcissement du muscle dont l'antagoniste a occasionné la déviation du globe oculaire. Il opère donc le muscle droit externe pour guérir le strabisme convergent, le muscle droit interne pour guérir le strabisme divergent. Après avoir sectionné le muscle rallongé dans sa continuité, il place les deux bouts l'un sur l'autre pour raccourcir le muscle d'autant que l'œil est dévié, et les réunit par une suture. Entre autres avantages, il vante surtout la possibilité de guérir ainsi par une seule opération tous les cas de strabisme, lors même que la déviation dépasserait 8 millimètres. — Le même principe a été appliqué, d'une façon indépendante, par *Driver*[2], qui emploie son procédé dans les cas de strabisme convergent avec une déviation au delà de 7 millimètres et dans tous les cas de strabisme divergent. Après avoir sectionné le muscle, il enlève de l'extrémité antérieure un morceau en proportion du degré de la déviation et réunit les deux bouts du muscle par deux sutures dont la première a été placée avant la section. *Driver* rapporte cinquante-trois opérations pratiquées avec succès complet et donne surtout le conseil de mesurer largement le morceau musculaire à exciser.

Lagleize[3] s'attache à raccourcir le muscle en le plissant et en le suturant de la façon suivante : Après l'avoir mis à nu par l'excision d'un lambeau conjonctival, il charge son tendon avec un crochet, pendant qu'avec un second il soulève et tend le corps charnu du muscle. Il procède alors à la suture au moyen d'un fil armé de deux aiguilles; l'une d'elles traverse le muscle de la face profonde à la face superficielle à plus de 1 millimètre du bord supérieur, en y comprenant la conjonctive; l'autre est passé de la même façon au bord inférieur du muscle, de façon à embrasser dans l'anse toute la portion charnue. Cela fait, les aiguilles sont passés sous le pont conjonctival près du bord de la cornée.

A mesure que l'on serre les sutures, le strabisme diminue progressivement et disparaît. L'auteur retire le fil au bout de douze jours, époque à laquelle le muscle plié sur lui-même a acquis la résistance suffisante. Il apporte à l'appui trois observations de strabisme convergent chez des jeunes filles où l'angle de la déviation était de 28 à 50 degrés.

1. *The transactions of the American ophtalmological Society*, vol. II, partie 2.
2. *Zehender's Klinische Monatsblætter*, 1876, p. 133.
3. *Arch. d'ophtalm.*, XII, p. 668, 1892.

e. DE LA MANIÈRE D'OPÉRER DANS LES DIFFÉRENTS DEGRÉS DU STRABISME.

Après avoir exposé plus haut l'effet immédiat de la ténotomie normale et les moyens que nous possédons pour augmenter ou diminuer cet effet, il nous reste à dire, pour compléter cette étude, quelle est notre manière d'agir dans les différents cas du strabisme, qui se présentent avec des degrés de déviation si variables.

Voici la règle que nous avons à suivre pour ce qui regarde le *strabisme convergent*. Lorsque la déviation mesure *moins de* 3 *millimètres*, on pratique la ténotomie du muscle droit interne de l'œil dévié avec une très petite incision conjonctivale, et en débridant les adhérences cellulaires du muscle dans l'étendue la plus restreinte. Immédiatement après l'opération on se rend compte, en examinant la mobilité de l'œil en dedans, que l'insertion tendineuse a été complètement détachée, et on restreint le degré de redressement par une suture conjonctivale qui, d'après l'effet qu'on veut produire, doit embrasser une portion plus ou moins étendue de la conjonctive. Le temps pendant lequel on laisse la suture en place (6 à 48 heures) a aussi de l'influence sur son effet.

Si la déviation mesure 3 *ou* 4 *millimètres*, il suffit de pratiquer la ténotomie du droit interne de l'œil dévié, telle que nous l'avons décrite plus haut; si l'examen des yeux, aussitôt après l'opération, nous démontre que le redressement n'est pas tout à fait suffisant, on n'a qu'à dégager avec le petit crochet le tissu cellulaire sous-conjonctival dans une plus grande étendue, ou, si ce dégagement est insuffisant, on incise prudemment avec quelques coups de ciseaux les prolongements latéraux qui accompagnent le muscle de la capsule de Tenon à la sclérotique. Selon le résultat obtenu, on fait diriger l'œil du malade, pendant les premières vingt-quatre heures qui suivent l'opération, du côté interne, ou on fait une petite suture conjonctivale, si l'on craint un effet excessif. Lorsqu'on tient à ce que le muscle se rétracte autant que possible, on applique la ligature sous-conjonctivale du côté externe de la cornée.

Lorsque la déviation mesure *de* 4 *à* 6 *millimètres*, nous préférons pratiquer la ténotomie des deux côtés, en partageant

l'effet entre les deux yeux. En ce cas nous opérons d'abord l'œil dévié par une ténotomie normale du droit interne, et après la cicatrisation nous complétons le résultat par l'opération de l'autre œil avec ou sans suture conjonctivale, selon le degré de correction qu'il reste à obtenir. En agissant ainsi, nous sommes plus sûr de rétablir l'équilibre musculaire normal, en répartissant entre les deux yeux non seulement la correction, mais aussi l'insuffisance musculaire qui résulte inévitablement de chaque ténotomie. C'est l'observation exacte de ces règles qui nous permet d'atteindre dans l'opération du strabisme ces résultats parfaits : parallélisme des axes optiques, et harmonie complète des yeux pendant les mouvements latéraux ainsi que dans la convergence des yeux.

Quand la déviation mesure *de* 6 *à* 8 *millimètres*, nous agissons encore comme dans les cas précédents, c'est-à-dire que nous pratiquons d'abord la ténotomie sur l'œil dévié, dans le but d'obtenir un redressement de 4 à 5 millimètres. Nous dirigeons l'œil après l'opération dans l'extrême abduction par la ligature conjonctivale du côté externe de la cornée (voy. p. 640). Cet effet obtenu, nous faisons, après la cicatrisation complète du premier œil, la ténotomie de l'autre, en suivant pour cette deuxième opération les règles applicables au degré de déviation qui reste encore à corriger.

Quand la déviation *dépasse* 8 *millimètres*, je pratique dans la même séance la ténotomie classique du droit interne sur les deux yeux, augmentant dans les limites indiquées ou diminuant, selon le résultat de l'examen immédiat, l'effet de l'opération sur l'un ou l'autre œil par les moyens décrits. D'ailleurs, il n'est pas toujours permis de rechercher par l'opération un parallélisme complet des axes optiques et il est souvent utile et nécessaire de laisser persister un léger degré de convergence. Cette nécessité dépend de la vision et de l'occupation du malade, de la manière dont les yeux exécutent les mouvements de convergence, de l'état de réfraction des yeux et surtout de la présence de la vision binoculaire, qui nous permet d'abandonner la guérison de très petites déviations à l'emploi des moyens optiques (verres convexes, verres prismatiques), et aux exercices stéréoscopiques.

Dans le *strabisme divergent*, nous ne pouvons espérer une correction complète par la ténotomie classique, que lorsque la déviation ne dépasse pas 2 ou 3 millimètres. Si le strabisme

mesure davantage, il faudra ajouter la ligature sous-conjonctivale du côté interne de la cornée, pratiquer, au besoin, la ténotomie du muscle droit externe des deux yeux, ou si l'œil a perdu une grande partie de sa mobilité en dedans, il faudra combiner la ténotomie avec l'avancement du muscle droit interne, opération dont nous traiterons dans un chapitre particulier.

f. TRAITEMENT CONSÉCUTIF ET SUITES DE L'OPÉRATION.

Lorsque l'effet que nous désirons obtenir n'exige pas l'emploi immédiat de louchettes, nous appliquons sur l'œil opéré un bandeau légèrement compressif. Nous continuons son emploi pendant quelques jours et, dans tous les cas, jusqu'après l'enlèvement de la ligature et des points de suture, si l'on en a mis.

Pendant la cicatrisation, on voit apparaître quelquefois à la surface de la plaie des *bourgeons rouges*, fongueux, plus ou moins *saillants*. Ils se montrent surtout après la ténotomie du droit interne, et il faut attendre pour les enlever que la petite tumeur se soit pédiculée. On l'excise alors d'un coup de ciseau ; la cautérisation de ces bourgeons ne paraît pas efficace.

Quant à l'*enfoncement excessif de la caroncule lacrymale*, dont on accusait autrefois si volontiers la ténotomie du muscle droit interne, il tenait surtout aux débridements multiples et aux sections profondes qui composaient l'ancienne méthode opératoire. On l'évite généralement en prenant les précautions que nous avons indiquées. Si toutefois cet enfoncement excessif survient après la strabotomie et présente une difformité appréciable, il est facile de faire sortir la caroncule de l'angle interne par la petite opération suivante, indiquée par *de Graefe :* on saisit la conjonctive à la distance de quelques lignes devant la caroncule et l'on fait une incision verticale de 6 millimètres de longueur. Soulevant alors la lèvre nasale de la plaie, on pénètre, avec des ciseaux courbes sur le plat et ayant leur concavité tournée vers le globe, dans le tissu sous-jacent, que l'on détache de la surface externe du muscle en prenant soin de ne pas toucher à ce dernier. On prépare de la même manière le lambeau de la conjonctive qui se trouve entre l'incision et le bord de la cornée, et l'on réunit ensuite les deux lambeaux par un point de suture qui doit saisir une portion de conjonctive d'une

étendue suffisante pour relever la caroncule et pour la déplacer en avant.

Quant à l'*exophtalmie* survenue après l'opération, il faut distinguer les cas où elle est réelle, c'est-à-dire où il y a vraiment une certaine propulsion du globe oculaire, de ceux où elle n'est qu'apparente par l'écartement anormal de la fente palpébrale. Chez la plupart des strabiques il existe (et cela a été prouvé par des mesures prises avant et après l'opération) un écartement plus considérable des paupières du côté de l'œil dévié que du côté de l'autre œil. Cette asymétrie qui, avant l'opération, n'attire pas l'attention de l'observateur, qui se porte tout entière sur la position réciproque des yeux, devient plus manifeste lorsque le malade ne louche plus. Dans un nombre de cas beaucoup plus restreint, une légère propulsion de l'œil opéré survient réellement, et cela par suite d'un débridement étendu des prolongements celluleux de la capsule, ou d'une ouverture considérable de cette capsule même.

Quoi qu'il en soit, si nous voulons remédier à cette propulsion apparente ou réelle de l'œil opéré, nous ne le pouvons qu'en modifiant la hauteur des fentes palpébrales. Lorsque nous avons affaire à une certaine procidence du globe de l'œil, le meilleur moyen d'y remédier est de pratiquer la tarsorrhaphie. (Voy. plus loin la description de cette opération.) Lorsqu'il n'existe qu'une différence dans l'écartement des fentes palpébrales, il est plus profitable à l'aspect du malade d'obtenir la symétrie des deux yeux en élargissant la fente palpébrale du côté où l'œil paraît le plus petit, par l'opération du blépharophimosis, que nous décrirons plus loin.

Il n'est pas rare, même après une opération parfaitement réussie, de voir le malade ne point rompre avec la mauvaise habitude de porter la tête dans une position oblique, en rapport avec la direction du strabisme antérieur. Le remède est dans l'emploi des louchettes que nous avons décrites plus haut. Ainsi, supposons que l'opéré porte sa tête tournée à droite, on lui donnera des louchettes munies d'une petite ouverture du côté du nez pour l'œil gauche, du côté de la tempe pour l'œil droit. Le malade, en se servant de ces louchettes, sera obligé de tourner la tête à gauche, s'il veut voir devant lui, et grâce à cet exercice, il finira par faire disparaître la position vicieuse de sa tête.

g. RÉSULTATS IMMÉDIATS ET DÉFINITIFS DE L'OPÉRATION.

L'observation attentive des yeux après l'opération a démontré qu'il existe une certaine différence entre l'effet définitif de la strabotomie et son effet immédiat. Sous ce rapport, on a dû distinguer trois périodes. Dans la *première*, qui suit immédiatement la ténotomie, l'effet est le plus considérable, car la rotation du globe de l'œil dans la direction du muscle détaché n'est effectuée que par les attaches indirectes qui réunissent encore le muscle à la sclérotique. La *seconde période*, qui survient trois ou quatre jours après, s'annonce par une diminution de l'effet immédiat, le muscle ayant contracté une nouvelle insertion et exerçant alors, par conséquent, une influence directe sur les mouvements de l'œil.

Nous trouvons encore une modification dans la position de l'œil opéré, généralement six semaines ou deux mois après l'opération : *troisième période*, annoncée par une légère augmentation de l'effet opératoire. Cette augmentation est due à l'action de l'antagoniste, qui a pris une influence plus grande sur la position et les mouvements du globe oculaire, proportionnellement à la durée de l'inaction du muscle ténotomisé et au degré d'affaiblissement de ce dernier obtenu par l'opération.

Il est facile de concevoir que l'effet produit pendant cette période par la puissance de l'antagoniste doive varier avec les divers cas de strabisme que l'on a opérés et avec les dispositions spéciales de chaque individu pour les mouvements d'accommodation, dispositions qui varient surtout d'après l'état de réfraction et l'emploi des yeux. Ainsi, nous observons dans un certain nombre des cas, qu'après l'opération du strabisme convergent la correction définitive dépasse l'effet immédiat; mais nous voyons aussi le contraire, c'est-à-dire une convergence progressive de l'œil opéré, lorsqu'il existe de l'hypermétropie et que le malade ne se sert pas des verres qui la neutralisent.

Dans le strabisme divergent, la diminution presque constante de l'effet de l'opération est assez considérable pendant la période de cicatrisation. Il ne faut point perdre de vue cette considération au moment même de l'opération, dont le premier effet doit toujours dépasser le but que l'on se propose, c'est-à-dire qu'il doit non seulement corriger la divergence, mais encore produire

une convergence de 1 à 2 millimètres qui disparaît pendant la cicatrisation.

Pour le strabisme convergent, nous possédons un moyen très précieux de juger, immédiatement après l'opération, le résultat définitif que nous avons à espérer. Ce moyen consiste dans l'étude des mouvements de convergence des yeux pendant qu'ils sont dirigés sur un objet (le bout de notre doigt) que nous rapprochons dans la ligne médiane jusqu'à 12 ou 15 centimètres.

Le résultat définitif de l'opération peut être prévu d'après la manière dont l'œil opéré se comportera pendant cet examen. S'il s'arrête aussitôt que l'objet arrive à la distance de 18 ou 20 centimètres, de sorte que nous constatons une divergence des yeux si nous rapprochons l'objet davantage, il faut nous attendre à ce que notre opération soit suivie plus tard d'un strabisme divergent, lors même qu'au moment de l'opération la symétrie dans la position médiane des yeux eût été parfaite. Cette certitude est plus grande encore si l'œil, à la distance indiquée, non seulement s'arrête, mais commence un mouvement associé au mouvement de convergence de l'autre œil, c'est-à-dire se dirige en dehors, et cela d'autant plus que l'objet fixé se rapproche des yeux. Il est absolument nécessaire dans ce cas de restreindre l'effet de notre opération par une suture conjonctivale, au risque même d'annuler ainsi en partie la correction du strabisme, que l'on peut toujours, en cas de besoin, compléter plus tard par une opération sur l'autre œil.

Il faut encore avoir recours à l'application d'une suture dans les cas où l'opéré, tout en faisant converger ses yeux jusqu'à la distance de 12 ou 15 centimètres, ne peut maintenir cette convergence. Nous constatons cet état en recouvrant de la main l'œil opéré, pendant que le malade fixe notre doigt à la distance indiquée. Nous verrons alors que l'œil opéré ne conserve pas derrière la main sa position et se dévie en dehors. L'insuffisance musculaire que cet état de chose révèle conduirait au bout de quelque temps à l'asthénopie musculaire (voy. plus loin), soit que l'individu soit atteint d'un degré de myopie qui nécessite un rapprochement des objets en deçà de la distance indiquée, soit que le malade se trouve par son état dans l'obligation de lire ou d'écrire beaucoup. Il est vrai qu'il nous est possible de compléter le traitement par des moyens optiques

(verres sphériques et prismes) et par des exercices stéréoscopiques. Cependant, ces derniers ne peuvent servir que lorsqu'il existe une vision binoculaire, et, d'ailleurs, les moyens optiques ne sont pas faciles à employer lorsqu'il s'agit d'enfants, sans compter qu'ils ne sont jamais agréables ni aux parents ni aux malades, qui craignent de voir s'éterniser le traitement et l'usage des lunettes.

Dans une autre série de cas, les malades exécutent très bien le mouvement de convergence jusqu'à la distance de 12 ou 15 centimètres de leurs yeux, et pour peu que nous continuions à faire fixer notre doigt à cette distance, nous voyons se produire un mouvement soudain de l'œil opéré en dedans, c'est-à-dire que la déviation se reproduit momentanément sous nos yeux. Quand même alors le strabisme est entièrement corrigé, il faut craindre une récidive, et la prévenir, s'il est possible, par l'emploi de l'atropine, l'usage des verres appropriés si l'individu est hypermétrope, et en faisant exercer soigneusement la vision binoculaire jusqu'à ce que le résultat soit définitif. En négligeant ces précautions indispensables, nous exposons le malade à des rechutes certaines.

Lorsque la correction nécessaire est obtenue et que le malade converge jusqu'à 10 ou 12 centimètres de distance sans que l'œil opéré dévie notablement derrière la main qui le recouvre, nous pouvons compter sur une guérison absolue, à la condition de ne pas perdre de vue l'état de la réfraction qui a été la première cause déterminante de la déviation et qu'il faudra neutraliser par les verres appropriés pour prévenir une récidive. En effet, nous ne pouvons assez insister sur la nécessité de considérer l'emploi des verres convexes chez les hypermétropes, après l'opération du strabisme, comme une condition indispensable du succès définitif, de régler pendant quelque temps l'usage des yeux pour le travail, et de faire continuer les exercices méthodiques, décrits plus haut, nécessaires pour le rétablissement et la conservation de la vision binoculaire.

Ces considérations décident aussi du moment où l'on doit opérer les enfants qui louchent et chez lesquels l'opération est formellement indiquée. Ceux qui ont encore la vision binoculaire où chez lesquels on peut la reproduire aisément doivent être opérés sans retard. Chez ceux où la vision binoculaire n'existe plus et ne peut être reproduite en aucune façon, il est

inutile d'attendre. Lorsque au contraire nous pouvons espérer le retour de la vision binoculaire par des exercices méthodiques, il faut attendre l'effet de ces exercices et l'âge qui permet de les employer.

h. STRABOTOMIE PAR DÉPLACEMENT DU TENDON EN AVANT, AVANCEMENT MUSCULAIRE.

L'ancienne strabotomie, qui au débridement très étendu du tissu sous-conjonctival joignait souvent des sections multiples des muscles oculaires, amenait quelquefois des accidents regrettables. La manière vicieuse de couper le muscle dans sa continuité, loin de son insertion, ou même d'exciser une partie de son tendon afin de produire un effet plus considérable, conduisait fréquemment à une déviation de l'œil opposée à celle que l'on voulait corriger. Cette déviation a été désignée sous le nom de *strabisme secondaire*. Elle est caractérisée par la perte plus ou moins grande de mobilité du globe oculaire, qui est le résultat inévitable de l'insertion vicieuse que le muscle coupé contracte avec la sclérotique.

Nous rencontrons les mêmes symptômes dans certains cas de strabisme consécutif à une paralysie musculaire. C'est pour ces cas d'impuissance de l'antagoniste, où la simple ténotomie ne serait pas capable de rétablir les conditions normales, que l'on a adopté le principe de déplacer l'antagoniste, en avançant son insertion scléroticale vers le bord de la cornée.

M. *Jules Guérin*, le premier, a cherché dans les cas de strabisme divergent provoqué par la trop grande rétraction du droit interne *myotomisé*, à avancer vers la cornée le tendon de ce muscle ; mais le procédé opératoire adopté par cet habile chirurgien avait des inconvénients. Il allait, après une dissection de la muqueuse et du *fascia oculaire*, à la recherche du muscle droit interne. Il dénudait pour cela la partie interne de la sclérotique et soumettait les parties cellulaires qui enveloppent le muscle rétracté à une dissection *minutieuse*, pour préparer le muscle qu'il voulait ramener vers la cornée. Il faisait passer ensuite une anse de fil *à travers la sclérotique* du côté externe de la cornée, de manière à pouvoir, en tirant sur le fil, obtenir la rotation complète de l'œil en dedans. Un pansement avec des bandelettes de diachylon gommé maintenait l'œil dans l'extrême adduction, et favorisait ainsi la nouvelle insertion du muscle sur la sclérotique, tout près du bord interne de la cornée.

Cette opération, à laquelle restera toujours attaché le mérite d'avoir appliqué pour la première fois le principe du déplacement musculaire en avant, a subi des modifications très heureuses entre

les mains de M. *de Graefe*. Le procédé de ce dernier évite d'abord la dissection minutieuse nécessaire à la recherche du muscle isolé, dissection d'un travail pénible, quelquefois même incertain, et dont l'expérience a prouvé l'inutilité. En effet, la présence de la couche cellulaire qui enveloppe le muscle, loin d'être nuisible, ne fait qu'ajouter à la solidité de la nouvelle insertion qui est d'autant plus forte qu'elle est plus large. Mais la principale modification porta sur l'application du fil. En faisant passer celui-ci, comme le veut M. Guérin, à travers la sclérotique et en l'y laissant séjourner plusieurs jours, on risque de déterminer une inflammation dangereuse, d'autant plus qu'on ne peut attacher le fil à la superficie et d'une façon légère, si l'on veut éviter un déchirement qui pourrait compromettre tout le succès de l'opération. M. de Graefe attacha le fil au tendon de l'antagoniste du muscle à déplacer, et pratiqua la ténotomie de cet antagoniste même, pour faciliter et rendre moins pénible pour le malade la rotation forcée de l'œil à l'aide du fil. Cette ténotomie avait aussi pour but de favoriser le rétablissement de l'équilibre musculaire, car le muscle affaibli par une inactivité plus ou moins longue, ne pourrait guère avoir la force nécessaire pour contrebalancer l'action de son antagoniste, si nous ne diminuions pas la force de ce dernier par une ténotomie.

Le plus grand inconvénient de ces procédés, qui n'ont plus qu'une valeur historique, consiste dans l'impossibilité de modifier l'effet selon les particularités de chaque cas. On était obligé, chaque fois, de placer la cornée tout à fait dans l'angle de la fente palpébrale et de provoquer ainsi un déplacement définitif qui pouvait dépasser l'effet nécessaire.

Il était donc utile de trouver un procédé opératoire d'un effet moindre sur le déplacement du tendon, et qui permît de doser avec plus de précision le degré de l'avancement musculaire par une simple suture, sans emploi du fil de traction. M. *Crichett* [1] a recommandé et érigé en méthode, d'une manière générale, ce nouveau procédé qui a été ensuite avantageusement modifié en quelques points par *de Graefe* [2].

Voici en quoi il consiste :

Premier temps : Section du muscle. — On pratique à une petite distance du bord de la cornée une incision verticale de la conjonctive d'une longueur de 1 centimètre à peu près ;

1 Rapport du congrès de Heidelberg, 1862.
2. *Archiv für Ophtalmologie*, 1863, IX, 2, p. 48.

puis on dégage soigneusement jusqu'à la caroncule la conjonctive du tissu sous-jacent. Cela fait, on coupe l'insertion du muscle tout près de la sclérotique, après y avoir introduit un crochet à strabisme, ou mieux le crochet double de Wecker qui maintient entre ses deux branches le muscle détaché.

Deuxième temps : Section de l'antagoniste. — Il se compose de la ténotomie régulière du muscle antagoniste.

Troisième temps : Application des sutures. — L'opérateur saisit une large portion de la conjonctive au-dessus de la cornée, et y pénètre avec une aiguille enfilée, à 4 millimètres au-dessus de la cornée, et à 5 ou 6 millimètres du bord de la plaie conjonctivale. Ensuite, tandis qu'un aide soulève la conjonctive au-dessus du muscle, il tire celui-ci en avant et enfonce le fil dans le tendon à 4 millimètres de son bord et vers sa partie moyenne ; enfin il traverse avec l'aiguille la conjonctive au-dessus du muscle, à la distance de 5 ou 6 millimètres du bord de la plaie. Pour consolider l'effet et déplacer le muscle dans le sens horizontal, on place une seconde suture d'une manière analogue, partant du bord inférieur de la cornée et traversant le tendon à côté de la première. Les deux sutures doivent être fermées simultanément.

Si on ne se sert pas d'un crochet double qui maintient le muscle, mais du crochet ordinaire à strabisme, il est préférable de traverser le muscle, avant d'en détacher l'insertion, par un fil muni d'une aiguille à chaque bout.

L'application des sutures peut être simplifiée, si l'on se sert d'un fil qui porte trois aiguilles, une au milieu et une à chaque extrémité (*Wecker*). On passe d'abord celle du milieu à travers le muscle de dedans en dehors, et la conjonctive ; puis on introduit les deux autres aiguilles au-dessus et au-dessous de la cornée à travers la conjonctive et le tissu sous-conjonctival. Après avoir coupé le fil derrière l'aiguille qui se trouve au milieu du fil, on ferme les deux sutures.

Ad. Weber applique la suture suivante : le fil, un peu long et muni d'une aiguille à chaque extrémité, est plié en deux et passé, ainsi doublé, à travers une troisième aiguille. Celle-ci est introduite dans le muscle de dedans en dehors et traverse la conjonctive. Après avoir passé les deux autres aiguilles à travers la conjonctive aux bords supérieur et inférieur de la cornée, on les fait glisser dans l'anse formée par le milieu du fil qui se trouve placé devant

le muscle et la conjonctive. En attirant les deux fils, le muscle se rapproche de la cornée et, lorsque l'effet voulu est obtenu, on réunit les deux extrémités du fil dans un nœud assez épais pour qu'il ne puisse glisser à travers l'anse.

Il est bien entendu qu'on proportionne la quantité du tendon que l'on saisit dans la suture à l'effet que l'on veut produire, car c'est justement là un des grands avantages de ce procédé opératoire. On peut même réséquer une portion plus ou moins grande du muscle (*Agnew*) et obtenir ainsi le maximum de l'effet. Immédiatement après l'opération, on constate l'augmentation de la mobilité de l'œil dans le sens du muscle avancé, ainsi que la correction de la déviation. Il ne faut pas oublier que l'effet immédiat doit être exagéré, car il diminue un peu à mesure que l'antagoniste reprend ses fonctions. L'application du bandage compressif est le meilleur moyen pour prévenir ou pour combattre, par l'immobilisation des paupières, les symptômes d'irritation. Les sutures peuvent être enlevées après un temps qui varie de vingt-quatre à quarante-huit heures, temps au bout duquel la nouvelle insertion s'est habituellement faite. Cependant, lorsque les yeux ne sont pas irrités, on peut laisser les sutures même plus longtemps.

Le procédé recommandé par M. *Liebreich* [1] se distingue du procédé habituel par deux points : il pratique l'incision de la conjonctive près de l'insertion musculaire, à quelques millimètres de distance de la cornée, et il détache la conjonctive aussi bien vers la cornée que vers la caroncule. L'autre différence consiste dans la manière de fixer l'extrémité du muscle qu'il veut avancer vers la cornée. Il applique ses sutures à l'aide d'un fil qui porte une aiguille à chaque extrémité. Il enfonce les deux aiguilles au bord supérieur du bout musculaire, à 2 millimètres de distance l'une de l'autre, puis il traverse avec ces aiguilles, d'arrière en avant, la conjonctive près du bord de la cornée et ferme la suture ; ensuite il applique une seconde suture, d'une manière analogue, au bord inférieur de l'extrémité musculaire. Il réunit la plaie conjonctivale par des sutures ordinaires.

1. Voy. *Archiv für Augen- und Ohrenheilkunde*, von Knapp und Moos, I, a, p. 63.

Les indications de l'avancement musculaire avec ténotomie de l'antagoniste sont les suivantes :

1° Le strabisme divergent secondaire avec perte de mobilité en dedans de 5 à 6 millimètres;

2° Les déviations consécutives à des paralysies ayant produit une perte de mobilité de l'œil de 5 ou 6 millimètres;

3° Les cas de strabisme divergent prononcé avec une légère perte de mobilité en dedans;

4° Certains cas de strabisme convergent très fort avec dégénérescence fibreuse du droit interne, avec perte de mobilité en dehors, comme on le trouve parfois dans les cas de strabisme congénital.

L'avancement musculaire *sans ténotomie de l'antagoniste* a été appliqué par *Landolt*, d'une façon générale, sauf pour les cas de strabisme extrême.

M. *de Wecker* remplace généralement l'avancement musculaire par une opération qu'il désigne sous le nom d'*avancement capsulaire* et qu'il décrit de la façon suivante : « Dans le strabisme convergent, nous détachons près du bord externe de la cornée une demi-lune de conjonctive de 3 à 4 millimètres de largeur en donnant au lambeau une légère concavité du côté de la cornée. Le retrait de la conjonctive met à nu l'insertion tendineuse du droit externe et permet d'établir une boutonnière dans la capsule près des deux extrémités de ce tendon, en ayant soin de dégager la capsule au-dessous du muscle et latéralement; on place alors deux sutures : une au-dessus et une au-dessous du méridien vertical de la cornée. La suture prend en ces points situés près du bord cornéen un pont formé de la conjonctive et du tissu sous-conjonctival, pour ressortir dans la plaie conjonctivale. L'aiguille est alors introduite dans la boutonnière de la capsule, glisse sous le tendon et ressort en traversant le tendon, la capsule et la conjonctive en un point placé un peu en arrière de l'insertion du droit externe près du milieu de ce tendon. Les extrémités des sutures étant momentanément rejetées vers la tempe, on procède à la ténotomie du droit interne et on termine l'opération par la fermeture des deux sutures. » — L'auteur ajoute que l'effet de l'opération dépend surtout du dégagement des liens qui attachent indirectement le droit interne à la sclérotique, suivant les règles classiques établies par de Graefe; ce qu'il appelle l'avancement

capsulaire ne paraît être qu'un plissement momentané du muscle et de la capsule, qu'à mon avis on obtient plus facilement et mieux par les ligatures sous-conjonctivales décrites page 640.

ARTICLE IV

Insuffisance de la convergence ou des muscles droits internes. Asthénopie musculaire. Strabisme latent (dynamique).

Le nom d'*asthénopie* a été donné à une faiblesse de la vue qui dépend surtout d'un défaut d'énergie dans l'exercice de la vision. En effet, nous pouvons constater chez les malades atteints de cette affection une acuité de vue normale, sans cependant qu'ils soient en état de se servir de leurs yeux pour travailler d'une manière assidue. Nous savons actuellement que l'asthénopie dépend tantôt d'une hyperesthésie de la rétine (*asthénopie rétinienne,* voy. p. 382), tantôt d'une faiblesse relative de l'accommodation (*asthénopie accommodative*, voy. p. 530), tantôt de l'insuffisance de la convergence (*asthénopie musculaire*). Ce n'est que de cette dernière que nous nous occuperons ici.

L'asthénopie causée par l'insuffisance de la convergence est caractérisée par les symptômes suivants : D'abord les malades se plaignent généralement que, lorsqu'ils ont lu ou écrit pendant quelque temps, les lettres se brouillent, paraissent plus larges ou doubles, que les pages du livre se croisent ou se dédoublent, et qu'il en résulte pour eux une certaine fatigue et la nécessité de cesser la lecture. Ce travail est accompagné d'une sensation pénible de tension dans les yeux et de douleurs sus-orbitaires qui surviennent dès que l'occupation dure quelque temps.

Lorsqu'on veut savoir si ces symptômes d'asthénopie dépendent d'une insuffisance de la convergence, il faut rechercher jusqu'à quelle distance des yeux la convergence peut s'effectuer. Dans ce but, on fait fixer au malade le bout d'un doigt à la distance de 35 à 40 centimètres, distance à laquelle les yeux convergent assez facilement. Si l'on rapproche alors graduellement le doigt, les yeux le suivent jusqu'à une certaine distance, puis leur mouvement de convergence s'arrête, et l'on

peut observer les phénomènes suivants : l'un des yeux continue à fixer le bout du doigt, l'autre s'arrête parfois après quelques oscillations dues aux efforts que fait le muscle droit interne pour maintenir la convergence ; ou il accompagne le mouvement de son congénère par un mouvement associé, en se dirigeant lentement en dehors ; ou encore cette déviation en dehors se produit d'une manière soudaine et comme spasmodique.

Si l'on place dès l'abord le doigt à 15 ou 20 centimètres des yeux, on voit la divergence s'établir d'emblée. Que l'on couvre un des yeux de la main, et qu'on fasse fixer avec l'autre le doigt rapproché, on verra l'œil placé derrière la main prendre une position divergente. En faisant fixer l'objet alternativement par un œil, puis par l'autre, on se rendra compte du mouvement de redressement que les yeux exécutent pour se diriger vers l'objet.

Pour diagnostiquer avec plus de précision encore l'insuffisance musculaire, et pour en reconnaître le degré, on se sert de verres prismatiques. En détruisant par un prisme dont la base est tournée en haut ou en bas la vision binoculaire simple, nous rendons à chaque œil la liberté de suivre, quant à sa position, la tendance naturelle de ses forces musculaires.

Si donc nous plaçons devant un œil un prisme de 10 à 12 degrés avec sa base en haut ou en bas, et que nous fassions regarder avec les deux yeux, à la distance de 20 à 25 centimètres, une ligne droite avec un point au milieu (fig. 196), dessinée sur une feuille de papier (procédé *de Graefe*), il se produit immédiatement de la diplopie, et les deux points sont situés l'un au-dessus de l'autre. Si ces deux points se trouvent dans la même verticale, nous devons en conclure que l'équilibre des forces musculaires est le même dans les deux yeux. Mais en cas d'insuffisance musculaire, les deux points ne seront plus exactement superposés, l'un d'eux aura éprouvé une déviation latérale. Il se produira une diplopie croisée, résultat de la divergence qu'affectent les deux yeux, dès que par l'effet du prisme la vision binoculaire simple est détruite. Nous pouvons exprimer facilement le degré de cette insuffisance par le prisme qui, placé devant l'œil

Fig. 196.

avec sa base en dedans, ramène les deux points sur la même ligne verticale. Il arrive parfois que le jugement est gêné par la ligne, de sorte qu'il est alors préférable de n'employer qu'un point sans ligne pour l'expérience en question.

Maddox se sert pour cet examen d'un verre cylindrique qui transforme le point regardé dans une ligne allongée. Lorsqu'on place ce cylindre devant un œil, l'autre étant libre, et qu'on regarde un point ou une flamme, on verra, suivant l'état de l'équilibre musculaire, le point ou la flamme au milieu de la ligne, ou celle-ci passer à une certaine distance à droite ou à gauche du point. A l'aide de prismes, il est facile de ramener le point au milieu de la ligne, et le degré du prisme indique le degré de la déviation qu'il a fallu corriger.

Lorsque nous avons ainsi constaté la présence et le degré de l'insuffisance, nous devons toujours chercher à connaître la force relative des muscles droits interne et externe, en déterminant le verre prismatique le plus fort qu'ils puissent vaincre. Dans ce but, nous engageons le malade à fixer la flamme d'une bougie à la distance de 3 ou 4 mètres, puis nous plaçons devant un œil successivement des prismes de différents degrés, leur base tournée vers la tempe afin de déterminer le prisme le plus fort avec lequel le malade puisse voir encore simple. Ce prisme nous indique la force du muscle droit interne (force d'*adduction*) ; nous recherchons de la même manière la force du droit externe, en tournant la base du prisme vers le nez (force d'*abduction*)[1].

La faiblesse relative des muscles droits internes qui peut être observée aussi bien chez les emmétropes que chez les hypermétropes ou chez les myopes, sera cependant beaucoup plus pénible chez ces derniers, parce qu'ils sont obligés de rapprocher les objets et de faire converger leurs yeux à de courtes distances.

Avec cette insuffisance, qu'elle se trouve chez un emmétrope, hypermétrope ou myope, apparaissent des symptômes toujours inquiétants pour le malade, parce qu'ils l'empêchent de se servir

1. Pour obtenir un résultat exact dans cet examen, il est indispensable que les deux images se trouvent toujours à la même hauteur ; il faut donc s'en informer près du malade, et diriger la base du prisme légèrement en haut ou en bas, selon la différence de niveau, jusqu'à ce que les deux images soient placées sur la même horizontale.

de ses deux yeux pour tout travail assidu. Il importe au médecin d'étudier attentivement la véritable cause de ces symptômes, car en les négligeant ou en les interprétant d'une manière erronée, il pourrait laisser le malade aux prises avec une situation des plus désagréables, ou le soumettre à des traitements médicamenteux qui ne modifieraient en rien la maladie réelle. Chez les myopes, la guérison de l'insuffisance musculaire est d'autant plus importante qu'elle contribue à la marche progressive du staphylôme postérieur.

Traitement. — Dans certains cas de myopie, et au début de l'affection, les symptômes de l'asthénopie peuvent être écartés par l'usage des verres concaves qui, en permettant d'éloigner le livre à une plus grande distance des yeux, n'exigent plus des efforts de convergence aussi considérables. Si, par exemple, un myope est obligé de converger pour 20 centimètres de distance, et qu'on reporte son point de fixation à 35 ou 40 centimètres au moyen des verres concaves, ses muscles droits internes seront obligés à moins de contractions. Cependant on ne peut se servir de ce moyen dans beaucoup de cas ; car l'emploi des verres devra toujours rester subordonné aux conditions que nous avons énoncées, en traitant du choix des verres chez le myope (voy. page 545).

Dans les cas où les verres concaves sont admissibles et nécessaires pour combattre les symptômes d'asthénopie, nous pouvons augmenter leur effet, si cela paraît nécessaire, et venir en aide aux muscles, en changeant la distance des deux verres de lunettes, en *décentrant* ces verres. Lorsqu'on regarde un verre concave, on voit qu'il peut être considéré comme se composant de deux prismes opposés par leur angle, de sorte que la portion externe du verre a la forme d'un prisme dont la base serait du côté de la tempe, la portion interne, celle d'un prisme dont la base serait du côté du nez. Or, dans l'insuffisance des droits internes, un des yeux se dévie, à un certain moment du travail, en dehors, et porte, par cette rotation, la *fovea centralis* un peu trop en dedans. Pour remédier à ceci, si nous ne sommes pas en état de faire revenir le globe oculaire dans sa position normale, nous pouvons, en tout cas, à l'aide d'un verre prismatique, faire dévier les rayons lumineux vers le côté nasal de la rétine, de façon que l'image rétinienne se

forme plus en dedans, à l'endroit où se trouve la *fovea*. Un prisme qui veut produire cet effet doit naturellement être placé devant l'œil avec sa base tournée du côté du nez, et comme nous avons vu plus haut que la portion interne du verre concave a un effet analogue, on peut en profiter en écartant les verres concaves l'un de l'autre, c'est-à-dire en reportant leur

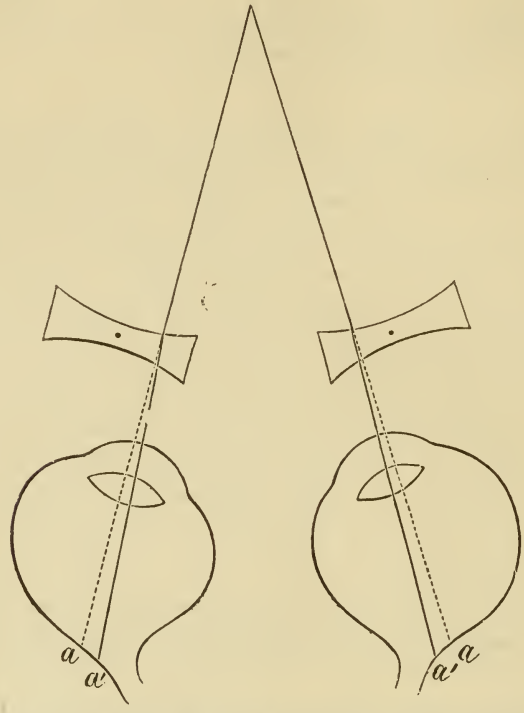

Fig. 197. — Position des verres concaves décentrés, et leur action sur la marche des rayons lumineux.

centre en dehors de la ligne visuelle (décentrer les verres, fig. 197).

Lorsque nous voulons, dans des conditions analogues, empêcher l'asthénopie musculaire chez un individu hypermétrope qui fait usage de verres convexes, il faudra faire décentrer ces verres en dedans, c'est-à-dire rapprocher ces verres l'un de l'autre, de sorte que la ligne visuelle passe par la portion externe du verre, qui ressemble à un prisme dont la base serait du côté du nez (voy. fig. 198).

Cependant l'effet prismatique des verres décentrés est toujours assez faible, et nous pouvons seulement espérer par leur

usage empêcher la fatigue provenant d'une convergence trop prolongée. Lorsqu'il existe déjà de l'asthénopie musculaire, nous préférons, pour le travail, l'emploi direct de *verres prismatiques*, soit seuls, soit combinés avec des verres concaves ou convexes.

Le verre prismatique, pour produire l'effet voulu, doit autant

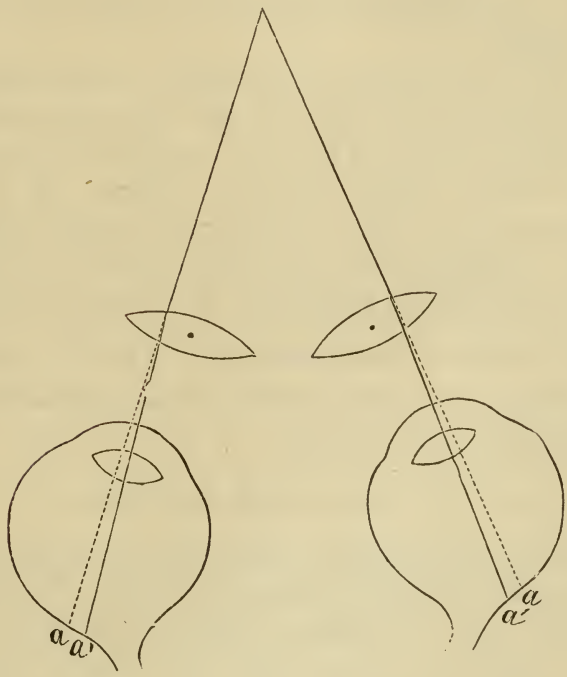

Fig. 198. — Position des verres convexes décentrés et leur action sur la marche des rayons lumineux.

que possible neutraliser le degré de l'insuffisance pour la distance à laquelle le malade lit ou écrit. C'est à cette distance que nous l'avons mesuré d'après la manière indiquée plus haut (voy. page 657), et nous avons donc à prescrire autant que possible le prisme qui, lors de notre examen, a corrigé exactement l'insuffisance musculaire. Lorsqu'on aura trouvé, par exemple, qu'il faut un prisme de 10 degrés pour ramener l'image rétinienne sur la *fovea* de l'œil dévié (insuffisance = 10 degrés), il faudrait prescrire au malade de travailler avec des lunettes ayant d'un côté un verre plan, et de l'autre un prisme de 10 degrés à base en dedans. Cependant, les prismes très forts placés

devant un œil gênent la vision par leur pouvoir dispersif, par les reflets qu'ils produisent, et par le changement de forme qu'ils amènent dans les contours et les surfaces des objets. Nous éviterons, par conséquent, de placer le prisme correcteur devant un seul œil; nous le dédoublerons plutôt, en donnant pour chaque côté un verre prismatique qui corrige la moitié de l'insuffisance. Dans l'exemple cité, nous prescrivons donc des lunettes à verres prismatiques de 5 degrés, avec leur base tournée en dedans.

Lorsque nous rencontrons l'insuffisance musculaire chez les myopes, on peut souvent combiner les verres prismatiques avec les verres concaves, pourvu que les conditions dans lesquelles l'usage des verres concaves pour le travail est permis aux myopes ne fassent pas défaut. Soit, par exemple, le degré de la myopie 5 D, l'insuffisance à 25 centimètres de 10 degrés, et à 33 centimètres de 6 degrés seulement, on corrigera la myopie pour 33 centimètres avec un verre concave n° 2 D $(5 - \frac{1}{0,33} = 5 - 3)$; puis on combine ces verres n° 2 D avec un prisme de 3 degrés, ce qu'on exprime par la formule :

$$- 2 \text{ D} \subset \text{pr. } 3^{\circ}, \text{ base en dedans.}$$

Les moyens indiqués jusqu'ici sont plutôt des palliatifs contre l'asthénopie que des moyens destinés à rétablir l'équilibre musculaire dérangé par la faiblesse relative des droits internes. C'est de ces derniers moyens que nous allons nous occuper maintenant.

Nous trouvons ici en premier lieu des exercices destinés à fortifier les muscles droits internes par l'usage de *verres prismatiques* faibles *à base en dehors pour la vue à distance*. L'emploi des prismes dans ces conditions nécessite une légère contraction des droits internes que l'on espère ainsi fortifier peu à peu. Ce traitement est très long et ne peut donner des résultats satisfaisants que dans les cas où l'insuffisance est assez faible. Il ne paraît même pas sans danger chez les myopes (pour lesquels on combine les verres prismatiques avec les verres concaves), où nous voulons justement éviter les tensions musculaires.

Le vrai moyen pour remédier à l'insuffisance des muscles droits internes, c'est de venir en aide à leur faiblesse soit

en rapprochant leur insertion de la cornée, soit en diminuant, pour ainsi dire, le fardeau de leur travail, c'est-à-dire en affaiblissant l'action de leurs muscles antagonistes. Nous obtenons ce dernier résultat par la ténotomie du muscle droit externe.

Cependant, nous ne pouvons penser à la ténotomie que lorsque nous sommes sûr qu'elle ne produira pas de strabisme convergent pour la vue à distance, et nous gagnons cette conviction par l'étude attentive, selon le mode indiqué plus haut (voy. p. 658), de la force d'abduction de l'œil. Si cette force est excessive, il y aura ou un strabisme divergent, lorsque le malade regarde de loin, ou du moins cette divergence se produira derrière le prisme à l'aide duquel nous déterminons la force du muscle droit externe.

C'est cette divergence que nous pouvons faire disparaître par la ténotomie du droit externe, sans crainte de voir se produire un strabisme convergent et une diplopie homonyme pour la vision des objets éloignés. Il est évident que notre opération peut corriger l'insuffisance des droits internes, d'autant plus complètement que le prisme surmonté par l'abduction est plus fort, c'est-à-dire que la force abductrice de l'œil est plus considérable. Le prisme exprimant cette force indiquera donc la limite de correction que nous sommes en droit d'obtenir par l'opération. Généralement, on considère un prisme de 8 à 10 degrés comme le plus faible qui permette l'emploi de la ténotomie du muscle droit externe.

Cette ténotomie pratiquée dans la maladie qui nous occupe doit être exécutée avec précaution, en observant minutieusement les règles établies plus haut et qui nous permettent de produire exactement l'effet nécessaire. Aussi ne devrons-nous jamais négliger d'examiner le résultat immédiat de cette ténotomie, qui dans les cas d'insuffisance, sitôt l'opération terminée, doit être le suivant : Lorsque le malade opéré fixe à 2 ou 3 mètres la flamme d'une bougie, il est permis de constater une diplopie homonyme pouvant être corrigée par un prisme de 10 degrés, ce qui correspond à une convergence de 1 à 2 millimètres. Cette convergence disparaît par suite de la cicatrisation de la plaie dans les premières semaines qui suivent l'opération.

Lorsque le malade fixe à la même distance la flamme d'une

bougie, pendant que cette dernière n'est plus placée exactement devant lui, mais à 16 ou 20 degrés du côté nasal de l'œil opéré (position appelée d'*élection* par de Graefe), toute trace de convergence doit avoir disparu. Si l'on pose alors devant un des yeux un prisme avec sa base en haut ou en bas, les deux images que le malade perçoit doivent se trouver exactement l'une au-dessus de l'autre.

Si ces expériences démontrent que l'effet produit par l'opération n'est pas suffisant, il est toujours facile de l'augmenter par les moyens connus : en débridant davantage le tissu cellulaire qui arrête le déplacement du muscle en arrière et en appliquant une ligature sous-conjonctivale du côté interne de la cornée; en dirigeant après l'opération, à l'aide de louchettes, l'œil opéré en dedans; en pratiquant plus tard la même opération sur l'autre œil. Lorsque, au contraire, la convergence dépasse la mesure voulue, nous devons restreindre immédiatement l'effet opératoire par une suture conjonctivale, et faire diriger l'œil du malade du côté du muscle opéré.

L'avancement du muscle droit interne sans ténotomie de l'antagoniste a été aussi proposée pour la guérison de l'insuffisance musculaire et constitue certainement un principe très rationnel. En pratique, il faut cependant se rappeler que lorsque l'examen démontre après l'opération un effet insuffisant ou excessif, les moyens de corriger cet effet dans un sens ou dans l'autre sont bien plus incertains après l'avancement du muscle droit interne qu'après la ténotomie du muscle droit externe.

Dans un certain nombre de cas, nous arrivons ainsi à corriger complètement l'insuffisance des muscles droits internes et, par conséquent, à faire disparaître l'asthénopie musculaire et ses dangers. Dans d'autres cas où la déviation de l'œil, pendant la vision de près, est beaucoup plus grande que la divergence que nous sommes en droit de corriger par l'opération, il restera après celle-ci encore un degré d'insuffisance, contre lequel il faudra employer des verres prismatiques seuls ou combinés avec des verres sphériques (concaves ou convexes).

CHAPITRE XII

PAUPIÈRES, VOIES LACRYMALES ET ORBITE.

Anatomie et physiologie. — 1° L'*orbite* peut être comparée par sa forme à une pyramide à quatre parois. La base de cette pyramide est l'ouverture externe de l'orbite, à laquelle se terminent ses quatre parois désignées sous le nom de supérieure, inférieure, interne et externe. Trois de ces parois ont un bord tranchant qui coupe à angle aigu les os du front et de la joue, tandis que la paroi interne se confond insensiblement avec l'os du nez.

Les parois de l'orbite sont formées par des plaques osseuses très minces : la paroi supérieure par la lame horizontale de l'os frontal ; la paroi inférieure par la lame horizontale du maxillaire supérieur ; la paroi externe par la lame antérieure de la grande aile du sphénoïde et la lame postérieure de l'os zygomatique, enfin la paroi interne par la lamelle papyracée de l'ethmoïde, par l'os unguis et par l'apophyse montante du maxillaire supérieur.

Au niveau du tiers interne du bord supérieur se trouve le trou sus-orbitaire qui livre passage au nerf et à l'artère du même nom. Le canal sous-orbitaire traverse obliquement d'arrière en avant la paroi inférieure, en donnant passage au nerf sous-orbitaire et aux vaisseaux du même nom. Le trou optique se trouve à l'extrémité postérieure des parois supérieure et interne ; il laisse passer le nerf optique et l'artère ophtalmique de l'orbite dans la cavité crânienne. En dehors et en bas de cette ouverture, entre les parois supérieure et externe, s'ouvre la fente sphénoïdale ; elle renferme les troisième, quatrième et sixième paires des nerfs crâniens, la première branche de la cinquième et la veine ophtalmique. Entre les parois externe et inférieure, nous trouvons la fente sphéno-maxillaire qui est traversée par les nerfs sous-cutané de la joue et sous-orbitaire.

Les parois de l'orbite sont tapissées par un périoste qui n'y adhère intimement qu'au niveau des sutures osseuses, aux bords des fentes

et près de l'ouverture antérieure de l'orbite. Ce périoste est en rapport direct avec le périoste du crâne et de la face, ainsi qu'avec la dure-mère crânienne.

2° Les *paupières* recouvrent l'ouverture de l'orbite, en s'appuyant sur la convexité antérieure du globe oculaire auquel elles sont adossées par l'effet de leurs muscles et par la pression de l'atmosphère. Leurs bords libres forment la fente palpébrale et se réunissent dans les deux angles, la commissure externe et la commissure interne ou le grand angle des paupières. Cet angle même est occupé par un petit raphé fibreux, le *ligament palpébral interne*. Le bord palpébral présente une lèvre antérieure et une lèvre postérieure; entre ces deux lèvres se trouve une portion intramarginale, large de 2 à 3 millimètres. La lèvre antérieure, fortement arrondie, est traversée par les *cils;* à la lèvre postérieure s'ouvre l'une à côté de l'autre les *glandes de Meibomius*, et près de l'angle interne les conduits lacrymaux.

Les paupières sont composées de différents tissus qui se superposent de la conjonctive jusqu'aux téguments extérieurs.

a. La *peau* qui recouvre les paupières offre une finesse qu'on ne retrouve dans presque aucune autre partie du corps; elle se rattache aux parties sous-jacentes par un *tissu cellulaire* très lâche, dans lequel on trouve un grand nombre de glandes sudoripares et les bulbes des poils très fins qui garnissent la peau palpébrale.

b. Le *muscle orbiculaire des paupières* est disposé en faisceaux concentriques autour de la fente palpébrale. La *portion palpébrale* recouvre les fibro-cartilages et le fascia palpébral jusqu'aux bords orbitaires, et dépasse la commissure externe des paupières de plus d'un centimètre et demi. Elle se compose de faisceaux musculaires qui prennent leur origine en partie de la crête lacrymal de l'os unguis, en partie du ligament palpébral interne et de la région molle du sac lacrymal.

Les fibres de la première partie qui porte aussi le nom de muscle *lacrymal postérieur* ou muscle de *Horner*, recouvrent d'abord le sac lacrymal et se dirigent vers le grand angle. A cet endroit, le muscle se bifurque en deux portions, dont l'une entre dans la paupière supérieure, l'autre dans la paupière inférieure, où elles se répandent sur les tarses.

La seconde partie qui compose le muscle *lacrymal antérieur* contourne le fibro-cartilage et se porte vers la portion de la paupière qui n'a pas de tarse.

c. Au-dessous du muscle se trouve une *couche de tissu cellulaire* qui renferme les *bulbes pileux des cils* et de petites glandes sébacées qui s'ouvrent dans ces bulbes. Les cils dont les racines se

trouvent tout près du tarse, se renouvellent, comme tous les poils, dans l'espace d'à peu près cent cinquante jours.

d. Les *tarses* ou *fibro-cartilages* des paupières forment la base solide des paupières. Ils se terminent vers la fente palpébrale par un bout épais et s'amincissent à leur périphérie où ils se perdent dans le fascia orbitaire. C'est à cet endroit que dans la paupière supérieure s'insère le *muscle releveur*. Ce muscle naît au fond de l'orbite et envoie ses faisceaux au-dessous de la voûte orbitaire. Le tendon se recourbe alors en bas sur un faisceau aponévrotique tendu de la trochlée du grand oblique à l'extrémité externe du bord orbitaire supérieur. De là il se répand sous la forme d'une membrane peu épaisse, au-dessous du fascia orbitaire, et s'insère, comme nous l'avons dit, au bord mince du fibro-cartilage de la paupière supérieure. Dans chaque fibro-cartilage se trouve une série de glandes sébacées disposées verticalement, les *glandes de Meibomius*. Leurs orifices excréteurs se trouvent près de la lèvre postérieure du bord épais des tarses et fournissent une sécrétion graisseuse qui enduit les bords libres des paupières.

e. La *conjonctive* s'applique à la face postérieure des tarses et du fascia tarso-orbitaire.

Les *artères* palpébrales, branches de l'artère ophtalmique, se trouvent le long du tarse près du bord libre des paupières et entrent en anastomoses avec les artères angulaire, lacrymale, temporale superficielle, en formant ainsi des cercles artériels qui entourent la fente palpébrale. — Les *veines*, réunies dans les veines palpébrales supérieure et inférieure, se rendent dans les veines de la tempe et de la face.

Les *nerfs* cutanés des paupières viennent de la cinquième paire; le muscle releveur de la paupière supérieure reçoit une branche de la troisième paire; l'orbiculaire des paupières une branche du nerf facial.

3° L'*appareil lacrymal* se compose des organes qui servent à la sécrétion du liquide lacrymal : la glande lacrymale et la conjonctive, et des voies qui conduisent ce liquide dans le nez : les conduits lacrymaux, le sac lacrymal, et le canal nasal.

a. La *glande lacrymale* est divisée en une grande et une petite portion. La première occupe une dépression située à la partie supérieure et latérale externe de la voûte de l'orbite, à laquelle elle est rattachée par une aponévrose qui vient du fascia tarso-orbitaire. Au-dessous de cette aponévrose se trouve la petite portion. La glande se compose d'une agglomération de glandes en grappes dont la structure ressemble aux glandes salivaires et mammaires. Elle communique par un certain nombre de petits conduits, six à douze,

avec l'extrémité externe du cul-de-sac conjonctival supérieur.

b. Les *conduits lacrymaux* ont une longueur de 8 à 10 millimètres. Ils commencent par deux fines ouvertures, les *points lacrymaux* situés aux angles saillants du bord libre des paupières, près de la caroncule. A partir des points lacrymaux, le conduit supérieur monte, le conduit inférieur descend perpendiculairement dans l'épaisseur des paupières; puis ils se coudent brusquement pour suivre une direction horizontale et longent le bord interne de la fente palpébrale. Ils convergent ainsi vers le grand angle pour atteindre le sac lacrymal, à peu près au niveau du ligament palpébral, et se jettent ensemble ou séparément dans le sac.

c. Le *sac lacrymal* est situé entre la crête lacrymale de l'os unguis et l'apophyse maxillaire, de sorte que sa moitié inférieure se trouve au-dessous du niveau de l'angle interne et inférieur du bord de l'orbite. L'extrémité supérieure du sac est formée par une sorte de coupole qui dépasse d'à peu près 4 millimètres le ligament palpébral interne qui est tendu horizontalement au-devant du sac. Celui-ci est donc environné de parties molles partout, sauf du côté interne, où il est adossé à l'os. Ce côté descend perpendiculairement vers le canal nasal, sans qu'il existe souvent entre l'un et l'autre aucune ligne de démarcation; quelquefois ils sont séparés par un repli muqueux.

d. Le *canal nasal* est renfermé dans un conduit osseux de la paroi qui sépare le sinus maxillaire des fosses nasales. Il ne se porte pas directement de haut en bas, mais un peu obliquement de dedans en dehors, en même temps qu'il dévie d'avant en arrière. D'ailleurs, il existe dans la convexité de cette courbure des variations assez notables qui dépendent de la conformation inviduelle du nez. A l'extrémité inférieure du canal osseux, le canal nasal muqueux continue souvent encore entre la paroi externe de la cavité nasale et la membrane pituitaire qui la recouvre. L'orifice inférieur du canal est quelquefois très petit, tantôt de forme ronde ou ovale, tantôt de la forme d'une fente dont la lèvre externe ou, à sa place, un pli saillant de la muqueuse, représente une valvule qui s'ouvre vers le nez et ferme le canal de bas en haut, tandis que les liquides venant du sac n'y rencontrent aucun obstacle.

La *muqueuse* des voies lacrymales présente dans les conduits une couche simple d'épithélium pavimenteux; dans le sac et dans le canal un épithélium vibratile comme la muqueuse du nez; on y trouve aussi de petites glandes en grappes. Le sac lacrymal étant généralement très étroit, la muqueuse des parois interne et externe se touche à l'état normal. La muqueuse du canal nasal est intimement unie à l'os et ne peut pas s'adosser à elle-même, de sorte que le canal est constamment rempli de liquide.

L'*innervation* de la glande lacrymale se fait par le rameau lacrymal de la première branche de la cinquième paire. C'est à son influence qu'il faut attribuer la sécrétion copieuse de larmes qui survient sous le coup de certaines émotions générales ou après irritation de l'œil. En temps ordinaire, la glande sécrète peu ; le liquide qui lubrifie constamment le globe oculaire est en grande partie un produit de la conjonctive.

Le mécanisme d'après lequel les larmes passent du sac conjonctival dans les voies lacrymales n'est pas parfaitement connu. Cependant il paraît hors de doute que les contractions du muscle orbiculaire et les mouvements des paupières qui en résultent, chassent le liquide renfermé dans le sac lacrymal et l'obligent à pénétrer dans les points lacrymaux, lorsque la fente palpébrale est fermée, au moment du clignement des paupières.

MALADIES DES PAUPIÈRES

ARTICLE PREMIER

Érythème des paupières.

Diagnostic. — La peau des paupières est d'un rouge écarlate et brillant qui disparaît sous la pression du doigt ; les paupières sont légèrement gonflées. Les veines superficielles paraissent plus dilatées et plus apparentes qu'à l'état normal. Les malades n'accusent pas de douleur, tout au plus une légère sensation de chaleur.

Étiologie. — Cette affection, d'ailleurs assez rare, coïncide fréquemment avec des troubles de la circulation générale. Elle a été observée aussi comme conséquence d'une insolation.

Traitement. — On obtient les meilleurs résultats par l'application de compresses imbibées d'une solution d'acétate de plomb (1 gramme pour 100 grammes).

On observe fréquemment chez des personnes ayant subi une fatigue physique ou morale une *coloration bleu grisâtre des paupières*, surtout de la paupière inférieure et au-dessous d'elle.

Cette teinte plombée, qui n'est souvent que passagère, occupe parfois tout le pourtour de l'orbite, en même temps que l'on y reconnaît un léger œdème du tissu sous-cutané.

Les personnes sujettes à ces symptômes ont généralement une peau fine et une santé générale délicate. Pour les débarrasser du phénomène en question, il faut les engager à éviter tout écart d'une vie régulière, les excès de travail, et prescrire, comme moyen local, une solution de tanin (1 gramme pour 100 grammes d'eau) ainsi que des lotions avec de l'eau de Cologne.

ARTICLE II

Érysipèle des paupières.

Diagnostic. — Les paupières sont très gonflées, d'une teinte rose et luisante. L'épiderme est parfois soulevé par places, sous forme de vésicules remplies de sérum. Le gonflement des paupières, qui se complique le plus souvent d'un gonflement plus ou moins étendu de la face, empêche le malade de les entr'ouvrir; la conjonctive est injectée et chémotique. Toutes les parties atteintes présentent au toucher une chaleur très sensible. L'affection n'est pas douloureuse, mais elle s'accompagne souvent de troubles de la digestion, de frissons et de fièvre.

Marche et terminaisons. — L'érysipèle peut se terminer par résolution ou par suppuration. Dans ce dernier cas, il s'établit un phlegmon diffus de la paupière donnant la sensation d'un empâtement et d'une fluctuation incertaine. La peau prend alors une coloration rouge foncé et devient le siège d'une distension fort douloureuse. L'abcès abandonné à lui-même peut amener des destructions très étendues du tissu cellulaire. L'inflammation peut aussi s'étendre au tissu cellulaire de l'orbite (voy. plus loin), devenir dangereuse pour l'œil, et même mortelle, en se propageant sur les enveloppes du cerveau.

Étiologie. — L'érysipèle des paupières, qui peut avoir son origine dans un refroidissement, résulte cependant le plus souvent d'une lésion traumatique, d'un foyer purulent du voisinage (orgelet, etc.) ou d'une affection du sac lacrymal.

Traitement. — On administre généralement un émétique ou une purgation. On recouvre les paupières d'une couche de collodion et d'ouate. Tout abcès doit être ouvert largement, et il faut prescrire alors l'emploi de cataplasmes chauds, émollients.

ARTICLE III

Phlegmon des paupières, abcès.

Diagnostic. — La paupière est rouge et tuméfiée, et sa température considérablement augmentée; la conjonctive est généralement injectée, et fréquemment il existe un chémosis notable. Au toucher, on découvre dans la paupière un point dur, douloureux, qui s'agrandit progressivement, se ramollit et donne alors la sensation de la fluctuation, en même temps que son sommet prend une coloration jaunâtre. La douleur est généralement très forte, empêche le sommeil et s'accompagne, chez des personnes délicates, de céphalalgie et de fièvre. Enfin l'abcès s'ouvre, le pus s'échappe et la paupière se dégonfle.

Lorsqu'un abcès siège vers l'angle interne (*anchilops*), il n'est pas toujours facile de le distinguer d'une inflammation aiguë du sac lacrymal.

Étiologie. — Les causes les plus fréquentes du phlegmon des paupières sont des contusions ou des traumatismes analogues. Il accompagne aussi le phlegmon du tissu orbitaire, paraît se produire d'autres fois sous l'influence de refroidissements ou sans qu'on puisse en reconnaître la cause exacte.

Traitement. — Tout au début, on peut tenter d'arrêter l'inflammation par l'application du froid. Aussitôt l'induration reconnue, il est préférable d'employer des cataplasmes chauds et d'ouvrir l'abcès le plus tôt possible, par une large incision parallèle au bord libre de la paupière. Il faut continuer alors les compresses chaudes pour lesquelles on se sert avec avantge d'acide borique 30 grammes, eau distillée 1,000 grammes, et appliquer un bandage compressif pour éviter le décollement étendu de la peau.

Le *furoncle* et l'*anthrax* des paupières se présentent avec

tous les symptômes du phlegmon et se distinguent de celui-ci par la gangrène du tissu sous-cutané et de la peau. La peau est livide et son épiderme soulevé en vésicules, les parties affectées forment une masse pultacée, et il résulte de cette destruction gangreneuse des pertes de substance considérables. — L'anthrax s'observe principalement sur des sujets âgés, épuisés par la misère. — Le *traitement* consiste dans une incision en forme de croix, pour débrider largement les parties atteintes, des injections ou pulvérisations de sublimé, et dans l'emploi de cataplasmes chauds pour favoriser l'expulsion des matières gangrenées. Un régime fortifiant et une médication tonique sont indispensables pour soutenir les forces du malade.

La *pustule maligne* résulte du contact des paupières avec des matières animales en décomposition, le virus du farcin ou de la morve. On l'a observé chez des corroyeurs, des tanneurs, des bouchers, etc. Sur la paupière, gonflée et légèrement enflammée, s'élève une pustule remplie de sérosité, qui s'ouvre rapidement et devient le siège d'une gangrène disposée à s'étendre aux parties environnantes. Les souffrances sont très vives, le malade est pris de fièvre, frissons, nausées. Bientôt survient une grande prostration des forces et le malade succombe. Dans les cas où le malade ne meurt pas, la gangrène peut s'arrêter, et il résulte de la maladie une destruction de la paupière, souvent de l'œil et d'une partie de la face.

En même temps qu'un traitement général apte à soutenir les forces du malade, on a conseillé des incisions profondes suivies de l'application du cautère actuel (*Mackensie*).

Les *pustules de l'éruption variolique*, qui se présentent tantôt isolées, tantôt en rangée sur les paupières ou le long du bord ciliaire, peuvent provoquer une destruction du derme, des glandes de Meibomius et des follicules pileux de cette région. Il en résulte la perte des cils (*madarosis*), une rougeur persistante du bord des paupières, enfin, par rétraction cicatricielle, l'ectropion et le déplacement des points lacrymaux inférieurs avec son influence fâcheuse sur le passage des larmes. — Pour éviter l'éruption variolique sur les paupières, on recommande l'application incessante de compresses froides (*Hebra*) ou d'une légère solution de sublimé (5 à 10 centigrammes pour 1000 gram-

mes d'eau). L'imbrication des paupières avec les bandelettes de taffetas de Vigo est plutôt nuisible, car elle occasionne une grande chaleur locale (*Skoda*). La ponction des pustules, l'emploi du collodion et des cautérisations avec le nitrate d'argent ne sont d'aucune utilité (*Hebra*). Mais il faut surveiller attentivement l'emplacement du bord des paupières, et surtout des points lacrymaux pour éviter le larmoiement (voy. plus loin *Maladies des voies lacrymales*).

ARTICLE IV

Eczéma des paupières. Zona frontal ou ophtalmique. Affections syphilitiques des paupières.

1° L'*eczéma* se propage sur les paupières dans les cas d'eczéma général de la face, où il est provoqué par le contact des sécrétions morbides de la conjonctive, qui irritent la peau fine de la paupière inférieure. Si cette affection dure quelque temps, la peau se rétracte et produit l'éversion du bord palpébral. Le point lacrymal étant alors dévié de sa direction normale, le larmoiement s'ajoute encore aux causes d'irritation déjà existantes.

Le *traitement* de l'eczéma consiste d'abord dans l'emploi de poudre d'amidon que l'on peut mélanger avec une petite quantité d'oxyde de zinc. En saupoudrant les paupières avec cette poudre, il faut prescrire des soins de propreté pour éviter la formation de croûtes sur le bord palpébral. Une fois par jour, on étend sur la peau de la paupière malade une faible solution astringente (sulfate de zinc, acétate de plomb ou nitrate d'argent, 1 gramme pour 300 grammes d'eau). On obtient aussi de très bons résultats avec l'huile de cade et une pommade de sous-nitrate de bismuth. L'éversion du point lacrymal, si elle persiste, demande à être combattue par une petite incision du conduit lacrymal (voy. plus loin).

2° Le *zona ophtalmique* débute généralement par une névralgie violente sur le parcours des nerfs frontal et naso-ciliaire; après quelques jours, la peau rougit et se tuméfie; on y cons-

tate une éruption de vésicules herpétiques en groupes qui se réunissent, se couvrent de croûtes adhérentes et produisent des cicatrices souvent assez profondes dont on retrouve les traces pendant toute la vie. La région affectée, atteinte pour longtemps d'anesthésie, reste cependant le siège de névralgies très intenses. L'affection décrite ne dépasse jamais la ligne médiane de la face. Elle se complique souvent d'ulcérations de la cornée et d'iritis. — Le *traitement* du zona palpébral consiste dans l'emploi de la poudre d'amidon dont on recouvre les vésicules et les croûtes, en même temps qu'on protège l'œil par un bandeau occlusif; le traitement de l'affection oculaire est celui de la kératite et de l'iritis. Contre les névralgies violentes qui persistent après la guérison du zona, on emploie une pommade morphinée, le courant constant ou enfin la névrotomie sous-cutanée proposée par *Bowman*. On prescrit avec avantage l'usage interne de salicylate de quinine.

3° Les *ulcérations syphilitiques* des paupières se rencontrent comme symptôme primaire aussi bien que comme symptôme secondaire. Ces ulcérations ont une tendance prononcée à s'étendre en largeur et surtout en profondeur; — elles peuvent ainsi gagner la conjonctive, mais il est rare qu'elles y débutent primitivement (voy. p. 119).

Le *traitement* de ces ulcérations exige l'emploi énergique et prolongé de la médication antisyphilitique; localement, des cautérisations avec le nitrate d'argent, et un pansement soit avec la poudre ou la pommade d'iodoforme, du calomel à la vapeur, soit avec une solution de sublimé (5 centigrammes pour 500 grammes d'eau distillée). Lorsque les ulcères commencent à se cicatriser, on emploie avec avantage une pommade au précipité rouge (5 centigrammes pour 8 grammes d'axonge).

ARTICLE V

Séborrhée des paupières. Éphidrose et chromidrose.

1. On appelle *séborrhée* une augmentation de la sécrétion sébacée qui couvre alors la peau des paupières (et en même temps les sillons naso-labiaux et les commissures des lèvres)

d'une couche huileuse ou de petites pellicules jaunâtres. Cette affection devient facilement le point de départ d'une inflammation des bords palpébraux. Il importe donc d'enlever soigneusement toutes les masses sébacées par des lotions avec de l'eau de savon chaude, après avoir appliqué sur les croûtes jaunâtres un peu de glycérine ou d'huile. Après ces soins de propreté, on prescrit des douches ou des lotions avec de l'eau fraîche et quelques gouttes d'eau de Cologne.

2. L'*éphidrose* consiste dans une hypersécrétion des glandes sudoripares. Les paupières se couvrent d'une couche de sueur qui, aussitôt enlevée, reparaît toujours de nouveau. Il s'ensuit une excoriation des angles et des bords de la fente palpébrale, et enfin une conjonctivite catarrhale. Cette anomalie se rencontre rarement, et de préférence, chez les personnes sujettes aux transpirations. Comme traitement local, il faut soigner les excoriations à l'aide d'une solution de nitrate d'argent (50 centigrammes pour 100 grammes d'eau), et combattre la prédisposition générale par l'hydrothérapie et par un régime tonifiant.

3. Dans la *chromidrose*, on observe une coloration bleu foncé ou brunâtre des paupières que l'on enlève facilement avec de l'huile ou de la glycérine, mais qui résiste à l'eau pure. Le pigment enlevé reparaît au bout d'un temps plus ou moins long. Cette affection curieuse a été observée presque toujours chez des femmes dont le plus grand nombre étaient hystériques. Souvent on a pu se convaincre qu'il s'agissait d'une coloration artificielle ; cependant, dans d'autres cas, la réalité de l'affection paraît hors de doute. La maladie disparaît d'elle-même ; les traitements se sont montrés toujours inefficaces.

4. On a noté aussi la présence de *poux* dans les cils et dans les sourcils comme étant la cause d'irritation et de prurigo. On peut les reconnaître quelquefois à l'œil nu ou à la loupe et les détruire par l'emploi prudent de l'onguent mercuriel.

ARTICLE VI

Œdème et emphysème des paupières. Ecchymoses palpébrales.

1° L'œdème des paupières accompagne souvent les affections de la conjonctive, les inflammations du globe oculaire et des tissus orbitaires. Cette affection se rencontre aussi à la suite de contusions des paupières ou de troubles de la santé générale (affections du cœur et des reins, trichinose) et chez des sujets faibles. Enfin, on la trouve sans qu'il soit possible d'en reconnaître la cause directe. Tantôt, cet œdème est localisé à la paupière inférieure qui forme alors une sorte de poche pendante, plus prononcée le matin et diminuant de volume pendant la journée; tantôt, les deux paupières sont tellement gonflées que la fente palpébrale ne peut s'entr'ouvrir.

L'œdème symptomatique d'une affection oculaire disparaît avec cette dernière; l'œdème idiopathique est souvent rebelle à tout traitement.

Après avoir rempli les indications fournies par l'état général du malade, on combat l'œdème des paupières par l'emploi du bandage compressif pendant la nuit ou par des sachets chauds remplis de camomille, par l'application répétée de la teinture d'iode, ou d'une pommade iodurée. Si l'œdème persiste et gêne le malade, on peut diminuer le gonflement des paupières par l'excision d'un pli horizontal ou de quelques plis verticaux de la peau palpébrale.

2° L'*emphysème* des paupières, c'est-à-dire la pénétration d'air dans le tissu cellulaire, est facile à reconnaître par la crépitation que la paupière gonflée présente à la pression des doigts. Le gonflement est souvent considérable et étendu, la peau intacte ou violacée par des ecchymoses simultanées. — La cause de l'affection est généralement de nature traumatique; elle doit être recherchée dans une fracture de la paroi osseuse du nez ou des sinus frontaux qui laissent alors pénétrer l'air en même temps dans le tissu cellulaire de l'orbite; ou, enfin, dans une déchirure des conduits et du sac lacrymal. — L'em-

physème disparaît spontanément en peu de jours, surtout si les malades évitent les grands efforts d'expiration, par exemple de se moucher violemment, etc. Il est d'ailleurs facile de faire disparaître instantanément le gonflement des paupières par quelques mouchetures pratiquées avec une petite aiguille.

3° Les *ecchymoses* palpébrales surviennent après des contusions des paupières, après des opérations pratiquées sur la conjonctive et dans le tissu sous-conjonctival (strabotomie), après des lésions des parois orbitaires, après des fractures intra-crâniennes, et très rarement d'une façon spontanée comme prodromes d'apoplexies cérébrales (*Desmarres*). Ces ecchymoses se résorbent facilement, un peu plus vite lorsqu'on emploie des fomentations avec la teinture d'arnica (20 gouttes pour un verre d'eau), et surtout par une compression méthodique à l'aide d'un bandeau un peu serré.

ARTICLE VII

Inflammation du bord palpébral, blépharite marginale ou ciliaire.

L'inflammation du bord palpébral se caractérise au début et dans sa forme la plus bénigne, par une rougeur du bord et surtout des angles palpébraux, accompagnée de sensations de chaleur, de brûlure, de picotements et de démangeaisons. Ces symptômes s'aggravent si les yeux sont exposés à la poussière ou à la fumée, et lorsque les malades s'appliquent à un travail assidu et minutieux. L'affection peut conserver cette forme, ou elle s'aggrave par l'hypersécrétion des glandes sébacées et par l'apparition de petites pustules d'acné.

La partie du derme qui supporte les cils est alors légèrement tuméfiée, couverte de croûtes qui recouvrent des excoriations, et à côté desquelles on distingue encore les petits boutons d'acné remplis de pus et dont la dessiccation a produit les croûtes. Ces pustules se trouvent entre les cils ou à leur base. Le voisinage de ces parties présente une grande quantité de pellicules fines et molles qui enveloppent les cils et en forment des faisceaux plus ou moins larges. Le matin, au réveil, les bords des paupières sont collés ensemble et empêchent les ma-

lades d'ouvrir leurs yeux. Lorsqu'ils arrachent les croûtes sans précautions, les bords saignent, les cils tombent, et au bout de peu de temps les bords palpébraux sont couverts de nouvelles croûtes.

Lorsque l'inflammation augmente encore, le bord palpébral tout entier se tuméfie, s'ulcère, les cils tombent et ceux qui les remplacent deviennent de plus en plus faibles et fins; ceux-ci prennent une mauvaise direction, et, à la longue le bord palpébral peut se trouver tout à fait dépourvu de cils (*madarosis*) ou l'on n'y trouve que quelques cils très pâles, isolés, très longs, recourbés dans un sens ou dans l'autre. Dans ces conditions, les follicules pileux sont atrophiés, le tissu cellulaire qui les entoure est hypertrophié, tout le bord palpébral est épaissi et induré par du tissu cicatriciel qui s'est formé à la place des ulcérations (*tylosis*). Les cicatrices des commissures produisent en outre un raccourcissement de la fente palpébrale.

L'épaississement du bord palpébral éloigne celui-ci du globe oculaire et fait dévier les points lacrymaux qui cessent de fonctionner; les larmes s'arrêtent alors sur la conjonctive, qui d'ailleurs participe facilement à l'inflammation des bords palpébraux; les glandes de Meibomius s'oblitèrent, et dans ces formes extrêmes de la blépharite on voit la paupière entière ou en partie se renverser progressivement.

La *marche* de la blépharite est essentiellement chronique. Elle débute par des symptômes peu manifestes, s'aggrave plus ou moins vite, selon les conditions d'existence de la personne atteinte. On y observe des périodes de rémission et d'exacerbation. Un traitement approprié peut arrêter la marche de la maladie et obtenir un résultat favorable, aussi longtemps que les glandes de Meibomius fonctionnent et que leurs orifices ne sont pas oblitérés. Ce moment passé, on peut encore soulager les malades, améliorer l'état de leurs paupières; mais une restitution complète de l'état normal n'est plus à espérer.

Étiologie. — La blépharite est surtout fréquente chez les sujets lymphatiques, chez ceux dont la peau est très irritable et délicate, chez ceux qui manquent de propreté. Enfin, cette affection survient à la suite de la conjonctivite chronique et surtout à la suite d'anomalies dans les voies lacrymales. On a

remarqué aussi la coïncidence fréquente avec des anomalies de réfraction.

Traitement. — La première condition de la guérison de la blépharite est la propreté la plus minutieuse. Il est indispensable de faire laver les paupières fréquemment avec de l'eau chaude, et si cela ne suffit pas pour les débarrasser des pellicules et des croûtes adhérentes, il faut y faire appliquer, surtout le matin, des cataplasmes chauds ou des compresses trempées dans une solution d'acétate de plomb (1 gr. pour 100 gr. d'eau) chaude. S'il n'y a ni excoriations ni croûtes, mais seulement une rougeur persistante du bord palpébral, on y fait appliquer tous les jours ou tous les deux jours un pinceau trempé dans l'huile de cade. Il est utile de débarrasser les paupières des cils qui sont prêts à tomber, en faisant glisser légèrement les cils entre les extrémités du pouce et de l'index ou à l'aide d'une pince à cils. Au moment du coucher, pour éviter la production de croûtes sur les bords des paupières pendant la nuit, les malades recouvrent les bords palpébraux d'une couche mince de la pommade suivante :

Précipité blanc.....	3	centigrammes.
Sous-acétate de plomb.....	10	—
Huile d'amandes douces.....	50	—
Vaseline.....	5	grammes.

On peut remplacer, dans cette pommade, le précipité blanc par l'oxyde de zinc ou par le précipité rouge.

Lorsque les bords des paupières sont déjà excoriés ou même le siège de petites ulcérations, les corps gras sont rarement supportés. Il faut alors employer une solution de nitrate d'argent (50 centigrammes pour 50 grammes d'eau), ouvrir les pustules d'acné et cautériser leur emplacement ou le fond des ulcères avec un crayon de nitrate d'argent mitigé et très pointu, en ayant soin de neutraliser l'excès du caustique par de l'eau salée. Aussitôt la couche épidermique rétablie, on peut essayer l'emploi des pommades indiquées. Dans ces conditions, l'usage de l'huile de cade et de la teinture d'iode rend aussi les meilleurs services.

Si les croûtes se forment en grande quantité et qu'il existe un épaississement considérable des bords palpébraux, il faut

ordonner des cataplasmes chauds à appliquer matin et soir pendant une heure. On fait en outre recouvrir pendant la nuit les paupières fermées d'une couche mince de :

Emplâtre de plomb.....	10 grammes.
Huile de lin.....	
Baume du Pérou.....	50 centigr.

M. *Despagnet* a obtenu d'excellents résultats que j'ai pu constater aussi, par l'emploi de deux solutions de glycérine au sublimé, l'une au 100e pour un badigeonnage journalier à la base des cils du côté de la peau, l'autre au 30e appliquée par le médecin tous les deux jours de la même façon.

Il faut naturellement se préoccuper des complications de la blépharite et des soins exigés par l'état général des malades. Les conjonctivites sont à soigner d'après les principes établis dans le chapitre de ces affections, les maladies des voies lacrymales d'après les conseils que nous donnerons plus loin. En cas d'anomalies de réfraction, il faut prescrire les verres nécessaires. Les malades atteints de blépharite doivent séjourner autant que possible dans un air pur et frais ; ils doivent se servir de lunettes bleues, s'abstenir de tout travail excessif, ainsi que de tout excès dans leur régime général. Une diathèse scrofuleuse ou lymphatique est à combattre par les moyens appropriés.

ARTICLE VIII

Orgelet (Hordeolum).

L'orgelet consiste dans une inflammation furonculeuse des glandes pilo-sébacées (*o. externe*) ou plus rarement des glandes de Meibomius (*o. interne*). Le premier apparaît dans le voisinage des cils, le second dans l'épaisseur de la paupière vers la conjonctive, sous forme d'un bouton dur, très douloureux au toucher, et accompagné d'inflammation et de gonflement de la partie de la paupière dans laquelle l'orgelet siège, ou de la paupière tout entière. Les malades souffrent beaucoup et accusent même un mouvement fébrile. L'orgelet se développe dans l'espace de quelques jours, son sommet prend une colo-

ration jaunâtre, s'ouvre et donne issue à un peu de pus et de tissu cellulaire mortifié.

Cette affection se reproduit souvent, de sorte que parfois les malades ont un orgelet après l'autre, pendant plusieurs semaines ou plusieurs mois même.

Tout au début, on peut essayer de combattre l'inflammation par des compresses froides ; cependant, pour peu que l'état se prolonge, il est bien préférable d'employer des cataplasmes chauds, émollients, pour hâter la suppuration, et des lotions chaudes avec l'acide borique.

On peut abandonner la rupture de la petite tumeur à la nature ou pratiquer une petite incision à son sommet. Si la suppuration se prolonge, on peut cautériser légèrement la petite cavité avec le crayon de nitrate d'argent mitigé.

La prédisposition à une rechute doit être combattue par une pommade au précipité blanc d'après la formule donnée plus haut.

ARTICLE IX

Tumeurs des paupières.

1° Le *chalazion* est une petite tumeur ferme et immobile qui se développe dans le tarse par l'altération d'une glande de Meibomius. En effet, son enveloppe est constituée par les parois d'une de ces glandes, et son contenu par le produit de sécrétion de cette glande. Tantôt ce produit de sécrétion est changé en une matière liquide, purulente ; tantôt c'est une masse gélatineuse, graisseuse, sébacée et mélangée de tissu cellulaire de nouvelle formation.

Ce petit kyste, dont la grandeur peut varier entre le volume d'une forte tête d'épingle ou d'une lentille et celui d'une fève ou même d'une noisette, proémine tantôt vers la conjonctive au point de laisser voir par transparence son contenu, tantôt vers la peau externe de la paupière ; on en trouve dans les deux paupières du même côté et quelquefois des deux yeux. Leur consistance varie naturellement avec leur contenu.

Le chalazion se développe presque toujours très lentement et peut s'arrêter à chaque degré de son développement. Rarement la distension progressive du kyste amène la perforation

spontanée de sa paroi interne. Cette perforation peut être suivie d'une guérison définitive ; ou le contenu se reproduit, et si l'ouverture du chalazion reste béante, elle s'entoure de bourgeons charnus qui prennent parfois un assez grand développement et deviennent une source d'irritations pour l'œil.

Le *traitement* du chalazion consiste presque toujours dans une intervention chirurgicale, les frictions avec une pommade iodurée restant généralement sans résultat. On l'opère par cautérisation avec le galvanocautère (du côté de la conjonctive), ou par excision (énucléation), ou par l'incision avec évacuation

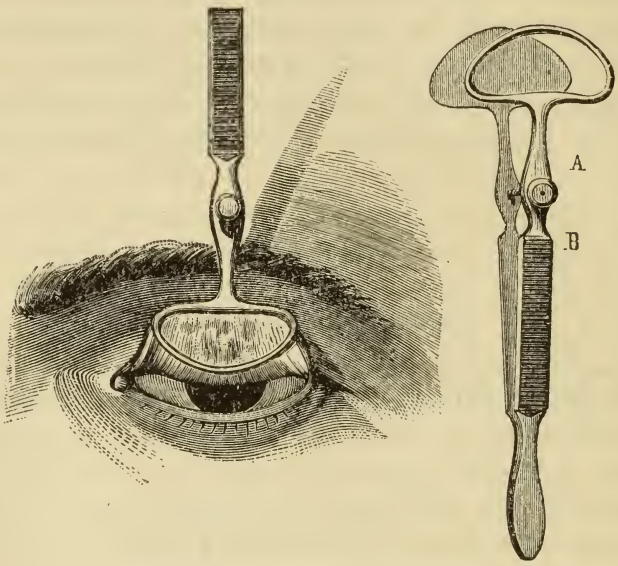

Fig. 199. — Pinces de Desmarres.

de son contenu à l'aide d'une petite curette en acier à bords tranchants. Cette dernière méthode sert de préférence pour les chalazions dont le contenu s'échappe sans peine, et dont les parois sont peu épaisses. On renverse alors la paupière et l'on incise dans toute sa largeur la petite tumeur qui fait saillie à la surface de la muqueuse. Pour faire sortir complètement le contenu du kyste, il faut exercer une certaine pression sur la paupière renversée, en arrière de la tumeur, et enlever ce qui reste avec le curette.

L'excision se pratique généralement à travers la conjonctive, la paupière étant renversée ; rarement à travers une incision

cutanée, que l'on préfère lorsque la petite tumeur est située immédiatement au-dessous de la peau. On incise alors les tissus qui la recouvrent transversalement et dans une étendue suffisante pour extraire le kyste facilement. Il faut se garder d'ouvrir ce dernier même. Puis on détache soigneusement le kyste de ses adhérences avec les tissus environnants, et l'on pratique l'excision en faisant attention de ne pas pénétrer la peau. La cautérisation de la poche est inutile. Les pinces de *Desmarres*, appliquées comme la figure 199 l'indique, peuvent servir utilement dans cette opération.

2° Le *milium* ou *millet* est une petite tumeur d'un blanc perlé, de la grosseur d'une tête d'épingle, située sur la peau des paupières et de la partie voisine de la joue, où l'on en remarque souvent un nombre plus ou moins considérable. Si le malade veut s'en débarrasser, on incise l'épiderme qui recouvre la petite tumeur avec une aiguille ou un bistouri très pointu, et l'on extrait le petit kyste en totalité ; si l'enveloppe avait été ouverte, il faudrait en exciser une petite portion.

3° Le *molluscum* est, comme le millet, une tumeur kystique, mais d'un volume bien plus considérable, car il atteint quelquefois la grandeur d'un pois et bien plus. Son sommet offre parfois une pigmentation plus foncée, et l'on y distingue l'orifice dilaté d'un follicule pileux de la peau, dont la distension et l'altération consécutive produisent le molluscum. Cet orifice est parfois couvert par une matière sébacée de couleur brunâtre, et cette matière paraît assez irritante pour causer dans les follicules voisins, en les touchant, des altérations qui deviennent le point de départ d'autres tumeurs de nature pareille (*molluscum contagiosum*).

Le molluscum se rencontre sur toute la peau des paupières, mais surtout vers leur périphérie ; il peut se pédiculiser et forme alors une sorte de petite corne dont le sommet montre encore l'orifice du follicule. De ces petites cornes, on en voit parfois un certain nombre sur les paupières des enfants et au pourtour. Pour les guérir, on peut les comprimer entre les branches d'une pince un peu large pour évacuer leur contenu et emporter en même temps l'enveloppe qui cède facilement,

ou enlever toute la tumeur d'un coup de ciseaux. Si le molluscum est plus volumineux, il est préférable de l'extraire en totalité à travers une incision cutanée suffisante.

4° On rencontre au bord des paupières de petites vésicules transparentes, décrites sous le nom de *kystes transparents*, et dont on ne connaît pas l'origine. S'ils irritent la conjonctive, il suffit de les percer avec une pointe d'aiguille, pour en débarrasser le bord palpébral.

5° Le *dacryops*, petite tumeur excessivement rare, est situé vers l'angle externe de la paupière supérieure et résulte de la dilatation d'un des conduits excréteurs de la glande lacrymale. Aussi, si son orifice n'est pas fermé, on voit sortir quelques gouttes liquides lorsqu'on comprime la petite tumeur. Elle disparaît rapidement lorsqu'on incise la paroi du kyste et que l'on empêche la cicatrisation immédiate des lèvres de la plaie, en les écartant à plusieurs reprises à l'aide d'une sonde. *De Graefe* s'est servi, dans le même but, de l'opération suivante : après avoir dilaté avec un stylet conique l'orifice très fin du kyste, il y introduisit une aiguille courbe munie d'un fil de soie et appliqua une ligature comprenant 4 millimètres de la paroi du kyste. Après dix jours, il enleva la ligature et divisa avec des ciseaux la partie de la paroi que la ligature n'avait pas complètement séparée. Enfin, il écarta les lèvres de la plaie à l'aide d'une petite sonde, jusqu'à ce que la cicatrisation des bords permît de considérer l'ouverture du kyste comme définitive.

6° Les *tumeurs érectiles* ou *nævi materni vasculaires* ont tantôt la forme de verrues rouge écarlate dans lesquelles le toucher rencontre des battements artériels, tantôt la forme de plaques larges. Elles sont presque toujours congénitales, siègent de préférence à la périphérie de la paupière supérieure et peuvent rester stationnaires, ou s'accroître et envahir successivement toute la paupière et passer dans l'orbite, ou s'étendre sur le front ou sur la joue. Elles peuvent être opérées de différentes manières.

Lorsqu'elles sont d'un très petit volume, elles disparaissent quelquefois après de simples cautérisations avec le nitrate d'ar-

gent, avec les acides nitrique ou chlorhydrique appliqués à l'aide d'une petite tige de verre. On a vu aussi des résultats heureux de l'inoculation du virus vaccin dans les petits *nævi materni* des jeunes enfants. L'injection du perchlorure de fer, après la publication des cas où cette injection a été suivie d'une terminaison funeste, ne sera plus essayée, je crois, contre les tumeurs érectiles des paupières. Le séton et la ligature ne sont applicables qu'aux tumeurs de moyenne grandeur. La ligature peut être circulaire, elle étrangle alors la tumeur au-dessous d'une ou deux aiguilles que l'on a enfoncées préalablement à sa base. On peut aussi comprendre dans la ligature une portion de la tumeur seulement, et répéter l'opération à plusieurs reprises. Le meilleur moyen et que j'emploie de préférence à tout autre, consiste en l'application de l'électrolyse. Ses grands avantages sont l'absence de douleur, de tout danger, et de difformités cicatricielles considérables.

Pour des tumeurs érectiles d'un volume trop considérable pour être attaquées directement, on a tenté la compression et même la ligature de la carotide du côté malade.

7° *Xanthelasma* est le nom de taches jaunes à peine proéminentes que l'on trouve sur la peau des paupières et du voisinage, et dont l'étendue est très variable. Elles existent souvent chez des personnes atteintes d'affections du foie. Si l'on veut enlever un xanthelasma, on en fait l'excision, et l'on réunit les lèvres de la plaie par une ou plusieurs sutures.

8° On a encore rencontré sur les paupières, quoique bien rarement, des *fibromes* et des *sarcomes*. Ces tumeurs ne peuvent être distinguées l'une de l'autre que par l'examen microscopique, tellement elles se ressemblent dans leur apparence. Le seul signe différentiel consiste dans la rapidité de développement et d'extension propre au sarcome (*Virchow*).

Tantôt elles proéminent vers la peau, tantôt elles forment dans la profondeur de la paupière des tumeurs circonscrites et résistantes. Quelquefois les fibromes se présentent sous forme d'une plaque de consistance cartilagineuse et même osseuse.

Les fibromes ne deviennent l'objet d'un traitement que lorsqu'ils provoquent une gêne considérable pour le malade. Le sarcome, au contraire, exige une opération immédiate.

On a encore signalé quelques cas rares de *lipomes* des paupières. C'étaient des tumeurs circonscrites, légèrement mobiles, donnant une sensation molle et élastique et présentant de petites bosselures. Lorsque cette tumeur devient gênante par ses dimensions, il est aisé de l'enlever par énucléation, à travers une incision cutanée.

9° *Lupus.* — Il peut se développer d'abord sur les paupières, ou s'y étendre de la joue. Il est caractérisé par des nodosités semi-transparentes, brunâtres, de la grosseur d'une tête d'épingle, qui environnent les ulcérations. Il faut le combattre par des évidements énergiques avec la curette en acier à bords tranchants ; sans cela il occasionne des destructions étendues des paupières, se complique d'entropion et d'ectropion, de symblépharon et d'ankyloblépharon, amène des ulcérations de la cornée et la perte du globe oculaire. (Voy. *Lupus* de la conjonctive.) Quant aux opérations plastiques destinées à remplacer les paupières détruites par le lupus, il vaut mieux les retarder jusqu'à la guérison de la maladie, parce qu'on a vu aussi les lambeaux transplantés atteints par le lupus.

10° *Épithéliome.* — Il débute ordinairement par le bord ciliaire des paupières, notamment de la paupière inférieure dans sa moitié interne. On y aperçoit d'abord un petit tubercule, comme une petite verrue, presque transparent et d'une teinte grisâtre ; au toucher, il est bosselé et composé de plusieurs petits boutons. Il augmente vite d'étendue et entre dans la période d'ulcération.

L'ulcère est uni, son fond induré, ses bords sont irréguliers. Il est couvert d'une sécrétion sanieuse qui se dessèche à la périphérie et y forme des croûtes. L'ulcération gagne de plus en plus sur les parties voisines indurées ; elle peut s'arrêter pour quelque temps, puis reprendre sa marche, ou bien cesser sur un point, pendant qu'elle continue sur un autre. On distingue cette ulcération de l'ulcération syphilitique mentionnée plus haut (p. 674), par la lenteur de sa marche, l'état des téguments environnants, et surtout par l'étude des antécédents du malade.

L'épithéliome se manifeste rarement avant la période moyenne de la vie : il marche d'abord lentement, mais bien plus vite lorsqu'il a atteint la conjonctive.

Le *pronostic* de cette affection est grave ; en cas d'opération, les rechutes sont d'autant plus à craindre que la destruction a été moins complète et n'a pas été portée jusque dans les parties saines de la peau.

Le *traitement* consiste dans l'extirpation par le bistouri ou dans la destruction par les caustiques. Lorsque la tumeur est d'une étendue modérée et nettement limitée, de façon que l'on puisse espérer l'enlever dans sa totalité, l'extirpation est indiquée. Il faut avoir soin de pratiquer les incisions dans les parties saines de la peau, et après avoir enlevé la tumeur, on donne à la perte de substance une forme favorable à la transplantation d'un lambeau cutané. (Voy. plus loin, l'article *Blépharoplastie.*) Après l'ablation d'un épithéliome de l'angle interne, *Valude* préfère laisser bourgeonner la plaie à ciel ouvert, de façon à surveiller l'apparition des récidives et à pouvoir les détruire sans retard au thermocautère.

Comme caustique, on emploie souvent la potasse, la pâte au chlorure de zinc et l'acide nitrique.

M. *Bergeron* a employé avec un succès remarquable le chlorate de potasse localement et aussi comme traitement interne (voy. *Bulletin de thérapeutique*, t. XLVI, p. 12.). Il applique sur la tumeur des plumasseaux de charpie imprégnée de la solution suivante : Eau distillée 120 grammes; chlorate de potasse 20 grammes. A l'intérieur, il le donne à la dose de 2 grammes par jour.

Le docteur *Broadbent* [1] a recommandé l'acide acétique, une partie pour quatre parties d'eau, en injections et en badigeonnage. L'on a fait des tentatives analogues avec le nitrate d'argent, le chlorure de zinc, etc.

Depuis quelques années j'ai obtenu des cicatrisations remarquables sans opérations par l'application longtemps prolongée du crayon de pyoctanine, parfois accompagnée d'injections sous-cutanées d'une solution de pyoctanine ou de sublimé sous les bords et dans le fond indurés de l'ulcération. Avant d'appliquer le crayon de pyoctanine, il faut avoir soin de débarrasser l'ulcération des croûtes qui la recouvrent, à l'aide de compresses et de lotions avec une solution de sublimé.

1. Power, *On Diseases of the Eye.*

ARTICLE X

Blépharospasme.

Les états spasmodiques du muscle orbiculaire des paupières se présentent sous des formes très différentes. On rencontre ainsi des contractions de courte durée dans quelques fibres du muscle, qui surviennent sans cause connue, et disparaissent de même. Les malades disent habituellement, dans ces cas, qu'ils sentent quelque chose sauter dans leur paupière, et remarquent que ces contractions surviennent ou augmentent à la suite d'émotions ou après un travail fatigant pour les yeux.

D'autres fois, on observe des clignements fréquents des paupières, souvent plus désagréables pour ceux qui les voient que pour ceux qui en sont atteints. Ces clignements ont parfois pour cause première une irritation de la conjonctive, ou une excitation des fibres sensitives qui appartiennent aux téguments de l'œil. Ils surviennent aussi à la suite d'efforts accommodatifs inaccoutumés, par exemple, chez les enfants, au début des études. Une recherche exacte de la cause (traitement du catarrhe conjonctival, correction des anomalies de la réfraction), et un bon régime général chez des personnes faibles ou nerveuses, suffisent pour faire disparaître ce blépharospasme.

Généralement, on comprend sous le nom de *blépharospasme* l'occlusion spasmodique de la fente palpébrale, soit qu'elle apparaisse seulement d'une façon intermittente, ou qu'elle s'établisse d'une manière continue.

Ce blépharospasme survient par différentes causes. Il est dû tantôt à la pénétration d'un corps étranger dans le sac conjonctival ; tantôt il coïncide avec certaines inflammations de la conjonctive et de la cornée (*blépharospasme scrofuleux*) ; tantôt il n'est qu'un symptôme d'une névrose réflexe de la cinquième paire. Il faut encore citer la présence de vers intestinaux dans le tube digestif, ainsi que l'hystérie, comme cause du blépharospasme.

Quelle qu'en soit d'ailleurs la cause, les contractions forcées des paupières persistent souvent après la guérison de la maladie qui les a provoquées.

Souvent le blépharospasme n'est d'abord qu'intermittent ; puis il devient continu et s'étend même à des muscles voisins et éloignés. Cette dernière complication survient surtout dans le blépharospasme dû à une névrose générale. C'est aussi dans ce cas que l'on constate dans les parties innervées par la cinquième paire l'existence d'un point précis où la compression du nerf contre l'os suffit pour faire cesser le blépharospasme.

Pronostic. — Si l'on excepte les cas où le blépharospasme est occasionné par l'hystérie, par un traumatisme, ou par une conjonctivite ou une kératite, la guérison est incertaine, et la contraction prolongée des paupières peut avoir des suites fâcheuses pour l'œil, car on a observé quelques cas d'amaurose, heureusement passagère, chez des enfants. En outre, le moral et la santé générale de ces malades souffrent de l'impossibilité dans laquelle ils se trouvent de se servir de leurs yeux.

Traitement. — Pour le traitement de cette affection, il importe avant tout d'en déterminer exactement la cause. Autrefois l'examen du sac conjonctival et de l'œil malade obligeait habituellement à avoir recours au chloroforme pour vaincre la résistance du spasme musculaire ; actuellement nous obtenons souvent le même résultat par l'instillation de quelques gouttes de cocaïne. La durée de son effet varie de quelques minutes jusqu'à plusieurs jours (chez les hystériques), et il devient ainsi pour beaucoup de cas un puissant adjuvant du traitement de la cause. L'écartement forcé des paupières et son maintien, à l'aide d'écarteurs à ressort, m'a valu des cures remarquables et rapides chez les hystériques.

Reconnaît-on la présence d'un corps étranger ou une affection de la cornée qui peuvent expliquer le blépharospasme, on dirigera le traitement contre ces causes, et on pratiquera, si nécessaire, l'élargissement de la fente palpébrale par la section du ligament palpébral externe. (Voy. plus loin la description de la *cantoplastie.)*

Si le blépharospasme persiste, ou s'il est déterminé par une névrose d'une branche de la cinquième paire, il faut examiner si la compression exercée sur le trajet d'un de ces nerfs ne réussit pas à faire cesser ou à modérer les contractions spasmodiques. Le nerf sus-orbitaire est celui qui contribue le plus

à la sensibilité du muscle orbiculaire, et c'est par lui que nous commençons nos essais de compression ; mais l'expérience a prouvé qu'il ne faut pas s'arrêter là, et tenter également l'effet de la compression sur le sous-orbitaire, la branche temporale du malaire, le nerf dentaire inférieur, etc.

Quand on a ainsi déterminé le point où la compression du nerf agit favorablement sur les contractions, on essaye généralement le massage de cette région et des injections sous-cutanées de morphine, pratiquées à ces mêmes endroits.

Il ne faudra pas oublier que le résultat dépend souvent de ce que la solution doit être portée exactement sur ce point et injectée dans la direction centrifuge du nerf. Des exemples frappants m'ont prouvé que les insuccès doivent être souvent attribués à des erreurs commises à cet égard.

Tantôt les injections de morphine suffisamment répétées produisent une guérison complète : tantôt elles ne sont suivies que d'une amélioration passagère; d'autres fois, enfin, elles ne se montrent efficaces que comme moyens palliatifs et indiquent la nécessité d'autres essais thérapeutiques dirigés sur le point où la compression du nerf et l'injection de la solution calmante ont fait cesser passagèrement, ou du moins ont modéré les contractions spasmodiques. C'est alors que nous sommes autorisés à avoir recours à la névrotomie ou à la neurectomie.

Le choix du nerf à sectionner dépend naturellement de la recherche préalable des points sur lesquels la compression de certaines branches de la cinquième paire réussit à arrêter le blépharospasme. Parmi ces branches nous devons citer, en commençant par les moins fréquentes : le nerf dentaire inférieur [1], qu'on sectionne dans la bouche, en dirigeant le névrotome contre la branche montante de l'os maxillaire inférieur; la branche temporale du filet malaire, que l'on atteint dans la fossette temporale même; enfin le nerf sus-orbitaire, dont la section a été pratiquée déjà un très grand nombre de fois, avec des résultats différents, selon la cause qu'il fallait attribuer au blépharospasme [2].

1. Voy. *A. de Graefe*, dans le *Compte rendu des travaux de la Société médicale de Berlin*, séances du 16 décembre 1863 et du 6 avril 1864.

2. Voy. *A. de Graefe*, Observations de section du nerf sus-orbitaire avec remarques sur les résultats obtenus par cette opération. *Archiv für Ophtalmologie*, 1857, IV, 2, p. 184.

L'exécution exacte de cette opération exige l'emploi du chloroforme, surtout pour les enfants. L'opérateur, placé en face du malade ou derrière lui, relève fortement de la main gauche le sourcil, en tendant la peau en haut et en dehors; puis il enfonce le ténotome de dehors en dedans sous la peau, et le fait glisser le long du bord de l'arcade orbitaire. Arrivé à 25 millimètres environ en dehors de la racine du nez, un peu en dedans de l'union du tiers interne avec les deux tiers externes du rebord orbitaire supérieur, il tourne le tranchant de l'instrument vers l'os et y pratique une incision en pénétrant jusque dans le périoste. Si l'on examine la sensibilité cutanée immédiatement après l'opération, on ne trouve parfois qu'une anesthésie assez imparfaite et très restreinte, même lorsque la section du nerf a été complète ; mais cette anesthésie augmente dans le courant de la journée ou du lendemain qui suit l'opération.

Il est utile d'appliquer un bandeau compressif serré pour empêcher la formation d'ecchymoses sous-cutanées. Généralement, les malades peuvent quitter leur chambre quelques jours après l'opération. La sensibilité de la peau, détruite par la section du nerf sus-orbitaire, ne revient que très lentement, mais cette anesthésie partielle gêne fort peu les malades.

Si on n'a pu trouver un point où la compression du nerf fait cesser le blépharospasme ou si la névrotomie a été faite sans résultat, il faut essayer le courant constant, soit en applications d'un courant de force moyenne et de courte durée, soit en se servant seulement d'un ou deux éléments que l'on laisse agir pendant plusieurs heures durant le sommeil. Le pôle négatif est appliqué sur les paupières, le pôle positif dans le voisinage de la cinquième vertèbre cervicale. — En cas de disposition hystérique on peut essayer aussi la métallothérapie.

ARTICLE XI

Symblépharon et ankyloblépharon. Blépharophimosis.

1° L'*ankyloblépharon*, c'est-à-dire l'adhérence des paupières l'une à l'autre par leurs bords libres, peut occuper une étendue plus ou moins grande de la fente palpébrale. On l'observe,

soit comme vice congénital, soit à la suite d'une lésion traumatique, surtout des brûlures, soit enfin comme résultat d'une vive inflammation de la muqueuse et du bord ciliaire.

Traitement. — L'opération consiste à séparer l'adhérence avec le bistouri, ou, ce qui vaut mieux, d'un coup de ciseaux. Il est prudent de passer une sonde cannelée derrière la partie où les bords de la paupière sont adhérents.

Les adhérences divisées, toute l'attention de l'opérateur doit se porter sur les moyens d'empêcher la réunion nouvelle des bords palpébraux. Dans ce but, on a proposé un grand nombre de moyens tendant à combattre la difficulté que l'on éprouve à empêcher les adhérences de se reproduire. Ainsi on a cherché à maintenir les paupières écartées, en les fixant, soit au moyen de bandelettes agglutinatives, soit à l'aide d'un fil passé à travers la peau de chaque paupière et maintenu sur le front et la joue. On a aussi proposé d'interposer entre les bords palpébraux des corps étrangers, de recouvrir les lèvres de la plaie de couches de collodion souvent renouvelées, ou enfin la cautérisation d'un des bords seulement avec le nitrate d'argent. Une ressource précieuse et facilement applicable est la suture de la conjonctive palpébrale, disséquée et attirée au dehors, avec la peau de la paupière inférieure (*de Ammon*). Au bout de vingt-quatre ou quarante-huit heures, on enlève les sutures devenues inutiles.

Cette réunion de la muqueuse et des lèvres de la plaie cutanée est tout à fait indispensable si l'on a affaire à des brides cicatricielles siégeant vers les angles de l'œil; car, sans cela, les angles de la plaie se réuniraient toujours et raccourciraient la fente palpébrale. Il est donc nécessaire, après avoir incisé la bride cicatricielle, ou après l'avoir excisée si elle est large, de pratiquer la seconde partie de l'opération du blépharophimosis ou une véritable cantoplastie (voy. plus loin la description de ces opérations).

L'ankyloblépharon se complique fréquemment d'adhérences de la paupière au globe, et il est important de connaître l'étendue de cette adhérence, avant d'entreprendre une opération qui serait inutile si la conjonctive palpébrale était adhérente à toute la surface de la cornée. On en juge surtout par la mobilité de l'œil derrière les paupières, en engageant le malade à

remuer le globe et à essayer d'ouvrir et de fermer l'œil. On peut encore, dans le même but, passer un stylet dans une ouverture de l'angle interne ou externe, et examiner si l'instrument peut, ou non, se mouvoir librement en haut et en bas, dans l'espace oculo-palpébral.

2° Le *symblépharon*, c'est-à-dire l'adhérence entre la conjonctive de la paupière et celle du globe oculaire, peut être partielle ou totale. Dans le premier cas, il s'agit d'une bride plus ou moins large qui unit la conjonctive palpébrale au bulbe et laisse le cul-de-sac libre; dans l'autre forme, celui-ci participe à la réunion anormale.

Lorsque le symblépharon se présente sous la forme d'une couche épaisse, il porte le nom de symblépharon *sarcomateux;* si la conjonctive est en même temps atrophiée ou détruite, le symblépharon est *membraneux* ou *fibreux*. Cet état survient à la suite de brûlures ou d'ulcérations de la conjonctive bulbaire et palpébrale; il accompagne aussi la xérophtalmie.

Le *pronostic* du symblépharon est d'autant plus grave qu'il est plus étendu, que le cul-de-sac conjonctival y participe davantage, et que le tissu s'est transformé sur une plus grande surface en tissu cicatriciel.

Traitement. — Le symblépharon devient l'objet d'une opération lorsque son étendue et sa position empêchent les mouvements de l'œil ou des paupières, ou dans les cas où il recouvre une partie de la cornée, et occasionne des troubles de la vue. Le procédé opératoire à employer contre le symblépharon, ainsi que le succès de cette opération, dépendent, en grande partie, du siège et de l'étendue de la portion intermédiaire qui réunit la paupière au globe de l'œil. Ainsi, lorsqu'une simple bride est étendue de la paupière à la conjonctive bulbaire, il est facile d'en obtenir la séparation à l'aide d'une *ligature* dans laquelle on serre étroitement la bride cicatricielle. S'il arrivait que la bride fût plus large, on pourrait réussir à l'aide du même moyen, en employant deux ligatures, dont chacune embrasserait la moitié de la partie membraneuse qui s'étend de la paupière sur le globe de l'œil. Une fois la séparation obtenue, on enlève la partie de la bride qui adhère à la cornée ou à la conjonctive bulbaire, dont on peut réunir la plaie par quel-

ques points de suture. Ce n'est que lorsque cette plaie est complètement cicatrisée qu'il faut enlever la portion de la bride qui adhère à la conjonctive palpébrale.

On a employé un procédé analogue même pour les symblépharons complets. On traverse le fond du symblépharon avec une aiguille-lance, dans la direction de la gouttière palpébrale et aussi profondément que possible. Puis on engage dans la plaie ainsi faite un fil de plomb dont les deux bouts peuvent être recourbés aux angles de la fente palpébrale dont ils émergent. D'autres opérateurs réunissent les bouts du fil et, de temps en temps, serrent le nœud un peu plus fortement (voy.

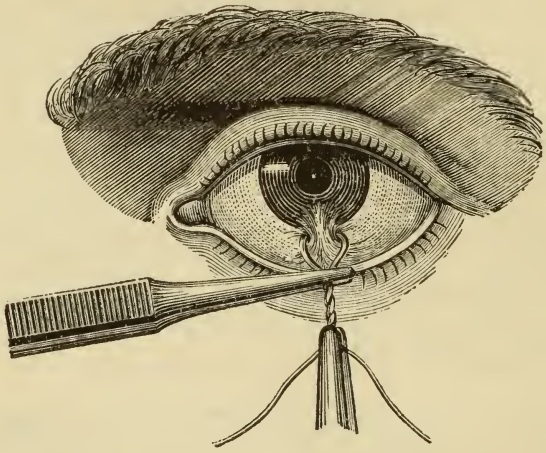

Fig. 200. — Opération du symblépharon par l'introduction d'un fil de plomb.

fig. 200). On doit laisser le fil en place jusqu'à ce que son trajet soit cicatrisé, et l'on coupe alors l'adhérence comme nous l'avons décrit plus haut pour le symblépharon incomplet.

Un autre procédé plus rapide, mais peut-être moins sûr, employé contre le symblépharon complet est le suivant, indiqué par *Arlt :* pendant qu'un aide écarte la paupière du globe oculaire, de façon que la portion intermédiaire soit fortement tendue, l'opérateur passe un fil de soie assez fort à travers la portion du symblépharon qui est la plus proche de la cornée ; il l'attire, la coupe aussi près que possible de la cornée, et dissèque avec un bistouri ou avec des ciseaux la surface bulbaire jusqu'au fond du cul-de-sac conjonctival. Ceci fait et l'écoulement du sang bien arrêté, on munit les extrémités du fil d'une

aiguille que l'on fait passer, de dedans en dehors, à travers la paupière près de son bord orbitaire. On attire les deux extrémités du fil au dehors et l'on tient ainsi les adhérences abattues sur la face interne de la paupière, de manière que la face cutisée du lambeau soit en contact avec la plaie conjonctivale.

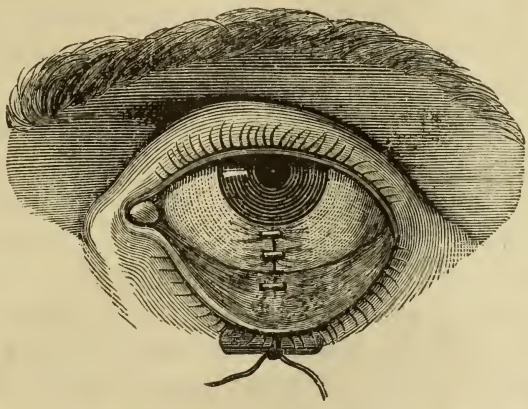

Fig. 201. — Opération du symblépharon (méthode d'*Arlt*).

Cette dernière est réunie par deux ou trois points de suture (voy. fig. 201). Lorsque la plaie conjonctivale est cicatrisée, on peut exciser le lambeau laissé sur la paupière.

Une opération bien ingénieuse du symblépharon est celle de

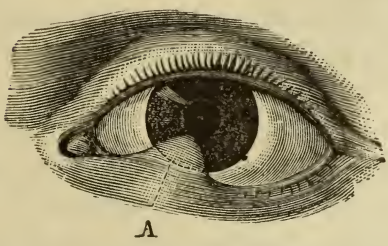

Fig. 202. — Opération du symblépharon par *Teale*. A, incision à travers la paupière adhérente.

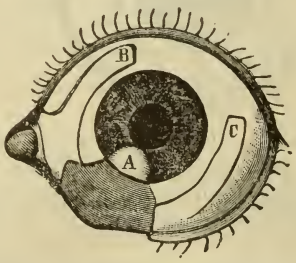

Fig. 203. — Opération du symblépharon par *Teale*. — Dissection des lambeaux B et C dans la conjonctive.

la transplantation, dont nous faisons suivre la description telle qu'elle a été donnée par l'auteur lui-même, M. *Teale :*

Après avoir fait une incision à travers la paupière adhérente, dans une ligne correspondant au bord de la cornée (voy. A, fig. 202), on dissèque la paupière du globe jusqu'à ce que ce dernier soit aussi libre dans ses mouvements que s'il n'y

avait jamais eu d'adhérence. Ainsi, le sommet du symblépharon formé par la peau palpébrale reste adhérent à la cornée.

Ceci fait, on dissèque deux lambeaux de la conjonctive bulbaire, de la forme et de la grandeur des lambeaux B et C, représentés dans la figure 203. On détache pour ces lambeaux la conjonctive seule, sans le tissu sous-conjonctival, et il faut avoir soin de les détacher suffisamment pour pouvoir, sans peine et sans tension, les étendre sur l'ancien emplacement du symblépharon. Les deux lambeaux ainsi préparés sont placés dans leur nouvelle situation de la manière suivante (voy. fig. 204) : Le lambeau interne B est étendu sur la face dénudée de la paupière, ayant son sommet réuni à la conjonctive saine, vers l'angle externe de la plaie. Le lambeau externe C doit être attaché sur la surface dénudée du globe de l'œil et avoir son sommet réuni à la conjonctive, près de la base du lambeau interne. Si les lambeaux ainsi attachés présentent une tension exagérée, il faut y obvier par de petites incisions de la conjonctive près de leur base.

En dernier lieu, on réunit la conjonctive au-dessus des endroits où l'on a pris les lambeaux (D, E, fig. 204), et l'on applique avantageusement quelques points de suture aux bords de la conjonctive transplantée, pour empêcher leur enroulement. La portion du symblépharon (A) laissée sur la cornée s'atrophie et finit par disparaître.

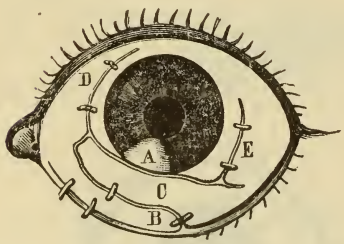

Fig. 204. — Déplacement du lambeau de la conjonctive sur la surface dénudée du symblépharon et application des sutures.

Dans d'autres cas, M. *Teale* [1] propose de prendre le lambeau conjonctival au-dessus de la cornée et de le faire glisser en bas comme un pont, par-dessus cette membrane, à la place où on a détaché la paupière. Il vaut mieux placer les fils avant de disséquer le lambeau.

Knapp [2] aussi avait taillé dans le même but deux larges lambeaux de la conjonctive près des bords externe et interne de la cornée sans détacher leur base supérieure ; après les avoir

1. *Rapport du congrès ophtalm.* Londres, 1873, p. 143.
2. *Arch. f. Opht.*, XIV, 1, p. 270.

attirés fortement en bas il les attache à l'aide de sutures, de façon à combler la perte de substance donnée par l'ablation du symblépharon.

M. R. *Wolfe* [1] a guéri le symblépharon par l'implantation de la conjonctive de lapin. M. *Illing* [2] a employé dans le même but la muqueuse prise aux lèvres et dans le vagin.

M. *Taylor* [3] propose l'opération suivante : après avoir disséqué le symblépharon, on coupe dans la peau de la paupière adhérente un lambeau horizontal qui doit rester du côté nasal en rapport avec le voisinage. A cet endroit, on pratique à travers l'orbiculaire, le tarse et la conjonctive une ouverture verticale, et on introduit à travers cette ouverture dans le sac conjonctival le lambeau cutané que l'on fixe à l'aide de sutures avec sa surface cruentée sur la plaie palpébrale du symblépharon ; on ferme la plaie palpébrale externe par quelques sutures. Le lambeau cutané qui se trouve dans le sac conjonctival prend peu à peu l'aspect de la muqueuse. M. *Nicati* [4] a fait une proposition analogue.

Lorsqu'un large symblépharon embrasse une grande portion de la conjonctive et recouvre presque entièrement la cornée, quel que soit le procédé que l'on emploie, on aurait tort d'espérer un succès complet et définitif. Il ne faut pas, non plus, se livrer trop tôt à de vaines espérances, car le résultat est souvent moins satisfaisant quelque temps après l'opération. Par conséquent, le symblépharon doit être considéré jusqu'ici comme une des lésions auxquelles il est le plus difficile de remédier.

3° Le *blépharophimosis* consiste dans un rétrécissement de la fente palpébrale qui a alors diminué de longueur, les angles de l'œil s'étant rapprochés. On le combat par une opération désignée généralement sous le nom de *cantoplastie*.

Cette opération trouve aussi son application dans certains cas d'ankyloblépharon (voy. p. 692), ou de rétrécissement cicatriciel de la fente palpébrale, dans quelques formes d'ectropion avec raccourcissement du bord libre de la paupière, contre le

1. *Annales d'oculistique*, 1873, p. 121.
2. *Allgem. Wiener med. Zeitung*, 1874, n° 32 et s.
3. *Med. Times and Gaz.*, 1876, vol. 52, p. 183, et july, 1, p. 4.
4. *Marseille médical*, 1879.

blépharospasme (voy. p. 689) et enfin, lorsqu'on veut diminuer la pression des paupières sur le globe de l'œil, à cause de la présence de granulations palpébrales (voy. p. 104).

L'opération est exécutée de la manière suivante : On pratique une section de la commissure externe dans toute son épaisseur et dans le prolongement direct de la fente palpébrale. Cette section peut être faite à l'aide d'un bistouri dont on fait glisser la pointe entre le globe de l'œil et la commissure externe. On traverse alors, avec la pointe de l'instrument, toute l'épais-

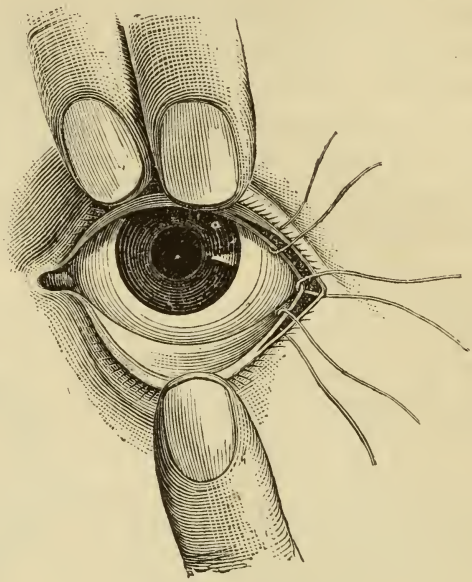

Fig. 205. — Cantoplastie.

seur des téguments de dedans en dehors et, poussant le bistouri en avant, on divise facilement toute la commissure. On opère plus facilement encore à l'aide de ciseaux droits, dont on introduit une des branches derrière la commissure ; toujours est-il que la plaie de la peau doit avoir une étendue de quelques millimètres de plus que celle de la conjonctive.

La section de la commissure ainsi faite, on fait exercer, par un aide, une traction modérée en haut et en bas sur les bords de la plaie, de sorte que la section horizontale est transformée en une section verticale. L'opérateur saisit alors la conjonctive au centre de la section, la traverse d'une aiguille très fine munie d'un fil de soie, ôte la pince, saisit la peau externe éga-

lement au centre de la section, la traverse à cet endroit avec l'aiguille et, en fermant la suture, réunit les bords correspondants de la muqueuse et de la peau. On peut appliquer encore deux sutures de la même manière vers les angles de la plaie (voy. fig. 205).

Lorsque l'opération n'a pour but que de diminuer la pression des paupières sur le globe oculaire, les deux dernières sutures sont inutiles. Il est dans ce cas très avantageux de sectionner, après la commissure palpébrale externe, le fascia tarso-orbitaire (*Agnew*) comme nous l'avons décrit page 89.

ARTICLE XII

Écartement anormal de la fente palpébrale. Tarsoraphie. Blépharoraphie.

La fente palpébrale peut être élargie par la déchirure de l'une ou l'autre des commissures, par la paralysie du muscle orbiculaire (*lagophtalmos*), par l'exophtalmie qui accompagne la maladie de Basedow, ou par d'autres cas de propulsion réelle ou apparente du globe de l'œil.

En cas de paralysie du muscle orbiculaire (symptôme d'une paralysie faciale), le traitement doit être dirigé d'abord contre la cause de cette paralysie. S'agit-il d'une paralysie rhumatismale, on prescrit des transpirations méthodiques soit par des bains de vapeur, soit par des injections de pilocarpine répétées deux ou trois fois par semaine, et l'on fait prendre le salicylate de soude ou l'iodure de potassium. Ce médicament est encore indispensable lorsqu'on soupçonne une cause syphilitique, et on y ajoute alors des frictions mercurielles. Comme traitement local, on recommande une pommade de vératrine, des injections de strychnine dans la tempe et la faradisation. Si la paralysie est déjà ancienne et si les traitements médicamenteux ont échoué, il faut par une opération protéger la cornée en diminuant l'étendue de l'ouverture palpébrale.

On réduit la fente palpébrale à son étendue normale par une opération désignée sous le nom de *tarsoraphie*.

Cette opération, indiquée d'abord par *Walther* et modifiée

par *de Graefe* [1], doit être exécutée de la manière suivante (voy. fig. 206) : Après avoir engagé le malade à fermer les paupières, on saisit la commissure externe entre les branches d'une pince, ou mieux encore entre le pouce et l'index de la main gauche, de manière à rétrécir la fente palpébrale de la quantité qui semble convenable. On détermine ainsi le point auquel doit correspondre la nouvelle commissure, et, pour plus de sécurité, on indique sur les deux paupières ce point par un trait à l'encre.

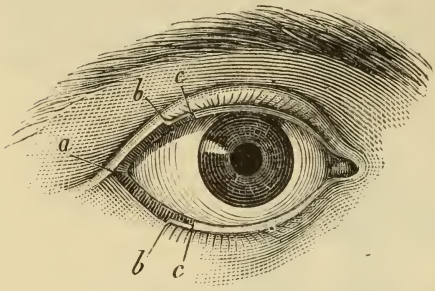

Fig. 206. — Tarsoraphie.

Après avoir introduit une plaque d'ivoire entre les paupières, on enlève du bord libre de chacune d'elles, et près de la commissure externe, un lambeau ayant en hauteur 1 millimètre et demi, et en longueur 3 à 6 millimètres, selon les circonstances. Les deux plaies doivent se réunir derrière la commissure (au point *a*), et se terminer en avant perpendiculairement au bord libre des paupières (au point *b*). Le lambeau enlevé doit renfermer tous les bulbes des cils.

Pour assurer une réunion plus intime, on avive encore, tout en ménageant les cils, le bord ciliaire à partir de l'extrémité interne du lambeau, dans une étendue de 2 à 3 millimètres (de *b* jusqu'à *c*). Ceci fait, on réunit les bords de la plaie par une ou deux sutures ; on applique un bandage compressif. On enlève les sutures le deuxième ou le troisième jour, et l'on continue l'occlusion des paupières jusqu'à la cicatrisation complète. L'effet, d'abord excessif, arrive bientôt au degré voulu.

Pour éviter le tiraillement disgracieux de la nouvelle commissure qui se produit lorsque l'œil se dirige en haut, M. *de Graefe* a aussi proposé de prolonger l'incision supérieure de 3 à 6 millimètres vers la tempe, tout en l'inclinant légèrement en bas ; puis il excise de la paupière supérieure un lambeau cutané triangulaire ayant pour base le prolongement de l'incision supérieure.

Lorsqu'une protrusion du globe oculaire a produit un élargis-

1. *Archiv für Ophtalmologie*, 1857, III, 1. p. 249, et 1858, IV, 2, p. 201.

sement excessif de la fente palpébrale, ainsi que dans certains cas d'ectropion (voy. plus loin), il peut devenir nécessaire pour protéger la cornée de réunir pendant quelque temps les bords palpébraux dans toute ou presque toute leur étendue (*blépharoraphie de Mirault*). Dans ce but, on avive le long des paupières supérieure et inférieure tout le bord intramarginal en ménageant soigneusement le bord ciliaire ainsi que les cils et les points lacrymaux. Cela fait, on réunit les paupières par six ou huit sutures qui doivent traverser le bord palpébral dans toute son épaisseur pour ne pas couper trop tôt.

Les opérations si ingénieuses d'*Adolphe Weber* contre le relâchement du bord palpébral seront décrites plus loin au chapitre des *Maladies des voies lacrymales.*

ARTICLE XIII

Distichiasis et trichiasis.

Ces affections sont caractérisées par l'irrégularité de l'implantation et de la direction des cils. Dans le trichiasis, les cils sont renversés vers le globe de l'œil, le bord libre de la paupière conservant la position normale. Le distichiasis consiste dans l'existence d'une double rangée de cils ; la rangée extérieure se trouve à sa place habituelle, l'autre près du globe oculaire. Tantôt ces anomalies n'existent que sur une partie restreinte d'une paupière, tantôt sur toute une paupière, sur les deux et même sur les quatre. Les cils déviés sont quelquefois en très petit nombre, et ils sont si pâles et si fins qu'ils échappent facilement à l'examen.

Ces anomalies occasionnent une irritation continuelle de la conjonctive oculaire et peuvent devenir la source de kératites graves, de pannus, et d'une perte complète de la vision de l'œil.

La cause la plus fréquente de ces affections doit être recherchée dans des blépharites anciennes. Parfois aussi le cartilage tarse, devenu plus concave par une rétraction cicatricielle provoquée habituellement par des granulations, tire le bord palpébral en dedans vers le globe oculaire.

Le *traitement* a pour but : ou 1° d'arracher les cils déviés ; ou 2° d'enlever le bord des paupières qui porte les cils ou la

racine de ces derniers ; ou 3° de déplacer seulement le bord palpébral, de façon à donner aux cils une direction plus favorable.

1° Pour arracher les cils, on se sert d'une pince particulière (sans dents et avec des extrémités larges), avec laquelle on saisit, après avoir légèrement retourné la paupière avec la main gauche, chaque cil à sa racine, en exerçant sur lui une traction lente et progressive. Lorsqu'il faut opérer sur les deux paupières, il vaut mieux commencer par la supérieure. Je fait suivre habituellement cette épilation d'une cautérisation avec le nitrate d'argent, qui me paraît retarder la reproduction des cils.

On a essayé de remplacer l'épilation en faisant sur le bord des paupières une onction avec le sulfure hydraté de calcium (*d'Argentan*, *Duval*) [1], après avoir garanti l'œil du contact de ce médicament au moyen de la plaque d'ivoire. Quelques minutes après, il faut laver les paupières à grande eau. Le docteur *Williams* [2] a proposé, pour la destruction des follicules pileux, d'enfoncer, à l'endroit où l'on a arraché le cil, la pointe d'une aiguille trempée dans la potasse caustique liquéfiée ; on obtient ce résultat plus commodément avec le galvanocautère.

2° Les opérations qui ont pour but d'enlever le champ d'implantation des cils consistent dans l'ablation de cette partie du bord palpébral qui porte les cils, pratiquée de façon à conserver toute sa longueur à la paupière.

Le procédé de *Flarer* [3] divise, par une incision dans la portion intramarginale, le bord palpébral en deux portions (voy. fig. 207), dont la partie antérieure doit renfermer tous les bulbes ciliaires. Une seconde incision allant de la surface externe de la paupière jusque sur le cartilage tarse sert à circonscrire la portion externe du bord palpébral avec les cils et follicules pileux. Lorsque la commissure externe n'a pas de cils déviés, cette incision doit être pratiquée de la manière indiquée sur la figure 208, par la ligne ponctuée *a*.

Lorsqu'il y a, au contraire, des cils déviés jusque dans la commissure externe, il faut d'abord diviser celle-ci par une

1. Voy. *Annales d'oculistique*, t. XXI, p. 155.
Voy. *Royal London Ophtalmic Hospital Reports*, t. III, p. 219.
3. Zanerini, *Dissert. supra trichiasis*. Paris, 1879.

incision horizontale et pratiquer la section de la bandelette longitudinale, de la manière indiquée dans la figure 209 par la ligne ponctuée *b* pour la paupière supérieure, et par la ligne *a*

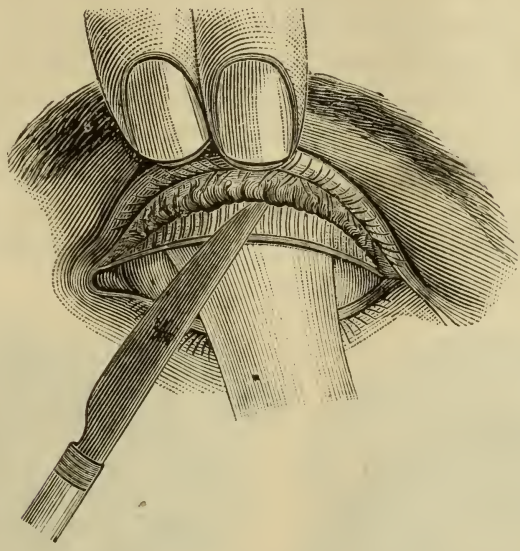

Fig. 207. — Opération du trichiasis de *Flarer* (premier temps).

pour la paupière inférieure. La bandelette longitudinale de la peau qui renferme les cils et les follicules pileux étant ainsi circonscrite par les deux incisions, on la saisit avec des pinces

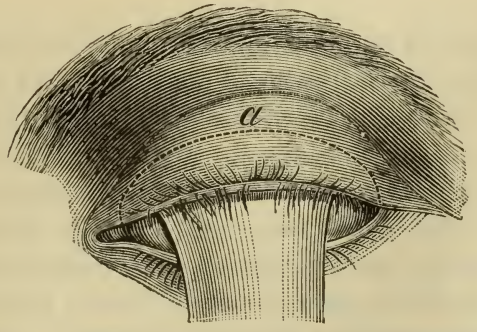

Fig. 208. — Opération du trichiasis de *Flarer* (deuxième temps).

à griffes et on l'enlève complètement en disséquant, avec des ciseaux ou avec le bistouri, les adhérences qui la maintiennent en place.

Cette méthode, tout en constituant l'avantage de débarrasser

l'œil définitivement des cils déviés sans raccourcir la paupière, comme cela a lieu par l'ablation du bord palpébral tout entier, n'est cependant pas sans inconvénient. D'abord, elle prive l'œil pour toujours de la protection naturelle des cils ; ensuite la cicatrisation peut donner lieu à un renversement de la paupière. Pour ces raisons, elle ne doit être employée que dans les circonstances où il est impossible de se servir de la méthode de déplacement que nous allons décrire maintenant.

3° Pour modifier la direction vicieuse des cils, on emploie différents moyens ayant tous le même but, à savoir, celui de changer la position du bord palpébral qui porte les cils soit par son éversion, soit par sa transplantation.

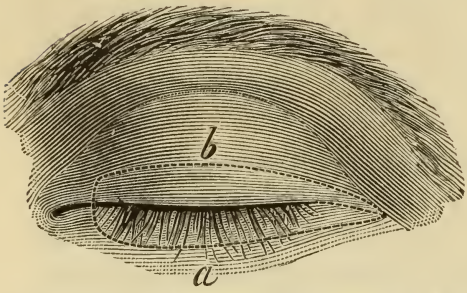

Fig. 209. — Opération du trichiasis de *Flarer*. Incision de la commissure externe.

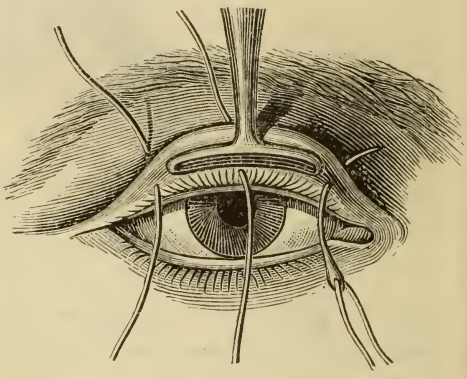

Fig. 210. — Ligatures cutanées.

Même dans les cas légers on n'obtient l'*éversion*, à mon avis, qu'à la condition de pratiquer d'abord dans la portion intramarginale une incision qui divise le bord palpébral en deux portions dans une profondeur de 4 à 6 millimètres. Seule la lèvre externe, qui porte les cils, doit être déviée en dehors par l'opération, et nous employons dans ce but divers moyens : suivant l'effet que je veux produire, je me sers ou de la cautérisation profonde de la peau parallèlement à la rangée des cils, à l'aide du galvanocautère, ou de l'excision d'une portion de la peau qui avoisine les cils, avec suture consécutive, ou des ligatures de *Gaillard* [1], modifiées par *Rau* [2]. Si l'on juge opportun d'en placer plusieurs, on procède de la manière

1. *Bullet. de la Soc. de Poitiers*, 1844.
2. *Archiv für Ophtalmologie*, 1855, I, 2, p. 176.

indiquée par la figure 210. Les ligatures doivent être faites à l'aide d'un fil de soie fortement cirée qui doit longer la surface du cartilage tarse et, selon l'effet à produire, embrasser une portion plus ou moins large de l'orbiculaire et de la peau palpébrale.

Lorsque j'ai excisé une languette de peau, j'ai pour habitude d'introduire celle-ci profondément entre les lèvres de la plaie intramarginale ; elle y prend toujours, produit alors l'élargissement du bord intramarginal qui contribue au déplacement des cils, *Waldhauer* a donné le même conseil pour l'opération. d'Arlt que nous décrivons plus loin.

M. *Tamamcheff* pratique la division du bord ciliaire comme

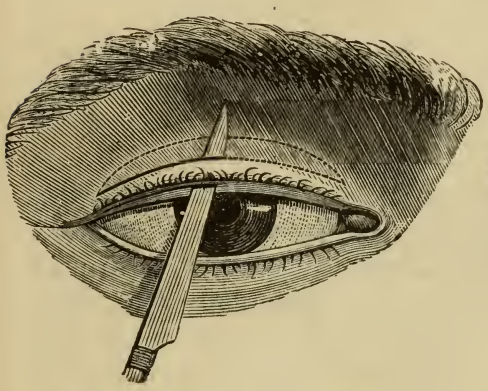

Fig. 211. — Opération de *Jaesche-Arlt.*

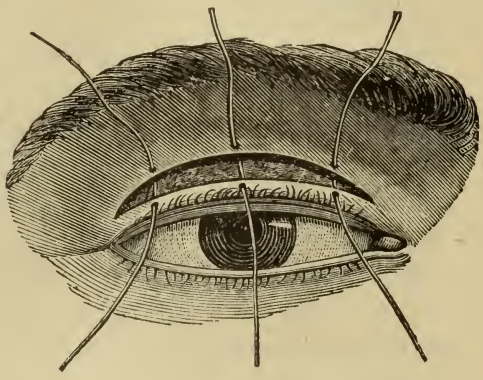

Fig. 212. — Déplacement des cils par les sutures.

pour l'opération de Flarer et cautérise la plaie tout entière avec un crayon pointu de nitrate d'argent. Ce procédé très simple a un effet immédiat excellent sur la position des cils, mais ne paraît pas toujours durable.

La transplantation directe de la lèvre externe du bord palpébral est réalisée par l'opération de *Jaesche* [1], modifiée par *Arlt* [2]. Elle se pratique de la manière suivante :

On commence par diviser en deux portions, d'après la méthode de *Flarer*, la paupière à opérer (voy. p. 703, fig. 207) ; puis on circonscrit à la surface externe de la paupière un lambeau cutané à l'aide de deux incisions (fig. 211, lignes ponctuées) ; toutes les deux doivent pénétrer jusqu'au cartilage tarse. Ce

1. *Medic. Zeitung Russlands*, 1844, n° 9.
2. *Prager medic. Vierteljahrschrift*, t. VIII, 1845.

lambeau, dont le diamètre vertical doit être d'autant plus grand que les cils sont plus fortement déviés en dedans et que la peau externe est plus flasque, est alors disséqué et enlevé de façon à ménager le muscle orbiculaire le plus possible. Enfin, on dégage complètement à l'aide du bistouri (voy. fig. 211) la bandelette garnie de cils.

On rapproche les lèvres de la section par des sutures qui réunissent le bord supérieur de la bandelette garnie de cils, à la lèvre supérieure de la section cutanée, en faisant glisser cette bandelette en haut sur le fibro-cartilage (fig. 212). Il arrive malheureusement parfois que la réunion ne se fait pas par première intention, et que cette bandelette se mortifie.

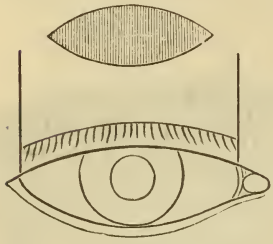

Fig. 213. — Opération du trichiasis. — Procédé de *de Graefe*.

Pour obvier à ces inconvénients. M. *de Graefe* [1] a fait subir à cette opération des modifications importantes, en l'exécutant de la manière suivante (voy. fig. 213) :

On pratique deux incisions verticales de 9 millimètres de longueur, qui partent du bord libre, remontent en traversant la peau et le muscle orbiculaire, et délimitent latéralement la partie destinée à être transplantée. On procède alors à la section intramarginale et à la dissection de la paupière en deux couches, selon le procédé de Flarer (voy. p. 703, fig. 207). Ceci fait, il devient alors facile de renverser les cils et d'attacher la couche cutanée de manière que le rebord ciliaire soit remonté de quatre lignes. Pour augmenter l'effet et pour assurer la direction des cils, on peut exciser un pli ovale de la peau, dont les extrémités n'ont nullement besoin de rejoindre les sections verticales (voy. fig. 213), ou bien on peut se contenter de comprendre, sans excision préalable, un pli analogue de la peau entre deux ou trois ligatures. Dans l'opération de Graefe comme dans celle d'Arlt on peut recouvrir la portion intramarginale mise à nu, avec le lambeau cutané excisé de la peau palpébrale.

En choisissant dans chacun des procédés que nous venons de décrire les éléments les plus avantageux, on a combiné la méthode opératoire suivante : on commence par pratiquer la can-

1. Voy. *Archiv für Ophtalmologie*, 1864, X, 2, p. 226.

toplastie (voy. p. 698, fig. 205); puis on divise le bord palpébral en deux feuillets par une incision dans la portion intramarginale (voy. p. 703, fig. 207), et l'on applique les ligatures de Gaillard (fig. 210), de façon qu'elles comprennent un pont de peau et de tissu musculaire de 8 à 10 millimètres (*Bauchon*, *de Wecker* [1]). Cependant les ligatures de la peau doivent être évitées à cause des cicatrices désagréables, et, par conséquent, nous donnons la préférence au procédé suivant avec *ligatures sous-cutanées :*

Après l'application d'un blépharostat qui tend la paupière et empêche les hémorrhagies très gênantes (*Snellen*, *Knapp*, *Warlomont*), on pratique, à 2 ou 3 millimètres de distance du bord ciliaire et parallèlement à celui-ci, une incision cutanée dans toute l'étendue de la paupière, et on dissèque la peau dans toute la hauteur du cartilage tarse et même au delà (*Anagnostakis*). Ceci fait, on applique quatre ou cinq ligatures, en traversant d'abord le bord ciliaire, puis en faisant cheminer le fil sous l'orbiculaire et en rasant du plus près possible la face antérieure du cartilage jusqu'à ce que l'aiguille sorte au bord supérieur de ce dernier ou même un peu plus haut, sans toucher la peau palpébrale (*Lebrun*). Les fils sont alors noués fortement et le lambeau cutané tombe au-devant. On peut en exciser une portion s'il était trop long. Au besoin, on peut combiner ce procédé avec la cantoplastie, et pour obtenir un très grand déplacement du bord ciliaire, y ajouter le dédoublement de la paupière (*Warlomont* [2]).

M. *Panas* pratique une incision horizontale à travers la peau et le muscle comme dans le procédé que nous venons de décrire, puis il dissèque de haut en bas sous l'orbiculaire le lambeau marginal, sans inciser le bord libre, met toute la surface antérieure du tarse à nu et le fend horizontalement dans toute son épaisseur y compris la conjonctive ; il applique les ligatures en passant les aiguilles en haut à travers le ligament suspenseur de la paupière, en bas sous le lambeau marginal derrière la rangée des cils (fig. 214). Au lieu de couper les fils au ras des nœuds, on dispose les bouts parallèlement pour les fixer sur le front avec du collodion (fig. 215).

1. *Annales d'oculistique*, mars-avril, 1879, p. 186.
2. *Annales d'oculistique*, 1878, t. LXXI, p. 224.

Le procédé de *Hotz* est analogue à celui que nous venons de décrire, avec la différence qu'il fait l'incision cutanée le long du bord supérieur du tarse, excise une portion de l'orbiculaire et pratique, si nécessaire, la section intramarginale.

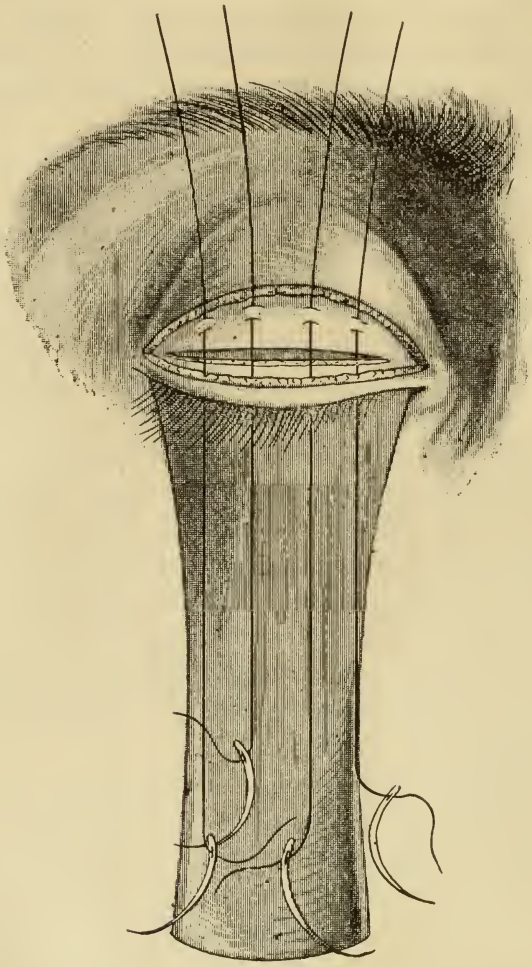

Fig. 214. — Opération de trichiasis et d'entropion après *Panas*.

La méthode d'abord proposée par *Watson* (*Opht. Hosp. Reports*, 1873, et *Med. Times and Gazette*, 1874), puis modifiée par *Junge* (1876) est basée sur une double transplantation : d'un côté, du bord ciliaire avec les cils ; de l'autre, d'un pont de peau dans la section intramarginale. Cette opération (pour la paupière supérieure) se fait de la manière suivante (fig. 216) :

On divise d'abord en deux le bord libre de la paupière comme dans le procédé de Jaesche-Arlt ; puis on fait une incision horizontale, parallèle au bord de la paupière et à peu près à 3-4 millimètres de ce même bord ; cette incision doit aller de l'angle interne à l'angle externe de l'œil (AB). Des deux extrémités de cette incision on fait partir deux petites incisions (de A vers C, et de B vers D), incisions qui traversent toute l'épaisseur de la lamelle charnue obtenue au premier temps de l'opé-

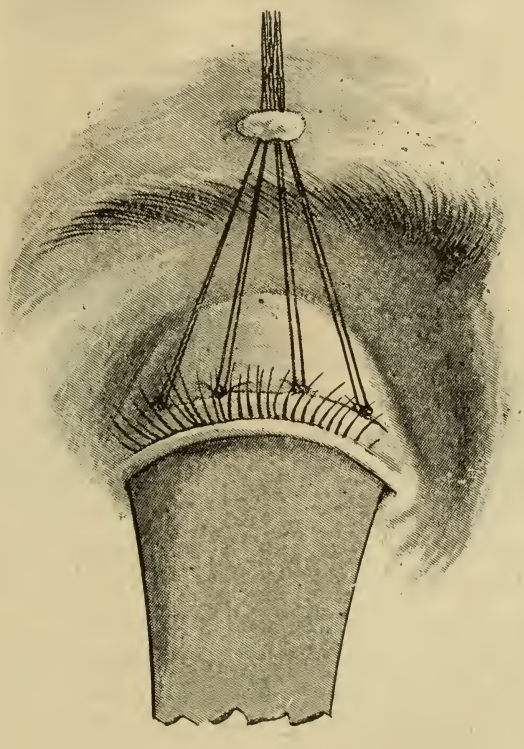

Fig. 215.

ration. Ces incisions, prolongées jusqu'au bord libre de la paupière, donnent une bandelette de peau munie des cils à l'un de ses bords et formant un quadrilatère (ABCD). Par suite des deux incisions (AC) et (BD), cette bandelette se rétrécit dans le sens de la longueur et cette rétraction amène la ligne AC dans la position A′C′ et la ligne BD dans la position B′D′.

Ensuite, à travers la peau de la paupière, à 3-4 millimètres au-dessus de la ligne AB, on trace une autre incision horizontale et parallèle. On obtient ainsi un lambeau AEFB, que l'on

sépare entièrement du tissu cellulaire et du muscle sous-jacent, sauf aux deux extrémités AE et BF. Puis on l'attire en bas au-dessous des cils, tandis qu'à sa place on fixe la bandelette inférieure qui porte les cils et le bord AB est suturé en EF, ordinairement au moyen de quatre fils de catgut. Le lambeau ABEF, qui adhère encore à la paupière par ses deux

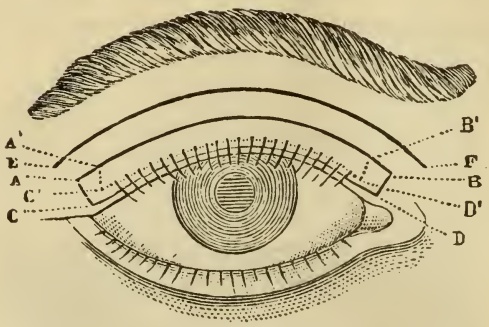

Fig. 216. — Opération de *Watson-Junge.*

petites extrémités, est suturé dans l'incision intramarginale. En même temps, les deux petits quadrilatères dénudés ACA'C' et et BDB'D' sont recouverts par le passage oblique du lambeau ABEF. Il faut arrêter complètement l'écoulement du sang avant de pratiquer la double transplantation.

Le même principe a donné naissance aux procédés suivants de *Gayet* et *Dianoux* (*Ann. d'ocul.*, 1882, sept., oct., p. 132) : Après avoir pratiqué l'incision intramarginale, on fait une incision horizontale à 4 millimètres de distance du bord ciliaire à travers la peau et le muscle jusqu'au tarse, d'une commissure à l'autre. Par une troisième incision 3 millimètres au-dessus de la seconde et parallèle à celle-ci, tout en la dépassant de 2 millimètres à ses extrémités on circonscrit une bandelette cutanée que l'on détache de sa base et attire avec des pinces sous la bandelette ciliaire pour la fixer par trois points de suture dans l'espace intramarginal. Le sol ciliaire est remonté et fixé sur le cartilage tarse avec deux ou trois points de suture passés dans l'épaisseur du cartilage. Pansement antiseptique.

Des opérations analogues d'après le même principe ont été proposées par *Nicati* (*Marseille médical*, 1879), *Schoeler* (*Klinischer Bericht*, 1880) et *Burchard* (*Charité-Annalen*, Berlin, 1882, p. 633). Le danger principal de toutes ces opérations,

d'ailleurs très rationnelles et dont les résultats souvent satisfaisants prouvent la conception heureuse, réside dans l'éventualité d'une mortification partielle ou totale des lambeaux transplantés.

Dans les cas de trichiasis ou de distichiasis partiels, on réussit très bien par l'excision des parties correspondantes de la paupière. On enfonce un couteau lancéolaire dans le bord intramarginal, derrière les cils déviés, le long du cartilage tarse, jusqu'à la profondeur de 5 millimètres. Ceci fait, on excise à la surface externe de la paupière, par deux incisions allant jusqu'au tarse, un lambeau en forme de V (fig. 217, A), qui renferme les follicules pileux des cils déviés ; puis on réunit les bords de

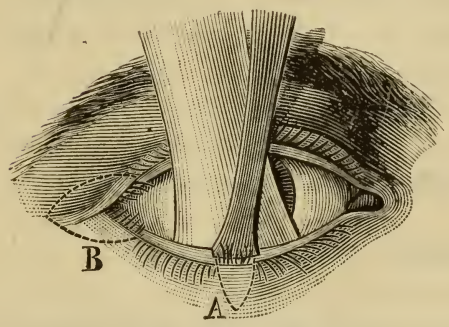

Fig. 217. — Opération de trichiasis partiel.

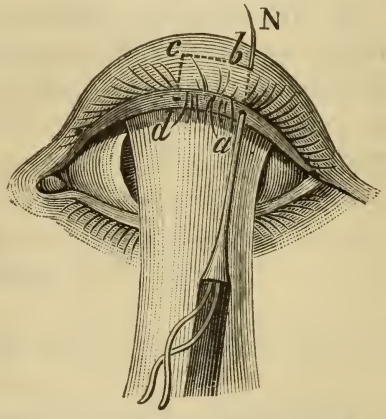

Fig. 218. — Opération de trichiasis (méthode de *Herzenstein*).

la plaie par une ou deux sutures. Lorsque les cils déviés se trouvent juste dans la commissure externe ou interne, on fait les incisions de la manière indiquée en B (fig. 217).

Un autre moyen pour guérir les cas de trichiasis et de distichiasis partiels a été indiqué par M. *Herzenstein*[1] ; il consiste dans l'introduction d'un séton, qui amène une inflammation et une suppuration qui détruit les follicules pileux. On introduit une aiguille N (fig. 216) munie d'un fil de soie dans la portion intramarginale au point *a*. On l'enfonce sous la peau parallèlement au cartilage tarse, et on la fait sortir au point *b*, à la distance de 4 ou 5 millimètres du bord palpébral. On introduit l'aiguille de nouveau au point *b*, en la faisant glisser sous la

1. Voy. *Archiv für Ophtalmologie*, 1866, XII, 1, p. 76.

peau, parallèlement au bord ciliaire et dans toute l'étendue des cils déviés. Arrivé au point *c*, on fait sortir l'aiguille, pour l'introduire de nouveau à ce même point, et l'on fait descendre le fil verticalement pour le faire sortir définitivement dans le bord intramarginal au point *d*. On attache les extrémités du fil à la joue, et l'on recouvre l'œil du bandeau compressif. On enlève le fil aussitôt que de petites taches jaunâtres, signes de la suppuration, apparaissent aux points de ponction. Ce procédé ne donne pas toujours un résultat certain.

Dans les cas où un seul cil ou plusieurs cils isolés ont pris une mauvaise direction, on fait bien de détruire directement, avec le galvanocautère, le follicule pileux de ces cils.

M. *Snellen* place, dans ces cas, dans la peau, à côté du cil dévié, une anse de fil destinée à recevoir ce cil ; les deux extrémités du fil sortent sur la peau tout près du bord palpébral ; en tirant sur elles, elles entraînent le cil dévié à travers le trajet suivi sur le fil.

ARTICLE XIV

Entropion.

L'entropion désigne le renversement du bord palpébral en dedans, vers le globe oculaire. Il peut exister dans une partie de la paupière (*entropion partiel*) ; mais, le plus ordinairement, l'entropion est total ; il peut affecter une paupière seulement ou les deux. Nous distinguons, d'après l'étiologie de l'entropion, deux formes différentes : 1° l'entropion dû à la contraction spasmodique de l'orbiculaire ; 2° celui dû à la rétraction de la conjonctive et à la déformation du cartilage tarse.

La première forme s'observe de préférence à la paupière inférieure ; celle-ci est enroulée sur elle-même, et quelquefois à un tel point que le bord ciliaire se trouve placé dans le cul-de-sac conjonctival. Si l'on applique le doigt sur la partie extérieure de la paupière, et que l'on abaisse un peu la peau, le bord de la paupière et les cils reviennent à leur place, et y restent jusqu'à ce qu'un clignement les fasse brusquement reprendre leur déviation. Le relâchement des téguments de la paupière, qui se rencontre surtout chez les vieillards (*entropion*

sénile), favorise le développement de cette anomalie et en assure ensuite la permanence.

Sa véritable cause est une contraction de la portion ciliaire du muscle orbiculaire, comme elle se produit, par exemple, dans les ophtalmies accompagnées d'un gonflement œdémateux des paupières, ou sous un bandage compressif appliqué pendant un certain temps.

La seconde forme est souvent la conséquence de conjonctivites granulaires ou de blépharites chroniques ; on y trouve la conjonctive altérée dans sa structure et raccourcie, le cartilage épaissi, rétracté, recourbé et raccourci, le bord de la paupière épais et irrégulier. Cet état peut résulter aussi de cicatrices conjonctivales après des traumatismes, et surtout des brûlures. La paupière supérieure est, aussi bien que l'inférieure, sujette à cette affection. Souvent les deux paupières sont prises à la fois.

L'entropion produit une irritation considérable du globe oculaire avec photophobie, larmoiement et blépharospasme. A sa suite, la cornée peut devenir le siège d'inflammations et de pannus, avec des conséquences graves pour la vision.

Le *traitement* de l'entropion doit varier nécessairement avec la nature et le degré de cette anomalie.

Lorsqu'on a à combattre une inversion du bord de la paupière, résultant d'une cause passagère, telle que l'application prolongée d'un bandage sur les paupières fortement contractées ou de causes analogues, il suffit d'un pansement avec des bandelettes de taffetas gommé pour renverser la paupière en dehors. Un moyen utile, dans ces cas, est de placer entre le rebord orbitaire et la paupière une boulette de charpie et de la fixer dans cette position à l'aide de quelques bandelettes de diachylon.

M. *Arlt*[1] conseille le pansement suivant : Il prend une bandelette de toile de 4 centimètres de longueur sur un centimètre de largeur, en fixe une extrémité par une couche de collodion au-dessous de l'angle interne, entre le rebord orbitaire et le bord adhérent du tarse. Cela fait, il tend assez fortement la bandelette, en la tirant horizontalement de dedans en dehors,

1. Voy. *Archiv für Ophtalmologie*, 1863, t. II, p. 96.

vers la peau de l'angle externe, que l'on pousse, le plus possible, sous la toile, avant de l'y accoler également avec du collodion. Lorsque la bandelette est bien fixée à ses deux extrémités, on assure et l'on augmente son effet en la recouvrant d'une couche de collodion ; elle s'enroule alors sur elle-même et redresse la paupière.

On peut arriver au même résultat par une ligature de la peau ou en prenant un repli cutané choisi au voisinage du bord libre de la paupière, entre les branches des serres-fines. Mais la pression exercée par des instruments sur la peau est difficilement tolérée par les malades, du moins si elle dure longtemps. Si les moyens indiqués ne suffisent pas, on est parfois obligé, suivant le conseil de *Wardrop,* de fendre le ligament palpébral externe, surtout quand le spasme de l'orbiculaire est entretenu par l'irritation de la conjonctive ou de la cornée, ou de pratiquer, comme *Stellwag*, la section oblique de la paupière dans toute son épaisseur.

Dans les cas légers et récents d'entropion spasmodique ou sénile (surtout de la paupière inférieure), on peut essayer d'obtenir le renversement de la paupière, par la rétraction cicatricielle qui suit la cautérisation, la ligature ou l'excision de la peau près du bord palpébral.

Comme il arrive souvent que, dans les cas chroniques d'entropion, la fente palpébrale est rétrécie et la commissure externe déplacée, il faut, pour guérir l'entropion, commencer par élargir la fente palpébrale, en pratiquant la cantoplastie (p. 698). Souvent cette opération seule suffit pour remettre le bord palpébral à sa place normale ; sinon, on peut la combiner utilement avec les ligatures *Gaillard* (p. 704), comme M. *Pagenstecher*[1] l'a recommandé, ou avec des excisions cutanées à la surface de la paupière renversée (fig. 212).

M. *de Graefe*[2] a indiqué contre les formes spasmodiques d'entropion un procédé opératoire que j'ai employé souvent avec un excellent résultat. On pratique, à 3 millimètres de distance du bord palpébral et parallèlement à ce dernier, une section cutanée qui s'avance des deux côtés jusqu'à 3 ou 4 millimètres de la commissure des paupières ; on excise alors un

1. Voy. *Annales d'oculistique*, mars et avril 1802, p. 241.
2. *Archiv für Ophtalmologie*, 1864, X, 2, p. 221.

lambeau triangulaire (fig. 219), et l'on dégage légèrement les bords du lambeau que l'on réunit au moyen de deux ou trois sutures. La plaie horizontale est abandonnée à elle-même.

Quant à la largeur et à la hauteur du lambeau à exciser, elles varieront suivant le relâchement des parties cutanées. Sa hauteur est d'ailleurs peu importante ; sa base sera de 6 à 10 millimètres. Si, chez les personnes âgées, le relâchement des parties orbitaires du muscle orbiculaire est très accusé, de Graefe donne au lambeau à exciser une forme en coupole. En cas de raccourcissement de la fente palpébrale, ce procédé peut être combiné avec l'opération du blépharophimosis (voy. p. 697).

Fig. 219. — Opération de l'entropion (procédé de *de Graefe*).



Fig. 220. — Opération de l'entropion (procédé de *de Graefe*), avec excision partielle du tarse).

Dans les cas d'entropion spasmodique de la paupière supérieure, où le tarse correspondant est sensiblement altéré, *de Graefe* ajoute à son procédé une excision partielle du tarse, en procédant de la manière suivante (voy. fig. 220) : Après avoir pratiqué l'excision du lambeau cutané, comme nous venons de le décrire, on écarte par traction les lèvres de la plaie ; on incise horizontalement, tout près du bord libre de la paupière, le muscle orbiculaire dont on repousse les fibres en haut, de manière à mettre à nu le cartilage tarse. On excise alors de ce tarse un triangle B tourné en sens inverse du triangle cutané, et dont la base occupe le bord orbitaire du tarse et mesure de 5 à 6 millimètres, tandis que le sommet se rapproche du bord palpébral. Le tarse doit être excisé dans toute son épaisseur, de façon que la conjonctive seule reste. Les sutures doivent être placées de

manière que la moyenne (*b*, dans la fig. 220) comprenne à la fois la peau et les couches superficielles du tarse.

Ordinairement cette opération doit être combinée avec celle du blépharophimosis.

Fréquemment l'entropion se complique d'incurvation du cartilage tarse et ne peut être guéri que par une opération dirigée contre cette complication. On se sert alors des procédés suivants :

Procédé de Streatfield [1]. — La paupière étant saisie entre les branches du blépharostat, de façon que la branche pleine s'appuie sur la muqueuse et l'anneau sur la peau, on pratique, avec un scalpel, une incision cutanée, à la distance de 2 millimètres du bord palpébral et parallèlement à celui-ci, de manière à mettre à nu les racines des cils, et en évitant de les inciser. Puis, dégageant la peau, on continue cette incision jusqu'au cartilage, en faisant incliner les extrémités de la section vers le bord palpébral. Ceci fait, on pratique une seconde incision à la distance de 3 ou 4 millimètres au-dessus de la première et parallèlement à celle-ci, en divisant immédiatement les téguments jusqu'au cartilage, et en continuant cette seconde incision des deux côtés jusqu'à ce qu'elle rencontre les extrémités de la première. On excise alors du fibro-cartilage un lambeau horizontal en forme de coin, en le saisissant avec des pinces et en le détachant de toutes ses adhérences, à l'aide du scalpel ou de ciseaux (*évidement du cartilage*). En même temps, on enlève la portion correspondante du tégument et, sans employer de sutures, on laisse la plaie se cicatriser. Le travail cicatriciel produit un mouvement de bascule dans la partie du tarse qui est contiguë au bord libre.

M. *Sœlberg Wells* [2] a réussi à guérir des cas difficiles d'entropion avec contraction et incurvation du cartilage, en combinant d'une manière bien ingénieuse les procédés d'Arlt et de Streatfield de la manière suivante : Il commence l'opération comme celle d'Arlt (page 705), et, après l'excision du lambeau cutané, il fait une incision longitudinale à travers les fibres du

1. Voy. *Ophtalmic Hospital Reports*, I, p. 121, et *Annales d'oculistique*, t. XI, p. 212.

2. *Treatise of the Diseases of the Eye*, p. 703. London, 1869.

muscle orbiculaire jusqu'au cartilage. Ce dernier étant mis bien à nu, il circonscrit dans ce dernier un lambeau en coin, dont la base regarde les téguments externes et dont le sommet est dirigé vers la conjonctive. Ce lambeau du cartilage est excisé au moyen d'un bistouri. Sa grandeur doit dépendre du degré et de l'étendue de l'incurvation et de la rétraction du cartilage. Les lèvres de l'incision cutanée sont réunies par des sutures qui doivent être passées assez profondément pour saisir les fibres du muscle orbiculaire, mais il est inutile de les faire passer à travers le cartilage.

M. *Snellen* est l'auteur d'un procédé excellent : Après application du blépharostat, on pratique à 3 millimètres du bord libre de la paupière, et parallèlement à ce bord, une incision intéressant seulement la peau et occupant toute la longueur de la paupière. On dissèque alors la peau de façon à mettre à découvert l'orbiculaire dont on excise une bandelette de la largeur de 2 millimètres environ. Le tarse ainsi mis à nu, on y pratique dans toute sa longueur une perte de substance ayant la forme d'un coin dont l'arête est tournée vers la conjonctive. Ceci fait, on applique trois sutures de la façon suivante : Le fil, muni à chaque extrémité d'une aiguille, traverse le tarse au-dessus de la perte de substance qu'on y a pratiquée; puis on dirige chacune des deux aiguilles sous la bandelette de peau près du bord palpébral, de manière à les faire sortir un peu au-dessus de la ligne des cils, à une distance de 8 millimètres l'une de l'autre. Les deux autres sutures ayant été placées de la même façon, de sorte que tous les points de sortie soient distants de 8 millimètres l'un de l'autre, on glisse une petite perle sur chaque fil pour empêcher qu'il coupe la peau, on serre les fils, et après avoir fermé le nœud, l'on ramène les deux fils sur le front, où on les fixe avec du diachylon.

Un procédé absolument recommandable est celui de M. *Panas* que nous avons décrit page 707, pour la paupière supérieure. Pour la paupière inférieure, il fait deux incisions verticales comprenant la peau et le muscle orbiculaire au-dessous de l'angle externe et interne et les relie entre elles par une troisième horizontale intéressant seulement la peau. Les deux lambeaux sont disséqués, le supérieur jusqu'aux cils, l'inférieur vers la base de la paupière. La portion prémarginale de l'orbiculaire

est alors excisée, le tarse mis à nu et sectionné s'il le faut. Puis on retranche, avec les ciseaux, du lambeau inférieur, autant qu'on veut raccourcir la paupière pour obtenir le redressement

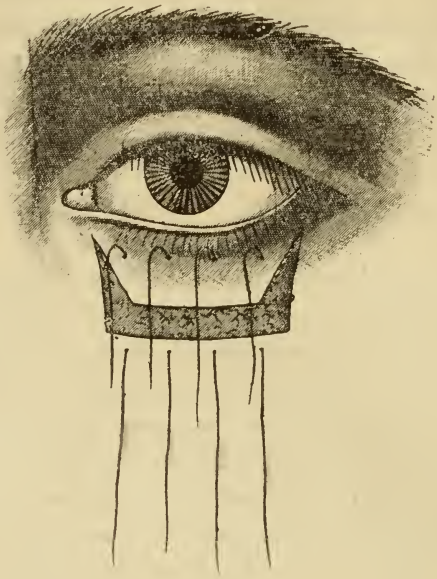

Fig. 221. — Opération de l'entropion de la paupière inférieure (*Panas*).

voulu et on réunit par quelques points de suture les deux lèvres cutanées (fig. 221).

Le procédé de M. *Berlin* est beaucoup plus simple : On incise à la distance de 3 millimètres du bord palpébral la paupière dans toute son épaisseur, peau, muscle, cartilage et conjonctive. Après avoir écarté le tissu musculaire et mis à nu le tarse, on en enlève, à l'endroit de sa plus forte incurvation, un morceau de 2 à 3 millimètres pris sur toute la longueur. On abandonne la plaie sans sutures en recommandant seulement des compresses froides.

M. *Burow* emploie une incision transversale qui traverse la conjonctive et le tarse dans toute la longueur de la paupière, pratique l'excision d'un lambeau cutané comme dans le procédé de Sœlberg Wells (voy. plus haut) et réunit la plaie externe par des sutures.

ARTICLE XV

Ectropion.

L'ectropion est caractérisé par le renversement plus ou moins prononcé des bords palpébraux vers la joue ou vers l'arcade sourcilière. Cette éversion des paupières éloigne le bord ciliaire du globe de l'œil, en même temps que la surface conjonctivale de la paupière est tournée en dehors. L'ectropion se montre à divers degrés et dépend de causes bien différentes.

Nous le voyons survenir à la suite d'excoriation et de rétraction cicatricielle de la peau palpébrale, suivie d'épaississement de la conjonctive. Cet état, qui atteint surtout la paupière inférieure, résulte d'inflammations chroniques de la conjonctive ou du bord palpébral. Chez les vieillards, où le muscle orbiculaire a déjà perdu de sa force normale, on voit la paupière s'éloigner un peu de l'œil, de sorte que le point lacrymal perd sa direction normale et cesse de fonctionner. Les larmes baignent alors l'œil, s'écoulent le long de la joue et par l'irritation de ces parties favorisent la formation d'un ectropion (*ectr. sénile*).

L'ectropion survient encore dans les conjonctivites graves accompagnées d'un chémosis considérable qui renverse directement la paupière, par l'augmentation de volume de la conjonctive. Ce renversement produit des contractions spasmodiques dans la partie ciliaire du muscle orbiculaire qui étrangle, pour ainsi dire, les parties sous-jacentes et empêche le bord palpébral de retourner à sa place. Chez les enfants, cet état s'aggrave encore par leurs cris.

Dans les ophtalmies chroniques, le cartilage participe quelquefois à l'inflammation, se ramollit, perd sa consistance et contribue ainsi à la formation de l'ectropion, en même temps que le bord palpébral lui-même s'allonge.

Une autre cause d'ectropion réside dans la paralysie de l'orbiculaire, dans les tumeurs de l'orbite et dans la propulsion du globe oculaire, quelle que soit son origine.

Enfin, une des causes principales de l'ectropion se rencontre dans les rétractions cicatricielles des parties voisines de la pau-

pière, après des blessures, des brûlures, et surtout à la suite des cicatrices adhérentes qui résultent de la carie du bord orbitaire.

La première conséquence de l'ectropion, surtout lorsqu'il atteint la paupière inférieure, est le larmoiement. Ensuite, il provoque des altérations de la conjonctive, qui résultent de l'exposition continuelle de cette membrane au contact de l'air : son épithélium s'épaissit et revêt les caractères de l'épiderme. Quant à la cornée, elle souffre surtout du défaut de protection, lorsque la paupière supérieure participe à l'ectropion; car si la paupière inférieure seule est atteinte, le globe de l'œil se porte en haut et se garantit ainsi contre l'influence des causes irritantes qui le menacent. Dans le cas contraire, la cornée devient le siège d'ulcérations profondes qui peuvent entraîner sa destruction.

Le *traitement* auquel on a recours pour guérir l'ectropion varie autant que les causes susceptibles de donner lieu à cette difformité.

Dans les cas aigus d'ectropion sarcomateux, il suffit quelquefois de remettre la paupière dans sa position normale et de l'y maintenir au moyen du bandeau compressif. Lorsque la réduction de la paupière rencontre des difficultés, que la muqueuse est gorgée de sang, ou que la partie orbitaire du muscle orbiculaire est prise de contractions spasmodiques, il est bon de faire précéder l'application du bandeau, soit de scarifications multiples de la conjonctive, soit, au besoin, de la section de la commissure externe. S'il existe une hypertrophie considérable de la conjonctive, on pratique sur la muqueuse des cautérisations avec le sulfate de cuivre en substance, puis des scarifications répétées.

Ces manœuvres ont généralement pour effet de diminuer bientôt sensiblement l'étendue et l'épaisseur du bourrelet conjonctival. Si, malgré cela, l'exubérance de la conjonctive est encore telle qu'elle empêche la réduction de la paupière déviée, il peut devenir utile d'exciser une bandelette de la conjonctive épaissie, parallèlement au bord ciliaire de la paupière.

On peut aussi combattre cet ectropion par les sutures de *Snellen* que l'on applique de la façon suivante : Après avoir muni un fil de soie d'une forte aiguille à chacune de ses extrémités, on pique une de ces aiguilles au niveau du point le plus

culminant de la conjonctive, puis on la fait cheminer le plus près possible de la peau pour sortir à 2 centimètres au-dessous de la paupière. On pratique avec l'autre aiguille la même manœuvre, en choisissant le point de ponction sur la conjonctive à 1 centimètre de distance de la première aiguille et de façon que l'anse du fil occupe une position perpendiculaire au bord palpébral ; le point de sortie de la deuxième aiguille doit se trouver à 3 centimètres au-dessous de la paupière sur la joue. Cela fait, on tire sur l'extrémité du fil inférieur afin de mettre l'anse en contact immédiat et serré avec la conjonctive, et de manière à faire subir à la paupière un mouvement de bascule de bas en haut et d'avant en arrière ; puis on lie les fils au-dessus d'un petit morceau de peau de gant pour qu'ils ne coupent pas la peau de la joue. Il est souvent nécessaire de placer une seconde suture de ce genre.

Cependant, dans un certain nombre de cas, ces tentatives ne sont suivies que d'un résultat passager ; la paupière (et c'est surtout de la paupière inférieure qu'il s'agit ici) retombe bientôt de nouveau dans sa position vicieuse, surtout lorsque le bord palpébral paraît notablement allongé. Il devient alors indispensable de réduire le volume de la paupière par une intervention chirurgicale.

Le procédé qui réussit le mieux et qui suffit presque pour tous ces cas est celui de la tarsoraphie avec excision d'un lambeau cutané triangulaire. Ce procédé, indiqué déjà par *Dieffenbach* [1] et modifié par *de Graefe* [2], s'exécute de la manière suivante (voy. fig. 222) : On pratique, comme pour la tarsoraphie ordinaire, l'incision de la commissure externe et l'avivement des bords palpébraux (voyez p. 700). Cependant, dans notre cas, il faut aviver le bord de la paupière renversée dans une étendue plus grande que celui de l'autre paupière (4 à 6 millimètres en plus). Ceci fait, on excise un lambeau triangulaire (A B D) ayant pour base l'extrémité de la commissure externe et une largeur de 4 à 6 millimètres. Avant de réunir les lèvres de la plaie, il faut avoir soin de dégager du tissu sous-jacent la peau qui avoisine le lambeau triangulaire en dehors et en dedans. On applique d'abord les sutures aux lèvres de la plaie

1. Voy. Zeis, *Handbuch der plastischen Chirurgie*. Berlin, 1838, p. 380.
2. Voy. *Archiv für Ophtalmologie*, 1858, IV, 2, p. 204.

triangulaire, puis à celles de la commissure externe, comme pour la tarsoraphie ordinaire.

Lorsque l'ectropion porte en même temps sur les parties externes des deux paupières, de façon que toute la commissure externe se trouve renversée, on peut se servir utilement du

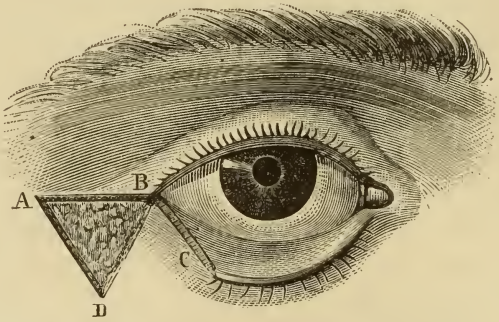

Fig. 222. — Opération de l'ectropion (procédé de *de Graefe*).

procédé primitif de la tarsoraphie indiqué par *Walther*[1], en le combinant avec l'opération d'*Adams*[2]. On excise (fig. 223) le bord libre des deux paupières dans l'étendue de l'éversion, ainsi que la commissure et un lambeau triangulaire de la peau

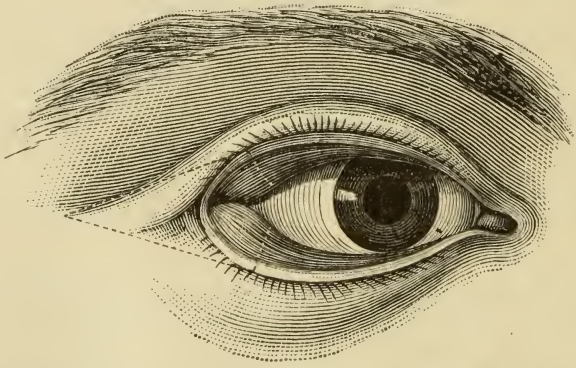

Fig. 223. — Opération de l'ectropion par les procédés combinés de *Walther* et d'*Adams*.

environnante. La base du triangle ainsi dessiné est tournée vers l'œil, le sommet vers la tempe. L'auteur de cette méthode

1. *Journal de Graefe et de Walther*, 1826, X.
2. *Journal de Graefe et de Walther*, 1828, I, et *System der Chirurgie*, 1828, VI, p. 160.

réunit immédiatement les lèvres de l'excision par deux sutures entortillées.

Le procédé de Walther, que nous venons de décrire, n'est, pour ainsi dire, qu'une application aux deux paupières de l'ancien procédé d'Adams, modifié par de Ammon, tel qu'il avait été proposé par ces auteurs contre le renversement d'une seule paupière.

Adams[1] excise, pour ramener la paupière à sa position normale, un lambeau triangulaire comprenant toute l'épaisseur de

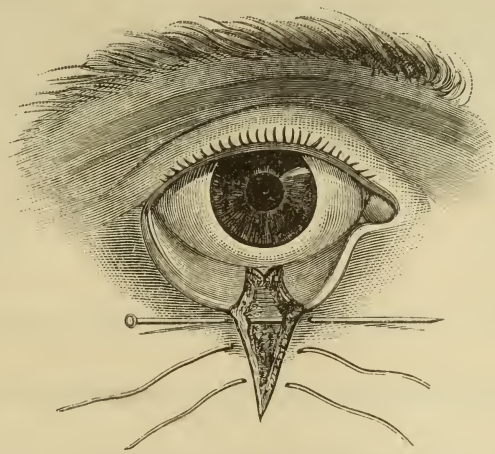

Fig. 224. — Opération de l'ectropion (procédé d'*Adams*).

la paupière, comme l'indique la figure 224. Lorsque le lambeau est excisé, la paupière est ramenée à sa place, et l'on réunit les bords de la plaie par une suture entortillée. Ce procédé expose au danger d'un coloboma de la paupière, si la réunion ne se fait pas de la manière désirée ; il a, tout au moins, l'inconvénient d'une cicatrice difforme. Pour y obvier autant que possible, *de Ammon*[2] a placé le lambeau triangulaire de façon que son côté externe soit le prolongement de la commissure externe (voy. fig. 225), et *Kuhnt* excise un lambeau triangulaire du tarse, en respectant la peau et l'orbiculaire. Cette opération, avec la modification de *Müller*, s'exécute de la façon suivante : Par une incision intramarginale, on dédouble le bord libre

1. *Practical observations or ectropium on eversion of the eyelids*, p. 4.
2. *Zeitschrift für Augenheilkunde*, I, p. 529.

dans une longueur deux fois plus grande que le lambeau triangulaire, que l'on excise alors du tarse, sa base du côté du bord palpébral. Puis on réunit la plaie du tarse par une suture et rattache le tarse à la peau de l'espace intramarginal par quatre sutures étagées obliquement et plus rapprochées l'une de l'autre

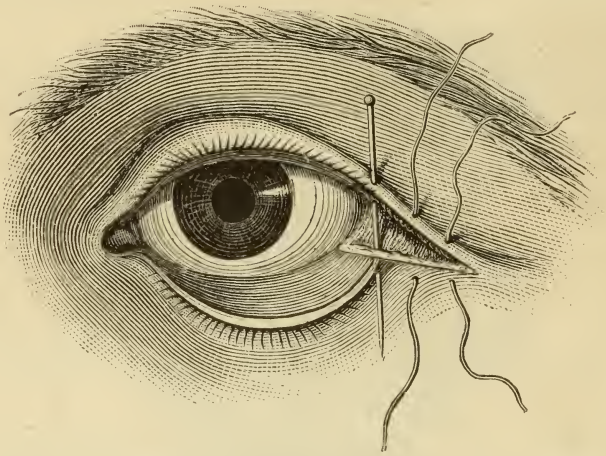

Fig. 225. — Opération de l'ectropion (procédé de *de Ammon*).

dans le tarse que dans la peau, dont l'excédent se perd ainsi dans ces sutures.

Tous ces procédés opératoires seraient tout à fait insuffisants pour les variétés d'ectropion où la paupière renversée est retenue dans cette position par une rétraction des téguments ou par une bride cicatricielle. Contre ce genre d'ectropion, on se sert des opérations que nous allons décrire maintenant, et qui peuvent servir de types susceptibles d'être modifiés suivant les nécessités des différents cas.

Procédé de Wharton Jones [1]. — Lorsqu'une cicatrice a raccourci la peau palpébrale et renversé la paupière, on la circonscrit, comme dans la figure 226, par deux incisions convergentes qui commencent près des angles de l'œil et viennent se rejoindre sur la joue ou sur le front, au delà de la cicatrice. Cette section affecte la forme d'un V. Cela fait, on détache

1. *Traité pratique des maladies des yeux*, par Wharton Jones (édition française par Foucher, p. 618).

soigneusement le lambeau cutané ainsi circonscrit, de son sommet vers sa base, en disséquant toutes les adhérences qui seraient un obstacle à la mobilité du lambeau. Enfin, on ramène le bord palpébral à sa position naturelle, on dégage dans une certaine étendue la peau près des bords de l'incision pour

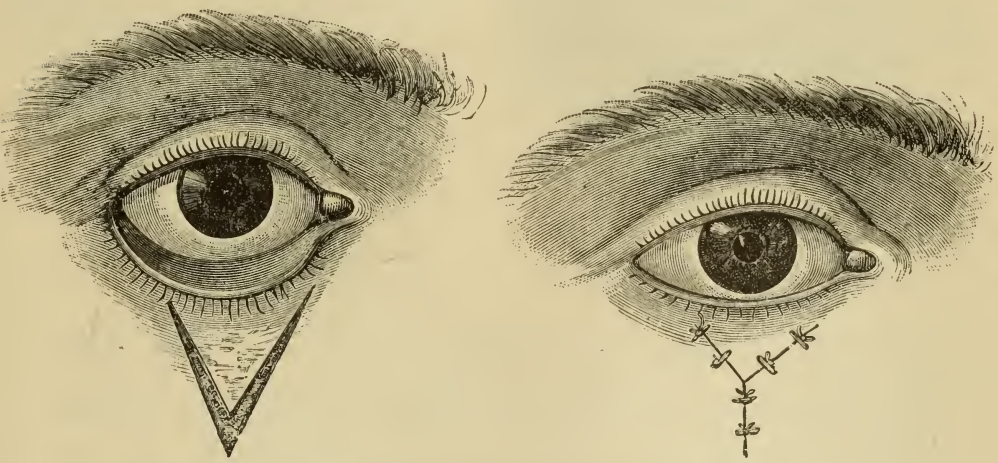

Fig. 226 et 227. — Opération de l'ectropion (procédé de *Wharton Jones*).

faciliter la coaptation, et l'on réunit, comme l'indique la figure 227, les lèvres de la plaie, qui prend alors la forme d'un Y.

Cette opération est surtout avantageuse pour la paupière inférieure ; elle l'est moins pour la paupière supérieure où le sommet du lambeau pourrait intéresser les sourcils. Elle peut aussi s'employer avec avantage dans les cas de déplacements cicatriciels de la commissure externe. Cependant, elle ne remédie pas à l'allongement du bord palpébral, et elle ne peut ni abaisser ni relever le niveau de la commissure externe, de sorte qu'il peut devenir nécessaire de la combiner alors avec la tarsoraphie (*Stellwag*).

Procédé de de Graefe[1]. — *De Graefe* recommande, dans les cas prononcés d'ectropion de la paupière inférieure accompagné d'altérations dans la texture du bord palpébral, le pro-

1. *Archiv für Ophtalmologie*, 1864, X, 2, p. 221.

cédé suivant : Après avoir soigneusement nettoyé la paupière renversée, on tâche de découvrir le point d'implantation des cils et l'on pratique une incision horizontale derrière ces points, c'est-à-dire dans la partie de la paupière qui constitue le bord intramarginal. Cette incision doit aller du point lacrymal inférieur jusqu'à la commissure externe (voy. fig. 228, *d*, *e*) ; des extrémités de cette incision on fait descendre deux sections verticales (*d*, *b* et *e*, *f*) de 1 centimètre et demi à 2 centimètres de longueur.

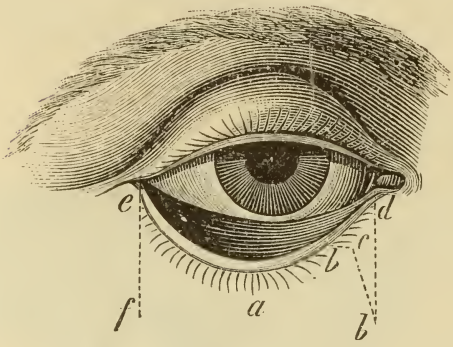

Fig. 228. — Opération de l'ectropion (procédé de *de Graefe*).

Le lambeau quadrangulaire que l'on obtient ainsi est dégagé dans toute son étendue et, au besoin, au delà des extrémités inférieures des sections verticales, lorsque la rétraction cutanée est notable.

On saisit alors ce lambeau par son bord supérieur, au moyen de deux pinces larges, pour l'attirer fortement en haut, et l'on fait dans cette position la réunion des sections verticales, en commençant les sutures par en bas. Les extrémités du lambeau dépassent maintenant de beauconp les angles de la paupière et doivent être raccourcies autant que cela est nécessaire. De Graefe conseille de pratiquer ce raccourcissement au moyen de deux sections *b*, *b*, qui se réunissent à l'angle obtus *c*, et de fixer cet angle dans le point occupé précédemment par l'angle interne du lambeau. Plus le point *c* se trouve placé près du bord palpébral, plus la section raccourcit le bord et moins elle relève le lambeau.

Lorsque l'ectropion résulte d'une cicatrice adhérente à l'os, on peut se servir de différents procédés. Il suffit quelquefois de détacher la cicatrice de l'os par la méthode sous-cutanée et de mobiliser ainsi toute la paupière ; quand cette dernière est remise dans sa position normale, on peut l'y maintenir facilement par la suture des paupières (voy. *Blépharoraphie de Mirault*, p. 701).

Lorsque la cicatrice est large, on emploie avantageusement *le procédé de de Ammon*, qui propose d'opérer de la manière sui-

vante : Il circonscrit par une incision la cicatrice de la peau qu'il laisse adhérente à l'os (voyez fig. 229) ; puis il détache les téguments voisins, tout autour de l'incision, de manière à

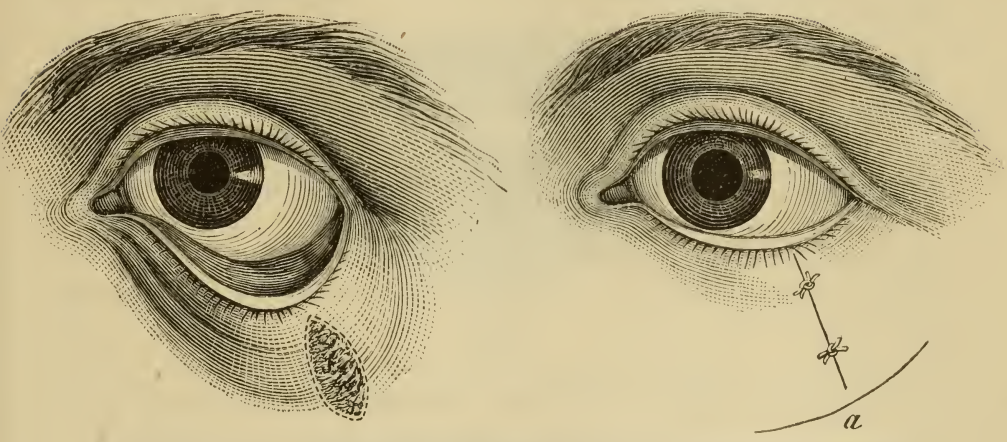

Fig. 229 et 230. — Opération de l'ectropion cicatriciel (procédé de *de Ammon*).

mettre la paupière en liberté, et à permettre au malade de fermer l'œil. Il rapproche ensuite les lèvres de la plaie par-dessus l'ancienne cicatrice préalablement avivée (voy. fig. 230).

Dieffenbach[1] entourait les cicatrices de ce genre d'une

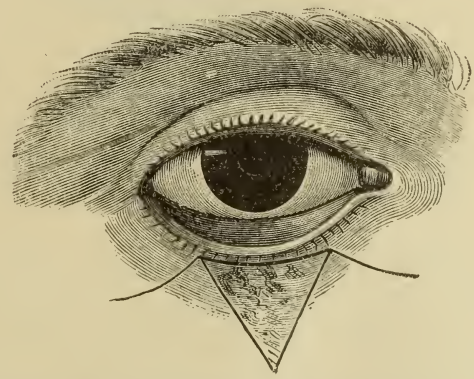

Fig. 231. — Opération de l'ectropion cicatriciel (procédé de *Dieffenbach*).

incision triangulaire ayant sa base tournée vers le bord palpébral et les extirpait en totalité (voy. fig. 231) ; ensuite, il prolon-

1. Voy. Zeis, *Handbuch der plastischen Chirurgie*, etc., p. 378. Berlin, 1838.

geait des deux côtés l'incision horizontale qui représente la base du triangle. Il dégageait alors la peau tout autour de la section pour en faciliter le glissement, et après avoir placé la

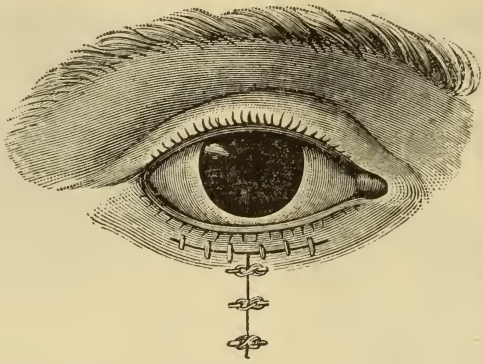

Fig. 232. — Opération de *Dieffenbach*. Réunion des lèvres de la plaie.

paupière dans la position normale, il appliquait les sutures, comme l'indique la figure 232.

Procédé de A. Guérin. — Une incision est pratiquée en forme de V ouvert du côté opposé au bord renversé de la paupière ; deux incisions partant de l'extrémité inférieure des premières sont faites dans la direction des bords palpébraux. On dissèque ensuite les deux lambeaux triangulaires qui résultent des incisions, et l'on peut les relever de façon que leurs bords représentant les incisions primitives du V renversé se confondent. On unit entre eux les lambeaux par la suture à points séparés, de façon que leur point le plus inférieur soit au-dessus du sommet du triangle, qui reste à la place qu'il avait avant l'opération.

Lorsque les téguments externes de la paupière renversée sont changés dans toute leur épaisseur en un tissu cicatriciel, de sorte que la rétraction est très intense et le glissement de la peau qui entoure la cicatrice très difficile, les procédés décrits jusqu'ici sont souvent insuffisants. Il faut alors avoir recours aux suivants :

Procédé de Fricke[1]. — On entoure la cicatrice de deux in-

1. *Die Bildung neuer Augenlieder* (*Blepharoplastik*), von J. C. G. Fricke, Hamburg, 1829.

cisions semi-elliptiques et on l'excise (voy. fig. 233). Dans le cas d'une cicatrice étroite, on pratique une simple incision parallèle au bord libre de la paupière; puis on coupe les brides cicatricielles, on dissèque la peau avec beaucoup de soin jusqu'au bord ciliaire de la paupière, et l'on arrive ainsi à la rendre aussi mobile que possible. Ceci fait, on remet la paupière dans sa position normale, en exerçant une traction continue dans la direction de la fente palpébrale, et en détachant soigneusement toutes les adhérences qui paraissent s'opposer à la réduction complète de la paupière.

Il s'établit ainsi une ouverture considérable dans les téguments externes, d'une largeur variable et qu'on essaye de com-

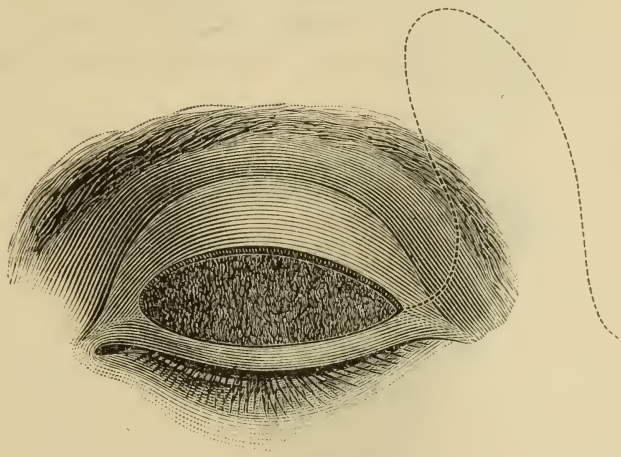

Fig. 233. — Procédé de *Fricke*.

bler par un lambeau cutané pris dans le voisinage. Pour la paupière supérieure, c'est généralement sur la tempe qu'on va le chercher, et sur la joue pour la paupière inférieure. Comme dans la figure 233, on dessine un lambeau ayant la même forme que l'ouverture qu'il doit combler, tout en lui donnant quelques millimètres de plus en longueur et en largeur, en prévision de la rétraction ultérieure. Ce lambeau, préalablement mesuré et tracé, est disséqué des parties sous-jacentes avec le plus de tissu cellulaire possible, et de manière qu'il reste en rapport avec la région de son origine par un très large pédicule. On adapte alors ce lambeau à la plaie palpébrale et on l'y fixe par des sutures ordinaires.

Pour éviter des répétitions, je voudrais déjà dire ici que,

d'après mon expérience, la *greffe de lambeaux cutanés non pédiculés pris au bras* et de la grandeur nécessaire pour les opérations sur les paupières, remplace de la façon la plus heureuse la transplantation de lambeaux pris dans le voisinage. J'en donnerai les détails dans le chapitre de la *blépharoplastie*.

Procédé de Dieffenbach. — Pour la paupière inférieure, *Dieffenbach* donnait à la plaie palpébrale qui résulte de la dissection d'une rétraction cutanée ou de l'excision d'une cicatrice la forme d'un triangle ayant sa base tournée en haut (voyez fig. 234, *a*, *b*, *c*). Cet espace triangulaire est alors comblé par un lambeau qu'on obtient par deux incisions, dont l'une est le prolongement direct de l'incision horizontale qui forme la base du triangle et dont l'autre est parallèle au bord externe de ce dernier (voy. fig. 234, *bd* et *de*).

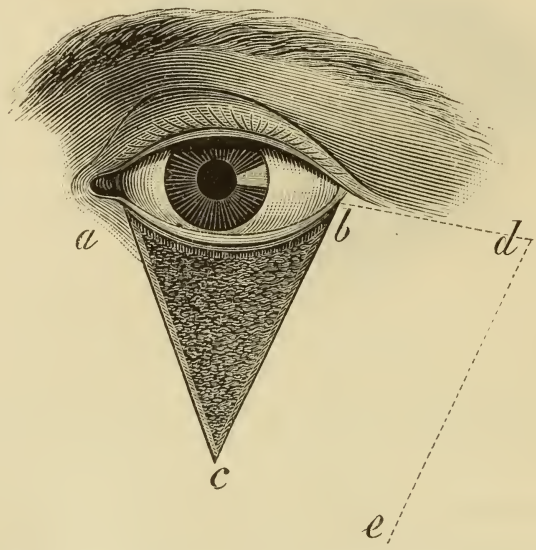

Fig. 234. — Blépharoplastie (procédé de *Dieffenbach*).

La longueur de la ligne *bd* doit dépasser de quelques millimètres celle de la base du triangle. L'écoulement du sang arrêté, on fait glisser le lambeau détaché sur l'ouverture qu'il est destiné à combler, et on l'y adapte soigneusement, à l'aide de simples sutures (voy. fig. 235). Les lèvres de la plaie de la joue où le lambeau a été pris peuvent être rapprochées, autant que possi-

ble, par des sutures, le reste doit se cicatriser par granulation. Pour les soins à donner pendant le traitement consécutif, nous renvoyons au chapitre de la blépharoplastie.

Un excellent moyen pour s'opposer à la rétraction du tissu cicatriciel, qui fait échouer souvent les opérations de blépharoplastie les mieux combinées, consiste dans l'*occlusion temporaire des paupières* d'après le procédé de *Mirault*. Dans ce but, on enlève des deux paupières la lèvre interne du bord palpébral, en ménageant soigneusement l'implantation des cils et le point lacrymal. Puis on réunit les surfaces avivées par quatre ou cinq points de suture qui doivent traverser la paupière dans toute son épaisseur. Cette *blépharoraphie* termine toutes les opérations d'ectropion.

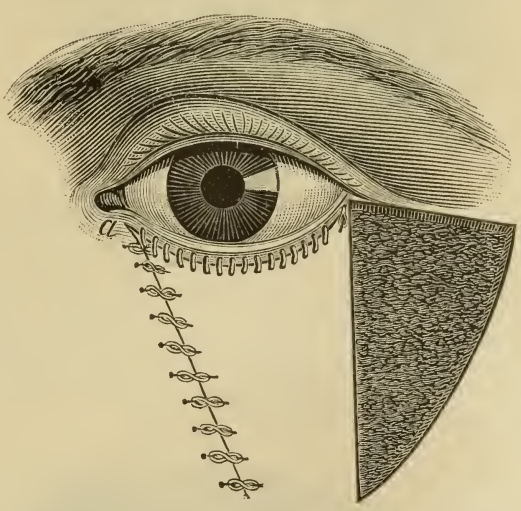

Fig. 235. — Procédé de *Dieffenbach*. Réunion des lèvres de la plaie.

Procédé de Denonvilliers[1]. — Il commence par disséquer les cicatrices et adhérences de façon que le bord palpébral puisse être remis en place. Puis il pratique l'avivement et la suture des bords palpébraux. Ayant ainsi reconnu exactement la perte de substance à combler, l'opérateur trace le lambeau dans la région malaire et le dissèque de la pointe à la base. Quand on arrive à la base, on écarte les incisions pour confondre, si cela est possible, le bord de la plaie avec le bord voisin du lambeau. Le

1. *De l'Ectropion*, thèse de concours, par *Cruveilhier*. Paris, 1866.

premier point de suture est mis au sommet du lambeau; on

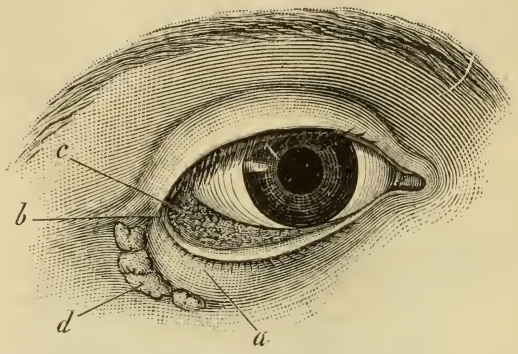

Fig. 236. — Avant l'opération. — Cette figure représente l'ectropion de la paupière inférieure et les fongosités qui s'élevaient de la surface de l'os de la pommette.

a, paupière inférieure renversée en dehors et maintenue en cet état par la cicatrice vicieuse; *b*, commissure externe entraînée en bas et en dehors à près d'un demi-centimètre au-dessous de la commissure interne; *c*, cul-de-sac conjonctival renversé, exposé au contact de l'air et hérissé de fongosités rouges et saignantes; *d*, fongosités s'élevant de la surface de l'os de la pommette. — Là existe une dépression profonde au fond de laquelle on rencontre l'os découvert; tout autour de cette ouverture les téguments sont amincis et frangés par l'ulcération.

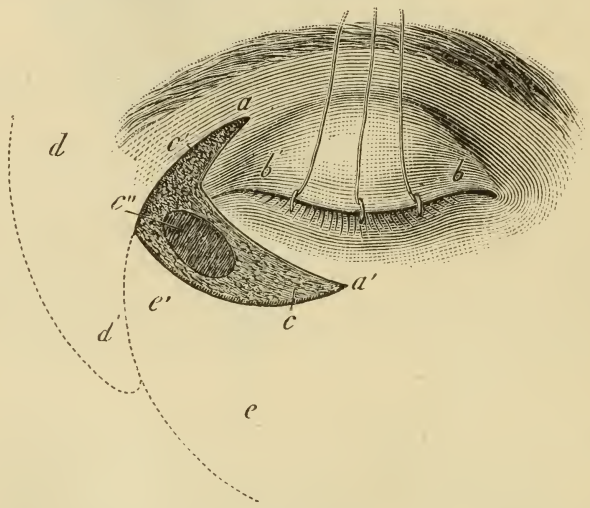

Fig. 237. — Après le premier temps de l'opération. — *aa'*, double incision libératrice dont le but est de détacher et de libérer de toute adhérence à l'os, non seulement la paupière inférieure, mais aussi la commissure externe, et par suite, la paupière supérieure; *bb'*, les deux paupières, dont le bord libre a été avivé, sont suturées (blépharoraphie); *cc'*, est l'espace laissé à découvert par le détachement de la commissure et des paupières; *c''*, représente la surface de l'os ruginé et aplani; *dd'*, le lambeau supérieur simplement tracé mais non encore disséqué; *ee'*, sera le lambeau inférieur.

s'adresse ensuite au bord le plus éloigné de la paupière, puis au plus rapproché (méthode par *pivotement*).

Procédé de Richet. — Il commence par libérer la paupière pour la remonter à son niveau normal; puis il pratique l'occlusion des paupières. Enfin, il trace deux lambeaux, l'un pour fixer

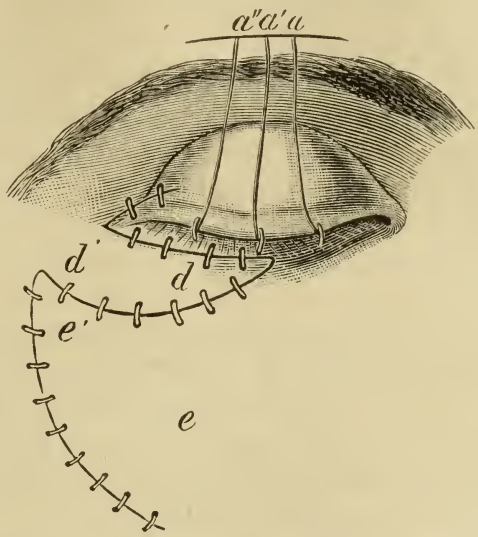

Fig. 238. — Après l'opération. — *aa'a''*, les trois fils qui réunissent les deux paupières sont ramenés et maintenus sur le front; *dd'*, le lambeau supérieur *dd'* de la figure 237 a été disséqué de son sommet à sa base et ramené sous la paupière inférieure qu'il est destiné à soutenir : *ee'*, le lambeau inférieur *ee'* de la figure 237, également disséqué, a été remonté et suturé. Il occupe la surface restée libre par le déplacement du lambeau supérieur.

et maintenir la paupière, l'autre dont la configuration est inverse de celle du précédent, afin que sa rétraction neutralise celle du premier lambeau (voy. fig. 236, 237, 238 avec légendes).

ARTICLE XVI

Blépharoplastie.

La destruction des paupières, soit par la gangrène, comme après la pustule maligne et les brûlures, soit à la suite d'un lupus ou d'un épithélioma, soit enfin après l'extirpation des tumeurs dans cette région, exige des opérations plastiques pour combler la perte de substance ou même pour remplacer entièrement la paupière perdue.

Comme je l'ai dit plus haut, je pratique exclusivement la

greffe du lambeau non pédiculé pris dans la peau du bras que j'ai transplanté jusqu'à la grandeur de 10 centimètres et au-dessus avec plein succès (voy. *Bulletin de la Société de chirurgie de Paris*, 27 juillet 1881). Cette méthode permet d'opérer même lorsque toute la peau qui entoure les paupières est tellement altérée qu'elle n'aurait pu servir pour y prendre un lambeau pédiculé ; en second lieu, on évite les cicatrices du front et de la face ; enfin, si la greffe ne réussit pas, elle peut être renouvelée sans inconvénient, tandis qu'un insuccès de la blépharoplastie par transplantation d'un lambeau cutané du voisinage aggrave sensiblement la situation et permet rarement d'en renouveler la tentative.

Pour réussir, il est de la plus haute importance de conserver la plus grande partie possible de l'ancienne paupière, principalement de son bord libre, et de ménager la muqueuse complètement si cela se peut. En second lieu, il faut que la partie conservée des téguments de la paupière soit libérée jusqu'au bord de la paupière des parties sous-jacentes si complètement que les paupières puissent être facilement réunies et maintenues ainsi par une blépharoraphie. Je taille le lambeau dans la peau fine de la face interne de l'avant-bras du malade ou d'une autre personne (ce que je préfère lorsque j'opère des enfants), et d'une grandeur qui dépasse au moins de la moitié celle de la perte de substance dans la paupière. Aussitôt détaché, je le renverse sur une assiette chaude et enlève soigneusement toutes les particules de graisse ou tissu cellulaire de sorte qu'il devient aussi mince que la peau de gants la plus fine. Je l'adapte alors convenablement dans la perte de substance de la paupière, où je l'attache avec un nombre suffisant de points de suture. Il n'y a pas de mal si le lambeau est plissé, tandis que toute tension du lambeau ou des parties voisines peut devenir une cause d'insuccès. Comme pansement, j'emploie du lint borate enduit du côté du lambeau d'une couche épaisse d'une pommade de vaseline et borax, de la ouate hydrophile et une bande de flanelle qui comprime modérément. *Le premier pansement reste en place quatre ou cinq jours.* En l'ôtant j'introduis une large spatule entre le lint et le lambeau pour retenir celui-ci en place. J'enlève à peu près la moitié des sutures et, après avoir laissé le second pansement deux ou trois jours, ce qui en reste. L'épiderme du lambeau transplanté se soulève habituellement et peut

être coupé. Le lambeau tout entier se rétracte beaucoup avec le temps et, je le répète, doit être beaucoup plus grand que la perte de substance à combler.

On a aussi comblé les pertes de substance par de petits lambeaux épidermiques de quelques millimètres pris à la surface de la cuisse ou du bras et disposés sur la plaie sous forme d'îlots disséminés (*Reverdin*) ; ou par des lanières dermo-épidermiques ayant 10 à 15 centimètres de long sur 1 à 2 de large (*Ollier*), excisées au rasoir aussi superficiellement que possible et appliquées sur la surface cruentée, après avoir raclé tous les bourgeons charnus qui peuvent s'y trouver et assuré l'hémostase (*Thiersch*). *Eversbusch* se sert pour le même procédé de lambeaux épidermoïdaux mesurant 2 à 3 centimètres de long sur 1 de large, pris à l'aide d'un microtome. D'autres ont eu l'idée de transplanter même de la peau d'animaux.

Enfin, M. *Paul Berger* a repris avec succès la méthode italienne (de Tagliacozzi), qui consiste à emprunter le lambeau au bras sans en détacher le pédicule, de façon à exiger du malade une immobilité absolue dans le rapprochement forcé du bras à la tête pendant au moins une quinzaine.

D'après les résultats que j'ai obtenus, je ne doute pas que la méthode, dite indienne, qui a été appliquée aux paupières d'abord par *Lefort* (1870 et 1872), puis par *Wolfe* (1874), se répandra de plus en plus et remplacera entièrement la blépharoplastie employée jusqu'ici. Celle-ci consiste à transplanter dans la plaie à couvrir un lambeau pris dans le voisinage immédiat auquel il reste uni par sa base. Nous allons décrire les principaux procédés imaginés dans ce but. Ici aussi la grandeur du lambeau à transplanter doit dépasser celle de l'ouverture dans laquelle il doit être placé : d'abord en prévision de la rétraction qui survient une fois le lambeau détaché, et puis pour qu'il puisse être adapté aux bords de l'ouverture sans efforts et sans tension.

Il faut prendre soin également que la peau voisine, après la coaptation, ne soit pas trop tendue et, au besoin, il faut la dégager par des incisions superficielles pratiquées vers la base du lambeau, et en enlevant de bonne heure les sutures qui paraissent occasionner la tension.

La base du lambeau doit toujours être assez large pour assurer la vitalité de la peau transplantée. Cette vitalité est en outre

favorisée par la bonne adaptation de la surface saignante du lambeau aux surfaces sous-jacentes. Sous ce rapport, le pansement des parties opérées joue un rôle important. Le bandage doit être fait de manière à assurer le contact intime de toutes ces parties, tout en évitant une pression trop forte du lambeau contre l'os sous-jacent. Les chances de succès sont d'autant plus grandes que le lambeau transplanté est plus près d'une région de peau saine et dépourvue de toute altération inflammatoire ou cicatricielle.

Parmi les opérations qui doivent être rapportées ici, nous avons déjà décrit, à l'occasion de l'ectropion, celles indiquées par *Fricke* et *Dieffenbach* (voy. p. 730). Le procédé de ce dernier, qui consiste dans la transplantation immédiate d'un lambeau triangulaire pris dans le voisinage de la plaie à couvrir, a l'inconvénient de laisser tout près de l'ancienne paupière une plaie dont la cicatrisation doit être abandonnée à elle-même. Cette cicatrisation s'opère presque toujours de manière à attirer les parties voisines, et il est facile de comprendre que la nouvelle paupière sera plus sujette à suivre ces tractions.

On évite en grande partie cet inconvénient en employant le procédé si ingénieux de M. *Burow*[1], qui s'exécute de la manière suivante :

On commence, comme dans l'opération de Dieffenbach, par donner à l'ouverture de la plaie palpébrale une forme triangulaire (fig. 239, *abc*). Après quoi on prolonge l'incision horizontale en ligne droite vers la tempe, et on la donne pour base à un autre triangle *ade*, dont le sommet est dirigé en haut. La longueur de l'incision qui sert de base au triangle circonscrit dans la région temporale doit être égale à celle du lambeau triangulaire de la paupière ; les incisions verticales peuvent être plus courtes. Pour la paupière supérieure, le sommet du triangle latéral doit être dirigé en bas.

Le lambeau temporal B étant excisé, on saisit la peau près du point *a*, et on la dissèque dans une étendue assez grande pour mobiliser complètement le lambeau cutané *acd*. Ensuite, on l'attire en dedans, de sorte que son angle *a* se place en *b* et que le bord du lambeau *ad* forme le bord libre de la paupière infé-

1. *Beschreibung einer neuen Transplantationsmethode*. Berlin, 1856.

rieure. On dégage également la peau près de l'incision *ed*, et l'on réunit par la suture le bord *ca* avec *cb*, et *de* avec *ae*, de sorte

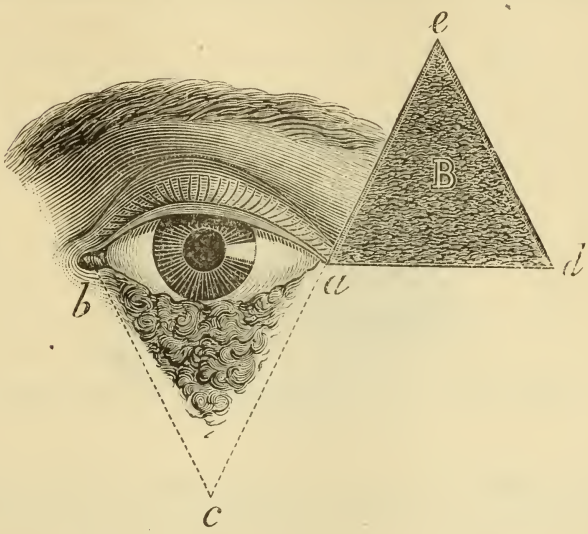

Fig. 239. — Blépharoplastie (procédé de *Burow*).

que les pertes de substance produites sont habilement dissimulées (voy. fig. 240).

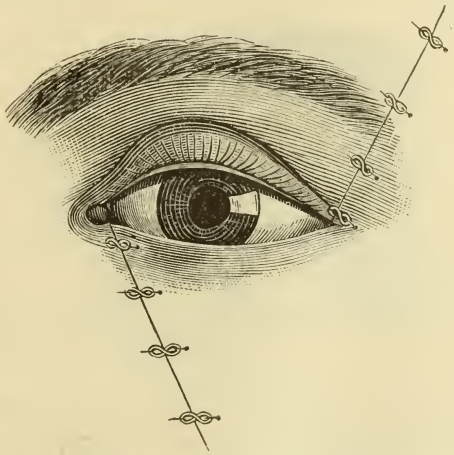

Fig. 240. — Procédé de *Burow*. Réunion des lèvres de la plaie.

Les procédés de Fricke, de Dieffenbach et de Burow peuvent être employés pour combler une perte de substance au milieu des paupières, et même pour restaurer une paupière tout en-

tière. Dans ce dernier but, *Blasius*[1] et *Hasner d'Artha*[2] ont aussi indiqué des procédés qui permettent de refaire la paupière inférieure par des lambeaux pris dans la peau du front ou du

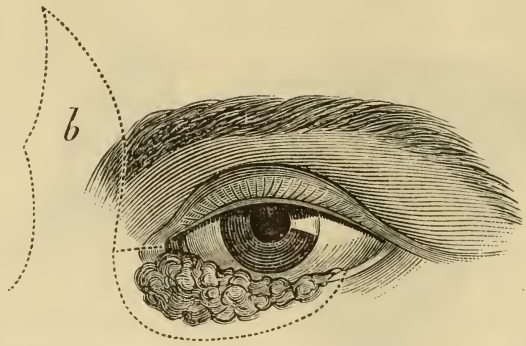

Fig. 241. — Blépharoplastie (procédé de *Blasius*). Le lambeau est pris dans le front au-dessus du nez.

nez. Les figures 241 et 242, 243 et 244, 245 et 246 indiquent ces opérations suffisamment, sans qu'une description plus détaillée soit nécessaire.

M. *Knapp*[3] s'est servi d'un procédé bien ingénieux qui lui

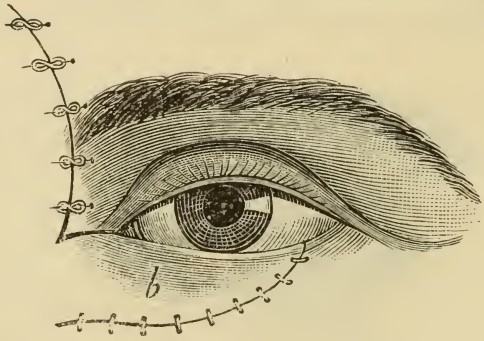

Fig. 242. — Procédé de *Blasius*. Réunion des lèvres de la plaie.

avait été suggéré par un de ses élèves, le docteur Fr. *Pagenstecher*, de Heidelberg, pour restaurer en partie la paupière inférieure, d'où il avait extirpé une tumeur cancroïde (voy. fig. 247).

1. *Berliner medic. Zeitschrift*, mars 1842.
2. *Entwurf einer anatomischen Begruendung der Augenheilkunde.* Prag. 1847, p. 182.
3. Voy. *Archiv für Opthalmologie*, 1867, XIII, 1, p. 182.

Après avoir donné aux bords de la plaie la forme rectiligne indiquée dans la figure, il prolongea les incisions horizontales du côté du nez, et disséqua dans cette région un lambeau

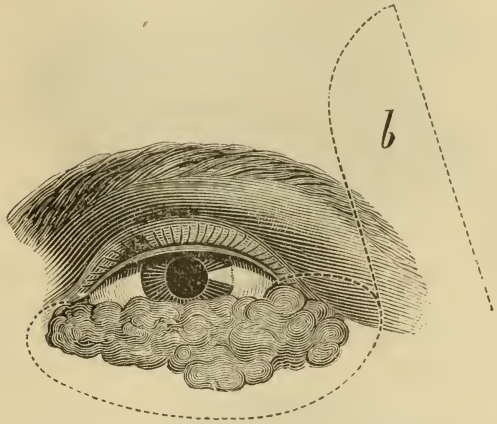

Fig. 243. — Blépharoplastie (procédé de *Blasius*). Le lambeau est pris dans la tempe et le front.

quadrangulaire. Il pratiqua ensuite une incision dans la direction de la fente palpébrale et en partant de la commissure externe, à travers la peau de la tempe ; puis une autre qui continuait l'incision horizontale inférieure sur la joue, en donnant

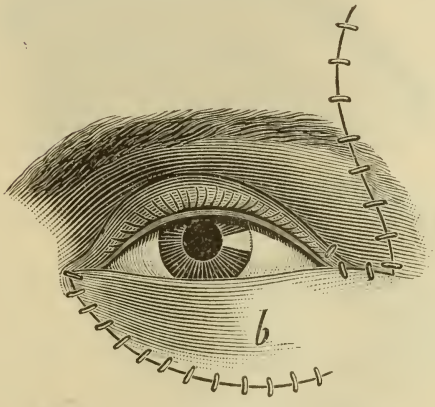

Fig. 244. — Application des sutures.

aux extrémités de ces deux incisions une direction légèrement divergente.

Il forma ainsi un lambeau allongé et qui s'élargissait assez considérablement vers sa base ; ce lambeau fut détaché du tissu

sous-jacent et réuni par son bord vertical au bord vertical du lambeau interne. Les deux lambeaux, assez tendus, recouvraient parfaitement la perte de substance, et furent réunis très

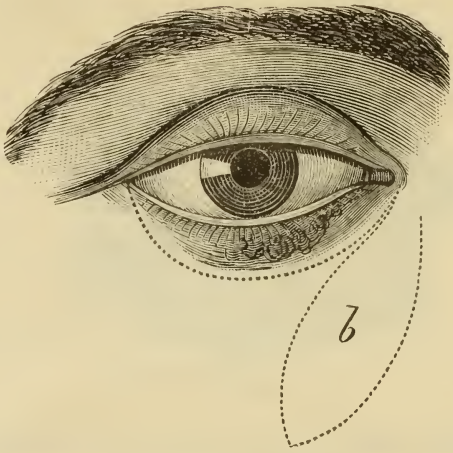

Fig. 245. — Blépharoplastie (procédé de *Blasius*). Le lambeau est pris dans la joue.

soigneusement par un certain nombre de sutures, comme l'indique la figure 248.

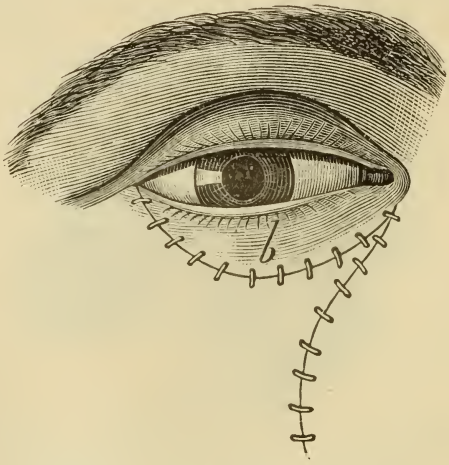

Fig. 246. — Déplacement du lambeau *b*.

Lorsqu'il s'agit de restituer une perte de substance qui embrasse les commissures de la fente palpébrale, on peut se servir des méthodes opératoires suivantes indiquées par M. *Hasner*

d'Artha : On circonscrit de la manière habituelle la partie

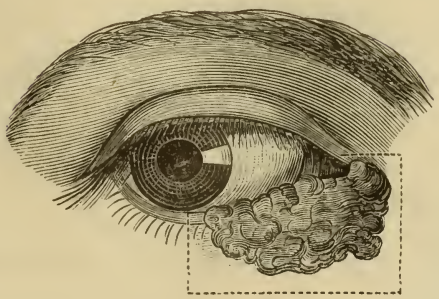

Fig. 247. — Extirpation d'une tumeur de la paupière inférieure.

malade par deux sections elliptiques, comme cela est indiqué

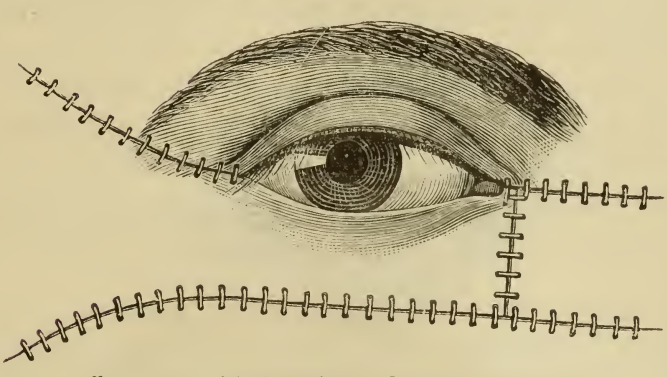

Fig. 248. — Blépharoplastie. Opération de *Knapp*.

dans la figure 249, *a*. On sectionne alors dans le tégument du



Fig. 249. — Blépharoplastie. Réparation de l'angle interne des paupières.

nez un lambeau dont la base doit être séparée de 6 millimètres

à peu près de l'extrémité interne de la plaie. Ce lambeau se

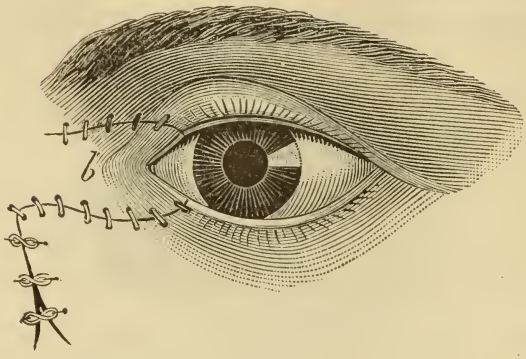

Fig. 250. — Application des sutures.

termine par une extrémité bifurquée destinée à la réparation de l'angle même.

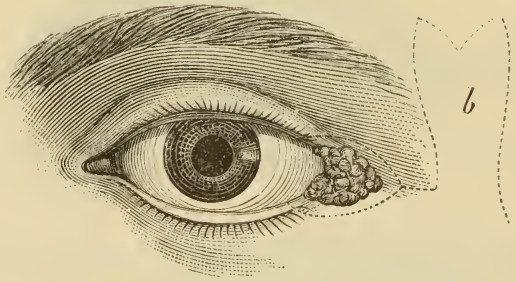

Fig. 251. — Blépharoplastie. Réparation de l'angle externe des paupières.

Après avoir coupé le pont du lambeau *b* et détaché ce dernier jusqu'à sa base du tissu sous-jacent, on le met en place et

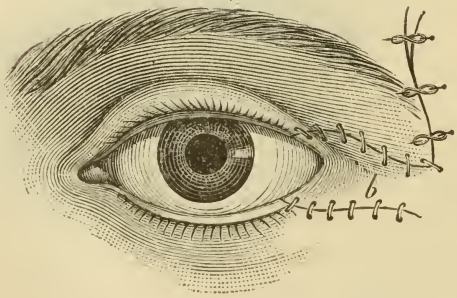

Fig. 252. — Application des sutures.

on l'y attache à l'aide de suture (fig. 250). Afin de couvrir aussi complètement que possible la plaie produite à l'endroit

où l'on a disséqué le lambeau, on attire en bas et en dedans le lambeau constitué par le pont sectionné.

Pour la commissure externe, on procède d'une façon tout à fait analogue, en disséquant le lambeau dans la région de la tempe (voy. fig. 251 et 252).

ARTICLE XVII

Chute de la paupière supérieure, ptosis.

On appelle ptosis le relèvement insuffisant ou la chute de la paupière supérieure qui empêchent le malade d'entr'ouvrir ses paupières plus ou moins, selon le degré de l'affection.

Il peut survenir par suite de la paralysie du muscle releveur (paralysie de la troisième paire, voy. p. 595) et on le combat, en ce cas, par les moyens indiqués contre les paralysies en général, surtout par l'électricité. Le ptosis paralytique ne devient le sujet d'une intervention chirurgicale que lorsqu'on n'a en aucune façon à espérer le rétablissement de l'innervation, et que l'affection est dans un état de stabilité parfaitement caractérisé.

La chute de la paupière supérieure se produit en outre lorsque celle-ci devient trop lourde, par exemple à la suite d'inflammations chroniques (granulations, etc.). Enfin, elle provient d'une défectuosité congénitale ou de l'absence complète du muscle releveur, souvent accompagnées du même état du muscle droit supérieur et d'autres muscles d'un œil et même des deux yeux. Le défaut d'action du muscle releveur peut aussi avoir pour causes des traumatismes et des suppurations.

Lorsqu'il existe seulement un excès des téguments de la paupière de sorte qu'elle forme un large pli, on peut y remédier par l'excision de ce repli cutané. De même, lorsque la paupière s'est allongée par le relâchement de la peau et l'hypertrophie du tissu cellulaire, comme on le rencontre chez des personnes très âgées ou après des affections palpébrales chroniques avec turgescence des tissus. Dans ces cas, la paupière devient pour ainsi dire un fardeau trop lourd pour le muscle releveur, lors même qu'il aurait sa force normale.

On saisit alors, à l'aide des pinces *de Graefe*, un pli horizon-

tal des téguments assez grand pour faire disparaître la chute de la paupière, lorsque le malade regarde devant lui, tout en prenant garde de ne pas lui donner des dimensions telles que l'occlusion de l'œil en soit gênée. Ce repli est excisé, et l'on réunit par quelques points de suture les lèvres de la plaie.

On reconnaît que le ptosis dépend d'une insuffisance du muscle releveur lorsque la différence des fentes palpébrales disparaît si le malade abaisse le regard. Pour ces cas, où l'excision d'un pli cutané serait assurément nuisible, *de Graefe* [1] a recommandé une opération qui tend à diminuer autant que possible la résistance que le releveur rencontre dans les contractions de son antagoniste, le muscle orbiculaire, et d'augmenter en même temps l'action du releveur par le déplacement de son insertion vers le bord libre de la paupière.

On pratique une incision transversale dans la peau de la paupière supérieure, à la distance de 5 millimètres de son bord libre, d'une commissure à l'autre. On écarte alors fortement les lèvres de la plaie par des tractions en haut et en bas, et dissèque légèrement le tissu sous-cutané près des lèvres de la plaie. Le muscle orbiculaire ainsi mis à découvert, on en saisit avec des pinces à griffes une portion large de 8 à 10 millimètres qu'on excise avec des ciseaux courbes ou avec le bistouri, en prenant garde de ne pas inciser l'aponévrose sous-jacente. Immédiatement après l'excision de l'orbiculaire, on procède à la réunion des lèvres de la plaie par deux ou trois sutures qui doivent comprendre les bords de la plaie musculaire aussi bien que ceux de la plaie cutanée.

L'application de ces sutures doit être pratiquée de la manière suivante : On enfonce d'abord l'aiguille dans la lèvre inférieure de la plaie cutanée, puis on saisit la lèvre inférieure de la plaie musculaire avec des pinces, et l'on y enfonce l'aiguille, qui pénètre ainsi dans la profondeur de la plaie. Ensuite, on prend avec les pinces le bord supérieur de la plaie musculaire, on y enfonce l'aiguille de dedans en dehors, et, après avoir traversé la lèvre supérieure de la plaie cutanée, on ferme la suture. Il suffit d'en appliquer trois de cette manière, et, en cas de lésion, de réunir encore par quelques autres la plaie cutanée seulement.

1. *Archiv für Ophtalmologie*, 1863, IX, 2, p. 57.

Lorsque l'action du muscle releveur fait entièrement défaut, on lui substitue celle du frontal par l'union cicatricelle de ce muscle avec la paupière, procédé imaginé par *Dransart*[1] et *Pagenstecher*[2]. La simple ligature dans laquelle on renfermait aussi la peau palpébrale doit être évitée à cause des cicatrices trop visibles. Il vaut mieux établir des ligatures sous-cutanées en introduisant un fil de soie muni d'aiguilles à chaque extrémité près du bord ciliaire le long du tarse pour le faire ressortir à 1 centimètre au-dessus du sourcil et en conduisant la seconde aiguille parallèlement et à une distance de 5 à 6 millimètres. En exerçant sur les fils une douce traction, on relève la paupière suivant le besoin et en exagérant un peu l'effet à obtenir, puis on forme le nœud autour d'un petit rouleau de peau de gant. Suivant la largeur de la paupière on doit appliquer deux ou trois ligatures de ce genre et les serrer progressivement chaque jour jusqu'à ce que l'anse ait coupé tous les tissus. — *Wecker*[3] pratique avant d'introduire les ligatures une incision horizontale ou une excision ovalaire de la peau et enlève une partie de l'orbiculaire comme dans l'opération de de Graefe décrite plus haut.

Dans les cas les plus graves, j'ai obtenu des résultats excellents[4] en disséquant la peau palpébrale jusqu'au-dessus du muscle sourcilier après avoir pratiqué une incision horizontale à 1 centimètre du bord ciliaire et parallèle à celui-ci, puis à chaque extrémité de cette incision une incision verticale remontant jusqu'au-dessus des extrémités du sourcil. Ce lambeau renversé sur le front, je passe successivement trois fils de catgut à 1 centimètre de distance l'un de l'autre de haut en bas sous les muscles sourcilier et orbiculaire, en glissant l'aiguille sur le cartilage tarse et en ressortant près du bord ciliaire. En fermant ces ligatures je les serre de façon à remonter la paupière autant que nécessaire et je coupe les fils au ras du nœud. Le lambeau cutané est ensuite remis en place et rattaché au bord ciliaire par quelques points de suture. Le pansement doit être le même que pour une opération plastique.

M. *Panas* cherche aussi à obtenir l'union de la paupière et du

1. *Bullet. méd. du Nord*, juin 1880. *Ann. d'oc.*, juillet 1880, oct. 1882
2. *Transactions of the internat. med. Congr.* London, 1881, p. 180.
3. *Ann. d'oc.*, août 1882.
4. *Rev. gén. d'ophtalm.*, p. 39, 1883, et p. 248, 1885.

muscle frontal par l'opération suivante : On dissèque à travers la peau et le muscle orbiculaire de la paupière supérieure un lambeau tel qu'il est indiqué dans la figure 253. Puis on fait près du bord supérieur du sourcil une incision horizontale semi-circulaire à concavité inférieure qui intéresse la peau et la couche musculaire, et on mobilise par transfixion à l'aide du bistouri le pont compris entre les deux incisions sus et sous-sourcilières. Une anse de fil armée de deux aiguilles permet d'accro-

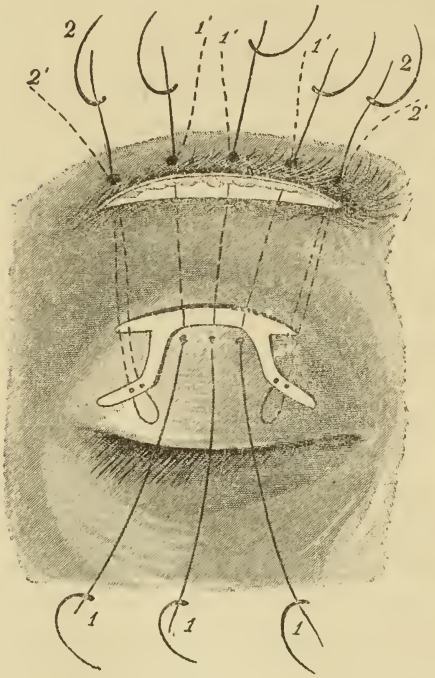

Fig. 253. — Opération du ptosis (*Panas*).

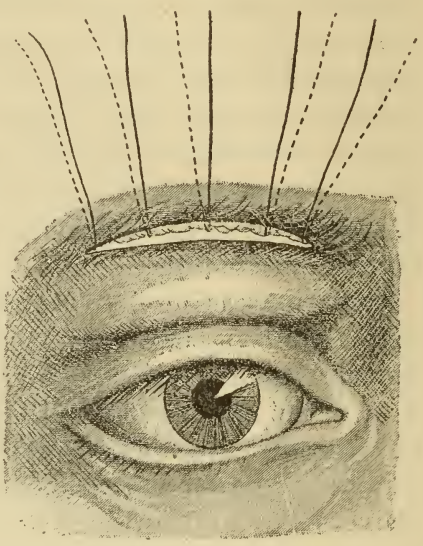

Fig. 254. — Aspect des parties après suture.

cher le sommet du lambeau qu'on glisse sous le pont cutané jusqu'à ce qu'il vienne s'adapter à la lèvre supérieure de la boutonnière frontale où on la fixe (fig. 254). Si l'on s'aperçoit que la paupière a de la tendance à s'ectropionner, on ajoute de chaque côté un point de suture profonde passé à travers le ligament suspenseur.

C. Hess recommande l'opération suivante (*Arch. f. Aug.* XXVIII, 1) : Au milieu du sourcil rasé, on fait une incision horizontale s'étendant sur toute sa longueur et comprenant la peau et le tissu sous-cutané. Ensuite, pénétrant avec le scapel

de haut en bas, on détache la peau du tissu sous-jacent dans toute l'étendue de la paupière supérieure jusqu'à proximité du bord libre, de façon à y faire une véritable poche ouverte en haut. Après que l'hémorrhagie est arrêtée, on pique, d'avant en arrière, trois fils armés de deux aiguilles, environ au milieu de la paupière, c'est-à-dire à égale distance du sourcil et du bord ciliaire; l'une des anses de fil est au milieu, les deux autres aux extrémités latérales du lambeau cutané. Les aiguilles sont alors glissées sous le lambeau, puis poussées dans la lèvre supérieure de l'incision sourcilière jusqu'à 2 centimètres au-dessus du sourcil : les fils sont noués deux à deux sur de petits rouleaux de gaze. Avant de faire le nœud, on tire sur les fils de façon à faire remonter jusqu'au sourcil la partie de la peau palpébrale où ont été introduits d'abord les fils. Le but poursuivi est le même que dans l'opération de Pagenstecher, seulement la large cicatrice assure ici un effet durable. On enlève les fils après huit à dix jours. L'auteur compare son procédé à ceux qu'on a déjà imaginés. Dans dix cas, il a obtenu des résultats très encourageants, même là où d'autres méthodes avaient échoué.

Lorsque, par une raison quelconque, aucune opération n'est admise on peut maintenir la paupière relevée par de petites

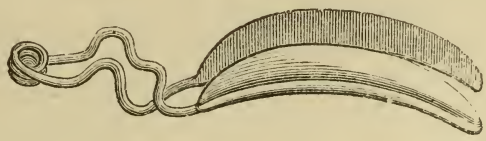

Fig. 255. — Pince à ptosis.

pinces à ptosis (fig. 255), ou à l'aide d'appareils spéciaux formés par un ou deux crochets attachés à une monture de lunettes.

ARTICLE XVIII

Lésions traumatiques des paupières.

Les plaies par incision ou déchirure des sourcils et des paupières varient dans leur siège et leur étendue, qui déterminent leur gravité. Une plaie horizontale, par instrument tranchant, qui n'a pas pénétré jusqu'à la conjonctive, guérit généralement avec facilité et sans défigurer le malade, à moins que le muscle

releveur de la paupière supérieure n'ait été détaché, ce qui amènerait la chute de cette paupière.

Les plaies superficielles en sens vertical, lorsqu'elles n'ont pas intéressé le bord palpébral, ne présentent pas de dangers. Lorsque la blessure atteint la paupière dans son épaisseur, il faut craindre la blessure simultanée du globe oculaire ou la formation ultérieure du symblépharon.

Les déchirures des paupières peuvent, d'ailleurs, suppurer, et amener, par une cicatrisation irrégulière, la déformation de la paupière. Lorsque la lésion a atteint le nerf sus-orbitaire, on en a vu résulter la cécité de l'œil correspondant (voy. p. 385).

Le *traitement* de toutes ces blessures exige souvent de grandes précautions. Une plaie simple produite par un instrument tranchant peut être réunie par une suture. Après une déchirure, il faut nettoyer la plaie, exciser le tissu lacéré et réunir les lèvres de la plaie aussi exactement que possible par une ou plusieurs sutures. Dans tous les cas, le bandeau compressif est le meilleur pansement.

Les *piqûres* des paupières par des guêpes, des abeilles et d'autres insectes, produisent parfois un gonflement et une irritation considérables. Si le dard de l'insecte est resté dans la plaie, il faut chercher à l'extraire, frotter la région enflammée avec de l'huile d'olive, et la couvrir d'une compresse trempée dans une solution d'hydrochlorate d'ammoniaque.

Nous avons déjà parlé plus haut (p. 672) de la *pustule maligne* des paupières.

Les *brûlures* profondes sont souvent dangereuses par la rétraction cicatricielle, qui peut devenir la source d'ectropions graves. Le meilleur moyen préventif consiste dans la blépharoraphie suivie de greffes cutanées (voy. plus haut).

ARTICLE XIX

Anomalies congénitales des paupières. Coloboma et épicanthus.

1° Le *coloboma* consiste dans une fissure des paupière que l'on a observée tantôt sur une paupière seulement, tantôt sur

les deux à la fois. Cette fente est souvent combinée avec d'autres anomalies du même genre, comme la fente congénitale des lèvres, de la voûte palatine, etc. Pour le coloboma des paupières, on avive ses bords et on les réunit avec le plus grand soin par des sutures, dont une au moins doit traverser le cartilage.

2° L'*épicanthus*, anomalie congénitale qui consiste dans l'existence d'un pli cutané recouvrant l'angle interne des fentes palpébrales, est souvent compliqué d'un aplatissement des os propres du nez et de l'élargissement de l'espace qui sépare les grands angles des yeux. En même temps que l'épicanthus, on rencontre souvent la microphtalmie (parfois seulement apparente et causée par le rétrécissement de la fente palpébrale), la chute de la paupière supérieure, le strabisme et les affections des voies lacrymales.

L'opération de l'épicanthus a pour but de raccourcir la partie du tégument située entre les angles internes des yeux. Il n'est pas nécessaire de pratiquer cette opération dans les premières années de l'enfance, parce qu'il arrive que le raccourcissement se fait spontanément, et que le repli disparaît à mesure que le nez de l'enfant devient plus proéminent. Cependant, si ceci n'a pas lieu, que la difformité soit très prononcée, et qu'il en résulte une gêne véritable pour le malade, il faut pratiquer l'opération, qui consiste à exciser un lambeau ovalaire et vertical de la peau du dos du nez (rhinoraphie d'*Ammon*). Ce procédé doit être employé lorsque l'épicanthus existe des deux yeux ; on l'exécute de la manière suivante :

Pour déterminer la grandeur du lambeau cutané à enlever, on saisit entre les doigts ou entre les branches d'une pince à entropion un pli de la peau assez grand pour faire disparaître l'épicanthus, et l'on circonscrit d'un trait à l'encre la base de ce pli. Cela fait, on peut placer immédiatement les aiguilles munies de fils de soie, qui seront nécessaires pour réunir les lèvres de la plaie après l'excision du lambeau cutané. Dans cette excision, faite au moyen d'un bistouri pointu, il faut disséquer soigneusement les angles de la plaie, pour que le rapprochement de ses bords se fasse sans difficulté.

Lorsque l'épicanthus n'existe que d'un côté, on excise le lambeau cutané latéralement et plus ou moins près de l'œil affecté.

MALADIES DES VOIES LACRYMALES

ARTICLE PREMIER

Anomalies des points et des conduits lacrymaux.

Les anomalies des points et des conduits lacrymaux sont surtout le déplacement, le rétrécissement et l'oblitération. Elles empêchent le fonctionnement de ces organes, et il en résulte le larmoiement de l'œil, à un degré plus ou moins prononcé, ou seulement une irritation ou inflammation de la conjonctive produites par le contact des larmes.

L'orifice du point lacrymal peut subir un déplacement dans un double sens. Nous pouvons le voir dirigé en avant, comme dans les cas d'éversion du bord palpébral, ou nous le trouvons refoulé à une distance plus ou moins grande du globe oculaire. Les causes d'éversion sont les mêmes que celles qui produisent l'ectropion; celles du refoulement sont le gonflement de la caroncule ou l'épaississement de la paupière et de la conjonctive palpébrale.

L'oblitération des points lacrymaux résulte de leur déviation, de l'action des brûlures, des ulcérations ou des lésions traumatiques qui frappent ces points ou leur voisinage immédiat. Elle peut survenir aussi à la suite de conjonctivites ou de blépharites.

Le rétrécissement ou l'oblitération des conduits lacrymaux doivent aussi être attribués à la propagation des maladies inflammatoires de la conjonctive, à des brûlures et à des déchirures du voisinage, enfin à des corps étrangers (cils, concrétions calcaires ou dacryolithes, champignons filiformes), qu'on retrouve dans ces conduits.

Traitement. — Lorsque les anomalies que nous venons de décrire deviennent la source d'inconvénients pour le malade, il faut avant tout rétablir l'écoulement normal des larmes.

Un simple rétrécissement du conduit lacrymal peut toujours être franchi, si l'on se sert d'un stylet conique assez fin. Son

emploi exige, cependant, la plus grande précaution pour éviter la déchirure de la muqueuse dont la cicatrisation ne tarderait pas à rétrécir davantage le passage. On peut alors produire la dilatation successive, en employant des stylets de plus en plus gros ou un petit instrument à valves mobiles (dilatatorium de *Bowman* ou de *Desmarres*) (fig. 256), construit dans ce but.

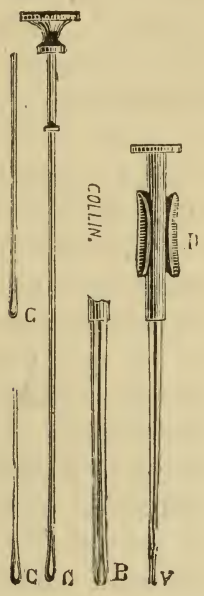

Fig. 256.

Lorsqu'on n'obtient pas par ces moyens une perméabilité complète et durable, il faut, comme M. *Bowman*[1] l'a enseigné le premier, fendre le point et le conduit lacrymal. Cette opération se fait facilement à l'aide d'un petit couteau boutonné (couteau de *Weber*[2], fig. 257) bien tranchant. On en fait glisser l'extrémité arrondie dans le canal, et l'on sectionne ce dernier en tournant le tranchant vers le globe de l'œil et en relevant le manche

Fig. 257.

du couteau. Pour obtenir un bon résultat dans cette manœuvre, il faut opérer une légère traction du conduit en bas, c'est-à-dire dans le sens opposé à celui dans lequel agit le couteau.

Dans les cas d'éversion légère du point lacrymal, il n'est pas nécessaire de fendre le conduit dans toute sa longueur; une petite incision de 3 millimètres à peu près suffit souvent pour guérir le larmoiement.

Si l'on éprouve quelques difficultés à introduire la pointe du couteau dans l'orifice du conduit, qui est parfois très rétréci, on dilate préalablement cet orifice au moyen d'un petit stylet conique que l'on pousse dans le conduit jusqu'à une certaine distance, et que l'on fait rouler plusieurs fois entre le pouce et l'index.

Quel que soit, d'ailleurs, le procédé que l'on emploie pour

1. Voy. *Medico-chirurg. Transactions*, 1857, t. XXXIV, p. 337.
2. *Archiv für Ophtalmologie*, 1861, VIII, 4, p. 107.

sectionner le conduit lacrymal, il importe beaucoup de n'inciser la muqueuse que dans l'étendue où l'on coupe toute l'épaisseur du canal. Sans cela, on pourrait produire un rétrécissement traumatique qui obstruerait pour toujours le passage. Il faut aussi sectionner le canal de manière que la fente artificielle soit tournée, autant que possible, en dedans, c'est-à-dire vers le globe de l'œil, ce à quoi on réussit facilement en renversant, comme nous l'avons dit plus haut, le bord palpébral en dehors et en dirigeant le tranchant vers l'œil.

Si, malgré cette précaution, l'épaississement de la paupière et le gonflement de la muqueuse refoulent tellement les parties, que, même après avoir été fendu, le canal reste renversé en dehors, et que les larmes qui ne pourraient arriver jusqu'à lui s'échappent encore sur la joue, il faut suivre le conseil de M. *Critchett*[1]. Ce chirurgien saisit, en pareil cas, une portion de la paroi postérieure du canal et la retranche d'un coup de ciseaux. Ceci permet d'atteindre le triple but, d'attirer le canal plus en dedans vers la caroncule, de faciliter aux larmes l'entrée dans le sac lacrymal et d'empêcher la réunion des parties.

Lorsque le point lacrymal est fermé, le traitement est plus compliqué. Il est alors quelquefois bien difficile de découvrir l'orifice, qu'il faut cependant rechercher soigneusement, même avec une loupe, et si on le retrouve, on peut généralement y pénétrer à l'aide d'une sonde fine. Si l'on n'y réussit pas, on doit, suivant M. *Juengken*, enlever d'un coup de ciseaux la portion de la conjonctive qui recouvre le conduit lacrymal et chercher dans la plaie l'ouverture, pour y pénétrer avec une sonde. D'après M. *Bowman*, on courrait moins de risques de voir se fermer l'orifice, en faisant cette incision obliquement. Après avoir pratiqué ainsi une nouvelle ouverture, il devient facile de fendre le conduit comme d'habitude.

Lorsque le conduit a été converti en une gouttière permanente, si les larmes coulent encore sur la joue, c'est une preuve qu'il existe une obstruction dans un point plus éloigné des voies lacrymales. Le siège de cette obstruction est parfois près de l'origine interne du conduit lacrymal, à l'endroit où ce dernier

1. Voy. *Leçons sur les maladies de l'appareil lacrymal* (*Annales d'oculistique*, t. LI, p. 79).

s'ouvre dans le sac. Dès que l'on arrive sur le rétrécissement, on sent une résistance élastique, et à mesure que l'on pousse la sonde, on voit les téguments externes de la paupière qui avoisinent ce point se mouvoir avec la sonde. J'introduis alors dans le conduit lacrymal, aussi loin que possible, une sonde conique pointue ou une petite sonde creuse renfermant un trocart (voy. fig. 258). Dès que j'arrive sur le rétrécissement, je fais saillir la pointe du trocart, et tout en exerçant une forte tension sur la paupière à l'aide des doigts de la main gauche, je pénètre dans le sac. Ayant ainsi franchi l'obstacle, je retire le trocart, et j'empêche l'occlusion de l'ouverture en y introduisant une sonde fine.

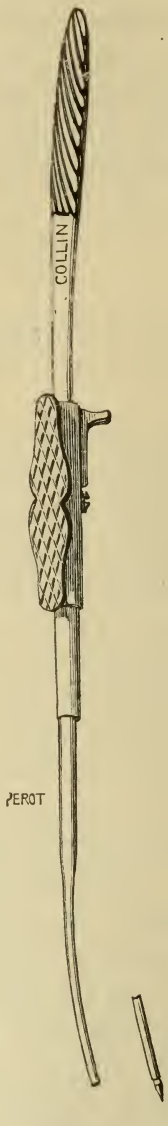

Fig. 258.

Si le sondage pratiqué avec soin rencontre trop de difficultés ou n'amène pas le résultat voulu, je fends le conduit en agrandissant son orifice dans le sac, pour établir une communication définitive entre la conjonctive et le sac lacrymal.

Après chaque examen ou opération des voies lacrymales, je pratique, à l'aide d'une très petite seringue (seringue d'Anel modifiée), une injection prudente d'eau tiède ou d'une faible solution de borax. Il faut conduire la petite canule jusque dans le sac conjonctival et employer une très faible pression pour injecter le liquide qui, la tête étant penchée en avant, s'écoule par la narine correspondante et fournit ainsi la preuve de la perméabilité de l'appareil lacrymal entier.

J'ajoute que je voudrais enfin voir abandonner l'*incision inutile* du conduit lacrymal qu'on a pris l'habitude de pratiquer dans chaque cas d'épiphora. Lorsqu'on peut pénétrer avec une sonde fine dans le sac lacrymal et qu'en pratiquant une injection, le liquide s'écoule librement par la narine, il suffit de renouveler ce procédé quelquefois pour obtenir la guérison. Même lorsque l'exploration du canal nasal (voy. plus bas) exige

l'introduction d'une sonde, on y arrive très bien sans fendre le point et le conduit lacrymal dont le fonctionnement normal ne me semble pas indifférent pour l'aspiration et l'écoulement des larmes. Pour ces motifs, j'introduis, dans les cas où il était indispensable de fendre le conduit lacrymal, les sondes et la seringue par son extrémité interne dans le sac lacrymal pour laisser le point et la partie contiguë du conduit se cicatriser. On y réussit parfaitement et ces petits organes peuvent alors reprendre leur fonctionnement normal.

ARTICLE II

Catarrhe du sac lacrymal et du canal nasal. Dacryocystoblennorrhée.

Cette affection se développe, dans la majorité des cas, très lentement et d'une façon insidieuse. Les malades s'aperçoivent d'abord d'un larmoiement plus ou moins prononcé, qui augmente lorsqu'ils s'exposent au froid ou à l'humidité, ou sous l'influence d'une cause irritante pour les yeux. Bientôt, la région du sac lacrymal gonfle périodiquement, et sous une légère pression on voit jaillir des points lacrymaux un liquide muqueux ou une sérosité ressemblant au blanc d'œuf. D'autres fois, ce liquide passe par le nez, lorsqu'on exerce une pression sur le sac lacrymal. Dans le premier cas, le contact du cul-de-sac conjonctival avec ces matières devient une cause fréquente de conjonctivites ou de blépharites.

La quantité de cette sécrétion anormale que l'on doit attribuer à un gonflement catarrhal de la muqueuse du sac lacrymal est proportionnée au degré d'irritation et à son étendue.

Les produits sécrétés amènent petit à petit une distension du sac lacrymal, qui peut devenir assez considérable pour établir une tumeur très gênante pour le malade (*hernie du sac lacrymal*). Tant que la distension du sac n'est pas très notable, le catarrhe des voies lacrymales peut guérir spontanément. Cette distension survenue, la guérison spontanée peut encore s'établir à la suite d'une complication avec un phlegmon aigu (voy. plus loin).

Étiologie. — Le catarrhe du sac lacrymal résulte souvent

d'une inflammation catarrhale ou ulcéreuse de la muqueuse du nez; d'autres fois il survient après des rétrécissements du canal nasal ou des conduits lacrymaux. Dans bien des cas où il paraît exister à l'état idiopathique, il peut être attribué à une étroitesse naturelle des voies lacrymales, qui coïncide tantôt avec un aplatissement prononcé du dos du nez, tantôt avec une forte saillie des os propres du nez. — On l'observe aussi chez les nouveau-nés, où il paraît dû à une occlusion temporaire du canal nasal près de son embouchure. Il guérit souvent spontanément ou par suite de compressions fréquentes du sac lacrymal pour le vider; rarement on a besoin de passer une sonde.

Traitement. — La première indication de ce traitement est de combattre l'état morbide de la muqueuse du nez, lorsqu'il est la cause de la maladie.

Il suffit, dans beaucoup de cas, d'employer des injections d'eau dans les narines, ou de faire pratiquer, pendant un certain temps, des douches nasales avec de l'eau salée ou de l'eau boriquée, et de prescrire en même temps un *traitement général* apte à faire disparaître chez les malades une disposition générale au catarrhe des muqueuses.

Cependant, il ne faut pas oublier que le larmoiement seul peut avoir provoqué l'irritation de la conjonctive et empêche sa guérison. De là résulte une autre indication non moins importante, celle de rétablir la perméabilité des voies lacrymales, et de prévenir la stagnation des liquides.

Dans ce but j'emploie en premier lieu la dilatation du conduit lacrymal suivie d'injections comme je l'ai décrit dans l'article précédent. Si le liquide injecté s'écoule par le nez il faut continuer ce traitement, recommander au malade d'exercer fréquemment avec un doigt une pression sur le sac et combattre directement le catarrhe par des injections astringentes (sulfate de zinc ou de cuivre, nitrate d'argent). Lorsque le liquide ne passe pas ou difficilement (goutte par goutte) j'introduis par le conduit dilaté (sans le fendre) une sonde à bout olivaire pas trop fine (Bowman n° 2) dans le sac et de là (voy. plus loin) dans le canal nasal. On réussit ainsi, en y ajoutant les injections, lorsqu'il n'y a qu'un gonflement général modéré ou des rétrécissements isolés légers. Mais si le premier sondage me démontre la présence d'un rétrécissement considé-

rable dont la guérison exigera des sondages prolongés ou un autre traitement, je passe immédiatement au procédé que *Bowman* a exposé dans les *Ophtalmic Hospital Reports* d'octobre 1857 [1].

Ce procédé est le suivant : On commence par ouvrir le conduit lacrymal inférieur, comme nous l'avons décrit plus haut, page 751 ; la communication que l'on établit ainsi avec le sac lacrymal permet de le vider facilement par une pression exercée extérieurement, et d'empêcher ainsi l'accumulation des matières.

Pour pénétrer dans le canal nasal, on choisit une des plus fines sondes de Bowman, dont la série comprend six numéros. Ces sondes faites d'argent malléable ont leur calibre gradué, de telle sorte que le numéro 1 présente les dimensions d'un crin très fort, tandis que le numéro 6 a un peu plus d'un millimètre de diamètre. Je me sers de préférence des sondes à bout olivaire, qui me paraissent pénétrer plus facilement, et qui sont peut-être moins sujettes à déchirer la muqueuse et à faire fausse route. On donne à la sonde dont on veut se servir la courbure jugée utile pour pénétrer à travers la continuité des voies lacrymales.

L'introduction de cette sonde par le conduit lacrymal inférieur se fait de la manière suivante : De la main gauche on tire le bord palpébral en dehors, puis on introduit la sonde dans le canal du conduit fendu dans lequel on la fait glisser doucement vers le sac, en dirigeant son extrémité en dedans et un peu en haut. On s'avance ainsi, sans secousses, jusqu'à ce que la sonde rencontre une partie ferme et résistante. La sonde a pénétré alors dans le sac, et il est temps d'en changer complètement la direction. Son extrémité restant dans le sac, on imprime à la sonde un mouvement circulaire, jusqu'à ce qu'elle se trouve en ligne droite avec la direction du canal nasal. En même temps, on ne quitte pas la paroi postérieure du sac le long de laquelle la sonde doit glisser dans le canal.

On cherche alors l'orifice supérieur de ce canal, et dans la plupart des cas, si l'on a bien suivi les règles que nous venons d'indiquer, on n'aura pas de difficulté à y pénétrer. Cependant, lorsque la muqueuse est fortement gonflée, la sonde s'égare

1. Voy. aussi *Annales d'oculistique*, t. XXXIX, p. 78.

parfois entre les plis qui entourent cet orifice. Il faut bien se garder d'employer la force pour y pénétrer. Toutes les fois que l'on sent un obstacle, il faut retirer un peu la sonde, la replacer dans la bonne voie et la pousser de nouveau doucement en avant, jusqu'à ce qu'on la sente glisser dans l'ouverture.

En agissant autrement, on s'exposerait à perforer la muqueuse et à faire fausse route. Si, malgré tous ces soins et

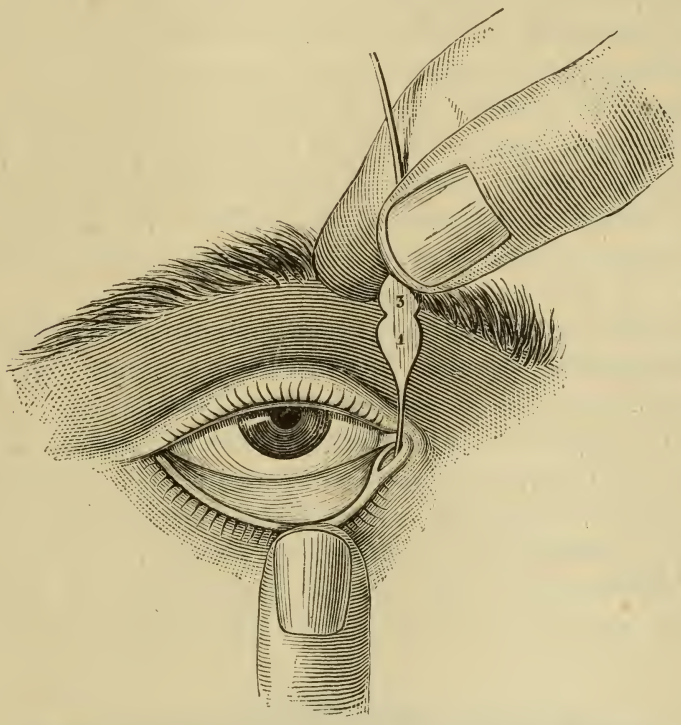

Fig. 259. — Cathétérisme du canal nasal (méthode de *Bowman*).

malgré la patience nécessaire pour ces manœuvres délicates, on ne trouve pas l'ouverture du canal, il vaut mieux s'abstenir et renouveler la tentative le lendemain.

Lorsqu'une fois on a pénétré dans le canal, il ne reste plus qu'à pousser doucement l'instrument de haut en bas (voy. fig. 259), en augmentant progressivement la pression, si l'on éprouve quelque résistance, mais en évitant d'imprimer à la sonde la moindre secousse. Le plus souvent, on franchit sans difficulté l'obstacle, quand il réside uniquement dans un gonflement modéré de la muqueuse, ou même dans la présence d'un léger rétrécissement cicatriciel.

Lorsqu'on se sent arrêté par un rétrécissement, on fait bien de retirer la sonde de quelques millimètres et de la pousser de nouveau en avant, en essayant de passer à travers l'obstacle par une pression progressive et continue. La première sonde que l'on introduit est généralement d'épaisseur moyenne (numéro 2 ou 3 de Bowman) ; mais quand le rétrécissement est considérable, on est obligé d'avoir recours au numéro 2.

Lorsqu'on veut pratiquer le cathétérisme du canal nasal d'après la méthode de *Weber* [1], en introduisant la sonde par le conduit lacrymal supérieur, on se sert, pour fendre ce dernier, du couteau de Weber (voy. fig. 257). On introduit la pointe arrondie dans le point lacrymal supérieur, pendant que de la main gauche on tire l'angle interne en haut et que l'on tourne le bord palpébral légèrement en dehors. On pousse alors le petit couteau en bas jusque dans le sac, et l'on sectionne le conduit, en abaissant le manche.

Si l'on veut en même temps pratiquer la section du ligament palpébral interne, section qui facilite beaucoup l'introduction des sondes, on fait glisser la pointe mousse du couteau de Weber le long de la paroi postérieure du sac, en arrière du ligament, on tourne le tranchant en avant, et le pressant fortement contre le ligament, on sectionne ce dernier en faisant basculer le manche de l'instrument d'arrière en avant.

M. *Weber* se sert aussi pour le cathétérisme de sondes particulières : ce sont des bougies élastiques dont la plus fine cor-

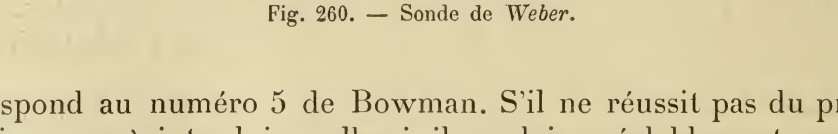

Fig. 260. — Sonde de *Weber*.

respond au numéro 5 de Bowman. S'il ne réussit pas du premier coup à introduire celle-ci, il emploie préalablement, pour forcer le rétrécissement, une sonde conique plus mince, munie d'une extrémité arrondie (fig. 260).

Otto Becker a démontré que l'on peut pratiquer le cathétérisme à travers le conduit lacrymal supérieur intact, et même

1. Voy. *Archiv für Ophtalmologie*, 1861, VIII, 1, p. 94.

en employant des sondes assez fortes dont l'extrémité est conique.

Quel que soit le procédé employé, il est bon de faire suivre son emploi d'injections d'eau fraîche dans le sac et dans le canal nasal. Si l'on ne parvient pas à faire passer l'injection par le nez, il faut se servir de sondes creuses auxquelles on adapte une poire de caoutchouc remplie d'eau ou une seringue. La sonde introduite dans le canal, on applique la petite poire, et l'on fait passer le courant d'eau à travers la sonde que l'on retire progressivement du canal et du sac lacrymal. On peut employer aussi des injections d'eau tiède ou des liquides antiseptiques pour nettoyer le canal nasal et pour diminuer l'engorgement de la muqueuse, et de la même manière des liquides astringents comme la solution de sulfate de zinc ou de cuivre. Pendant l'injection il faut engager le malade à incliner la tête en avant pour que le liquide, arrivé dans la cavité du nez, s'écoule par les narines.

Le cathétérisme du canal nasal doit être continué jusqu'au rétablissement de sa perméabilité. Lorsque l'inflammation est arrêtée, lorsque les larmes reprennent leur cours régulier et que le malade se trouve notablement soulagé, on fera bien de ne pas cesser le traitement tout d'un coup, mais d'espacer de plus en plus l'introduction des sondes, et de combattre ainsi la tendance à la récidive qui survient fréquemment. Habituellement je n'emploie pas de sondes plus fortes que les numéros 3 ou 4 de Bowman.

Chez les malades qui ne peuvent se présenter assez souvent à la consultation, ou chez ceux chez lesquels une application de quelques minutes ne paraît pas suffisante, j'ai pris pour habitude de laisser les sondes pendant un ou plusieurs jours en place. Je me sers alors de petites sondes à bouts olivaires et dont l'autre extrémité très mince est courbée à angle droit et repose dans le conduit lacrymal inférieur. Si cet attouchement irrite la conjonctive, je donne à l'extrémité la forme d'un angle aigu qui s'appuie sur la peau de la commissure interne. MM. *Bowman*, *Critchett* et *Schweigger* ont employé des sondes pareilles, et n'ont eu qu'à se louer de cette dilatation permanente du canal nasal. Cependant, si le résultat se fait trop attendre, j'essaye pendant quelques jours l'introduction des sondes les plus fortes de Bowman et de Weber, et je continue leur usage selon l'effet produit.

Quelquefois la continuation du larmoiement est due au volume exagéré de la caroncule lacrymale qu'il faut alors réduire à son volume normal par une ablation partielle. D'autres fois, l'état de la muqueuse seul peut être incriminé et exige des injections astringentes dans le canal et des injections d'une solution de nitrate d'argent dans le sac lacrymal.

Dans un certain nombre de cas on obtient, il est vrai, l'introduction et le passage facile des sondes dans le canal, mais ni les larmes, ni le liquide injecté au moyen de la sonde creuse ne passent par la narine. Il faut penser alors à l'obstruction de l'ouverture inférieure du canal nasal. Pour le déboucher, j'introduis une sonde cannelée aussi bas que possible dans le canal, puis je fais glisser le long de cette sonde un petit couteau très étroit et pointu avec lequel je perce l'obstacle. Cela fait, les injections passent régulièrement et doivent être continuées pendant quelques jours.

Il faut prêter aussi une attention toute particulière à l'altération qu'a subie le sac sous le rapport de ses dimensions. Lorsque, par exemple, le sac a été très dilaté et que ses parois sont fortement amincies ou distendues par le séjour prolongé des matières qui s'y sont accumulées, il arrive souvent, après que l'on a triomphé du rétrécissement du canal, que le sac, dont les parois sont relâchées et dilatées, ne reprend pas ses dimensions normales. Cette dilatation du sac peut devenir un obstacle sérieux à la guérison du malade.

Dans ces cas, il faut recommander au malade de vider fréquemment le sac avec le doigt, et de le comprimer aussi souvent et aussi longtemps que possible, afin de ne plus permettre qu'il se remplisse de nouveau. Pour combattre cette réplétion pendant la nuit, on peut avoir recours à une compression à l'aide de quelques compresses superposées que l'on fixe d'une manière convenable, au moyen de bandelettes agglutinatives ou d'un bandeau compressif.

Je ne me suis jamais servi ni du moyen conseillé par M. *Bowman*, et qui consiste à enlever par la dissection une portion de la paroi antérieure du sac, ni de celui de M. *Critchett* qui ouvre largement le sac, et applique dans son intérieur de la potasse à la chaux, de façon à en détruire une portion considérable sans endommager la peau.

M. *Weber*, dans le but d'empêcher pendant quelque temps

l'entrée des larmes dans le sac, produit une éversion temporaire du conduit lacrymal inférieur, à l'aide d'une ligature dans laquelle il comprend le point lacrymal et un petit repli de la peau externe. La faradisation du muscle orbiculaire paraît activer aussi le retour du sac à ses anciennes dimensions.

Dans la grande majorité des cas, la combinaison de ces différents moyens combat efficacement l'affection contre laquelle ils sont dirigés. Il faut avouer cependant que nous rencontrons des cas où, malgré un retour apparent des voies lacrymales à leur état normal, un certain degré de larmoiement persiste encore. Il faut, en outre, remarquer que, dans un certain nombre de cas, le cathétérisme du canal nasal doit être continué pendant longtemps, et qu'un traitement de plusieurs semaines, de plusieurs mois même, n'est pas possible dans toutes les circonstances, et n'est pas toujours suivi par les malades.

Dans ces cas on emploie avec avantage le procédé de *Stilling* qui consiste dans l'incision interne des rétrécissements du canal nasal, et s'exécute de la manière suivante: On incise tout d'abord le conduit lacrymal, et l'on introduit dans le canal une sonde exploratrice pour préciser le siège du rétrécissement. Après avoir retiré la sonde, on introduit le petit couteau de

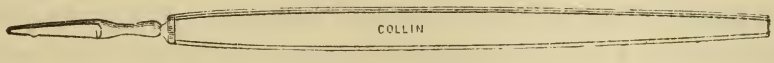

Fig. 261. — Couteau de *Stilling*.

Stilling (fig. 261), avec son tranchant en avant, et l'on glisse l'instrument jusqu'au rétrécissement. Si l'on sent distinctement celui-ci, on enfonce l'instrument jusqu'au manche ; puis on le retire un peu, et l'on pratique des incisions dans trois directions différentes, jusqu'à ce que l'instrument, qui d'abord était emprisonné, puisse être tourné sur lui-même dans tous les sens. On retire le couteau, et l'opération est terminée. D'après l'auteur de la méthode, on doit se garder de faire suivre cette opération d'une introduction de sonde. D'autres chirurgiens préfèrent employer immédiatement après la section des rétrécissements, le cathétérisme du canal nasal à l'aide des sondes de Weber.

Je me sers du procédé de Stilling dans tous les cas de rétrécissement isolé difficile à dilater, où il m'a toujours donné

d'excellents résultats. Je ne l'emploie jamais lorsque la perméabilité du canal est gênée à la suite d'un gonflement général de la muqueuse que l'on guérit plus facilement et avec moins de danger pour l'avenir à l'aide d'injections astringentes. Pour inciser un rétrécissement isolé, j'introduis une sonde cannelée et je fais glisser le long de sa rainure un petit couteau étroit convexe et sans pointe. Après avoir retiré la sonde, je pratique les incisions, je fais passer immédiatement après une sonde forte et je termine l'opération par des injections d'eau froide.

La cause du larmoiement doit être recherchée aussi, en l'absence de tout rétrécissement du canal lacrymal, dans une position vicieuse des bords palpébraux accompagnée d'une occlusion insuffisante des paupières avec action défectueuse du muscle orbiculaire. Cette étiologie a été surtout démontrée par *Ad. Weber* [1], qui a inventé en même temps des procédés très ingénieux pour y remédier.

Dans certains cas on constate un rétrécissement de la fente palpébrale par raccourcissement cicatriciel du bord libre des paupières (à la suite de blépharites). La paupière inférieure est alors tendue entre les ligaments palpébraux externe et interne et n'exécute plus pendant l'occlusion palpébrale le déplacement en dedans qui a pour effet de comprimer le sac lacrymal. La peau paraît alors plissée à l'angle interne comme dans les cas d'épicanthus. Lorsque le malade essaye de fermer son œil, les points lacrymaux font saillie en avant. — Pour y remédier, on pratique la section du ligament palpébral externe de la façon suivante : On excise un ovale vertical allongé, comprenant la peau et la couche musculaire, dans une zone intermédiaire à la commissure palpébrale externe et à l'insertion du ligament palpébral externe sur le bord orbitaire. Après avoir dégagé les bords de la plaie en haut et en bas, on prend le ligament palpébral externe sur un crochet aigu et on le détache à coups de ciseaux. Cela fait, si l'occlusion palpébrale est encore imparfaite, on incise des deux côtés du ligament palpébral externe l'aponévrose tarso-orbitaire dans une direction parallèle au bord palpébral. Enfin, on réunit la plaie dans la *direction horizontale* par deux ou trois sutures. S'il y a en même temps une tendance à l'ectropion, on pratique l'excision seulement

1. *Annales d'oculistique*, 1875, t. XXIV, p. 249.

dans la peau et on la décolle, particulièrement à la paupière inférieure jusque contre le bord palpébral, pour lui rendre sa mobilité.

Dans une autre série de cas, les paupières sont relâchées ; elles semblent avoir de trop grandes dimensions et forment des plis cutanés nombreux. L'œil larmoie continuellement. — Si le relâchement porte uniquement sur le bord palpébral, on excise tout contre la commissure externe une demi-lune dont la concavité regarde en dedans et qui comprend la peau, l'aponévrose et le tendon. La largeur et le contour de la demi-lune seront plus ou moins prononcés, selon le degré de tension de la paupière qu'il s'agit de produire. On réunit les bords de la plaie dans la direction primitive par des points de suture qui comprennent la peau et le muscle. — Veut-on exercer une tension sur toute la largeur de la paupière, on excise de la même façon et au même endroit un lambeau en forme de V ouvert en dedans.

Dans une troisième catégorie des cas les paupières sont tellement relâchées que la commissure palpébrale externe s'est abaissée, la paupière supérieure recouvre un segment cornéen et la paupière inférieure laisse à découvert une plus grande partie de la sclérotique au-dessous de la cornée, particulièrement vers l'angle externe. — Pour y remédier, on excise tout contre la commissure externe un rectangle comprenant la peau, le muscle et l'aponévrose. Le ligament doit rester absolument intact, et la situation du rectangle doit être telle que son côté inférieur corresponde au bord inférieur du ligament palpébral. Selon l'effet à produire, on fera plus ou moins longue la diagonale du rectangle qui part de la commissure et se dirige en haut et en dehors. La réunion des bords de la plaie se fera de telle sorte que l'angle du rectangle situé contre la commissure vienne se placer à l'angle diamétralement opposé.

Ces opérations de *Weber* indiquent seulement les principes généraux que le praticien doit modifier et combiner, selon les conditions de chaque cas particulier.

Lorsque le larmoiement persiste malgré le traitement rationnel de sa cause, ou dans les cas où la cause ne peut être reconnue ou n'est pas accessible à nos moyens, on peut avoir recours à l'ablation de la glande lacrymale (voy. plus loin).

ARTICLE III

Phlegmon du sac lacrymal. Dacryocystite aiguë.

La maladie se manifeste par une rougeur de la peau voisine du grand angle de l'œil, et par une tuméfaction localisée à la région du sac lacrymal. La rougeur et le gonflement se propagent le long des paupières, et la conjonctive bulbaire même devient le siège d'hyperhémie et de chémosis. Cet état s'accompagne de douleurs intenses au niveau du grand angle de l'œil.

A ce moment, il est facile de confondre le phlegmon du sac lacrymal avec un abcès diffus du tissu cellulaire qui l'entoure (*anchilops*). Ce qui facilite le diagnostic de la dacryocystite, c'est que le malade indique généralement l'existence antérieure d'un larmoiement ou d'un catarrhe du sac.

D'ailleurs, au bout de peu de temps, on voit apparaître, au milieu de la tuméfaction générale de toute la région, une tumeur nettement circonscrite, de la forme et à l'endroit du sac lacrymal. Le gonflement s'y accroît en même temps que la douleur pulsatile augmente ; la peau prend une teinte rouge plus foncée, se ramollit, devient fluctuante, s'ouvre, et donne issue aux matières purulentes renfermées dans le sac lacrymal. L'évacuation de l'abcès procure un grand soulagement ; et, dans les cas heureux, l'inflammation cesse, l'ouverture du sac se rétracte et se ferme, et les larmes reprennent leur cours normal.

D'autres fois, le pus passe au delà de la paroi du sac, et se fraye un chemin vers un point assez éloigné du foyer morbide ; il en résulte un trajet fistuleux qui laisse écouler les produits morbides et, plus tard, les larmes (*fistules du sac lacrymal*). Cet état et la persistance du catarrhe de la muqueuse prédisposent à des récidives du phlegmon qui sont, en effet, fréquentes.

Étiologie. — Souvent le phlegmon du sac lacrymal survient à la suite d'un catarrhe des voies lacrymales ayant produit un rétrécissement du canal nasal. L'inflammation du périoste et

la carie des os du nez, chez les individus scrofuleux ou syphilitiques, produisent également la dacryocystite aiguë. Cette affection apparaît aussi à l'état idiopathique, parfois accompagnée d'érysipèle des paupières et de la face, à la suite de refroidissement.

Traitement. — Tout au début de l'affection, on applique des fomentations chaudes sur la partie malade ; on prescrit le repos, et l'on agit sur les intestins par un laxatif. Dès qu'on perçoit la fluctuation du sac, il est indispensable de le débarrasser d'une manière ou de l'autre de son contenu purulent. Autrefois on pratiquait, dans ce but, une incision à travers les téguments externes ; on vidait le sac et l'on profitait de l'ouverture ainsi faite pour appliquer sur la muqueuse du sac les médicaments nécessaires. Actuellement, nous ménageons, autant que possible, les téguments externes du sac, et nous réussissons à le débarrasser de son contenu morbide en ouvrant un des conduits lacrymaux, et en sectionnant le ligament interne, ce qui permet au pus de s'échapper librement par l'ouverture conjonctivale. L'application de cataplasmes ou compresses chaudes favorise l'écoulement du pus, et, au besoin, on emploie ultérieurement des injections dans le sac, et le cathétérisme du canal (voy. l'article précédent).

M. *Snellen* (d'après une communication écrite) institue le traitement suivant : Lorsqu'en cas de phlegmon du sac lacrymal le pus menace de perforation ou a déjà perforé, il pratique à travers la peau et la paroi antérieure du sac une incision étendue, introduit dans le sac un morceau aussi grand que possible d'éponge préparée et le laisse 12 à 24 heures en place. La plaie est alors suffisamment agrandie, et après avoir enlevé l'éponge il badigeonne toute la muqueuse du sac avec une solution de nitrate d'argent. La guérison se fait alors rapidement, et on commence, au besoin, le cathétérisme du canal nasal de la façon habituelle.

En cas de *fistules* du sac lacrymal, il faut avant tout rétablir, par le cathétérisme pratiqué à travers les conduits lacrymaux, l'écoulement des larmes par les voies normales. Ceci seul suffit, dans un certain nombre de cas, pour amener l'occlusion de la fistule. Si, cependant, cette dernière restait ouverte malgré le rétablissement de l'état normal dans l'excrétion des larmes, il

faudrait avoir recours à un des procédés opératoires qui tendent à fermer le trajet fistuleux et son orifice externe.

Ces procédés consistent dans l'incision du trajet fistuleux, dans l'excision de la membrane qui le tapisse à l'intérieur, et dans la réunion des bords de la plaie par une ou deux sutures. J'ai tiré, dans ces cas, un grand avantage de l'emploi de la méthode galvanocaustique, en introduisant dans le trajet fistuleux un fil de platine recourbé sur lui-même qu'on ne fait chauffer que lorsqu'il est bien mis en place et que les téguments externes sont soigneusement préservés du contact des fils. J'ai été obligé, quelquefois, d'appliquer cette méthode à plusieurs reprises ; mais, même dans ces conditions, je la préfère à toute autre, parce que les malades n'éprouvent pas la moindre douleur, et peuvent retourner immédiatement après cette petite opération, à leurs occupations ordinaires.

La *destruction du sac lacrymal* est réservée pour les cas les plus graves dans lesquels l'intégrité des parties est tellement compromise, que l'on ne peut plus espérer rétablir, même incomplètement, la liberté du canal nasal. Ce sont les cas où l'os et le périoste sont attaqués, où le sac a été le siège d'inflammations répétées, où il existe une suppuration continue des trajets fistuleux, où la peau est décolorée et altérée et où enfin on ne découvre plus de traces du canal nasal.

Les procédés pour la destruction du sac sont multiples; mais, en somme, pour être rationnels, ils doivent tous aboutir aux mêmes points, à savoir : 1° à oblitérer les conduits lacrymaux pour empêcher les larmes d'arriver jusque dans le sac ; 2° à détruire la muqueuse du sac pour amener son oblitération.

Pour détruire les conduits, je me sers de la méthode galvanocaustique avec un excellent résultat. Le fil de platine, recourbé sur lui-même, est introduit dans les conduits et chauffé à blanc ; on presse alors le fil contre la paroi interne du conduit jusqu'à ce qu'elle soit détruite. L'occlusion se fait ainsi rapidement, et, au besoin, cette manœuvre peut être répétée.

Pour déterminer l'oblitération du sac, on peut se servir du grattage à l'aide d'une curette tranchante (*curettage* de *Mandelstamm*), du galvano- ou thermocautère ou des caustiques solides, tels que la pâte de Vienne, la pâte de Canquoin, ou le nitrate d'argent.

D'une manière ou d'une autre, il faut ouvrir d'abord largement la paroi antérieure du sac lacrymal, de façon que, les bords de l'ouverture écartés, on puisse faire le curettage très complètement, porter la cautérisation sur tous les points de la muqueuse, et surtout sur les orifices internes des conduits lacrymaux. Ces opérations ne donnent pas lieu à une réaction excessive, que l'on pourrait toujours prévenir d'ailleurs, en appliquant des compresses froides et un bandeau compressif.

L'insuccès de la cautérisation dépend quelquefois de l'altération de la muqueuse épaissie sur laquelle le caustique agit difficilement. Il peut devenir nécessaire alors de faire précéder la cautérisation de l'excision de la membrane qui tapisse le sac.

M. *Berlin* a publié un certain nombre de cas dans lesquels il avait obtenu l'oblitération du sac par l'excision seule de la muqueuse, qu'il a enlevée tantôt dans sa totalité, tantôt par petits lambeaux en plusieurs séances[1].

ARTICLE IV

Inflammation de la glande lacrymale (Dacryoadénite). Hypertrophie et tumeurs de la glande lacrymale.

1° L'*inflammation* de la glande lacrymale, d'ailleurs assez rare, produit un gonflement plus ou moins considérable au bord supérieur et externe de l'orbite. La paupière supérieure est tuméfiée et hyperhémiée, la conjonctive injectée avec chémosis. Si le gonflement est considérable, le globe de l'œil peut être déplacé en bas et en dedans, et ses mouvements sont gênés lorsque le malade veut diriger le regard en haut et en dehors.

L'inflammation de la glande lacrymale est rarement aiguë. Dans ces cas, le toucher de la région indiquée est excessivement douloureux, le gonflement considérable ; on y perçoit d'abord une dureté circonscrite, puis de la fluctuation ; la peau se perce et le pus s'échappe de cette ouverture. Celle-ci peut se fermer au

1. Voy. *Compte rendu des séances de la Société ophtalmologique de Heidelberg* (session de 1868), dans les *Annales d'oculistique* de janvier-février 1869, p. 63.

bout de quelque temps, ou persister, et *une fistule de la glande lacrymale* s'établit, à travers laquelle des larmes s'échappent. La même terminaison peut aussi survenir dans l'inflammation chronique de la glande lacrymale.

L'inflammation aiguë, que l'on observe parfois des deux côtés en même temps, est due surtout à des traumatismes ou à des refroidissements, ou encore à un état infectieux, en même temps que les oreillons et à la suite de l'influenza. A l'état chronique, elle a été observée sur des sujets qui avaient longtemps souffert de conjonctivites et de kératites accompagnées d'un larmoiement considérable.

Le *traitement* de l'inflammation aiguë réclame une antiphlogose énergique sous forme de sangsues, puis des cataplasmes chauds ; lorsque la suppuration menace, il faut pratiquer une large incision de l'abcès. Dans l'inflammation chronique, on emploie des pommades iodurées et mercurielles.

2° L'*hypertrophie* de la glande lacrymale produit, avec un développement très lent et sans la moindre douleur, une tumeur circonscrite, lobulée, quelquefois assez dure, qui peut atteindre des dimensions considérables. Elle devient alors une cause de gêne pour les mouvements du globe de l'œil et de la paupière supérieure.

Cette hypertrophie survient sans cause connue ; on l'a vue aussi chez des enfants et même chez des nouveau-nés. On peut tenter un traitement résolutif par des frictions avec des pommades iodurées et mercurielles ; mais l'excision de la tumeur deviendra toujours nécessaire lorsque son volume produit une gêne notable pour le malade.

3° On a observé, dans la glande lacrymale, des adénomes (des deux côtés), des *tumeurs* fibreuses et des sarcomes, des kystes hydatiques, et, très rarement, des cancers. On les enlève en même temps que l'on pratique l'extirpation de la glande (voy. plus loin).

Le *dacryops* a été décrit parmi les tumeurs des paupières (p. 684).

ARTICLE V

Opérations pratiquées sur la glande lacrymale

L'opération de la *fistule de la glande lacrymale* ne présente pas d'autres difficultés que celle d'obtenir d'une manière définitive l'oblitération du trajet fistuleux. On s'est servi, dans ce but, de sondes munies de nitrate d'argent fondu et d'aiguilles chauffées à blanc, introduites dans la fistule.

On a tenté également la méthode galvanocaustique, des injections corrosives dans le trajet, et la réunion de l'ouverture fistuleuse par des sutures, après l'avivement ou l'excision des bords. M. *Bowman*[1] a obtenu un succès complet, en établissant une ouverture artificielle à la surface conjonctivale de la paupière supérieure.

Il procéda de la façon suivante : Un fil de soie simple fut armé d'une aiguille à chacune de ses extrémités ; l'une de ces aiguilles fut introduite par l'orifice fistuleux de la face externe de la paupière et dirigée un peu en haut, puis on lui fit traverser la paupière et la conjonctive, de manière à la faire ressortir, en entraînant une extrémité du fil, à la face interne de la paupière. La même manœuvre fut exécutée avec l'autre aiguille en traversant la conjonctive, à la distance d'un demi-centimètre à peu près de la première, et un peu plus près du bord adhérent de la paupière. Les extrémités du fil furent ramenées en dehors sur la commissure externe, et fixées à la tempe.

Dix jours après, introduction d'un fil plus gros qui amena un peu plus d'irritation que le premier. Enfin, on ferma l'ouverture extérieure de la fistule, en excisant la petite portion de peau qu'elle traversait, et l'on rapprocha la plaie au moyen de deux serres-fines. Quatre jours après, le fil fut retiré et la plaie était cicatrisée.

L'*extirpation de la glande lacrymale* est nécessitée par le développement des tumeurs dans la glande elle-même ou dans son voisinage, et par l'hypertrophie et l'induration de cette

1. Voy. *London Ophtalmic Hospital Reports*, I, p. 288.

glande. Elle a été conseillée et pratiquée pour obvier à un larmoiement rebelle à tout autre traitement (*Z. Laurence*)[1].

Lorsqu'il existe une hypertrophie ou une tumeur, l'opération commence par une incision de la peau pratiquée au-dessus de la tumeur, parallèlement au bord de l'orbite, et assez longue pour mettre à nu la partie antérieure de la tumeur que forme la glande altérée. On peut aussi, avant l'incision, attirer la paupière fortement en bas, et porter le couteau dans la peau du sourcil soigneusement rasé. Si la grandeur de la tumeur l'exige, on peut fendre, d'après le conseil de *Velpeau*, la commissure externe jusque vers la tempe, en mettant ainsi à découvert les deux tiers externes de la circonférence orbitaire.

La glande, ainsi mise à nu, doit être saisie avec un crochet ou une pince à griffe, attirée en avant et séparée de ses adhérences avec le bistouri ou des ciseaux. En cas d'induration de la glande, il est préférable de la dégager à l'aide des doigts et du manche du scalpel. Après avoir enlevé la tumeur, il faut soigneusement explorer avec le doigt la cavité où elle était contenue, afin de s'assurer s'il ne reste aucune induration. Lorsque le sang a cessé de couler, on nettoie la plaie de tous les caillots, et l'on en rapproche les bords par des sutures. Un bandeau compressif ramène le globe à sa position normale, et rapproche les parois de la cavité qui contenait la tumeur.

Le procédé de *Laurence*, pour l'extirpation de la glande lacrymale saine, est le suivant : Après avoir complètement anesthésié le malade, on divise la peau avec un scalpel étroit et long, immédiatement au-dessous du bord orbitaire, dans son tiers externe. On incise ensuite le fascia, et l'on pénètre dans l'orbite à l'endroit de la glande lacrymale. Cette dernière peut être sentie facilement, sous forme d'un corps lisse arrondi et consistant, lorsqu'on glisse le petit doigt le long du plancher de l'orbite.

Si l'on éprouve quelques difficultés à sentir la glande, Laurence conseille de diviser la commissure externe par une incision horizontale qui se réunirait à la première ; on forme ainsi un lambeau cutané triangulaire dont le sommet est tourné en dehors, et l'on découvre bien plus facilement la glande. Celle-ci

1. Voy. *Compte rendu du Congrès ophtalmologique de Paris de* 1867, p. 35.

doit être saisie alors avec un crochet double, attirée en avant et détachée avec l'extrémité du scalpel. L'hémorrhagie qui suit cette opération doit être arrêtée par une irrigation d'eau fraîche, et ce n'est que lorsque le sang a cessé de couler que l'on doit réunir les lèvres de la plaie par quelques sutures.

Dans un cas de larmoiement congénital des deux yeux où tous les traitements avaient échoué, j'ai pratiqué, chez une jeune fille de seize ans qui considérait cet état comme insupportable, des deux côtés l'extirpation de la glande lacrymale normale avec un succès complet (Voy. *Bulletin de la Société de chirurgie*, mai 1881). Pour éviter en cas de suppuration la rétraction cicatricielle de la paupière supérieure, j'ai pratiqué l'incision *au-dessus* des sourcils fortement tirés en bas, et suivant le rebord supérieur de l'orbite dans son tiers extérieur jusqu'à sa réunion avec le bord inférieur. Les parties molles détachées du périoste, j'ai mis la glande à nu et l'ai séparée de ses adhérences en l'attirant en avant. L'hémorrhagie arrêtée, j'ai fermé la plaie par quelques points de suture et appliqué un pansement boraté assez serré. La guérison se fit par première intention, de sorte qu'il en reste une cicatrice linéaire à peine visible. Le larmoiement a complètement disparu, sans que les yeux paraissent plus secs qu'à l'état normal.

Pour les cas de larmoiement auxquels je ne pouvais trouver d'autre cause qu'une hypertrophie de la glande lacrymale faisant saillie dans le cul-de-sac conjonctival, j'avais pratiqué souvent l'excision de la partie palpébrale de la glande lacrymale avec de bons résultats (voy. *Rev. gén. d'ophtalmologie*, p. 145, 1886). *De Wecker* a préconisé systématiquement cette opération qui s'exécute de la façon suivante : La paupière supérieure étant fortement renversée, on voit les lobules glandulaires faire saillie sous la conjonctive ; à cet endroit on excise la muqueuse horizontalement et on dissèque et détache à coups de ciseaux le paquet de glandes en commençant du côté interne jusque derrière le ligament palpébral externe. Il faut faire l'ablation aussi complète que possible, sans intéresser les tissus environnants. Un bandeau compressif suffit pour arrêter l'hémorrhagie post-opératoire. — Dans le cas où le larmoiement n'a pas sensiblement diminué dès le 3e ou le 4e jour, *Chibret* ouvre la cicatrice conjonctivale et cautérise la région de la glande avec un thermocautère.

MALADIES DE L'ORBITE

ARTICLE PREMIER

Inflammation du tissu cellulaire de l'orbite (phlegmon de l'orbite) et de la capsule de Tenon (tenonite). Périostite, carie et nécrose des parois de l'orbite.

1° L'*inflammation du tissu cellulaire de l'orbite* se manifeste dès le début par la tuméfaction érysipélateuse des paupières, et un chémosis séreux de la conjonctive. Le malade accuse des douleurs localisées dans la profondeur de l'orbite et des névralgies sus et sous-orbitaires. En même temps survient une protrusion progressive du globe oculaire dont les mouvements sont gênés dans toutes les directions. Quand le mal atteint un haut degré de développement, l'œil devient complètement immobile et le chémosis parfois si considérable qu'il empêche l'occlusion des paupières. La sensibilité est très grande et le malade atteint de fièvre, quelquefois de délire.

(Des symptômes analogues accompagnent la *thrombose du sinus caverneux* qui, cependant, se propage souvent sur l'autre côté, tandis qu'un phlegmon orbitaire des deux yeux serait tout à fait une exception. Enfin, la thrombose du sinus s'observe avec des phénomènes cérébraux graves et la terminaison est fatale.)

Ce développement de la maladie est généralement très rapide, rarement très lent ; dans ce dernier cas tous les symptômes sont moins accusés. Exceptionnellement, l'inflammation du tissu orbitaire se termine par résolution ; dans la grande majorité des cas, par suppuration. La peau des paupières devient alors violacée, la tuméfaction se localise sur un point déterminé, et l'on y constate une fluctuation plus ou moins prononcée. Enfin, l'abcès s'ouvre sur la paupière ou dans le sinus conjonctival.

La vision peut rester intacte ; cependant, il survient aussi une névrite optique avec atrophie consécutive du nerf. On a observé aussi le décollement de la rétine ou une choroïdite suppurative, complications qui s'expliquent par la communi-

cation des voies lymphatiques de l'espace sous-choroïdien et de la capsule de Tenon (*Schwalbe*).

Une forme plus bénigne de cette affection et dans laquelle l'inflammation siège exclusivement dans l'enveloppe fibreuse de l'œil a été décrite sous le nom de *capsulite*, ou *inflammation de la capsule de Tenon* (*tenonite*). Les symptômes, moins prononcés que dans le phlegmon de l'orbite, se résument dans une légère tuméfaction des paupières qui, d'ailleurs, peut aussi faire défaut, dans une injection sous-conjonctivale avec chémosis, une légère exophtalmie et une diminution de la mobilité de l'œil qui peut provoquer de la diplopie, lorsque la vision est intacte. Cette capsulite a été observée à la suite de traumatisme de la capsule (strabotomies), ou de la présence d'un cysticerque intra-orbitaire, dans les cas de panophtalmite, avec l'érysipèle de la face et, sous forme idiopathique, à la suite de refroidissement.

2° La *périostite de l'orbite* dans sa forme *aiguë* présente beaucoup d'analogie avec le phlegmon du tissu orbitaire. Comme caractères distinctifs, nous signalons dans la périostite des douleurs vives, quand on exerce un certain degré de pression sur le bord de l'orbite ; puis les paupières ne montrent pas dès le début un gonflement et une rougeur aussi vive que dans l'inflammation du tissu cellulaire; enfin, l'inflammation est souvent plus circonscrite, de sorte que le globe de l'œil est déplacé d'un côté ou de l'autre et sa mobilité plus gênée dans un sens que dans un autre. Les douleurs sont très vives et accompagnées d'une grande prostration des forces générales du malade.

La suppuration s'établit quelquefois très rapidement et le pus peut décoller le périoste, produire la nécrose des parois osseuses et une perforation dans les cavités voisines.

La périostite *chronique* présente une marche beaucoup plus lente. Des douleurs périorbitaires, et un léger gonflement de la paupière supérieure accompagnent la maladie. Elle peut se terminer par un abcès intra-orbitaire avec carie et nécrose de la paroi osseuse, ou par résolution, en laissant après elle un épaississement du périoste ou une exostose.

3° *Carie et nécrose de l'orbite.* — Ces affections, nous venons

de le dire, peuvent survenir comme conséquence de la périostite. Cependant la maladie débute souvent dans l'os même et siège tantôt vers son bord et de préférence à sa partie inférieure et externe, ou supérieure et externe.

Lorsque l'affection occupe le fond de l'orbite, elle pourra produire de l'exophtalmie, des douleurs et une réaction fébrile générale. Les caries du bord orbitaire se révèlent d'abord par l'œdème et le gonflement de la paupière intéressée, accompagnés plus tard d'une inflammation de la conjonctive. Au bout d'un temps assez prolongé, la collection purulente produit le symptôme de la fluctuation et finit par percer à travers le tégument de la paupière, ou dans le cul-de-sac conjonctival. Le pus de ces abcès a l'odeur fétide caractéristique de la carie osseuse.

Après l'ouverture de l'abcès, les symptômes inflammatoires de la peau et de la conjonctive ne disparaissent pas complètement, la suppuration continue. Il se forme un trajet fistuleux qui conduit sur la surface rugueuse de l'os dénudé, ou sur une esquille osseuse mobile. L'orifice externe de la fistule se couvre de bourgeons charnus ; ses bords se renversent et, lorsque le gonflement de la paupière a cessé, ils contractent des adhérences avec l'os. Enfin, le fascia tarso-orbitaire est souvent également attiré vers la portion malade du bord osseux et son raccourcissement devient la cause d'un ectropion de la paupière.

La fistule peut s'oblitérer passagèrement ; l'écoulement du pus s'arrête alors et les phénomènes inflammatoires (exophtalmie, douleurs, fièvre) reparaissent. La maladie peut durer ainsi pendant des années, avant que la suppuration ne tarisse. Cependant, elle prend parfois une marche plus rapide, à la suite de l'élimination d'un séquestre.

Étiologie. — Le phlegmon orbitaire s'observe à la suite de maladies graves (fièvres typhoïdes, scarlatines graves, fièvres puerpérales, la morve, la méningite purulente), après la pénétration d'un corps étranger ou la présence d'hydatides dans le tissu orbitaire et après des opérations pratiquées sur le sac ou la glande lacrymale. Il accompagne parfois l'érysipèle de la face et des paupières. Enfin, il se déclare à la suite de la périostite orbitaire.

La périostite survient à la suite de contusions et de blessures de la région orbitaire, ou par propagation de l'inflammation du

périoste des cavités voisines : les sinus frontaux, maxillaires, la cavité crânienne. Elle est plus fréquente dans la jeunesse que dans l'âge adulte.

La carie des parois orbitaires s'observe souvent chez les enfants scrofuleux, à la suite d'une cause occasionnelle comme des contusions, des chutes par exemple. Quelquefois la carie des os du nez, si fréquente dans la diathèse syphilitique, se propage jusqu'à la cavité orbitaire. De même, d'autres altérations, siégeant dans les cavités voisines, peuvent déterminer la suppuration et la perforation des parois orbitaires. Enfin, on a observé chez des vieillards la carie ou la nécrose de la paroi supérieure de l'orbite, sans cause connue.

Le *pronostic* du phlegmon orbitaire, sans périostite, n'est pas grave en lui-même, car la maladie s'éteint vite après l'évacuation des produits purulents. Il devient grave par la possibilité de voir l'inflammation se propager vers la cavité crânienne, et par son influence sur l'œil, dont la vision peut se perdre de la façon indiquée plus haut.

Dans la périostite, la gravité varie avec la siège et la phase de la maladie. Lorsqu'elle a été reconnue dès le début, qu'elle siège près du bord orbitaire et que l'on a ouvert rapidement l'abcès, l'affection peut s'éteindre sans se propager aux parties voisines. Mais quand la périostite est localisée vers la profondeur de l'orbite, elle menace de gagner la cavité crânienne, ou de produire un épaississement du périoste ou une exostose avec exophtalmie permanente, une cécité plus ou moins complète, ou une paralysie des muscles de l'œil.

Le pronostic de la carie et de la nécrose des parois orbitaires est toujours grave. Lorsqu'elle siège au bord de l'orbite, elle peut donner lieu à un ectropion ; dans la profondeur de cette cavité, elle peut se propager à travers le trou optique, les fentes sphénoïdales et sphéno-maxillaires : enfin le pus, après la destruction de la voûte de l'orbite, peut pénétrer dans la cavité crânienne. Chez les enfants faibles, la suppuration prolongée peut devenir mortelle par épuisement.

Traitement. — Sauf dans les cas de traumatisme de l'orbite, il faut s'abstenir du traitement antiphlogistique. Des cataplasmes chauds, des fomentations aromatiques, des frictions avec

l'onguent mercuriel belladoné, constituent le traitement local. La médication générale doit remplir les indications fournies par l'état des forces du malade et par l'existence d'une diathèse (syphilitique ou scrofuleuse).

Dès qu'on est en droit de supposer la présence du pus, il est urgent de l'évacuer par une incision. En cas de doute sur la présence du pus, on peut pratiquer une ponction exploratrice, à l'aide d'un bistouri étroit, dans le sillon oculo-palpébral, au niveau du bord orbitaire. Lorsque la fluctuation est manifeste, il faut ouvrir l'abcès par la muqueuse, si cela est possible, ou à travers la paupière.

L'ouverture de ces abcès est d'autant plus pénible, qu'ils siègent plus profondément et qu'ils donnent moins de fluctuation. On peut être forcé parfois de pénétrer profondément dans la cavité orbitaire, laquelle, on le sait, offre chez l'adulte environ 4 centimètres et demi de profondeur. Dans ces cas on enfonce un bistouri aigu entre le globe oculaire et la paroi de l'orbite, à l'endroit où le gonflement phlegmoneux paraît avoir mis plus d'écart entre le globe et l'orbite.

En ponctionnant, il faut avoir présente à l'esprit la direction de la paroi orbitaire, le long de laquelle on s'avance.

Ainsi, du côté interne de l'œil, par exemple, le bistouri doit être dirigé obliquement en arrière et en dehors; du côté externe, obliquement en dedans et en arrière, suivant une direction horizontale. Toujours faut-il pousser le bistouri avec modération, de manière à éviter la perforation d'une lamelle osseuse.

En général, il vaut mieux faire la ponction trop tôt que trop tard.

Si l'on opère trop tôt, de façon que la ponction ne soit suivie que de l'évacuation d'une très petite quantité de pus ou seulement de sang, on diminue par cela même l'intensité du processus, par le débridement partiel du tissu enflammé, ainsi que par la déplétion sanguine et l'ouverture de quelques petites cavités remplies de pus. En outre, ces petits abcès s'ouvriront plus facilement dans le canal de la plaie qu'à la surface des téguments, et l'on peut s'attendre à voir le pus se vider à travers l'incision, lors même qu'il ne s'en serait pas produit au moment de la ponction.

Une fois l'abcès vidé, on fera bien de s'abstenir de faire des

injections avec de l'eau tiède qui pourrait se répandre dans le tissu cellulaire, et augmenter l'inflammation et la suppuration. En revanche, on cherchera, au moyen d'explorations prudentes avec le stylet, à se renseigner sur l'état du périoste et de l'os qu'il recouvre. Si l'on sent le périoste épaissi ou même décollé par le pus, une incision profonde fait cesser la tension très douloureuse du périoste et empêche un décollement plus étendu. Lorsque le sondage a révélé la présence d'une esquille d'os, il faut l'extraire et, au besoin, agrandir la plaie extérieure.

Dans tous ces cas il faut introduire dans l'orbite un petit tube de drainage (en caoutchouc fenêtré). Si la suppuration fournit un pus de mauvaise nature et traîne en longueur, on emploie des injections de solutions antiseptiques (acide borique ou sublimé), plus tard de solutions astringentes faibles. Lorsque la surface de l'os carié cesse d'être rugueuse et que l'on sent l'abcès se remplir de bourgeons, il est permis de cesser le drainage et de laisser la plaie externe se fermer.

La proéminence du globe oculaire, qui persiste parfois après la guérison, doit être combattue par l'emploi d'un bandage compressif. La rétraction cicatricielle des téguments ne peut donner lieu à une opération qu'après la guérison de l'abcès ; on peut aussi essayer de la prévenir par l'occlusion temporaire des paupières (voy. *Blépharoraphie*, p. 701).

ARTICLE II

Blessures et corps étrangers de l'orbite. Emphysème. Hémorrhagies.

1° Les *blessures* de l'orbite sont dangereuses par les inflammations consécutives du tissu orbitaire, par la périostite, ou par la pénétration directe de l'instrument vulnérant, soit dans le nerf optique, soit dans la cavité crânienne. Nous en devons dire autant des corps étrangers qui se sont logés dans l'orbite. Cependant, des corps même assez volumineux restent parfois longtemps dans l'orbite, sans provoquer des symptômes inquiétants.

Lorsque le traumatisme a produit une fracture des parois orbitaires, sa gravité dépend surtout du siège et de l'étendue de

la fracture. Une lésion simple du rebord de l'orbite peut guérir sans complication ; une fracture simultanée des cellules ethmoïdales ou frontales s'accompagne habituellement d'emphysème de l'orbite et des paupières. Si la voûte de l'orbite a été lésée, le danger est grave à cause du voisinage du cerveau et de ses enveloppes, dont l'inflammation peut survenir encore au bout de quelques jours après la blessure.

Le *traitement* des blessures de l'orbite consiste, au début, dans l'antiphlogose (sangsues, compresses froides), et si nous ne pouvons éviter la suppuration, dans l'évacuation rapide du pus. Tout corps étranger doit être extrait aussitôt que sa présence est constatée. Lorsqu'on a reconnu son siège et sa nature, il faudrait, au besoin, élargir la plaie par laquelle il a pénétré, ou, si elle est fermée depuis longtemps, se frayer un chemin à travers une incision du sac conjonctival, en évitant soigneusement toute lésion du globe de l'œil.

2° L'*emphysème* résulte de la pénétration de l'air dans le tissu cellulaire de l'orbite. Il produit une propulsion du globe de l'œil et la sensation particulière de la crépitation au toucher. Il s'accompagne souvent d'emphysème des paupières, et d'ecchymoses lorsque sa cause est de nature traumatique.

Cette affection peut dépendre d'un emphysème généralisé, d'une déchirure du sac lacrymal, et d'une fracture des sinus frontaux ou des cellules ethmoïdales.

Le *pronostic* de l'emphysème lui-même est tout à fait bénin, et ne peut devenir grave que par les lésions traumatiques qui l'ont provoqué.

Le *traitement* doit se borner à l'application d'un bandage compressif.

3° Les *épanchements* sanguins dans l'orbite produisent l'exophtalmie, gênent la mobilité de l'œil, lorsqu'ils sont considérables, et s'accompagnent souvent d'ecchymoses palpébrales et conjonctivales.

On a observé quelques cas où ces hémorrhagies étaient survenues spontanément et sans cause connue. Le plus souvent

elles sont dues à des traumatismes (contusion de la région orbitaire, chute sur la tête avec fracture des os du crâne, etc.).

Le *traitement* consiste dans l'emploi de compresses froides au moment de l'hémorrhagie ; plus tard dans l'usage du bandeau compressif. Les incisions pratiquées dans le but d'évacuer le sang épanché sont inutiles, sauf dans les cas où la compression prolongée du globe de l'œil devient un danger sérieux pour cet organe. Ces cas sont rares, car le globe se déplace facilement et sans danger, et d'ailleurs les collections sanguines rétro-bulbaires se résorbent avec une grande facilité.

ARTICLE III

Goître exophtalmique, maladie de Graves ou de Basedow. Enophtalmie. Phtisie essentielle du globe (ophtalmomalacie).

Les symptômes du goître exophtalmique, encore mal expliqué dans sa nature et dans ses causes, consistent dans des troubles cardiaques, le gonflement de la glande thyroïde et dans l'exophtalmie.

Les palpitations sont souvent très pénibles, car le nombre des contractions du cœur monte jusqu'à 200 par minute. Au début de l'affection, le cœur n'offre pas de lésions ; plus tard, on y constate l'hypertrophie avec dilatation, surtout du ventricule gauche. On y perçoit aussi un bruit de souffle qui se propage dans l'aorte et dans les carotides.

L'augmentation de volume de la glande thyroïde, qui, d'ailleurs, n'existe pas dans tous les cas, est produite au début par une turgescence des vaisseaux de la glande dans laquelle on constate quelquefois des bruits et des pulsations diastoliques. Plus tard, il se développe un véritable goître avec dégénérescence gélatineuse ou cystoïde et induration fibroïde de la glande.

L'exophtalmie doit être attribuée à une hyperhémie et plus tard à une hypertrophie du tissu cellulaire de l'orbite. Elle existe généralement au même degré des deux côtés, mais parfois ce symptôme atteint un œil seul, ou à un degré moindre que l'autre. La propulsion de l'œil est quelquefois à peine pro-

noncée ; d'autres fois, elle est si considérable qu'elle empêche l'occlusion des paupières.

Un symptôme caractéristique de cette maladie, et d'autant plus important qu'il existe dès le début de l'affection et même avant l'apparition de l'exophtalmie, consiste dans un trouble d'innervation de la paupière supérieure (*de Graefe*). Celle-ci ne descend plus autant que de coutume, surtout lorsque le malade dirige le regard en bas, de sorte que dans cette position de l'œil, une partie de la sclérotique au-dessus de la cornée devient visible.

A côté des symptômes énumérés, il faut mentionner une grande prédisposition aux transpirations, le tremblement des mains, des troubles de digestion, surtout au début de la maladie, des vomissements fréquents, un abattement général, tous les signes de l'anémie. Lorsque l'exophtalmie est si considérable que les paupières ne recouvrent plus la cornée pendant le sommeil, on observe des conjonctivites, l'ulcération de la cornée comme dans la kératite neuro-paralytique et la perte de l'œil. En général la vision reste tout à fait normale. Avec l'ophtalmoscope on voit des pulsations très étendues des vaisseaux rétiniens (*O. Becker*).

Étiologie. — La maladie est beaucoup plus fréquente chez les femmes, surtout chez les jeunes femmes chlorotiques, que chez les hommes. Elle atteint ceux-ci à un âge plus avancé et prend alors un caractère plus dangereux.

Pronostic. — L'affection, presque toujours de longue durée, peut guérir au début complètement, ou elle s'arrête, en laissant après elle un léger degré d'exophtalmie ou de gonflement de la glande thyroïde. Tant que la fréquence anormale des battements du cœur persiste, il faut craindre une rechute. Le pronostic est plus grave chez les hommes, chez lesquels les complications cornéennes et une terminaison mortelle de la maladie ont été observées plus souvent.

Traitement. — Il faut se garder de toute médication débilitante. Les préparations iodées ont été rarement utiles, les bromures et la digitale servent pour modifier l'action excessive du cœur. On a vu de bons résultats de l'emploi de la teinture de

vératrum vert, des ferrugineux, d'une hydrothérapie modérée, d'une cure de petit-lait et d'un changement d'air. L'application du courant constant paraît en certains cas diminuer la protrusion du globe oculaire.

M. *Dujardin-Beaumetz* préconise des injections hypodermiques de 1/4 à 1/2 milligramme de duboisine.

L'exophtalmie peut devenir l'objet d'un traitement particulier, soit qu'elle persiste après la guérison de la maladie, soit qu'il s'agisse de prévenir les complications cornéennes. *De Graefe* conseille, pour remplir ces indications, la *tarsoraphie* (voy. p. 700), ou la *ténotomie* partielle du tendon du *releveur de la paupière.* Voici son procédé opératoire : On pratique d'abord une incision parallèle au bord palpébral supérieur, à une demi-ligne environ du bord supérieur du cartilage tarse. Après avoir excisé quelques fibres de l'orbiculaire, on met à nu le fascia tarso-orbitaire, dans lequel on remarque l'épanouissement du tendon du releveur. Au moyen d'un couteau mince et très pointu, on traverse cette couche, en prenant bien soin de ne pas traverser la conjonctive sous-jacente. La section doit s'étendre des deux côtés jusqu'aux limites du tendon, en laissant au milieu un pont d'une ligne de largeur. On détermine ainsi une sorte de demi-ptosis qui rétrograde dans la première quinzaine pour amener l'effet thérapeutique désiré [1].

On appelle *enophtalmie* l'enfoncement du globle de l'œil dans l'orbite qui a été observé à la suite de diminution du tissu graisseux (par *de Graefe*, chez les cholériques), après la paralysie du sympathique cervical et après des traumatismes, surtout du bord orbitaire supérieur.

La *phtisie essentielle* du globe ou *ophtalmomalacie* est caractérisée par une diminution rapide et considérable du tonus de l'œil (T — 2 ou — 3). L'œil devient subitement et sans cause très mou, se rapetisse, avec photophobie et accès neuralgiques. Cet état dure quelques heures ou quelques jours pour faire place à l'état normal. Lorsque la cause en est dans une lésion du grand sympathique cervical, il existe en même temps du

1. Voy. *Compte rendu du Congrès ophtalmologique international*, 1867.

myosis et une chute de la paupière supérieure. Dans d'autres cas on a invoqué un traumatisme ou des lésions des centres nerveux.

ARTICLE IV

Tumeurs de l'orbite.

Les tumeurs qui se développent dans l'orbite déplacent le globe oculaire en avant, et en même temps souvent latéralement, selon le volume et le siège du néoplasme. Les mouvements de l'œil sont presque toujours gênés, soit que la tumeur les empêche directement d'une façon mécanique, soit qu'elle atteigne les muscles ou leurs nerfs qui peuvent être seulement comprimés ou envahis par la dégénérescence. D'ailleurs le néoplasme, en grossissant, devient parfois adhérent au globe oculaire, ou même il continue à se développer dans l'intérieur de l'œil, après avoir traversé ses enveloppes. Cependant, il est de beaucoup plus fréquent de voir des tumeurs intra-oculaires perforer la sclérotique et se propager dans l'orbite.

Comme l'exophtalmie produite par une tumeur augmente assez lentement, les fonctions visuelles de l'œil ne sont pas exposées à un danger immédiat : d'une part, parce que le nerf optique supporte assez bien un certain degré d'extension, et, d'autre part, parce que la paupière supérieure s'allonge considérablement dans ces cas et continue à protéger la cornée. Ainsi, la vision peut se conserver assez longtemps, jusqu'à ce que l'irritation, la compression ou la distension du nerf optique amènent une névrite ou la dégénérescence atrophique. Si le nerf optique lui-même est atteint par la tumeur, l'atrophie de la papille et la cécité s'établissent d'emblée (voy. p. 368).

L'examen direct des tumeurs de l'orbite n'est pas possible, aussi longtemps qu'elles siègent très profondément. Le moyen de les atteindre est de pénétrer avec le petit doigt entre la paupière et le globe de l'œil, et d'explorer l'orbite à travers le sac conjonctival. D'autres fois, on peut être obligé de faire une ponction exploratrice pour s'assurer de la nature du néoplasme.

Les tumeurs qni se développent dans la partie antérieure de l'orbite sont naturellement plus accessibles au diagnostic ;

lorsqu'elles se propagent en même temps derrière le globe de l'œil et deviennent la cause d'exophtalmie, il n'est pas toujours possible de déterminer jusqu'où la tumeur s'étend.

Il importe, dans tous les cas, de prendre en considération les circonstances étiologiques, le mode de développement de la tumeur et les conclusions à tirer de l'état général du malade.

1° *Kystes et hydatides.* — Les kystes folliculaires de l'orbite peuvent prendre leur origine dans toutes les parties de l'orbite; mais le plus souvent ils sont primitivement en rapport avec un des follicules du derme palpébral, d'où ils peuvent s'enfoncer profondément dans la cavité orbitaire. D'autres fois on y a reconnu des kystes dermoïdes produits par l'invagination congénitale de la peau dans l'orbite. En se présentant à l'extérieur, le kyste forme entre le globe et le bord orbitaire une saillie arrondie et élastique, plus ou moins fluctuante et cédant sous la pression, de manière à rentrer dans la cavité orbitaire.

Les kystes se développent généralement assez lentement, sans que le malade en souffre beaucoup et sans que sa vue s'affaiblisse sensiblement. Plus rarement, le kyste s'accroît rapidement, atteint vite un développement très considérable et peut exercer une influence fâcheuse sur les fonctions de l'œil.

On les rencontre plus souvent chez les jeunes sujets que chez les adultes, et l'on a quelquefois signalé une contusion de la région orbitaire comme cause de cette maladie.

La paroi du kyste est, dans quelques cas, mince et séreuse; dans d'autres, épaisse et fibreuse, contenant des dépôts cartilagineux et même osseux. Le contenu peut être de la sérosité (*hygroma*), ou semblable à de la graisse (*stéatome*), ou à de la bouillie (*athérome*), ou enfin à du miel (*mélicéris*). Des poils, et même des germes dentaires, se sont trouvés dans le contenu de ces tumeurs de l'orbite, comme souvent dans les kystes dermoïdes.

Les deux formes d'*hydatides* observées dans l'orbite sont le cysticerque et l'échinocoque. Les caractères diagnostiques sont ceux des tumeurs orbitaires enkystées en général. Le cysticerque n'atteint guère des dimensions plus élevées que celles d'une grosse fève. Les échinocoques étaient tantôt isolés, tantôt

en assez grand nombre. L'un et l'autre donnent parfois lieu à une suppuration circonscrite du tissu orbitaire ou à une tenonite.

2° Le *lipome* de l'orbite est le produit d'une hypertrophie du tissu cellulo-graisseux, et siège tantôt dans l'espace intramusculaire, tantôt en dehors des muscles. Il se développe avec une lenteur excessive et donne à la palpation la sensation d'empâtement et de fausse fluctuation. En cas de doute, une ponction exploratrice indiquera la nature de la tumeur.

Le lipome survient généralement chez des jeunes gens et a été rencontré même à l'état congénital.

3° Le *fibrome*, qui d'ailleurs se trouve assez rarement dans l'orbite, prend son point de départ dans le périoste et s'y implante tantôt avec une large base, plus souvent avec un pédicule étroit. Il se développe lentement, se dirige du côté de la cavité orbitaire, en refoulant le globe oculaire, et s'y trouve presque toujours entouré d'une enveloppe de tissu cellulaire condensé. Le fibrome contient quelquefois des noyaux osseux, et donne, si notre doigt peut l'atteindre, la sensation d'une petite tumeur circonscrite, consistante et mobile. Très rarement son contenu se ramollit et occasionne alors la sensation de la fluctuation.

Lorsque le fibrome atteint des proportions considérables, il peut excaver ou même détruire la paroi de l'orbite.

4° Les *exostoses* se développent assez fréquemment dans l'orbite, à la suite de périostites et d'ostéites. Les tumeurs de cette nature se composent tantôt d'une enveloppe osseuse qui renferme une substance molle ; tantôt d'un noyau osseux entouré d'une substance cartilagineuse ; tantôt, enfin, d'un vrai tissu osseux parfaitement développé dans toute l'épaisseur de la tumeur et excessivement dur (*exostose éburnée*). La dernière forme est celle qui se rencontre le plus fréquemment dans l'orbite.

Les tumeurs éburnées s'accroissent lentement et peuvent rester stationnaires ; mais souvent leurs progrès, quoique lents, sont continuels, et elles envahissent alors les cavités voisines. Leur point de départ se trouve presque toujours dans l'eth-

moïde ou le frontal. Leur surface est irrégulière, noduleuse et, comme le nom de ces tumeurs l'indique, elles sont dures comme de l'ivoire.

5° *Sarcome et carcinome de l'orbite.* — Les tumeurs présentant le type du carcinome et du cancer médullaire sont souvent largement pourvues de pigment, et ont alors le caractère des tumeurs mélaniques. Les sarcomes sont tantôt de nature bénigne, tantôt de nature maligne. Dans le premier cas, ils se développent lentement, n'agissent sur le globe de l'œil que par la compression mécanique et ne donnent pas de récidives après l'extirpation.

Les tumeurs cancéreuses se développent parfois lentement, d'autres fois rapidement avec plus ou moins de douleurs. Elles s'attaquent aussi au jeune âge.

La forme du cancer dur, squirrheux, est rare dans l'orbite. Ces tumeurs sont généralement molles et peu résistantes, et peuvent communiquer au toucher une sensation trompeuse de fluctuation.

Les tumeurs carcinomateuses de l'orbite prennent naissance dans les cavités voisines de l'orbite, dans les parois orbitaires elles-mêmes, dans le tissu cellulo-graisseux rétrobulbaire, et plus souvent dans le globe oculaire, d'où elles se propagent dans l'orbite, soit en perforant la sclérotique, soit le long du nerf optique. Ce n'est que très rarement qu'un cancer orbitaire envahit, en se propageant, le globe de l'œil.

Lorsque la tumeur atteint celui-ci, elle le chasse devant elle et le détruit par compression; ou, lorsque les paupières ne peuvent plus recouvrir la cornée, cette membrane devient le siège d'ulcérations, et l'œil s'atrophie progressivement. Le cancer se propage aussi dans les cavités voisines, après avoir détruit les parois osseuses de l'orbite ou à travers les fentes naturelles de l'orbite.

6° Les *tumeurs vasculaires* de l'orbite se présentent sous forme de tumeurs caverneuses ou variqueuses, ou sous forme d'anévrismes.

Les *tumeurs caverneuses* comme les *tumeurs variqueuses* débutent presque toujours dans les paupières, d'où elles se pro-

pagent dans l'orbite. Cependant, on a aussi rencontré des tumeurs caverneuses ayant leur point de départ dans l'orbite même. Dans ce cas, elles étaient pour ainsi dire enkystées par une couche de tissu cellulaire condensé.

Les tumeurs vasculaires ont pour symptôme caractéristique de gonfler et d'augmenter de volume dans toutes les circonstances qui occasionnent une hyperhémie mécanique ou une gêne de circulation en général, par exemple lorsque le malade crie, ou fait des efforts musculaires, ou baisse la tête.

L'*anévrisme vrai* a été observé dans l'orbite dans quelques cas rares, comme anévrisme des artères ophtalmiques et de l'artère centrale de la rétine. Ces anévrismes sont toujours excessivement petits et ont peu d'influence sur l'état de vision et sur la position du globe oculaire.

L'*anévrisme faux* ou *diffus* est bien plus fréquent que le précédent. Il résulte d'une lésion d'une artère de l'orbite, soit que cette artère ait été auparavant le siège d'un anévrisme vrai qui vient à se rompre, ou que ses parois soient atteintes de dégénérescence athéromateuse (anévrisme *consécutif* ou par *anastomose*), soit que la lésion porte sur une artère jusque-là saine (anévrisme *diffus primitif*).

Les anévrismes intraorbitaires, surtout fréquents en Angleterre, n'ont été observés que chez des adultes, généralement après un coup ou une chute, et sans ces causes chez des femmes. Dans les cas traumatiques, on observe parfois au début les symptômes d'une fracture de la base du crâne : dans les cas spontanés, les malades perçoivent subitement dans l'orbite ou dans la tête comme un claquement de fouet ou le bruit d'un chien de fusil qui s'abat. La conjonctive s'injecte, les paupières présentent de l'œdème et s'ouvrent avec peine. Le malade éprouve une sensation de tension et de douleurs, des pulsations pénibles dans l'orbite et la tête.

Dans tous les cas il survient de l'exophtalmie ; quelquefois on voit apparaître une tumeur bosselée, mollasse, élastique, animée de pulsations très évidentes qui disparaissent lorsqu'on comprime la carotide du même côté. Lorsque le malade baisse la tête, les pulsations deviennent encore plus visibles et la coloration de la tumeur plus foncée. A l'aide du stéthoscope appliqué sur l'œil ou à côté, on entend distinctement un bruit de souffle d'intensité variable, ou des bruits particuliers de siffle-

ment, ou de battements qui gênent considérablement le malade lui-même, et qui sont quelquefois si forts qu'on peut les entendre encore à une certaine distance de l'orbite.

Tous ces symptômes peuvent survenir immédiatement après le traumatisme, ou quelque temps après, en augmentant lentement et progressivement. La compression de la carotide du côté malade produit une diminution sensible ou même la disparition des symptômes indiqués.

Traitement des tumeurs orbitaires. — Lorsqu'il s'agit d'exostoses ordinaires, il faut essayer l'usage prolongé de l'iodure de potassium à dose progressive jusqu'à 8 et 10 grammes par jour; j'en ai vu disparaître ainsi de très considérables. — L'opération des tumeurs orbitaires est indiquée pour les tumeurs malignes, et pour les autres lorsqu'elles gênent déjà les fonctions de l'organe visuel, ou lorsque l'augmentation rapide de leur volume menace l'existence de l'œil, ou nous fait prévoir des difficultés plus grandes dans leur opération ultérieure.

Le procédé opératoire est déterminé en général par la nature, le siège et l'étendue du néoplasme. On préfère habituellement pratiquer l'opération à travers la paupière, parce que l'opération à travers la conjonctive est plus pénible, et que l'on doit redouter des cicatrices vicieuses. Quelquefois, il suffit d'élargir la commissure externe des paupières; il peut aussi être nécessaire de séparer la paupière supérieure par deux incisions verticales montant de l'extrémité de chaque commissure vers l'arcade sourcilière et de la renverser ensuite sur le front.

D'habitude, on pratique, à l'endroit de la plus forte proéminence de la tumeur, une incision parallèle au bord orbitaire, qui doit pénétrer jusqu'à la surface de la tumeur, que l'on met ainsi à nu. Lorsque la tumeur a une grande étendue, il peut devenir nécessaire de faire une incision en forme de T. En tout cas, on sépare soigneusement la tumeur des parties environnantes, on l'attire à l'aide de pinces ou du tenaculum de Museux, et l'on finit par la détacher de toutes ses adhérences à l'aide du bistouri ou des ciseaux.

Pour arriver facilement à une tumeur située dans la profondeur de l'orbite et quand l'on veut conserver le globe de l'œil, *Krönlein* (*Beitr. zur klin. Chir.* IV. I. Tübingen, 1887) pra-

tique la résection ostéoplastique de la paroi externe de l'orbite de la façon suivante : Incision courbe à convexité antérieure, s'étendant de la ligne semi-circulaire du frontal au bord supérieur de l'arcade zygomatique ; cette incision comprend les parties molles et le périoste. Introduisant une spatule sous ce dernier, on en détache tout le feuillet externe jusque dans la fente sphéno-maxillaire. Section cunéiforme de l'os au moyen d'un ciseau, comprenant en haut l'apophyse externe du frontal, en bas l'apophyse orbitaire de l'os malaire et aboutissant à la partie la plus antérieure de la fente sphéno-maxillaire. On fait basculer le lambeau ostéo-musculaire en dehors, ce qui permet de mettre à nu tout le côté externe de l'orbite, sans que le nerf optique et le sous-orbitaire soient intéressés, et après extirpation du néoplasme, on remet ce lambeau en place et on le suture. Les suites de cette opération sont si simples, qu'on peut même la pratiquer lorsqu'il est nécessaire d'inspecter le fond de l'orbite.

La règle est d'enlever la tumeur aussi complètement que possible, si l'on veut prévenir les récidives ; en cas de rapports intimes entre la tumeur et le périoste, on fait bien de gratter ce dernier avec une rugine. Cette précaution devient même inévitable, lorsqu'on est à se demander si l'on n'a pas affaire à une tumeur carcinomateuse.

Dans les cas de *kystes*, il importe de les enlever dans leur enveloppe, car on a observé des cas où, après l'extirpation incomplète d'un kyste dermoïde, la suppuration s'est prolongée pendant des années jusqu'à ce qu'une nouvelle opération ait enlevé les derniers restes de l'enveloppe du kyste.

D'ailleurs, le traitement opératoire des kystes de l'orbite dépend absolument de la consistance de leur contenu, lequel peut être liquide, semi-liquide ou dense. Pour fixer définitivement ce diagnostic, on sera obligé, dans bien des cas, lorsque l'auscultation, la palpation et les commémoratifs ont démontré qu'il ne s'agit pas d'une tumeur anévrismale, de procéder à une ponction exploratrice. Ce moyen ne donne une certitude absolue que lorsqu'il s'écoule par la canule un liquide plus ou moins fluide. En ce cas, une simple ponction, suivie au besoin d'injections irritantes, ou une incision de plus d'étendue suffisent pour la guérison, qui est déterminée alors par une inflammation adhésive.

Lorsque ces kystes à contenu fluide sont très considérables et s'étendent dans la profondeur de l'orbite, il serait dangereux de provoquer la suppuration, car on en a vu qui étaient en contact direct avec les enveloppes du cerveau. Dans ces cas, les injections irritantes ou l'introduction de charpie dans le kyste ne doivent pas être mises en usage; et il est plus prudent de répéter les incisions et les ponctions, et d'employer le bandage compressif.

Quand les kystes ont un contenu dense et sont de dimension moyenne, il faut en pratiquer l'extirpation, en ayant soin, lorsqu'on est arrivé dans la dissection près de la membrane d'enveloppe, de se servir plutôt du doigt et du manche du scalpel que du tranchant, pour ne pas ouvrir la membrane d'enveloppe, ce qui rendrait très difficile et même impossible l'énucléation complète du kyste.

Pendant toutes ces opérations, il faut préserver avec soin le globe oculaire de tout tiraillement et même de toute secousse inutile. Ce n'est que lorsqu'une extirpation complète du néoplasme ne serait pas possible sans excision simultanée de l'œil, et que ce dernier aurait subi déjà des altérations matérielles, que l'enlèvement du globe oculaire est indiqué (voy. plus loin). Mais, dans la plupart des cas de tumeurs, et toujours lorsque la tumeur est située en dehors des muscles oculaires, le globe doit rester intact, lors même que l'on serait obligé de le mettre à nu dans une grande étendue. L'expérience a, en effet, démontré que, même dans ces circonstances, le globe oculaire peut être conservé et reprendre ses fonctions.

Les tumeurs *vasculaires* de l'orbite ont été soumises à différents traitements. Dans les cas rares de tumeur caverneuse circonscrite, on pratique l'excision. Les tumeurs anévrismales ont été soumises tantôt à la compression, tantôt à la ligature, tantôt enfin à la coagulation du sang par des moyens directs. Parmi ces derniers, il faut nommer l'injection de perchlorure de fer (*Motteggia*, *Désormeaux*, *Bourguet*) [1], de lactate de fer (*Brainard*) [2], l'acupuncture, l'électrolyse.

La compression a été exercée tantôt directement sur l'ané-

1. Demarquay, *Traité des tumeurs de l'orbite*, 1860, p. 348.
2. Voy. *The Lancet*, 1853, et *Union médicale*, nº 104.

vrisme, tantôt sur le tronc carotidien. La ligature paraît avoir eu le plus de succès : car, sur trente-deux cas rapportés par MM. *Demarquay* [1], *Zander* et *Geissler* [2], il y a eu vingt-deux succès, huit guérisons incomplètes et deux cas de mort. Les deux derniers engagent à réserver l'intervention chirurgicale pour les cas où elle paraît indispensable, d'autant plus qu'on a vu disparaître spontanément les symptômes de l'anévrisme.

Une mention particulière doit être faite pour les tumeurs *osseuses* qui opposent à l'extirpation les plus grands obstacles, puisque leur dureté les rend presque inattaquables par les instruments chirurgicaux. Leur extirpation n'est possible que lorsqu'on réussit à détacher la tumeur en masse [3]; car la dureté de ces tumeurs éburnées s'est toujours opposée aux tentatives d'extirpation partielle. Nous avons à peine besoin de dire qu'il faut renoncer à toute opération, lorsque la tumeur, largement implantée dans les parois de l'orbite, ne pourrait être extirpée qu'en courant le risque d'ouvrir la cavité crânienne. C'est dans des cas pareils que l'on a même vu survenir la mort après les tentatives d'opération.

Lorsque l'énucléation d'une tumeur orbitaire est faite et l'écoulement sanguin arrêté, on ferme la plaie des téguments par des sutures, en laissant cependant ouvert un coin de la plaie pour l'introduction d'un tube à drainage. La cavité où siégeait la tumeur se remplit de granulations qui amènent rapidement la cicatrisation. Mais il n'est pas rare aussi qu'il reste un trajet fistuleux dont l'occlusion définitive exige l'emploi de pommades irritantes ou des cautérisations.

ARTICLE V

Extirpation du globe oculaire et du tissu orbitaire.

L'*énucléation* du globe oculaire seul a été déjà décrite page 179.

1. *Traité des tumeurs de l'orbite.* Paris, in-8, p. 547.
2. Zander u. Geissler, *Die Verletzungen des Auges.* Leipzig et Heidelberg, 1864.
3. Voy. Maisonneuve, *Gazette des hôpitaux*, 1853, n° 95 ; Heynes-Walton, *Operative Ophtalmic surgery.* London, 1853, p. 345; Textor, *Würzburger Medic. Zeitschrift*, t. VII, p. 5.

M. *Tillaux* a proposé [1] la modification suivante du procédé de Bonnet :

Après avoir pratiqué la ténotomie du muscle droit externe, l'opérateur exerce sur l'œil une forte traction en dedans, pénètre avec les ciseaux en arrière du globe oculaire, et sectionne le nerf optique à son entrée dans l'œil. Il saisit enfin le segment postérieur du globe oculaire avec la pince et l'attire en dehors, d'arrière en avant, en le faisant basculer à travers la plaie conjonctivale, de façon à rendre ce segment antérieur. Les muscles droits et obliques et la capsule se trouvent ainsi tendus sur la sclérotique et se coupent avec la plus grande facilité au ras de leur insertion.

L'*extirpation* du globe oculaire et du tissu orbitaire est indiquée dans les cas de néoplasmes de nature maligne et ayant envahi le globe oculaire et l'orbite. Cette opération, excessivement douloureuse, exige l'emploi du chloroforme. Un aide surveille l'anesthésie, un autre fixe la tête du malade et ouvre les paupières, un troisième enfin doit s'occuper exclusivement d'éponger le sang, à mesure que l'hémorrhagie se produit.

Pour faciliter les manœuvres opératoires dans l'intérieur de l'orbite, on prolonge l'angle palpébral externe au moyen d'une incision faite avec le bistouri. Après avoir fixé le globe oculaire avec une érigne ou un tenaculum de Museux, on dissèque les paupières en séparant leurs faces internes du globe de l'œil, on les renverse en haut et en bas, et on les fait tenir par des crochets mousses ou des pinces. Ensuite, tirant de la main gauche le globe oculaire en avant et en haut, l'opérateur plonge un bistouri droit, tenu comme une plume à écrire, dans l'angle orbitaire interne, le long de l'ethmoïde jusqu'auprès du trou optique. Il le promène de dedans en dehors sur toute la demi-circonférence inférieure de l'orbite, pour en détacher les parties molles, jusqu'à l'angle externe. Baissant alors l'érigne, on attire le globe oculaire en avant et en bas. On promène le bistouri en partant de l'angle interne tout au long de la demi-circonférence supérieure, de manière que les deux incisions viennent se réunir à l'angle externe. L'œil ne tient plus alors qu'au fond de l'orbite, par les muscles et le nerf optique for-

1. *Bulletin de thérapeutique*, 15 juillet 1872, p. 24.

mant un pédicule que l'on coupe d'un seul coup et aussi loin que possible en arrière, avec des ciseaux courbes.

Si la glande lacrymale est comprise dans la dégénérescence pour laquelle on extirpe le globe de l'œil, le chirurgien doit l'enlever, soit en la comprenant dans l'incision supérieure, soit en la détachant ultérieurement après l'extirpation du globe oculaire.

Le gros de la tumeur enlevé, on explore soigneusement, avec le doigt, la cavité orbitaire, et partout où l'on découvre du tissu malade on l'excise soigneusement jusqu'à l'os ; au besoin on rugine même le périoste et, dans quelques cas, on peut même être contraint d'enlever une partie de la paroi osseuse. Lorsque le néoplasme a traversé la paroi orbitaire, on réussit parfois à le retirer à l'aide d'une érigne et à l'extirper plus complètement.

Quand les paupières sont comprises dans la dégénérescence, on les cerne par deux incisions semi-lunaires qui suivent les bords de l'orbite et circonscrivent toutes les parties altérées.

L'hémorrhagie considérable à laquelle il faut s'attendre après l'extirpation de l'œil doit être combattue au moyen d'injections d'eau glacée, et par le tamponnement. Ce dernier est presque toujours d'un effet sûr et rend inutile la ligature de l'artère ophtalmique et de ses rameaux, l'emploi de perchlorure de fer ou du fer rouge. Ces deux derniers moyens présentent un danger sérieux à cause du voisinage du cerveau ; le perchlorure surtout, parce qu'il arrête la circulation et produit une altération chimique du sang dans les vaisseaux à une assez longue distance ; néanmoins, on est quelquefois forcé d'y avoir recours.

Le tamponnement se fait à l'aide de petites boulettes de charpie imbibées d'une solution antiseptique sur lesquelles on ferme les paupières, les recouvrant de lint boraté, d'ouate phéniquée et fixant tout ce pansement à l'aide d'un bandeau compressif serré. Lorsqu'on a réussi à arrêter le sang, avant l'application du bandage compressif, on peut procéder à la réunion de la commissure externe au moyen de quelques points de sutures.

Le bandeau ne doit pas être changé dans les premières vingt-quatre heures, et son application est à continuer jusqu'à ce que l'orbite se trouve couverte d'une couche de granulations.

Pendant tout ce temps, le malade doit être entouré de soins et de précautions comme après les lésions graves; l'inflammation locale et la fièvre générale doivent être combattues par les moyens employés ordinairement.

Lorsque tout danger d'une hémorrhagie consécutive a disparu, que l'orbite se remplit de granulations, le bandage devient inutile, et il suffit alors de nettoyer plusieurs fois par jour l'orbite avec des injections d'une solution d'acide borique, jusqu'à ce que la cicatrisation soit complète.

Si les granulations se forment très lentement, ou si elles sont pâles et flasques, il peut devenir utile d'employer une pommade irritante, la teinture d'opium, le nitrate d'argent, etc.

ARTICLE VI

De la prothèse oculaire (application d'un œil artificiel).

L'emploi d'un œil artificiel a surtout pour but de diminuer, autant que possible, la difformité qui résulte de la présence d'un œil fortement altéré ou de l'absence du globe de l'œil dans l'orbite. Il empêche, en outre, dans les cas où le globe oculaire a été perdu ou lorsqu'il a considérablement diminué de volume, le rétrécissement consécutif de l'orbite, l'enfoncement et l'atrophie des paupières, ainsi que l'inversion des bords palpébraux, si souvent cause d'une irritation pénible du sac conjonctival. Enfin, l'emploi d'une pièce artificielle, en rendant aux paupières leur position normale, facilite le passage régulier des larmes et empêche l'épiphora et ses suites fâcheuses.

Pour qu'une pièce artificielle remplisse ce but, il est nécessaire, non seulement qu'elle soit fixée en avant par les paupières, mais encore que la face postérieure concave de l'émail s'appuie en autant de points que possible sur la conjonctive bulbaire sans cependant l'irriter.

Il résulte de ce que nous venons de dire que les conditions les moins favorables à la prothèse oculaire se rencontrent dans les cas où l'on a pratiqué l'extirpation du globe de l'œil et du tissu orbitaire, la pièce réparatrice ne jouissant alors d'aucune mobilité. Les circonstances sont plus favorables après l'évis-

cération ou l'énucléation ; la conservation des muscles donne alors une certaine mobilité au sac conjonctival contre lequel la pièce artificielle s'applique, et cette dernière suit, au moins en partie, l'œil sain dans les mouvements qu'il exécute.

Les plus beaux résultats sont fournis par la prothèse oculaire, lorsque la petite pièce artificielle peut s'appuyer sur un moignon dont les excursions sont aussi étendues qu'à l'état normal.

Lorsque le globe de l'œil, dont l'altération rend l'emploi d'une pièce artificielle désirable, est d'un volume supérieur ou même égal à celui de l'œil normal, il est impossible de faire porter un œil artificiel aussi mince qu'il soit. Il devient alors nécessaire de diminuer dans une juste mesure le volume de l'œil, soit en pratiquant une des méthodes décrites pour l'ablation des staphylômes antérieurs (voy. p. 174), soit en pratiquant l'exentération (p. 180).

D'autres fois, en cas de symblépharon, il a été nécessaire de séparer les paupières du moignon et même de transplanter un lambeau de conjonctive pour créer un emplacement à l'œil artificiel (voy. plus haut opération du symblépharon).

La pièce artificielle ne doit être portée que lorsque la conjonctive ou le moignon ne présentent plus trace d'inflammation et de sensibilité. On commence habituellement par un œil d'un petit volume, et l'on augmente progressivement sa grosseur jusqu'à ce qu'il soit semblable, autant que possible, à l'autre œil sain.

Pour l'appliquer, on saisit la pièce par son bord externe et on la glisse d'abord au-dessous de la paupière supérieure relevée ; puis, abaissant la paupière inférieure, on introduit entre elle et le moignon le bord inférieur de l'œil artificiel. Pour l'enlever, il suffit d'abaisser la paupière inférieure et d'introduire la tête d'une grosse épingle ou un petit crochet *ad hoc* derrière le bord inférieur de la pièce.

FIN.

APPENDICE

Prescriptions sur l'aptitude visuelle au service militaire.

1° L'aptitude au service *actif* exige une acuité visuelle *binoculaire* supérieure ou tout au moins égale à 1/2, sans correction par des verres, excepté pour la myopie. D'autre part, l'acuité visuelle *monoculaire* ne doit descendre ni pour l'œil droit ni pour l'œil gauche au-dessous de 1/10.

2° Seront versés dans le service *auxiliaire* les jeunes gens qui ont une acuité visuelle entre 1/2 et 1/4 de l'un des yeux, à condition que l'acuité visuelle de l'autre œil ne soit pas inférieure à 1/10. Ici encore, la correction par les verres ne sera faite qu'en cas de myopie.

Une acuité visuelle inférieure aux limites indiquées ci-dessus confère l'exemption et entraîne la réforme.

La *myopie* entraîne l'exemption du service actif quand elle est supérieure à 6 dioptries et quand la myopie étant égale ou inférieure à 6 dioptries, l'acuité visuelle n'est pas ramenée aux limites indiquées plus haut au premier paragraphe. Dans ce cas si l'acuité visuelle est ramenée par des verres concaves aux limites indiquées au deuxième paragraphe, la myopie est compatible avec le service auxiliaire. La myopie supérieure à 6 dioptries est compatible avec le service auxiliaire, à condition que l'acuité visuelle soit ramenée par des verres concaves aux limites stipulées plus haut au deuxième paragraphe.

Prescriptions sur l'aptitude visuelle au service de la marine.

Pour les *mousses* et les engagés *volontaires*, la vue doit être complètement normale, sans amétropie ni daltonisme.

Pour les hommes de l'*inscription maritime*, la diminution de l'acuité visuelle au-dessous de 3/5 pour l'un des yeux et de 2/5 pour l'autre œil, ou le rétrécissement du champ visuel du côté des tempes de plus de la moitié, entraîne l'inaptitude au service.

Pour les *hommes du recrutement*, les prescriptions sont les mêmes que pour l'armée : ils ne pourront faire du service à bord des navires que si leur acuité visuelle n'est pas abaissée au-dessous des limites fixées pour les inscrits (3/5 pour un œil et 2/5 pour l'autre). Dans le cas contraire, ils seront employés à terre dans les divisions.

Prescriptions sur l'aptitude visuelle exigée pour les candidats aux écoles militaires.

École spéciale militaire (section de cavalerie, Saint-Cyr) et École de Saumur : minimum d'acuité visuelle : égale à 1 d'un œil, égale ou supérieure à 1/2 de l'autre ; maximum de la myopie : 3 dioptries.

École spéciale militaire (Infanterie, Saint-Cyr), École militaire d'infanterie (Saint-Maixent), École du service de santé militaire (Lyon), docteurs en médecine admis directement à l'École d'application du service de santé (Val-de-Grâce) et vétérinaires stagiaires militaires : minimum d'acuité visuelle : égale à 1 d'un œil, égale ou supérieure à 1/4 de l'autre ; — maximum de la myopie : 4 dioptries.

Élèves de l'École polytechnique affectés aux armes de l'artillerie et du génie, École de sous-officiers de l'artillerie et du génie (Versailles), École d'administration militaire (Vincennes), pharmaciens de 1re classe admis directement à l'École d'application du service de santé et élèves en pharmacie du service de santé : minimum d'acuité visuelle : égale ou supérieure à 1/2 d'un œil, égale ou supérieure à 1/10 de l'autre ; — maximum de la myopie : 6 dioptries.

TABLEAU DES DIOPTRIES (voy. p. 510)

et des numéros correspondants de l'ancienne série des verres de lunettes.

DIOPTRIES.	ANCIENNE SÉRIE.	DIOPTRIES.	ANCIENNE SÉRIE.
	Nos		Nos
0,25	—	5	8
0,50	80	5,50	7
0,75	48	6	6 1/2
1	40	7	6
1,25	32	8	5
1,50	26	9	4 1/2
1,75	24	10	4
2	20	11	3 1/2
2,25	18	12	3 1/4
2,50	16	13	3
2,75	14	14	2 3/4
3	13	15	—
3,50	12	16	2 1/2
4	10	18	2 1/4
4,50	9	20	2

N. B. — Pour trouver le nombre des dioptries correspondant à un numéro donné de l'ancien système, ou inversement, il faut se rappeler qu'une dioptrie (D) correspond à une lentille de 1 mètre = (à peu près) 40 pouces de distance focale :

1° On trouve le nombre des dioptries qui correspond à un numéro donné de l'ancien système, en divisant 40 par le numéro du verre ; par ex. : Combien de dioptries représente l'ancien numéro 20 ? Réponse : $\frac{40}{20} = 2$ D. Ou : Combien de dioptries représente l'ancien numéro 8? Réponse : $\frac{40}{8} = 5$ D.

2° On trouve le numéro de l'ancien système qui correspond au nombre donné de dioptries, en divisant les dioptries par 40 ; par ex. : 1 D $= \frac{1}{40} =$ n° 40 ; 2 D $= \frac{2}{40} =$ n° 20 ; 0,50 D $= \frac{40}{1/2} = \frac{1}{80} =$ n° 80.

TABLE ALPHABÉTIQUE DES MATIÈRES

A

Abaissement de la cataracte..... 482
Abcès de la cornée..... 141
— des paupières..... 671
Abduction de l'œil..... 658
Accommodation..... 502
— (anomalies de l'). 508
— (paralysie de l')..... 573
— (spasme de l')..... 578
Achromatopsie..... 374
Adduction de l'œil..... 658
Age (influence sur la vision)..... 519
Albinisme..... 291
Amauroses et amblyopies..... 370
Amaurose simulée..... 391
— urémique..... 384
Amblyopie congénitale..... 374
— exanopsie..... 376
— par commotion du globe de l'œil et par action réflexe..... 385
— par intoxication..... 383
— saturnine..... 384
Amétropie..... 507
Anémie de la rétine..... 320
Anérythropsie..... 375
Anévrisme de l'artère ophtalmique..... 786
Angiome de la conjonctive..... 118
— des paupières..... 684
Anisométropie..... 570
Aniridie..... 221
Ankyloblépharon..... 691
Anomalies congénitales de la choroïde..... 290
— — de la cornée..... 184
— — de l'iris..... 219
— — des paupières... 748
Anomalies congénitales de la rétine..... 352
— de la forme et du contenu de la chambre antérieure..... 219
— des points lacrymaux et des conduits lacrymaux..... 750
Anthrax des paupières..... 671
Aphakie..... 499
Apoplexies de la choroïde..... 283
— du nerf optique..... 368
— de la rétine..... 339
Aquo-capsulite..... 201
Arc sénile..... 165
Argyrose..... 101
Aspect du fond de l'œil à l'état normal..... 21
Asthénopie accommodative..... 530
— musculaire..... 656
— rétinienne..... 380
Astigmatisme..... 551
— irrégulier..... 569
Atrophie de la choroïde..... 270
— de la conjonctive..... 114
— des nerfs optiques..... 362
Atropine..... 49
Avancement musculaire..... 651

B

Bandage protecteur..... 45
Basedow (maladie de)..... 779
Blépharite ciliaire..... 677
Blépharophimosis..... 691
Blépharoplastie..... 733
Blépharoraphie..... 699
Blépharospasme..... 688
Blennorrhée de la conjonctive... 62

Blennorrhée du sac lacrymal.... 754
Blessures de la conjonctive..... 113
— de la cornée..... 181
— du corps ciliaire..... 248
— de l'iris..... 210
— de l'orbite..... 777
— des paupières..... 741
Brûlures de la conjonctive..... 112
— de la cornée..... 173
— des paupières..... 747
Buphtalmie..... 169

C

Campimétrie..... 27
Cancer de la conjonctive..... 120
— de la cornée..... 181
— de la choroïde..... 286
— de l'orbite..... 785
Canthoplastie..... 698
Capsule de Tenon (inflammation de la)..... 772
Carcinome de l'orbite..... 785
Carie de l'orbite..... 773
Caroncule (enfoncement de la) après la ténotomie du droit interne..... 646
Cataracte..... 405
— adhérente..... 406
— arido-siliqueuse..... 409
— calcaire ou crétacée.. 411
— capsulaire..... 413
— corticale..... 409
— kystique..... 409
— lenticulaire (maturation de la)..... 480
— molle..... 409
— de Morgagni..... 410
— noire..... 410
— nucléolaire..... 409
— partielle..... 411
— polaire..... 413
— pyramidale..... 414
— secondaire..... 485
— sénile..... 410
— traumatique..... 414
— trémulante..... 411
— zonulaire..... 411
— (abaissement de la)... 482
— (diagnostic de la consistance de la)..... 416
— (discission de la)..... 471
— (extraction de la) dans la capsule..... 468
— (opération de la)..... 418
Catarrhe conjonctival..... 54
— folliculaire..... 57
Catharrhe printanier..... 90
— du sac lacrymal et du canal nasal..... 754
Cathétérisme..... 757
Caustiques. Leur application sur la conjonctive..... 68
Chalazion..... 682
Chambre antérieure (anomalies de la)..... 222
— — (cysticerques de la)..... 225
— — (hémorrhagies de la)..... 223
— — (paracentèse de la)..... 72
Champ visuel..... 27
Chémosis..... 112
Chorio-rétinite sympathique..... 255
— — syphilitique..... 328
Choroïde..... 190
— (anatomie de la)..... 190
— (apoplexies de la)..... 283
— (anomalies congénitales de la)..... 290
— (atrophie de la)..... 270
— (colobome de la)..... 290
— (décollement de la)..... 285
— (hémorrhagies de la).... 283
— (maladies de la)..... 261
— (mélanome de la)..... 286
— (ostéome de la)..... 289
— (rupture de la)..... 284
— (sarcome de la)..... 286
— (tubercules de la)..... 285
— (tumeurs de la)..... 286
Choroïdites..... 261
Choroïdite atrophique (ectatique). 270
— aréolaire (Fœrster).... 266
— disséminée (syphilitique)..... 264
— exsudative..... 261
— plastique simple..... 261
— suppurative..... 267
Chromatoptomètre de Chibret.... 34
Chromidrose..... 675
Colobome du cristallin..... 498
— de la choroïde..... 290
— de l'iris..... 220
— des paupières..... 748
Cicatrisation cystoïde..... 308
Cocaïne..... 50
Compression..... 45
Condylomes de l'iris..... 202
Conjonctive (anatomie de la)..... 51
— (angiome de la)..... 118
— (atrophie de la)..... 114
— (blennorrhée de la).. 62

Conjonctive (blessures de la)..... 113
— (brûlures de la)..... 114
— (catarrhe de la)..... 54
— (corps étrangers de la)..... 113
— (cysticerques de la).. 120
— (dégénérescence amyloïde de la)..... 105
— (dermoïdes de la).... 117
— (épithélioma de la)... 120
— (filaire de Médine dans la)..... 120
— (hyperhémie de la)... 54
— (kystes de la)..... 118
— (lipome de la)..... 117
— (lithiase de la)..... 121
— (lupus de la)..... 119
— (maladies de la)..... 53
— (mélanome de la).... 120
— (phlyctènes de la)... 84
— (polypes de la)..... 117
— (tumeurs de la)..... 116
— (tumeurs érectiles de la)..... 118
— (ulcères syphilitiques de la)..... 119
— (xérosis de la)..... 114
Conjonctivites..... 53
— atropinienne..... 106
— catarrhale..... 54
— diphthéritique..... 76
— granulaire..... 91
— printanière..... 90
— purulente..... 62
— pustuleuse, phlycténulaire..... 84
Corélysis 241
Cornée (abcès de la)..... 141
— (anatomie de la)..... 122
— (anomalies congénitales de la)..... 184
— (anomalies de courbure de la)..... 166
— (blessures de la)..... 183
— (cancroïdes de la)..... 181
— conique..... 166
— (corps étrangers de la)... 181
— (fistules de la)..... 151
— globuleuse..... 169
— (herpès de la)..... 132
— (mélanome de la)..... 181
— (opacités de la)..... 159
— (perforation de la)..... 151
— (phlyctènes de la)..... 132
— (sclérose de la)..... 161
— (staphylômes opaques de la)..... 172
Cornée (staphylômes pellucides de la)..... 166
— (staphylôme partiel de la). 172
— (staphylôme total de la)... 172
— (taies de la)..... 159
— (ulcère avec inflammation de la)..... 148
— (ulcère torpide de la)..... 149
— (ulcus serpens de la)..... 150
Corps ciliaire (anatomie du)..... 192
— (maladies du)..... 244
— (lésions du)..... 248
Corps vitré (anatomie du)..... 393
— (cholestérine dans le). 399
— (corps étrangers dans le)..... 399
— (cysticerques du)..... 401
— (décollement du)..... 403
— (épanchements dans le)..... 397
— (hémorrhagies du).... 397
— (inflammation du).... 394
— (liquéfaction du)..... 398
— (maladies du)..... 394
— (opacités du)..... 395
Cristallin 404
— (absence complète du).. 499
— (anatomie du)..... 404
— (colobome du)..... 498
— (conus du)..... 498
— (corps étrangers du).... 414
— (luxations du)..... 492
— (maladies du)..... 405
— (modification sénile du). 406
— (opacités du)..... 406
Curettage du sac lacrymal..... 766
Cyclite..... 244
— purulente..... 245
— séreuse..... 245
— simple ou plastique..... 244
Cysticerques de la chambre antérieure..... 225
— de la conjonctive... 120
— du corps vitré..... 401
— de l'orbite..... 783
— de la rétine..... 352

D

Dacryoadénite..... 767
Dacryocystite aiguë..... 764
Dacryocysto-blennorrhée..... 754
Dacryops..... 684
Daltonisme congénital..... 375
Décollement de la choroïde..... 285
— du corps vitré..... 403
— de la rétine..... 344

Dégénérescence amyloïde..... 105
Dermoïdes de la conjonctive..... 117
Descémétite..... 140
Destruction du sac lacrymal..... 766
Déviation conjuguée des yeux.... 606
— secondaire..... 589
Dioptries (tableau des)..... 796
Diplopie..... 590
Discission de la cataracte..... 471
— — avec iridectomie. 478
Distichiasis..... 701
Duboisine..... 49
Dyschromatopsie..... 374

E

Écartement anormal de la fente palpébrale..... 699
Ecchymoses sous-conjonctivales. 111
— palpébrales..... 676
Échinocoques de l'orbite..... 783
Éclairage latéral..... 9
Ectopie du cristallin..... 492
— de la pupille..... 219
Ectropion..... 719
Eczéma des paupières..... 673
Embolie de l'artère centrale de la rétine..... 341
Émissions sanguines..... 43
— avec la ventouse de Heurteloup. 44
Emmétropie..... 507
Emphysème des paupières..... 676
— de l'orbite..... 777
— sous-conjonctival.... 112
Enophtalmie..... 781
Entozoaires de la conjonctive.... 120
Entropion..... 712
Enucléation du globe de l'œil..... 179
Epanchements sous la conjonctive..... 111
— dans la chambre antérieure..... 222
— dans le corps vitré..... 397
— dans l'orbite..... 778
Ephidrose..... 674
Epicanthus..... 749
Epiphora..... 750
Episclérite..... 185
Epithélioma de la conjonctive.... 120
— des paupières..... 686
Erythème..... 669
Esérine..... 49
Etranglement de la papille..... 355
Eviscération..... 180
Examen de la chambre antérieure et de la pupille..... 7
— de la conjonctive..... 6
— de la cornée..... 6
— de l'état de la vue..... 23
— de la faculté de distinguer les couleurs..... 34
— de la force visuelle centrale..... 24
— objectif de l'œil..... 2
— de la sensibilité rétinienne en général..... 31
— de la vision périphérique. 26
Excavation atrophique..... 296
— glaucomateuse..... 294
— de la papille optique. 293
— physiologique..... 295
— dans le staphylôme postérieur..... 274
Excision du staphylôme antérieur. 175
Exercices stéréoscopiques..... 624
Exentération..... 180
Exophtalmie dans la maladie de Basedow..... 779
— dans l'inflammation de l'orbite..... 772
— dans les tumeurs de l'orbite..... 782
Exophtalmie paralytique..... 597
— pulsatile..... 786
Exostose de l'orbite..... 784
Exploration de la conjonctive.... 6
— du globe de l'œil en général..... 5
— des paupières..... 3
— de la partie antérieure du globe de l'œil.. 5
— des parties externes. 2
— des parties internes. 10
— subjective de l'œil... 23
Extirpation de la glande lacrymale. 769
— du contenu de l'orbite. 791
Extraction à lambeau..... 422
— avec iridectomie. 441
— des corps étrangers intra-oculaires..... 400
— linéaire..... 443
— — simple..... 443
— — avec iridectomie..... 449
— — périphérique.. 454

F

Fibres à doubles contours de la rétine..... 353

Fibrome des paupières..... 685
— de l'orbite..... 784
Filaire de Médine dans la conjonctive..... 120
Fistules de la cornée..... 151
— de la glande lacrymale.. 769
— du sac lacrymal..... 764
Fixation excentrique..... 390
Fovea centralis (image ophtalmoscopique de la). 318
— (altérations de la). 324

G

Gerontoxon..... 165
Glande lacrymale (extirpation de la)..... 769
— — (fistule de la)... 769
— — (hypertrophie de la)..... 768
— — (inflammation de la)..... 767
— — (tumeurs de la). 768
Glandes de Meibomius..... 666
Glaucome..... 292
— aigu..... 297
— chronique..... 300
— consécutif..... 305
— foudroyant..... 298
— secondaire..... 305
— simple..... 301
Gliôme de la rétine..... 349
— du nerf optique..... 368
Goitre exophtalmique..... 779
Granulations aiguës..... 91
— chroniques..... 95
Greffe dermique..... 733
— conjonctivale..... 696 et 794
Graves (maladie de)..... 779

H

Héméralopie..... 377
Hémianopsie..... 386
Hémorrhagie dans la chambre antérieure..... 222
— dans l'orbite..... 777
Hernie du sac lacrymal..... 754
Herpès de la cornée..... 132
— zoster ou zona ophtalmique..... 673
Hétérophtalmie..... 219
Hippus..... 218
Hyalite..... 394
Hydroméningite..... 201
Hydropisie de la chambre antérieure..... 169
Hydropisie du nerf optique..... 368
Hyperhémie de la conjonctive.... 54
— de l'iris..... 197
— de la rétine..... 318
Hypermétropie..... 525
— dans l'aphakie.... 534
Hypertrophie du corps papillaire. 57
— des glandes lacrymales..... 768
Hyphema..... 223
Hypopyon..... 224

I

Incision du staphylôme antérieur. 174
Infiltration circonscrite de la cornée..... 141
Innervation normale des muscles de l'œil..... 587
Inoculation du pus blennorrhagique..... 128
Insuffisance des muscles droits internes..... 656
Iridectomie..... 225
— antiphlogistique..... 226
— dans l'extraction à lambeau..... 441
— dans l'extraction linéaire..... 449
— dans le glaucome..... 306
— dans l'irido-choroïdite. 251
— optique..... 226
Iridenkleisis..... 240
Iridocyclite sympathique..... 254
Iridodésis..... 240
Iridorhéxis..... 239
Iridotomie..... 237
Iris (anatomie)..... 190
— (anomalies congénitales de l') 219
— (blessures de l')..... 210
— (colobome de l')..... 220
— (condylomes de l')..... 201
— (corps étrangers de l')..... 210
— (gommes de l')..... 202
— (hyperhémie de)..... 197
— (kystes de l')..... 213
— (mélanome de l')..... 213
— (prolapsus de l')..... 152
— (sarcome de l')..... 213
— (tremblotement de l')..... 218
— (troubles fonctionnels de l')... 214
— (tubercules de l')..... 213
— (tumeurs de l')..... 213
Iritis chronique..... 204
— parenchymateuse..... 201
— séreuse..... 200
— séreuse sympathique..... 255

Iritis simple ou plastique..... 199
— suppurative..... 201
— syphilitique..... 202
— traumatique 210
Irritation par l'atropine..... 106

J

Jéquirity..... 102

K

Kératites..... 124
Kératite bulleuse..... 132
— dendritique..... 132
— en bandelettes 85
— filamenteuse..... 132
— interstitielle..... 134
— neuroparalytique..... 146
— parenchymateuse 133
— ponctuée ou profonde... 140
— purulente 141
— purulente des nouveau-nés avec maladies du cerveau..... 146
— superficielle..... 124
— syphilitique 138
— vasculaire..... 124
— vésiculaire 132
Kératocèle..... 151
Kératocône..... 166
Kératoglobe 169
Kératoscope 7
Kératotomie inférieure..... 424
— supérieure..... 437
Kystes de la conjonctive..... 118
— de l'iris 213
— des paupières..... 681
— de l'orbite..... 783
— de la rétine..... 352

L

Lagophtalmos 699
Lenticonus 498
Lèpre de la conjonctive..... 119
Leucome..... 160
— adhérent..... 153
Lipome de la conjonctive..... 117
— de l'orbite 784
Lithiase de la conjonctive..... 121
Lupus de la conjonctive..... 119
— des paupières..... 686
Lunettes (différentes espèces de). 511
— sténopéiques 512
Luxation du cristallin..... 492

M

Macula lutea (altération de la) dans le staphylôme postérieur..... 277
— — (rétinite de la)..... 324
Madarosis 678
Maturation artificielle de la cataracte..... 480
Meibomius (glandes de)..... 666
Mélanome de la choroïde..... 286
— de la conjonctive..... 120
— de la cornée..... 181
— de l'iris..... 213
Mégalopsie 326
Membrane pupillaire (persistance de la)..... 220
Métamorphopsie..... 326
Microphtalmos..... 186
Micropsie..... 326
Migraine ophtalmique..... 386
Milium..... 683
Molluscum..... 683
Mouches volantes..... 382
Muscles de l'œil (anatomie des).. 581
— (paralysies des). 587
— (physiologie des). 581
— (spasmes des)... 605
Muscle droit externe (paralysie du)..... 592
— — inférieur (paralysie du)..... 596
— — interne (paralysie du)..... 595
— — supérieur (paralysie du)..... 595
— oblique inférieur (paralysie du)..... 597
— supérieur (paralysie du).. 598
Muscles droits internes (insuffisance des)..... 656
Mydriase 214
Mydriatiques 49
Myopie 536
Myosis..... 217
Myotiques 49

N

Nécrose de l'orbite..... 773
Nerf optique..... 353
— (anatomie du)..... 311
— (apoplexie du)..... 368
— (atrophie du)..... 362
— (étranglement du)... 355
— (gliôme du)..... 368

Nerf optique (hydropisie du)..... 368
— (image ophtalmoscopique du)..... 316
— (inflammation du)... 353
— (maladies du)..... 353
— (section du)..... 289
— (tumeurs du)..... 368
Nerfs ciliaires (section des)..... 260
Neurectomie opto-ciliaire..... 260
Névrite optique..... 353
— descendante 55
— rétro-bulbaire..... 361
Névrose sympathique..... 256
Nubecula..... 160
Nyctalopsie..... 323
Nystagmus 605

O

Oblitération de la pupille..... 200
— des points lacrymaux. 750
Oculo-moteur (paralysie de l')..... 597
OEdème de la papille..... 354
— des paupières..... 676
— péripapillaire..... 356
— de la rétine..... 320
— sous-conjonctival..... 112
OEil artificiel..... 793
OEil de chat amaurotique 350
Onyx ou unguis 142
Opacités du cristallin 405
— de la cornée 159
— du corps vitré..... . . 395
Ophtalmie d'Égypte 92
— des nouveau-nés 74
— sympathique 254
Ophtalmomalacie..... 781
Ophtalmomètre..... 559
Ophtalmoplégie..... 602
Ophtalmoscope..... 10
— binoculaire 17
— à réfraction..... 14
Orbiculaire (paralysie de l') 699
— (spasme de l')..... 688
Orbite (anatomie de l')..... 665
— (blessures de l')..... 777
— (carcinome de l')..... 785
— (caric de l')..... 773
— (corps étrangers de l') 777
— (cysticerques de l')..... 783
— (échinocoques de l')..... 783
— (exostoses de l')..... 784
— (fibromes)..... 784
— (hémorrhagies de l')..... 778
— (hydatides de l')..... 783
— (kystes de l')..... 783
— (lipome de l')..... 784
Orbite (nécrose de l')..... 773
— (ostéome de l')..... 784
— (phlegmon de l')..... 772
— (sarcome de l')..... 785
— (tumeurs de l')..... 782
— (tumeurs vasculaires de l'). 785
Orgelet..... 680
Ostéome de la choroïde. 289
— de l'orbite 784

P

Pannus..... 124
— trachomateux..... 98
Panophtalmite..... 268
Papille optique..... 316
— (atrophie de la)... 362
— (étranglement de la)..... 355
— (excavation de la). 295
— (image ophtalmoscopique de la)... 316
Papillite..... 353
Papillo-rétinite 353
Paracentèse de la chambre antérieure..... 71
Paralysie de l'accommodation ... 573
— de l'abducteur 592
— de l'adducteur 595
— du droit inférieur..... 596
— du droit supérieur..... 595
— de l'oblique inférieur.. 597
— de l'oculo-moteur 597
— de l'orbiculaire..... 699
— du sphincter pupillaire 214
— du trochléaire 598
Paupières (anatomie des)..... 666
— (angiome des) 684
— (anomalies congénitales des)..... 748
— (anthrax des) 671
— (blessure des)..... 747
— (colobome des)..... 748
— (ectasie des vaisseaux des)..... 684
— (eczéma des)..... 673
— (œdème des)..... 676
— (emphysème des)..... 676
— (épithélioma des)..... 686
— (érysipèle des)..... 670
— (érythème des)..... 669
— (kystes des)..... 684
— (lipomes des)..... 686
— (lupus des)..... 686
— (maladies des)..... 669
— (phlegmon des)..... 671
— (poux des) 675

Paupières (pustule maligne des).. 672
— (pustules varioliques des)..... 672
— (sarcome des)..... 685
— (séborrhée des)..... 674
— (tumeurs érectiles des). 684
— (ulcérations syphilitiques des)..... 671
— (xantélasma des)..... 685
Pemphigus de la conjonctive..... 115
Perforation de la cornée..... 151
Périmètre..... 27
Périnévrite ou Péripapillite..... 356
Périostite de l'orbite..... 771
Péritomie..... 128
Persistance de l'artère hyaloïde.. 403
— de la membrane pupillaire..... 220
Phlegmon de l'orbite..... 772
— de l'œil..... 268
— des paupières..... 671
— du sac lacrymal..... 764
Phlyctènes de la conjonctive..... 84
Phosphènes..... 31
Photomètre..... 34
Photopsie..... 371
Phtisie essentielle du globe..... 781
Pigmentation de la rétine..... 336
Pilocarpine..... 49
Pinguecula..... 116
Points lacrymaux (anatomie des). 668
— (oblitération des). 750
Polycorie..... 220
Polypes de la conjonctive..... 117
Presbyopie..... 519
Prismes..... 513
Projection erronée dans la paralysie des muscles de l'œil..... 589
Prolapsus de l'iris..... 151
— du corps vitré..... 461
Prothèse oculaire..... 793
Ptérygion..... 105
Ptosis..... 743
Pupille artificielle..... 226
— (ectopie de la)..... 219
— (occlusion de la)..... 200
Punctum proximum..... 504
— remotum..... 504

R

Réfraction..... 500
— (physiologie de la)..... 500
— (anomalies de la)..... 507
— (ophtalmoscopes à).... 511
Rétine (anatomie de la)..... 313
— (anémie de la)..... 318
Rétine (anesthésie de la)..... 380
— (anévrisme de l'artère ophtalmique et de l'artère centrale de la)..... 786
— (anomalies congénitales de la)..... 352
— (apoplexies de la)..... 339
— (cysticerques de la)..... 352
— (décollement de la)..... 344
— (embolie de la)..... 341
— (œdème de la)..... 320
— (gliôme de la)..... 349
— (hyperhémie de la)..... 318
— (hyperesthésie de la)..... 380
— (kystes de la)..... 352
— (inflammation de la)..... 320
— (maladies de la)..... 318
— (torpeur de la)..... 329
— (tumeurs de la)..... 349
Rétinite albuminurique..... 331
— centrale récidivante..... 329
— circumpapillaire..... 356
— diffuse..... 324
— hémorrhagique..... 339
— leukémique..... 334
— de la macula lutea..... 324
— nyctalopique..... 323
— parenchymateuse..... 324
— péripapillaire..... 356
— périvasculaire..... 325
— pigmentaire..... 335
— ponctuée (albescens et striée)..... 334
— séreuse..... 320
— syphilitique..... 328
Rupture de la choroïde..... 284
— de la sclérotique..... 189

S

Sac lacrymal..... 668
— (catarrhe du)..... 754
— (destruction du)..... 766
— (hernie du)..... 754
— (inflammation du)... 764
— (incision du)..... 765
— (oblitération du).... 766
— (phlegmon du)..... 764
Sarcome de la choroïde..... 286
— de l'iris..... 213
— de l'orbite..... 785
— des paupières..... 685
Scapolamine..... 49
Sclérite..... 185
Scléro-choroïdite antérieure..... 270
— postérieure..... 274
Sclérose de la cornée..... 161

Sclérotique (anatomie)..... 122
— (ponction de la) dans le décollement de la rétine 348
— (rupture de la)..... 189
— (lésions de la)..... 188
Sclérotomie..... 309
Scotomes..... 389
Scotome central..... ... 383
— scintillant 386
Séborrhée des paupières..... 674
Service militaire (aptitude visuelle pour le).... 795
Simulation de l'amaurose..... 391
Skiascopie..... 23
Snellen (tables de)..... 25
Sondes de Bowman 756
— de Weber..... 758
Spasmes des muscles de l'œil..... 605
Staphylôme antérieur..... 270
Staphylômes opaques de la cornée. 172
Staphylôme pellucide de la cornée 166
— postérieur 274
Sténopéiques (lunettes)..... 512
Strabisme 608
— alternant..... 613
— concomitant..... ... 609
— dynamique..... 656
— (opération du) 624
— paralytique 588
— périodique..... 616
— (traitement orthopédique du)..... 622
Strabomètres..... 612
Sutures de la conjonctive dans l'opération du staphylôme antérieur..... 174
— de la conjonctive dans l'opération du strabisme..... 639
Symblépharon..... 691
Synchysis 398
Syndectomie 128
Synéchie antérieure..... 153
— postérieure..... 198
— postérieure totale..... 200
Syphilides des paupières..... 674

T

Table des dioptries..... 796
Tables de Snellen 25
Taies de la cornée..... 159
Tarse (glandes du)..... 666
Tarsoraphie 700
Tatouage de la cornée..... 165
Ténonite..... 772
Thrombose de la veine centrale.. 343
— du sinus caverneux... 772
Torpeur de la rétine..... 329
Trachome 95
Tractus optique 311
— uvéal (anatomie du)..... 190
Transplantation des cils.. 704
— d'une cornée. .. 164
Tremblotement de l'iris..... 218
Trichiasis 701
Trochléaire (paralysie du)..... 598
Tubercules de la choroïde..... 285
— de l'iris..... 213
Tylosis 678

U

Unguis ou onyx..... ... 142
Ulcère rongeant de la cornée 150
Ulcères de la conjonctive..... 117
— de la cornée..... 148
— à facettes..... 149
— à cordon..... 149
— torpide..... 149

V

Verres concaves..... 516
— convexes..... 517
— coquilles..... 511
— cylindriques 566
— hyperboliques 168
— neutres 511
— prismatiques..... 513
— sténopéiques..... 512
— de contact..... 168
Vision binoculaire..... 35
Voies lacrymales (anatomie des). 667
— — (corps étrangers des)..... 750
— — (maladies des). 750

X

Xantelasma des paupières..... 685
Xérophtalmie..... 114

Z

Zona ophtalmique 673

FIN DE LA TABLE ALPHABÉTIQUE DES MATIÈRES.

8475-94. — Corbeil. Imprimerie Éd. Crété.